

ВЛИЯНИЕ ОДНОКОНЦЕВОЙ КОЛОСТОМЫ НА ФУНКЦИОНАЛЬНЫЕ СИСТЕМЫ ОРГАНИЗМА (ЭКСПЕРИМЕНТАЛЬНОЕ ИССЛЕДОВАНИЕ)

¹ УО «Белорусский государственный медицинский университет»,

² Брестская областная больница

В статье рассматриваются аспекты влияния одноконцевой колостомы на нервную и пищеварительную функциональные системы организма.

Данные получены при экспериментальном моделировании на белых лабораторных крысах. Было выявлено, что при длительном существовании одноконцевой колостомы появляются взаимосвязанные морфофункциональные признаки нарушения данных систем, которые можно охарактеризовать как «порочный круг».

Ключевые слова: колостома, хроническая колостома, престомальный сегмент, биологическая модель, порочный круг.

Y. G. Dzehtsiarou, V. V. Malahov

INFLUENCE OF ONE-BARRELED COLOSTOMY ON FUNCTIONAL SYSTEMS OF THE ORGANISM (EXPERIMENTAL RESEARCH)

In present article aspects of influence of the chronic one-barreled colostomy on such functional systems of organism as nervous and digestive are surveyed. The data is received by experimental modelling on white laboratory rats. It was found that prolonged existence of the one-barreled colostomy appear interrelated morphological signs of disturbance of the given systems, which is possible to characterize as "vicious circle".

Key words: colostomy, one-barrel colostomy, chronic colostomy, prestomal segment, the biological model, vicious circle.

Многоэтапные схемы хирургического лечения, включающие временную или постоянную колостомию, стали стандартным подходом в этапном хирургическом лечении пациентов с врожденными и онкологическими заболеваниями толстой и прямой кишки [1]. Число колостомированных людей по оценке ВОЗ составляет 80-100 человек на 100 000 населения [6]. Е.В. Михайлова [5] указывает, что хоть выполнение колостомии, с последующим

её закрытием или сохранением, считается безопасной манипуляцией, но все ещё связано со значительной частотой осложнений и летальностью. Так послеоперационные гнойно-септические осложнения развиваются в 10,5 - 44,4% случаев. Частота несостоятельности швов анастомоза после «закрытия» колостомы достигает 12,8% [5]. Foster et al. в своём клиническом исследовании выявили прямую пропорциональную зависимость между частотой

осложнений после закрытия колостомы и длительностью её существования [9]. При этом выбор рационального способа восстановительной операции остается до конца не решенным вопросом хирургии кишечных стом.

По мнению P. Kissmeyer-Nielsen [12] вследствие хирургического вмешательства с целью стомирования, нормальный ток кишечного содержимого прерывается, и в кишке, как в приводящем, так и в отключённом отделах происходят радикальные изменения стенки, внутриполостной и пристеночной сред. В своей монографии А.В. Воробей сделал заключение: «...выраженность колита в отключённой кишке прямо пропорциональна длительности стомии...» [2]. На данный момент исследований, в которых изменения стомированной кишки и их влияние на организм в целом рассматриваются на уровне функциональных систем, выполнено мало. Объективным методом изучения влияния колостомии на морфологию функциональных систем можно считать аутопсию стомированных пациентов, но возникает проблема организации централизованного и планомерного исследования, так как процент умерших стомированных больных, попадающих на патологоанатомическое исследование, чрезвычайно мал. По той же причине данное исследование затянется на много лет. Поэтому в мире при изучении изменений функциональных систем организма при длительной колостомии отдаются предпочтение биологическим моделям, которые позволяют создать стандартизированные, контролируемые, легко объективизируемые условия для исследования [12]. Нами разработана биологическая модель хронической одноконцевой колостомы на белых лабораторных крысах. При выведении хронической колостомы крысе, за несколько месяцев получим те изменения, которые разовьются у пациента с хронической колостомой лишь через годы. Средняя продолжительность жизни белой лабораторной крысы равна 3 годам, человека 60-70, путем соотношения получаем, что 1 год жизни крысы равен 20 годам жизни человека. Также следует учитывать высокую структурную и функциональную схожесть ЖКТ крыс и человека [8].

Материал и методы

Для экспериментальной части исследования нами было отобрано 35 самцов белой крысы возрастом 4 месяца, массой от 360 до 390 гр. Животных разделили на 5 групп по 7 крыс: группа А – животные, находившиеся на специализированной диете [3] + голод за 1 сутки до операции; группа В - на стандартной диете + голод за 1 сутки до операции; группа С - на стандартной диете + голод за 1 сутки до операции + специализированная диета после операции; группа D – животные на стандартной диете и наблюдаемые в течении 140 суток, потом выводимые из эксперимента для проверки механических свойств их нисходящего отдела толстой кишки; группа Е - на специализированной диете и наблюдаемые в течении 140 суток с измерением их массы тела на 10, 20, 30, 40, 50, 80, 110, 140 сутки, для сравнения её тенденций в прибавке массы тела и изменений в общем анализе крови с аналогичными показателями животных группы А, потом выводимые из эксперимента для проверки механических свойств их нисходящего отдела толстой кишки.

За животными производили систематическое наблюдение с фиксацией каждые 10 дней состояния шерсти, массы тела и плотности стула, а также тест на адекватность реакции нервной системы на внешний раздражитель. Об-

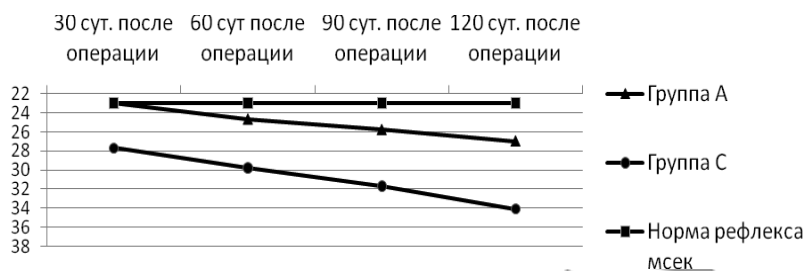


Рис. 1. Динамика изменений времени рефлекса отдергивания в группах А, С.

щий анализ крови и копрограмма были взяты на 1 и 15-е сутки наблюдений. Общее время дооперационного наблюдения составило 21 день. На 21-е сутки нахождения под наблюдением животным в группах А, В и С выполнили оперативное наложение колостомы.

В связи с высокой летальностью в группе В (85,7%), за ней наблюдения в послеоперационном периоде не проводилось. За группами А и С проводилось наблюдение в течении 120 дней, после чего животные выводились из эксперимента с целью проведения аутопсии.

В послеоперационном периоде фиксация наблюдений за состоянием шерсти, массы тела и плотности стула, теста на адекватность реакции нервной системы на внешний раздражитель и копрограммой производилась на 7, 14, 21 сутки после операции. В последующем фиксация наблюдений производилась на 30, 60, 90, 120 сутки исследования.

Результаты и обсуждение

На 7-е сутки наблюдения за животными у одного (14,3%) животного из группы А и у четырех (57,1%) животных из группы С развились местные гнойные осложнения. Таким образом, на возникновение гнойных осложнений существенное значение влияет предшествующая операции диета. Специализированная диета способствует уменьшению количества осложнений. Уменьшение количества грубых пищевых волокон и увеличение объема белков, легкоусвояемых углеводов в рационе крыс способствует размягчению консистенции стула. Увеличение объема жиров в рационе приводит к увеличению секреции желчи, которая стимулирует перистальтику кишки. Это может быть применено в клинической практике путем назначения больным, которым планируется выполнение операции на толстой и тонкой кишке, предшествующей специальной диеты. Причем она должна назначаться за несколько дней (5-7) до операции. В настоящее время подготовка заключается в выполнении клизм за день до операции и отказа от употребления пищи в день операции.

Определялись также функции пищеварительной системы путем измерения набора массы тела крысами, что несомненно говорит о адекватности ее функционирования.

Масса тела у интактных животных остается постоянной в пределах всего периода наблюдения. Это связано с тем, что в группе наблюдений отобраны взрослые крысы с установившимся весом и стандартной диетой. У экспериментальной группы есть «провал», связанный с нарушением всасывательной и моторной функции пищеварительной системы. Животное так же испытывает послеоперационный стресс. Нарушения пищеварительной функции достигают пика на 40-е сутки наблюдений. В последующем прибавка массы тела возвращалась к своим дооперационным значениям, но после 110-х суток после операции идёт постепенное снижение скорости набора массы тела, что свидетельствует об изменении энергетического обмена в сторону катаболизма. Мы считаем, что данные

Таблица 1 – Сравнение растяжимости стенок престомального сегмента групп А и С и аналогичного участка толстой кишки у групп интактных крыс группы D

Критерий \ Группа	C	D	A	E
Увеличение длины после растяжения	3 ± 0,6 мм.	1,7 ± 0,8 мм.	2,7 ± 0,8 мм.	1,5 ± 0,6 мм.

изменения связаны с уменьшением после операции всасывательной поверхности кишки. Некоторое время кишка выполняет свою всасывательную функцию, возможно за счёт функциональной гипертрофии, но затем происходит истощение её резервных возможностей [15].

Изучение состояния нервной системы у крыс проводилось путем изучения рефлекса отдергивания хвоста на болевой раздражитель. Данный тест характеризует рефлекторную деятельность спинного мозга. Нами отмечено удлинение рефлекса отдергивания ноги у крыс с хронической колостомой. Данные изменения связаны с выявленными обменными нарушениями, которые приводят к ухудшению функций нервной системы [14]. Динамика данных изменений представлена на рисунке 1.

Как видно из рисунка 2 со стороны нервной системы имеются функциональные нарушения по типу торможения. Данные явления связаны не только с нарушением поступления питательных веществ с кровотоком в мозг, вследствие мальдигестии и мальабсорбции, но и с возможным нарушением синтеза и интенсивности обмена сигнальных молекул, таких как серотонин [16]. Также интересен аспект появления у экспериментальных животных через 54±2,3 дня после наложения колостомы нарушения поведения протекавшей в 2-ух формах повышенной внешней агрессивности либо в форме аутоагрессии (кусание себя за хвост, попытки «выгрызть» стому). У крыс подобное поведение можно квалифицировать как проявление депрессии [17]. Подобные нарушения в психическом статусе наблюдаются и у людей с длительной коло- и энтеростомой [2].

Для выявления нарушения всасывательной и секреторной функций желудочно-кишечного тракта, выявления ускоренного продвижения пищи, диагностики воспалительных процессов в пищеварительном тракте, печени, поджелудочной железе проводилось изучение копрограммы у лабораторных животных. В таблице 1 представлены изменения в копрограмме в зависимости от времени после колостомирования.

По данным копрограмм, полученных у лабораторных животных, имеются признаки воспаления в пищеварительной системе (появление лейкоцитов). Причем у животных, находящихся на специальной диете, воспалительные изменения встречались реже, что свидетельствует о противовоспалительной роли питания. Следует отметить, что появление непереваренных жиров может свидетельствовать о нарушении функции поджелудочной железы и/или тонкой кишки [14], тогда как травматизации подвергалась только толстая кишка. В общем данные сдвиги копрограммы являются следствием хронической колостомии и свидетельствуют об атрофическо-воспалительных явлениях не только в самой толстой кишке, но и вышележащих отделах желудочно-кишечного тракта [10]. Эти явления связаны с нарушением целостности при пересечении кишки ауэрбахового и мейснеровских сплетений кишки, которые функционируют как единое целое на всём протяжении ЖКТ и обеспечивают трофическую функцию стенок кишки [16]. Ауэрбахово и мейснерово сплетения имеют стволовые клетки, которые, как показывают некоторые эксперимен-

тальные исследования, при восстановлении целостности стенок кишки могут прорасти сквозь рубцовую ткань и восстанавливать функциональную целостность сплетений. Возможно, данная способность обратно пропорциональна времени пересечения кишки [16].

Представляет интерес изучение функции и морфологическое строение терминального сегмента толстой кишки, участвующей в пищеварении – престомального сегмента. Косвенно об этом можно судить при определении растяжимости кишки. Проводилось растяжение кишки с фиксированным усилием и измерения расстояния, на которое удлинялась кишка после растяжения. Как видно из таблицы 3 в группах А и С в сравнении с группой D отмечено большее удлинение сегментов кишки при растяжении.

Из таблицы видно, что биомеханические свойства преостомальных сегментов толстой кишки изменены в сравнении с интактной кишкой, что является следствием атрофии и воспаления. Подобные результаты описаны в исследовании Kissmeyer-Nielsen P, в котором отмечено, что при развитии атрофии и недостаточности питания кишки в её соединительной ткани происходит уменьшение содержания коллагена и изменения её биомеханических свойств [13]. Длительно существующий нефункционирующий участок кишки подвергается атрофии и склерозации. Это говорит о необходимости выполнения более быстрых операций при этапном лечении пациентов.

Таким образом, наличие длительной колостомы оказывает значимое влияние на такие функциональные системы организма как пищеварительная и нервная. Со стороны пищевой системы мы выявили такие функциональные нарушения как мальдигестия и мальабсорбция, что подтверждалось результатами копрограмм.

Можно говорить о наличии «порочного круга» во взаимодействии нервной и пищеварительной системах при длительной колостомии. Так нарушение всасывательных функций кишки приводит к недостатку воды, электролитов и питательных веществ для всего организма в целом и для нервной системы в частности. Нарушение питания нервной системы приводит к нарушению её функций, в особенности страдает её трофическая функция. Вследствие снижения трофической функции нервной системы, начинаются процессы атрофии в стенках кишки, к которым затем присоединяются воспалительные явления, что приводит к ещё большему нарушению всасывательной функции кишки и усугублению нарушений в поставке нервной системе питательных веществ.

Интересен факт того, что такие наблюдаемые нами параметры, как рефлекс одергивания ноги, появление изменений в копрограмме, частота гнойных осложнений у крыс группы С, которым после операции была сменена диета, ухудшались раньше и встречались чаще, чем у крыс группы А, которым диета не менялась. Наши наблюдения отчасти совпадают с наблюдениями Ryan GP [15]. Этот факт наводит на мысль о том, что возможно наличие хирургического стресса и отсутствие подготовленности ферментных систем ЖКТ к смене диеты, значительно ухудшают послеоперационное течение и у больных людей, которым выполняется стомирование. Возможно, следует переводить больных, которым планируется наложение колостомы, на специализированные диеты заранее.

Литература

1. Ашкрафт, К.У. Детская хирургия // Спб.: «Пит-Тал» – 1996 – с. 391.
2. Воробей, А.В., Гришин И.Н. Реабилитация стомированных больных // Минск: Бел. наука – 2003 – 190с.
3. Климов, М.А., Малахов В.В., Дегтярёв Ю.Г. Иммуно-приви-

Оригинальные научные публикации

легированные области организма и методические особенности подготовки к операциям на толстой кишке крыс.// Закономерности развития патологических состояний и их коррекция. Материалы международной конференции. Минск: «Бизнесофсет», 2009. С. 103-107.

4. *Ноздрачев, А.Д.* Анатомия крысы (Лабораторные животные).// СПб.: Издательство «Лань» - 2001 - 464 с.

5. *Михайлова, Е.В., Петров В.П., Переходов С.Н.* Кишечные стомы: правила формирования, осложнения и болезни кишечных стом. // М.: Наука – 2006 - 105 с.

6. *Программа ВОЗ «SINDI»*// Всемирная организация здравоохранения. Копенгаген - 2001 - с.340

7. *Чиркин, А.А.* Клинический анализ лабораторных данных // М.: Мед. лит. - 2010 – 384 с.

8. *Agnew, L. R. C.* Permanent Colostomy in the Rat // British Journal of Nutrition – 1948 - Vol. 2 – P. 305 – 309.

9. *Foster, ME, Leaper DJ, Williamson RCN.* Changing patterns in colostomy closure: the Bristol experience 1975-1982. // Br.Jr.Surg. – 1985 – Vol. 72 – P. 142-145.

10. *Ljungmann, K., Grofte, T., Kissmeyer-Nielsen, P., Flyvbjerg, A., Vilstrup, H., Tygstrup N. and Laurberg. S.* GH decreases hepatic amino acid degradation after small bowel resection in rats without enhancing bowel adaptation // Am.J.Physiol. - 2000 – Vol. 279 – P. 700-706.

11. *Kenneth, F. Schaffner.* Exemplar Reasoning About Biological

Models and Diseases: A Relation Between the Philosophy of Medicine and Philosophy of Science // J.Med.Philos – 1986 – Vol. 11 – P. 63-80.

12. *Kissmeyer-Nielsen, P., H. Christensen and S. Laurberg* Growth hormone treatment of rats with chronic diverting colostomy. Differential response on proximal functioning and distal atrophic colon // European Journal of Endocrinology – 1995 – Vol. 130 - Issue 5 - P. 508-514.

13. *Kissmeyer-Nielsen, P, Christensen H, Laurberg S.* Decrease in collagenous proteins and mechanical strength of distal colon after diverting colostomy in rats.//Int.J.Colorectal Dis. - 1993 Vol. 3 – P. 120-124.

14. *Christensen, H., Laurberg S.* Diverting colostomy induces mucosal and muscular atrophy in rat distal colon.// Gut – 1994 – Vol. 35 – P. 1275-1281.

15. *Ryan, G.P., Dudrick S.J., Copeland E.M., Johnson L.R.* Effects of various diets on colonic growth in rats. // Gastroenterology – 1979 – Vol. 77 – P. 658-663.

16. *Rubin, N.H., Shayestehmehr M., Wofford D.C. et al.* Effect of colostomy on the circadian rhythm in DNA synthesis in the rat colon // Chronobiol Int.- 2008 – Vol. 9 – P. 11-18.

17. *Taundon, P.* Physiology of rats.//New York: Raven Press – 1977 – 410p.

Поступила 19.02.2013 г.