

С.С. Наумович¹, С.А. Наумович¹, В.Г. Гончаренко²**СЕГМЕНТАЦИЯ КОМПЬЮТЕРНЫХ ТОМОГРАММ
ЗУБОЧЕЛЮСТНОЙ СИСТЕМЫ**¹ УО «Белорусский государственный медицинский университет»,² Объединенный институт проблем информатики НАН Беларуси

В последнее десятилетие в стоматологии активно для диагностики используют метод конусно-лучевой компьютерной томографии. Метод имеет ряд существенных преимуществ перед плоскостными снимками, однако сохраняется сложность с сегментацией зубов и челюстей на изображениях.

В данной статье описывается разработанный алгоритм сегментации изображений компьютерной томографии зубочелюстной системы, позволяющий реально разделить объемные модели челюстных костей и зубов.

Ключевые слова: сегментация, конусно-лучевая компьютерная томография, 3D реконструкция, зубочелюстная система.

S.S. Naumovich, S.A. Naumovich, V.G. Goncharenko**SEGMENTATION OF CT SCAN OF MAXILLODENTAL SYSTEM**

In the last decade for the diagnosis in dentistry method of cone-beam computed tomography is actively used. The method has some significant advantages over planar images, but there is still the difficulty with the segmentation of the teeth and jaws in the images. This article describes the developed algorithm of image segmentation of CT scans of dentoalveolar system allowing separating of the three-dimensional models of the jaw bones and teeth.

Key words: segmentation, cone-beam computer tomography, 3d-volume rendering, dentoalveolar system.

Рентгенологический метод является одним из важнейших в обследовании и диагностике пациентов стоматологического профиля. До последнего времени наиболее широко в этих целях использовались методы внутриротовой рентгенографии и панорамной томографии, которые, обладая несомненной диагностической ценностью, тем не менее, имеют схожие ограничения, присущие всем плоским двумерным (2D) проекциям: увеличение, искажение, наложение и неправильное пространственное представление отдельных анатомических структур [14, 15].

В то же время в медицине довольно давно используется метод компьютерной томографии, позволивший радикально улучшить диагностику. Разработка и внедрение в клиническую практику рентгеновской компьютерной томографии явились крупнейшим достижением науки и техники. С помощью компьютера стала возможной трехмерная (или объемная) компьютерная томография. Это метод исследования, при котором из исследовательских данных строится трехмерная модель обследованного объекта. Впоследствии различными компьютерными средствами, из этого объема получают серию снимков исследуемой области в любой проекции. Несмотря на широчайшие диагностические возможности, до недавнего времени компьютерная томография как метод обследования крайне редко применялась в стоматологии, что было связано с несколькими причинами. На первое место по важности следует поставить высокую лучевую нагрузку самого метода исследования. Доза, получаемая пациентом во время сканирования, многократно превышает дозы, получаемые при стандартных рентгенологических исследованиях челюстно-лицевой области. И, если в сложных клинических ситуациях подобные издержки самого метода были оправданы, а в некоторых случаях и жизненно необходимы, то при выполнении стандартных стоматологических вмешательств проведение компьютерной томографии было необоснованно. Также метод спиральной компьютерной томографии требует наличия дорогостоящего оборудования, специального помещения большой площади и несколько человек персонала, что довольно сложно обеспечить даже в крупных медицинских учреждениях стоматологического профиля, не говоря уже о

небольших стоматологических кабинетах. Все эти причины значительно ограничивали использование компьютерной томографии в стоматологии вплоть до последнего десятилетия, когда на рынке диагностического оборудования появился принципиально новый тип компьютерных томографов, предназначенный непосредственно для обследования челюстно-лицевой области.

Основное отличие специализированного стоматологического томографа от компьютерных томографов общемедицинской практики заключается в том, что изображение при конусно-лучевой компьютерной томографии получается за счет вращения вокруг пациента рамы, к которой прикреплены источник рентгеновского излучения, генерирующий рентгеновский луч в виде конуса, и один детектор [3]. Голова пациента должна находиться в неподвижном состоянии во время обследования. Методика сканирования позволила значительно снизить дозу облучения пациента, так как весь объем тканей исследуется за один поворот излучателя, однако конусный луч имеет очень большой процент рассеянного излучения, которое негативно сказывается на конечном изображении. Обладая большим пространственным разрешением по сравнению со спиральной КТ, конусно-лучевая компьютерная томография значительно ей проигрывает по контрастному разрешению, имеет высокий уровень шума и практически не визуализирует мягкие ткани [4, 14, 15].

Процесс получения изображений КЛКТ состоит из 4 ключевых компонентов: выбора конфигурации получения изображения (параметры силы тока и напряжения, разрешения, зоны сканирования), регистрации (определяется типом детектора сканера), реконструкции и отображения изображения на мониторе [14, 15]. Этапы регистрации и реконструкции не заметны врачу-стоматологу и определяются техническими параметрами сканера. Наиболее продолжительное время при работе с изображениями КТ врач проводит, исследуя готовое изображение на мониторе компьютера. Именно возможности представления информации и наличие различных функций по обработке готового изображения являются одними из важнейших критериев при сравнении различных КЛКТ сканеров.

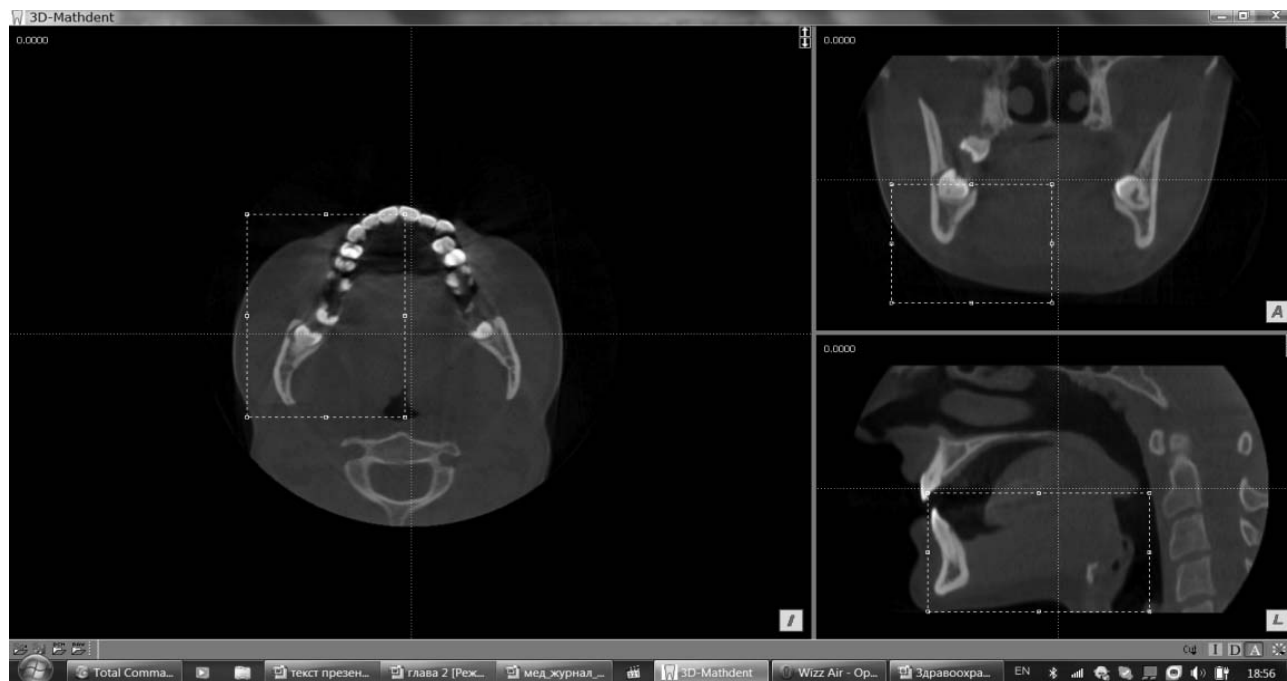

Рис. 1. Выделение зоны интереса для трехмерной реконструкции на исходном изображении

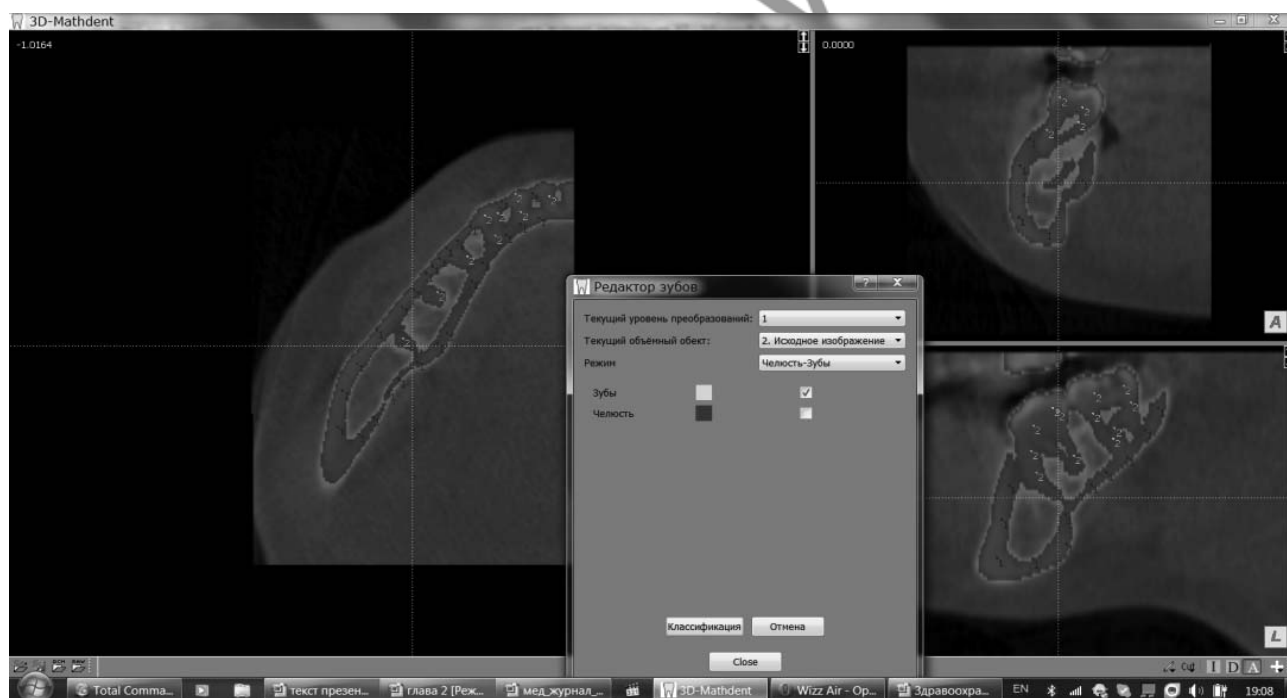

Рис. 2. Разметка маркерами соответствующих объектов (синий – челюсть, зеленый – зубы) на исходном изображения после пороговой сегментации

КЛКТ сканеры реконструируют проекции данных, обеспечивая возможность отображения информации в трех ортогональных плоскостях (аксиальной, сагитальной и корональной). Так как реконструкция данных КЛКТ осуществляется изначально с помощью персонального компьютера, то благодаря переориентации данных можно изменять визуализацию анатомических структур пациента [1, 2, 5, 12]. В стандартный набор функций просмотра обычно входят изменения масштаба, яркости, переход между окнами, интерактивные возможности линейных и угловых измерений без искажений. Работа с плоскими (2D) изображениями в КТ-сканерах чаще всего реализуется в режиме мультипланарной реконструкции, которая представляет собой окна, отображающие срезы

в трех плоскостях. При конусно-лучевой томографии информация об изображении хранится в изотропных вокселях, что позволяет разделять данные неортогонально, представляя их в виде изогнутых срезов, имитирующих ортопантомограмму.

Также срезы в определенной проекции могут суммироваться, что создает слой изображений определенного объема. Суммированное рентгеновское изображение (ray sum, ray casting) на всю толщину срезов в одной из проекций может быть использовано для имитации боковых телерентгенограмм. В отличие от обычных рентгеновских снимков эти изображения не имеют искажений и эффекта увеличения размеров [10].

Так как каждая ортогональная серия срезов содержит

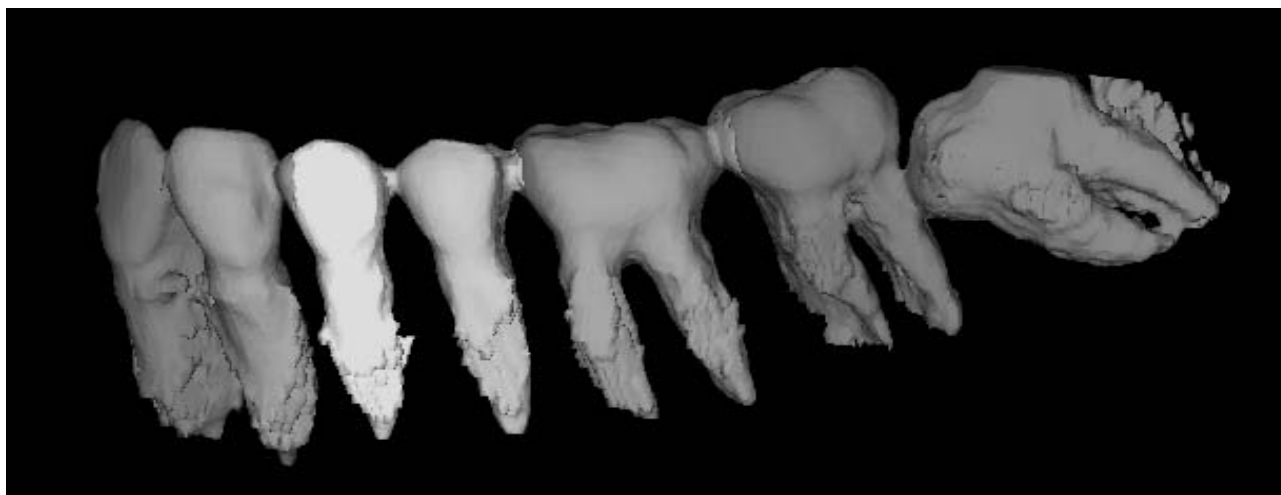


Рис. 3. Разделение объекта «Зубной ряд» на отдельные зубы

большое количество информации об анатомических объектах, что усложняет восприятие врачом-стоматологом пространственного взаиморасположения органов и тканей, то для отображения смежных вокселей были разработаны различные методики трехмерной визуализации (3D-volume rendering) компьютерных томограмм. Существует две группы методов объемной визуализации: прямые и не прямые [8]. Первая группа более проста для клинического использования и требует меньших компьютерных ресурсов. Наиболее распространенной техникой прямой визуализации является проекция максимальной интенсивности (MIP - maximum intensity projection). MIP визуализация достигается путем оценки в зоне интереса значений каждого вокселя вдоль воображаемой линии зрения наблюдателя, а затем отображения только вокселей с максимальной яркостью. Воксели с интенсивностью ниже порога не отображаются.

Непрямая трехмерная визуализация представляет собой сложный процесс, который заключается в разделении вокселей из всего набора данных по различным признакам: интенсивности или плотности. Этот процесс называют сегментацией. Эта методика технически сложна и требует значительных компьютерных ресурсов и специального программного обеспечения. При сегментации получаются поверхностные объемные модели объектов [6, 7, 9, 11, 13].

Большинство производителей КТ-сканеров декларируют трехмерные возможности реконструкции изображений зубочелюстной системы. Однако в реальности получаемая при работе со стандартным программным обеспечением картинка абсолютно не позволяет разделить контуры зубов и челюстей, так как в основном реализуется упрощенная объемная реконструкция. Поэтому для детальной оценки органов и тканей врачу все равно приходится обращаться к плоскостным изображениям.

Сложность в трехмерной реконструкции зубочелюстной системы и сегментации объектов связана с несколькими факторами. Современные КЛКТ сканеры обладают разрешением около 0,1 мм, однако в челюстно-лицевой области, где ширина периодонтальной щели может быть менее 0,1 мм, на рентгеновском изображении плохо просматривается граница между внутренней кортикальной пластинкой лунки и цементом корня зуба. Чисто техническое увеличение разрешающей способности рентгеновских томографов будет приводить к значительному увеличению лучевой нагрузки на пациента, что приведет к ограничению использования метода в стоматологии. Кроме этого, по мере увеличения разрешающей способности значительно растет шумность изображения, что также негативно отражается на возможностях сегментации. Схожесть структуры цемента зуба и костной ткани наряду с

отсутствием периодонтальной щели приводят к слиянию контуров зуба и челюсти. Также значительно усложняют сегментацию отдельных зубов аппроксимальные контакты и, при сканировании с сомкнутыми зубами, окклюзионные контакты с антагонистами. Разделение этих органов на отдельные элементы с применением стандартных алгоритмов обработки изображений, заложенных в томографы, не представляется возможным.

Поэтому достаточно остро стоит проблема по разработке специализированного программного обеспечения для обработки компьютерных томограмм челюстно-лицевой области. При построении полноценной трехмерной модели зубочелюстной системы ее можно использовать для решения широкого круга диагностических задач в стоматологии. Обработка томограмм альтернативными программами возможна благодаря наличию во всех дентальных аппаратах функции экспорта изображений с данными в виде набора файлов в одной директории (томограмм) в формате DICOM 3, представляющих собой двумерные слои трехмерного изображения. Данный формат является международным стандартом при работе с медицинскими изображениями.

Материалы и методы

Для сегментации компьютерных томограмм зубочелюстной системы нами был разработан полуавтоматический алгоритм. Данный алгоритм является частью программного комплекса по индивидуальному биомеханическому анализу зубочелюстной системы «3D-MathDent», разработанному совместно Белорусским государственным медицинским университетом, Институтом математики НАН Беларуси и Объединенным институтом проблем информатики НАН Беларуси. Алгоритм и программа по объемной реконструкции, заложенные в программный комплекс, были необходимы для построения трехмерных моделей зубов и челюстей пациента в формате Analyze с последующим построением на его основе конечно-элементной сетки для расчета напряженно-деформированного состояния. Разработанный алгоритм реконструкции одинаково подходит как для изображений, полученных при спиральной томографии, так и при проведении конусно лучевой компьютерной томографии. Главным условием обработки изображений в программном комплексе является наличие возможности в томографе экспорта данных пациента в формате DICOM.

Алгоритм сегментации апробировался на изображениях, полученных на сканерах для конусно-лучевой компьютерной томографии: SkyView (MyRay, Италия) и Gendex CB-500 (Gendex, США), а также на мульти спиральном компьютерном томографе SOMATOM (Siemens, Германия).

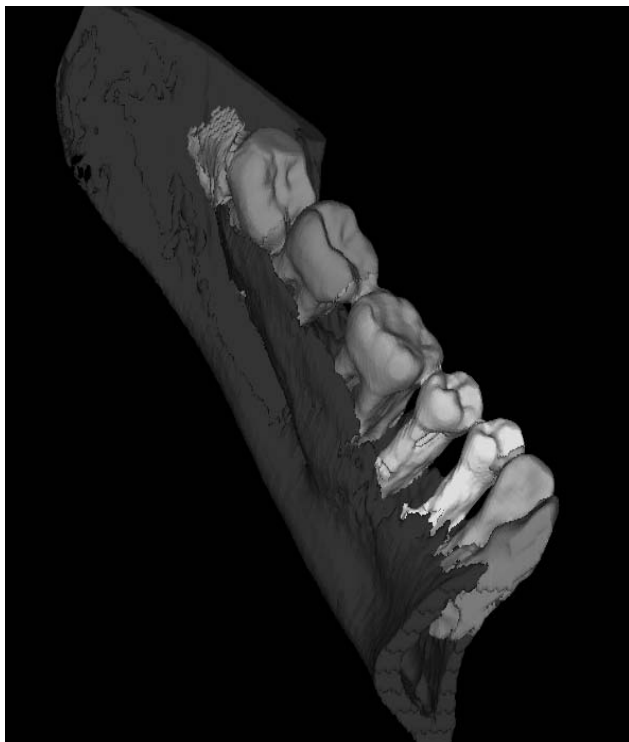


Рис. 4. Трехмерная модель участка нижней челюсти с зубами

Результаты и обсуждение

При загрузке программного комплекса «3D-MathDent» существует возможность загрузки изображений пациента в форматах DICOM и RAW. В спиральных томографах обычно серии изображений верхней и нижней челюстей располагаются в разных папках, а в томографах с коническим лучом в одной папке: в виде одного файла либо серии срезов. На первом этапе необходимо выделить зону интереса для сегментации из общего массива данных. Это может быть челюсть целиком либо определенный участок (рис.1). Отделение зубов верхней и нижней челюстей перед проведением сегментации значительно упрощает процесс трехмерной визуализации.

Обработка изображений зубочелюстной системы, полученных при проведении компьютерной томографии, и построение на их основе цифровых моделей зубов и челюстей является довольно сложной задачей. В отличие от большинства внутренних органов разработанный алгоритм сегментации зубов и челюстей выполняется в три этапа:

1. Сегментация всех зубов и челюсти, в выделенной зоне интереса, с созданием объемных объектов «Зубной ряд» и «Челюсть».
2. Уточнение объекта «Челюсть».
3. Разбиение объекта «Зубной ряд» на отдельные объекты «зуб_XX».

Первый этап сегментации заключается в построении грубой модели всего зубного ряда, включающей все зубы челюсти с корнями и коронками, и начальной модели челюсти с помощью пороговой сегментации и методики преобразования водораздела. Учитывая, что каждая точка томограммы имеет свою яркость, которая зависит от того, насколько оптически плотным является участок органа или ткани, то, задавая пороговые значения оптической плотности, можно отделить сегменты изображения с одинаковой яркостью, или оптической плотностью. Такими сегментами, или объектами, будут челюсть и зубной ряд. Пороговое значение для сегментации выбирается врачом-стоматологом таким образом, чтобы пиксели с интенсивностью выше заданного порога содержали только наиболее оптически плотную часть точек изображения зубочелюстной системы: зубы и компактную костную

ткань челюсти. К сожалению, пока невозможно автоматизировать процесс сегментации, поэтому на следующем этапе на сегментированном по пороговому значению изображении представляются маркеры, соответствующие каждому объекту: челюсти и зубам. Маркеры ставятся на наиболее яркие точки соответствующих объектов, при этом необходимо обязательно помечать отдельные части объектов, не соединяющиеся с другими. Для облегчения распознавания отдельных объектов рекомендуется ставить маркеры на различных срезах изображений компьютерных томограмм в режиме мультипланарной проекции (рис 2). В результате работы алгоритм создаст два объекта, соответствующих положениям маркеров – объекты «Зубной ряд» и «Челюсть». В случае, если полученные объемные модели не достаточно качественные при субъективной оценке, то программа позволяет провести повторную расстановку маркеров либо же изменить порог сегментации.

Так как плотность костной ткани в некоторых отделах может быть достаточно низкой, то после проведения первого этапа сегментации определенные части челюсти (особенно верхней) с низкой минерализацией могут не отображаться. Поэтому для определения истинных размеров челюсти необходимо расширение ее начальной модели с указанием меньшего нижнего порога сегментации. Применение при обработке изображений двухэтапной сегментации с разными порогами позволяет максимально точно реконструировать челюстные кости без потери данных.

В результате первых двух этапов сегментации получается объект «Зубной ряд», который может включать почти все зубы челюсти либо несколько зубов. Это зависит от того, какая зона интереса была выбрана для обработки. Так как зубы в норме контактируют по аппроксимальным поверхностям, то на обработанных томограммах объект «Зубной ряд» представляет собой единую поверхность, без разделения зубов на отдельные модели. Поэтому следующим этапом в программе предусмотрено разрезание объекта «Зубной ряд» на отдельные зубы по специальной методике. В результате отделения зубов друг от друга каждый зуб будет представлен отдельным объектом (рис. 3), который можно исследовать и анализировать. Кроме этого данный режим разрезания может использоваться для очищения поверхности зубов от артефактов, наличие которых связано со схожей плотностью цемента корня и внутренней кортикальной пластинки.

Таким образом, пройдя все этапы обработки изображения согласно разработанному алгоритму, мы получаем трехмерную модель, состоящую отдельно из челюсти, верхней либо нижней, и зубов (рис. 4).

Заключение

Разработанный алгоритм сегментации изображений компьютерных томограмм зубочелюстной позволяет разделять трехмерные модели челюстей и отдельных зубов, что значительно повышает диагностические возможности данного метода исследования. Наиболее качественные результаты визуализации получаются при обработке изображений спиральной КТ, что объясняется более высоким контрастным разрешением и меньшей шумностью этих изображений. Обработка изображений конусно-лучевой компьютерной томографии приводит к построению моделей, которые имеют определенные пространственные искажения. Развитие технологии КЛКТ позволит улучшить качество исходных изображений зубочелюстной системы и будет способствовать построению точных трехмерных моделей зубов и челюстей.

Разработанный алгоритм и программный модуль могут успешно использоваться с изображениями, полученными с различных компьютерных томографов, а полученные модели дают врачу-стоматологу дополнительные возможности на различных этапах диагностики и планирования лечения пациентов стоматологического профиля.



Литература

1. *Accuracy* assessment of three-dimensional surface reconstructions of teeth from cone beam computed tomography scans / B. Al-Rawi [et al.] // *J. Oral Rehabil.* – 2010. Vol. 37. – P. 352-358.
2. *Accuracy* of measurements of mandibular anatomy in cone beam computed tomography images / J.B. Ludlow [et al.] // *Oral Surg. Oral Med. Oral Pathol. Oral Radiol. Endod.* – 2007. - Vol. 103. - P. 534-542.
3. *Al-Ekrish, A.A.* A comparative study of the accuracy and reliability of multidetector computed tomography and cone beam computed tomography in the assessment of the dental implant site dimensions / A.A. Al-Ekrish, M. Ekram // *Dentomaxillofac. Radiol.* - 2011. – Vol. 40. – P. 67-75.
4. *Boeddinghaus, R.* Current concepts in maxillofacial imaging / R. Boeddinghaus, A. Whyte // *Eur. J. Radiol.* - 2008. – Vol. 66. – P. 396-418.
5. *Comparative* localized linear accuracy of small-field cone-beam CT and multislice CT for alveolar bone measurements / M. Loubele [et al.] // *Oral Surg. Oral Med. Oral Pathol. Oral Radiol. Endod.* – 2008. Vol. 105. - P. 512-518.
6. *Edwards, S.P.* Computer-assisted craniomaxillofacial surgery / S.P. Edwards // *Oral Maxillofac. Surg. Clin. North. Am.* – 2010. - Vol. 22. - P. 117-134.
7. *Enciso, R.* Three-dimensional visualization of the craniofacial patient: volume segmentation, data integration and animation / R. Enciso, A. Memon, J. Mah // *Orthod. Craniofac. Res.* – 2003. - Vol. 6, Suppl. 1. - P. 66-71; discussion 179-82.
8. *Friedland, B.* The use of 3-dimensional reconstructions to evaluate the anatomic relationship of the mandibular canal and impacted mandibular third molars / B. Friedland, B. Donoff, T.B. Dodson // *J. Oral Maxillofac. Surg.* – 2008. – Vol. 66. – P. 1678-1685.
9. *Ganz, S.D.* Computer-aided design/computer-aided manufacturing applications using CT and cone beam CT scanning technology / S.D. Ganz // *Dent. Clin. North. Am.* – 2008. Vol. 52. – P. 777-808.
10. *Hassan, B.* Accuracy of three-dimensional measurements obtained from cone beam computed tomography surface-rendered images for cephalometric analysis: influence of patient scanning position / B. Hassan, P. van der Stelt, G. Sanderink // *Eur. J. Orthod.* – 2009. – Vol. 31(2). – P. 129-134.
11. *Intraoperative* 3D imaging of the facial skeleton using the SIREMOBIL Iso-C3D / M. Heiland [et al.] // *Dentomaxillofac. Radiol.* - 2004a. Vol. 33. – P. 130-132.
12. *Kinear* accuracy and reliability of cone beam CT derived 3-dimensional images constructed using an orthodontic volumetric rendering program / D.R. Periago [et al.] // *Angle Orthod.* – 2008. - Vol. 78. - P. 387-395.
13. *Two- and three-dimensional* orthodontic imaging using limited cone beam-computed tomography / A. Nakajima [et al.] // *Angle Orthod.* – 2005. – Vol. 75. – P. 895-903.
14. *Scarfe, W.C.* Clinical applications of cone-beam computed tomography in dental practice / W.C. Scarfe, A.G. Farman, P. Sukovic // *J. Can. Dent. Assoc.* – 2006. – Vol. 72. – P.75-80.
- Scarfe, W.C.* What is cone-beam CT and how does it work? / W.C. Scarfe, A.G. Farman // *Dent. Clin. North. Am.* – 2008. – Vol. 52. – P. 707-730.

Поступила 22.03.2013 г.