

Инфекционные маски болезни Кавасаки

Батян Г.М.*,

Кузина Е.А.**, Булдык Е.А.**

*УО «Белорусский государственный медицинский университет»
1-я кафедра детских болезней

**УЗ «Городская детская клиническая инфекционная больница» г. Минска

- В Республике Беларусь болезнь Кавасаки недостаточно известна широкому кругу врачей и нередко протекает под маской других заболеваний.
- За период с июня 2009 года по январь 2014 года нами наблюдались 33 пациента (из них - 13 девочек и 20 мальчиков в возрасте от 3-х месяцев до 10 лет) с болезнью Кавасаки.
- Диагноз болезнь Кавасаки ни у одного из наблюдаемых пациентов при направлении в стационар выставлен не был.

Большинство пациентов поступали в стационар после недельного периода лихорадки и лечения на амбулаторном этапе.

Предварительные диагнозы при поступлении:

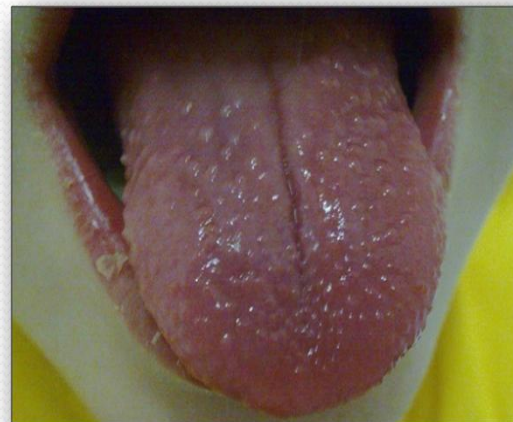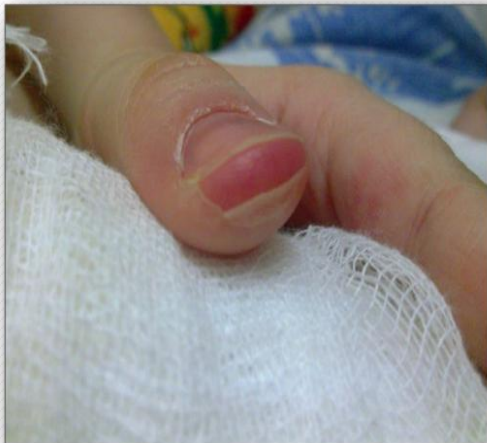Диагнозы при направлении	Количество детей
ОРВИ	8
ОРИ. Аллергическая сыпь? Мед. аллергия?	7
Герпетическая инфекция	4
Лакунарная ангина, инфекционный мононуклеоз ?	3
ОРИ с абдоминальным синдромом	3
Острый лимфаденит, конъюнктивит	3
ЭВИ?	2
Скарлатина?	1
Иерсиниоз?	2

Основные симптомы болезни Кавасаки

- Повышение температуры тела не менее 5 дней.
- Гиперемия конъюнктивы.
- Эритема губ и ротоглотки, «малиновый язык».
- Ладонная и подошвенная эритема с отеком и последующим шелушением кожи пальцев.
- Полиморфная сыпь.
- Негнойное увеличение шейных лимфоузлов.

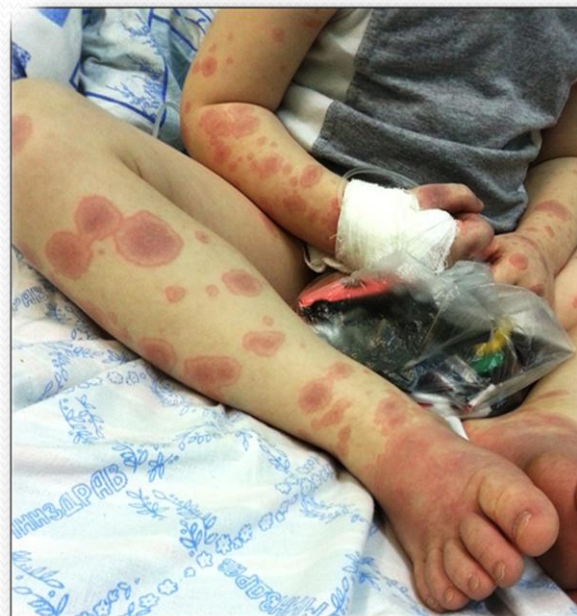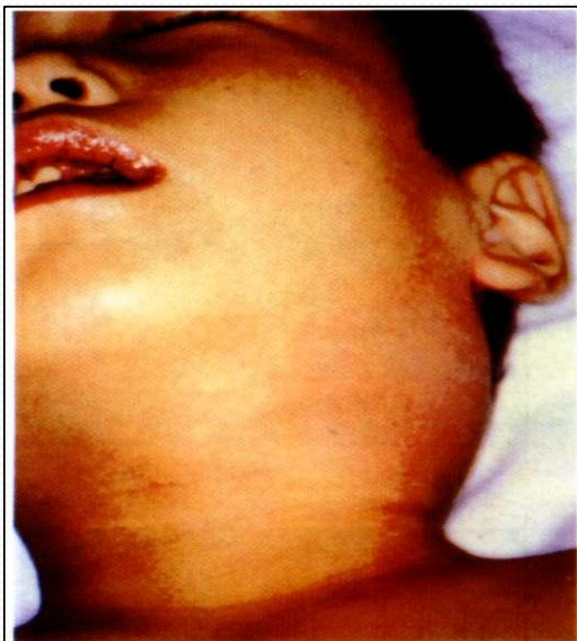
Симптомы болезни Кавасаки, напоминающие скарлатину

- Лихорадка.
- Экзантема.
- Воспалительные изменения ротоглотки.
- «Малиновый язык».
- Шелушение кожи пальцев.



Симптомы болезни Кавасаки, напоминающие инфекционный мононуклеоз

- Лихорадка.
- Увеличение шейных лимфоузлов.
- Экзантема.
- Воспалительные изменения ротоглотки.
- Гепатоспленомегалия.



Симптомы болезни Кавасаки, напоминающие иерсиниоз

- Лихорадка.
- Экзантема.
- Артрит (артралгии).
- Гиперемия ладоней и стоп.
- Конъюнктивит.

