

Ван Фань, П. И. Беспальчук

## «ВРЕМЕННЫЙ АРТРОДЕЗ» ПРИ ЛЕЧЕНИИ ОТРЫВНЫХ ПЕРЕЛОМОВ ТЫЛЬНОГО ФРАГМЕНТА ДИСТАЛЬНЫХ ФАЛАНГ ПАЛЬЦЕВ КИСТИ

УО «Белорусский государственный медицинский университет»

Отрывные переломы тыльного фрагмента дистальных фаланг являются одной из наиболее часто встречающейся патологией пальцев кисти, возникающей в результате воздействия как не прямой, так и прямой травмы. Оптимальным методом лечения данной патологии является хирургический, позволяющий добиться наиболее правильного сопоставления отломков и удержания их в таком положении до окончательной консолидации. Под нашим наблюдением находилось 85 пациентов в возрасте от 12 до 74 лет, имевших повреждения 86 пальцев (в одном случае, при открытом повреждении, были травмированы 3-й и 4-й пальцы одновременно). Мужчин было 57, женщин – 28. Дистальные фаланги правой кисти пострадали в 51 наблюдении, левой – в 35. Всем пациентам были произведены хирургические вмешательства: закрытая или открытая репозиция смещенных отломков, или резекция последних при их незначительных размерах, но неизменным компонентом оперативного лечения явилось выполнение «временного артродеза» дистального межфалангового сустава, что позволило достичь оптимальных результатов проведенных хирургических вмешательств.

**Ключевые слова:** кисть, отрывной перелом, дистальная фаланга, оперативное лечение, «временный артродез».

**Wang Fan, P. I. Bepalchuk**

### “TEMPORARY ARTHRODESIS” IN THE TREATMENT OF AVULSION FRACTURES OF THE REAR FRAGMENT OF DISTAL PHALANGES FINGERS

Avulsion fractures rear fragment of the distal phalanges are one of the most frequently encounter pathology fingers, resulting from the impact as an indirect, and direct injury. The optimal method of treatment of this pathology is surgical, to achieve the most correct comparison of fragments and hold them in that position before final consolidation. We observed 85 patients at the age from 12 to 74 years, who had injuries of 86 fingers (in one case, with open damage, the 3rd and 4th fingers were injured at the same time). The men were 57, women – 28. The distal phalanx of the right hand suffered in 51 observations, left – in 35. All patients underwent surgical procedures were carried out; closed or open repositioning of biased from breaking, or resection of the latter at their small size, but indispensable component of surgical treatment was the implementation of “temporary arthrodesis” of the distal interphalangeal joint, which made it possible to achieve optimal results of surgical interventions.

**Key words:** Hand, avulsion fracture, distal phalanx, surgical treatment, “temporary arthrodesis”.

Переломы тыльного фрагмента основания дистальных фаланг пальцев кисти представляют значительный интерес для практикующих врачей травматологов-ортопедов, из-за их значительной распространенности, вариабельности и степени нарушения функции, как дистального, так, нередко и проксимального межфалангового суставов, а, в целом, всей кисти [4]. Этот участок кости является местом крепления (инсерции) дистальной порции сухожильно-апоневротического растяжения, которое, как известно, имеет очень своеобразные анатомо-функциональные осо-

бенности, из-за которых при неправильно сросшихся переломах такой локализации формируется не только типичная деформация «палец-молоточек», но и гораздо значительнее нарушающая внешний вид и функцию кисти контрактура в виде «лебединой шеи». Данные переломы возникают чаще всего в результате не прямой травмы, характер которой варьирует от насильственной флексии концевой фаланги до её резкой гиперэкстензии (что объяснимо нюансами анатомического строения тыльного апоневроза и его деликатностью), но могут произойти при прямом ударе по области дис-

тального межфалангового сустава пальца [2]. При незначительном смещении оторванного тыльного фрагмента основания дистальной фаланги, удачной его репозиции и рациональной поэтапной правильной иммобилизации, возможно осуществление консервативного – фиксационного варианта сращения перелома. Тем не менее, основным методом лечения рассматриваемой патологии является хирургический, позволяющий добиться наиболее правильного сопоставления оторванного костного фрагмента, максимально точного восстановления суставной поверхности и удержания отломков в репонированном положении до их сращения [8]. Однако, в ряде случаев, специалисты отдают предпочтение резекции оторванного и значительно ротированного костного отломка [1]. Такое хирургическое пособие возможно в тех случаях, когда костный фрагмент незначительный по размерам и вовлекает в себя менее трети суставной поверхности основания ногтевой фаланги. После этого этапа операции надлежит выполнить реинсерцию дистальной порции тыльного апоневроза и обеспечить условия её интеграции к дистальной фаланге с целью последующего полноценного восстановления функции пальца [5]. В настоящее время хирурги используют два вида интраоперационной репозиции: закрытую или открытую, первая из которых возможна в ранние сроки после повреждения, при наличии незначительного ротационного компонента смещения. При свежих открытых повреждениях [3] и в случаях позднего обращения пациентов за помощью репозицию предпочтительнее производить открыто [7], максимально щадяще обращаясь с репонируемым костным отломком, поскольку его избыточная травматизация может в последующем привести к нежелательным осложнениям, таким, как асептический некроз незначительного по размерам и, порой, остеопоротичного оторванного участка кости или несращение перелома. Для создания оптимальных условий регенерации костных фрагментов или приращения дистальной порции сухожильно-апоневротического растяжения к основному массиву ногтевой фаланги преимущественное большинство практикующих врачей [6] используют трансартикулярную фиксацию дистального межфалангового сустава пальца кисти, известную также под названием «временный артродез» при помощи тонкой металлической спицы.

**Цель исследования:** изучить значение и роль «временного артродеза» дистального межфалангового сустава пальцев кисти для хирургического лечения отрывных переломов тыльного фрагмента дистальных фаланг.

#### Материал и методы

Проанализированы истории болезней 85 пациентов с отрывными переломами тыльного фрагмента дистальных фаланг пальцев кисти, находившихся на стационарном лечении в республиканском центре хирургии кисти, функционирующем на базе 2-го ортопедо-травматологического отделения 6 ГКБ Минска

за период с 2015 по 2017 гг. Распределение наблюдений по годам было следующим: 2015 – 30 человек, 2016 – 24, 2017 – 31. Возраст пациентов – от 12 до 74 лет (средний – 25). Мужчин было – 57, женщин – 28. Дистальные фаланги пальцев правой кисти были травмированы в 51 случае, левой – в 35 (у одного пациента, имелись повреждения одновременно двух пальцев). Наибольшее количество переломов отмечено на концевой фаланге 3-его пальца (31 случай), у 30 пациентов был травмирован мизинец, безымянный палец пострадал в 17 случаях, указательный – в 7 и лишь в одном наблюдении имел место перелом основания дистальной фаланги большого пальца правой кисти.

Трое пациентов обратились за помощью в клинику с открытыми повреждениями в течение первых часов после получения повреждения. С застарелыми переломами (свыше трех недель с момента травмы) под нашим наблюдением находились 46 человек. В некоторых случаях из последней категории пациентов в поликлиниках, при первичном их обращении выполнялись попытки консервативного лечения, не приведшие к желаемому результату.

В 82 случаях хирургические вмешательства были произведены в плановом порядке. Как правило, операции были осуществлены под проводниковой анестезией плечевого сплетения. Пневматический жгут для обескровливания операционной зоны располагали на проксимальной поверхности предплечья, предварительно уменьшив количество венозной крови на кисти путем сдавления вен кисти и дистальной и средней трети предплечья резиновым бинтом Мартенса. В четырех случаях операций у детей был использован ЭОП для интраоперационной рентгеновской визуализации.

Для открытого доступа к месту перелома в зависимости от клинко-рентгенологической ситуации использовали кожные разрезы по тыльной (поперечные или полуовальные) или боковой нейтральной линии пальца. Если решение о резекции смещенного фрагмента принималось перед выполнением оперативного вмешательства предпочтение отдавали поперечному тыльному доступу.

#### Результаты и обсуждение

Закрытая репозиция смещенного костного отломка (рис. 1) была выполнена у 15 пациентов (в том числе с применением ЭОП у четырех). Предпочтение мы отдавали блокирующему остеосинтезу, когда первую спицу (или две, что регламентировалось особенностями конфигурации оторванного костного фрагмента) вводили над отломком в головку средней фаланги под углом 45 градусов, после чего максимально выпрямляли основной массив дистальной фаланги и приближали её к заблокированному ранее проведенными спицами фрагменту, дополнительной спицей осуществляли трансартикулярную фиксацию дистального межфалангового сустава («временный артродез»). Стояние сопоставленных отломков контролировали интраоперационно выполненными рентгенограммами (рис. 2).

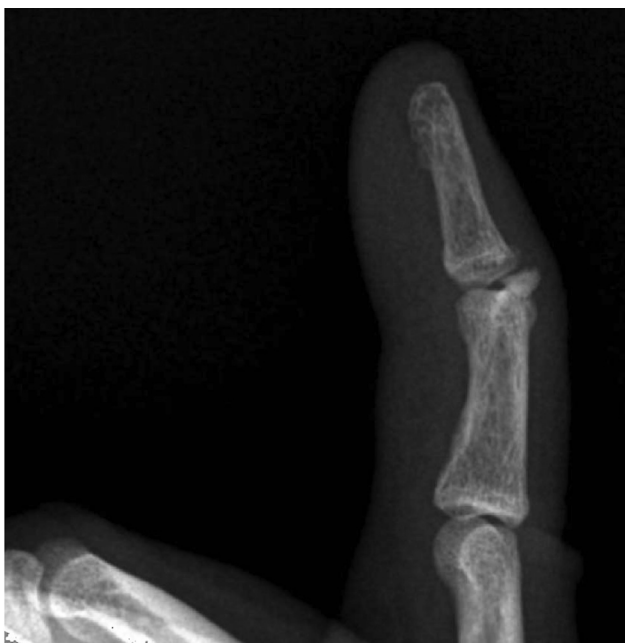

Рисунок 1. Рентгенограмма пациента Н., до оперативного вмешательства

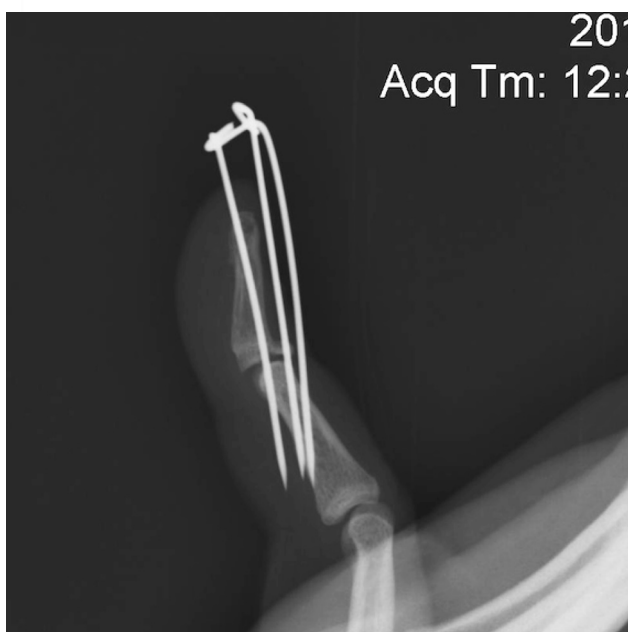


Рисунок 2. Рентгенограмма пациента Н., после выполнения закрытого блокирующего остеосинтеза и «временного артродеза» дистального межфалангового сустава спицей

В 29 случаях, при незначительных размерах оторванного костного фрагмента (рис. 3) тыльной поверхности основания дистальных фаланг пальцев кисти, на котором размещалось не более одной трети суставной поверхности основания концевой фаланги, была выполнена резекция этого участка кости с предварительной мобилизацией дистальной порции сухожильно-апоневротического растяжения и последующей её реинсерцией, что также, в обязательном порядке дополнялось осуществлением «временного артродеза» дистального межфалангового сустава спицей. Таким

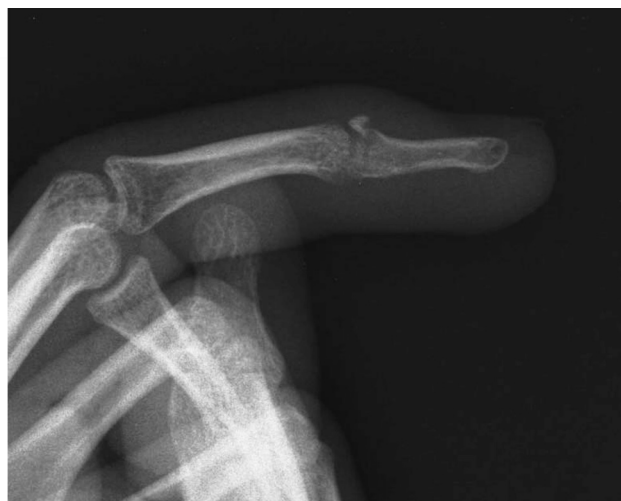

Рисунок 3. Рентгенограмма пациента О., с незначительными размерами оторванного тыльного фрагмента основания тыльной поверхности дистальной фаланги

путем были созданы оптимальные условия для полноценной интеграции тыльного апоневроза и кости. Наиболее оптимальным хирургическим доступом при выполнении такой разновидности операции является поперечный, производимый по дистальному краю смещенного костного фрагмента, позволяющий оценить площадь нарушения суставной поверхности, щадяще отслоить от кости крепящейся в этом месте тыльный апоневроз, надежно прошить последний и аккуратно прификсировать его к основному массиву тыла дистальной фаланги. Если не возникало проблем при резекции костного фрагмента, размеры его были сопоставимы с таковыми по предварительно осмотренным рентгенограммам, свидетельствующим также об отсутствии ладонного подвывиха концевой фаланги, после выполнения трансартикулярной фиксации дистального межфалангового сустава при помощи тонкой металлической спицы дополнительное рентгенологическое исследование пальца на операционном столе не выполняли. Спицу через среднюю и ногтевую фаланги при данной разновидности оперативного вмешательства проводили в косом направлении, избегая травматизации самого дистального участка пальца, что, как известно, в некоторых случаях может приводить к нарушению его чувствительности.

После осуществления тщательного гемостаза послеоперационную рану ушивали наглухо. В некоторых случаях дистальную порцию тыльного апоневроза дополнительно фиксировали вертикальными матрасными швами. Швы снимали через 12–14 после хирургического вмешательства. Средний срок пребывания спицы в тканях пальца составлял 6 недель.

На 42 пальцах, зачастую после удаления рубцовых тканей, была выполнена открытая репозиция смещенного костного фрагмента с последующим его трансоссальным швом или фиксацией (как прямой, так и ретроградной) спицей и одновременном осуществлении «временного артродеза» дистального межфалангового сустава (рис. 4 и 5).



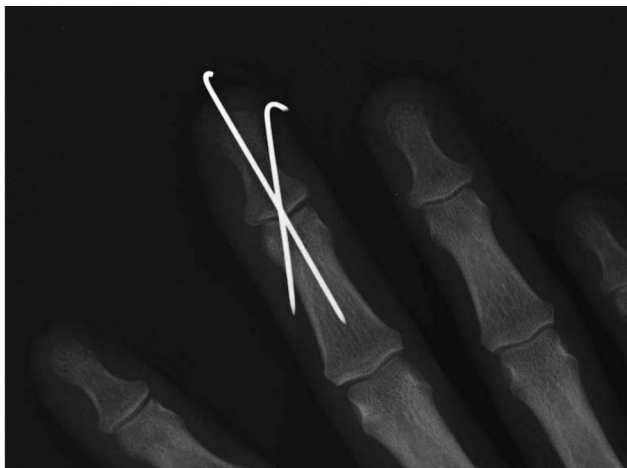

Рисунок 4. Рентгенограмма пациента З., после остеосинтеза отломков и выполнения «временного артродеза» дистального межфалангового сустава второй спицей (прямая проекция)

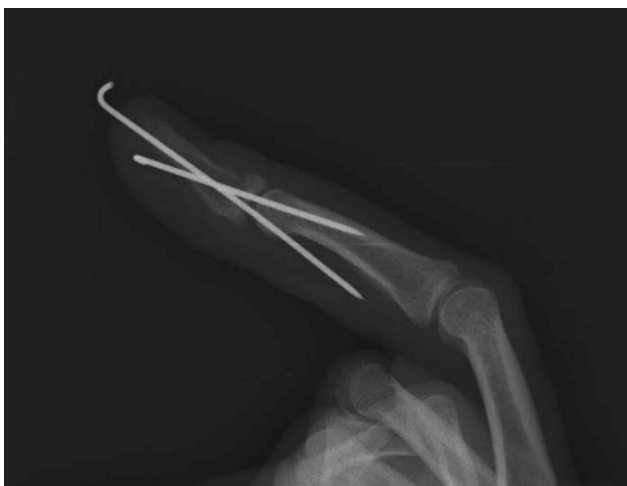

Рисунок 5. Рентгенограмма пациента З., после остеосинтеза отломков и выполнения «временного артродеза» дистального межфалангового сустава второй спицей (профильная проекция)

Этап выполнения трансартикулярной фиксации («временного артродеза») дистального межфалангового сустава пальцев кисти абсолютно необходим при хирургическом лечении рассматриваемой патологии, поскольку действию крепящегося к волярному участку основания концевой фаланги объемного и мощного сухожилия глубокого сгибателя (для большого пальца – длинного) в раннем послеоперационном периоде практически невозможно противостоять весьма деликатному участку сухожильно-апоневротического растяжения, подвергнутому чрескостной травме, открытой репозиции и различных видов фиксации костных отломков, усугубившей итак нередко имеющиеся в силу разных причин проблемы остеопороза кости. Спица, проведенная через дистальную и среднюю фаланги пальца кисти, позволяет обеспечить дополнительную стабильность костных отломков, необходимую для их полноценной консолидации и избежать избыточной ятрогенной травматизации миниатюрного тыльного

фрагмента основания ногтевой фаланги при использовании различных фиксирующих приспособлений. Тонкую металлическую спицу надлежит проводить минуя репонированный костный отломок.

В послеоперационном периоде в амбулаторных условиях пациентам по мере необходимости выполнялись перевязки. Швы с ран снимали на 12–14 день, спицы удаляли через 6 недель с дня выполнения оперативного вмешательства, после чего проводили курс восстановительного лечения, включающий активную длительную лечебную гимнастику и различные физиотерапевтические процедуры.

В нашей группе наблюдений раны и всех оперированных пациентов зажили первичным натяжением, осложнений со стороны спиц, загнутые концы которых мы располагали над кожей, не было отмечено. Восстановительный период проходил без особенностей.

Все 85 пациентов остались довольны результатами выполненных им оперативных вмешательств.

### Выводы

1. Хирургическое лечение является методом выбора при отрывных переломах дистальных фаланг пальцев кисти.
2. Незначительные по размерам отломки основания тыльной поверхности ногтевых фаланг целесообразнее удалять с последующей реинсерцией дистальной порции сухожильно-апоневротического растяжения.
3. «Временный артродез» дистального межфалангового сустава пальцев кисти при помощи спицы должен быть неременной составляющей комплексного оперативного вмешательства.

### Литература

1. Голобородько, С. А. Закрытые отрывные переломы дистальных фаланг пальцев кисти / С. А. Голобородько // Клинич. хир. – 1994. – № 11. – С. 76.
2. Золотов, А. С. Лечение повреждений дистальных отделов пальцев кисти, приводящих к молоткообразной деформации / А. С. Золотов, В. Н. Зеленин, В. А. Сороковников. – Иркутск: НЦРВХ СО РАМН, 2010 – С. 236.
3. Неттов, Г. Г. Опыт лечения свежих повреждений разгибателей пальцев / Г. Г. Неттов // Практич. медицина. – 2013. – № 1-2, т. 2. – С. 112–114.
4. Усольцева, Е. В. Хирургия заболеваний и повреждений кисти / Е. В. Усольцева, К. И. Машкара. – Л.: Медицина, 1986. – С. 220.
5. Bauze, A. Internal suture for mallet finger fracture / A. Bauze, G. I. Bain // J. Hand Sur. – 1999. – Vol. 24, № 6. – P. 688–692.
6. Coel, R. A. Hand Injuries in Young Athletes / R. A. Coel // Human Kinetics. – 2010. – Vol. 15, № 4. – P. 42–45.
7. Ishiguro, T. Extension block with Kirschner wire for fracture dislocation of the dorsal aspect of the distal interphalangeal joint / T. Ishiguro, Y. Itoh, Y. Yabe, N. Hashizume // Tech. Hand Up. Extrem. Surg. – 1997. – Vol. 1, № 2. – P. 95–102.
8. Yamanaka, K. Treatment of mallet fractures using compression fixation pins / K. Yamanaka, T. Sasaki // J. Hand Surg. Br. – 1999. – Vol. 24, № 3. – P. 358–360.

Поступила 26.03.2018 г.