

ВАРИАНТЫ ТОПОГРАФИИ И МОРФОМЕТРИЧЕСКИХ ХАРАКТЕРИСТИК МОЗГОВЫХ АРТЕРИЙ В ЗАВИСИМОСТИ ОТ ФОРМЫ ЧЕРЕПА ВЗРОСЛОГО ЧЕЛОВЕКА

УО «Белорусский государственный медицинский университет»

Изучены топографические и морфометрические особенности мозговых артерий на 300 препаратах головного мозга взрослого человека с различной формой черепа. Установлена взаимосвязь типов ветвления и морфометрических характеристик мозговых артерий от конституциональных особенностей черепа человека.

Ключевые слова: человек, головной мозг, артерии.

N. A. Trushel

VARIANTS OF THE TOPOGRAPHY AND MORPHOMETRIC CHARACTERISTICS OF CEREBRAL ARTERIES DEPENDING ON ADULT HUMAN SKULL SHAPE

Topographic and morphometric characteristics of the cerebral arteries in the brain preparations of 300 adults with various shapes of the skull are studied. The relationship between branching types and morphometric characteristics of the cerebral arteries depending on the constitutional features of the human skull is established.

Key words: human, brain, arteries.

В настоящее время в связи с внедрением в клинику новых малоинвазивных методик визуализации артерий с помощью компьютерной и магнитно-резонансной томографии, цифровой и ультразвуковой ангиографии, транскраниальной доплерографии требуются точные топографические и морфометрические данные о мозговых артериях, особенностях их индивидуальной изменчивости у взрослого человека в зависимости от конституциональной принадлежности черепа [2–4, 6, 9, 10]. Знания о вариантной анатомии и закономерностях ветвления мозговых артерий особенно актуальны в связи с развитием эндоваскулярной нейрохирургии при прогнозировании возможностей коллатерального кровотока в головном мозге [6].

Цель исследования – установление вариантов ветвления мозговых артерий, а также их морфометрических параметров в зависимости от конституциональной принадлежности черепа взрослого человека.

Материал и методы. Макромикроскопически и морфометрически исследованы мозговые артерии у 300 трупов людей, в возрасте от 40 до 60 лет. Материал получен в соответствии с Законом Республики Беларусь № 55-3 от 12.11.2001 г. «О погребении и похоронном деле» из служб патологоанатомических и судебных экспертиз г. Минска и Минской области, не страдавших цереброваскулярной патологией и артериальной гипертонией. У трупов взрослого человека определяли форму черепа человека, которая устанавливалась по черепному указателю [7]. Изменение диаметра мозговых артерий и их ветвей производилось под МБС -2 с окуляр-микрометром (8^х).

Полученные данные обработаны с помощью программного пакета Excel, а также методом вариационной статистики.

Результаты и обсуждение. В результате исследования установлено, что в большинстве случаев (80%) передняя мозговая артерия имеет магистральный тип ветвления,

Оригинальные научные публикации

при котором от нее последовательно отходят ветви (рисунок 1). Магистральный тип ветвления передней мозговой артерии чаще обнаруживается у лиц с долихокранной формой черепа (90% случаев), по сравнению с мезо- (80%) и брахикранами (70%). В остальных случаях выявляется дихотомический тип ветвления – соответственно у людей с брахикранной формой черепа в 30% случаев, с мезокранной в 20% случаев и у долихокранов (10%) (рисунок 2). Рассыпной тип деления данной артерии не выявлен.

Средняя мозговая артерия чаще (70% случаев) характеризуется дихотомическим типом ветвления (рисунок 3). При этом артерия сначала делится на 2–3 основные ветви, которые затем еще разделяются еще на два артериальных стволика и т. д. У лиц с долихо- и мезокранной формами черепа рассыпной тип ветвления встречается чаще (74% и 72% наблюдений), чем у брахикранов (64% случаев).

В 19% наблюдений средняя мозговая артерия имеет магистральный тип строения (рисунок 4), причем чаще он выявляется у людей с брахикранной формой черепа (36%) по сравнению с мезокранами (16% случаев) и долихокранами (6% наблюдений). Рассыпной характер средней мозговой артерии обнаруживается крайне редко (4% наблюдений): у долихокранов в 4% случаев, у мезокранов в 8%;




Рисунок 1. Магистральный тип ветвления передней мозговой артерии у человека с долихокранной формой черепа (трупный материал) (а): 1 – правая передняя мозговая артерия; 2 – левая передняя мозговая артерия. Схема магистрального типа ветвления (б)

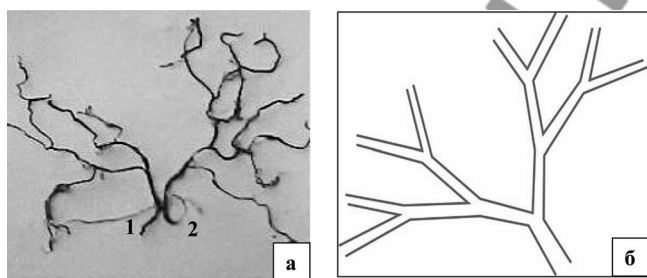


Рисунок 2. Дихотомический тип ветвления передней мозговой артерии у человека с брахикранной формой черепа (трупный материал) (а): 1 – правая передняя мозговая артерия; 2 – левая передняя мозговая артерия. Схема дихотомического типа (б)




Рисунок 3. Дихотомический тип ветвления правой средней мозговой артерии: 1 – средняя мозговая артерия

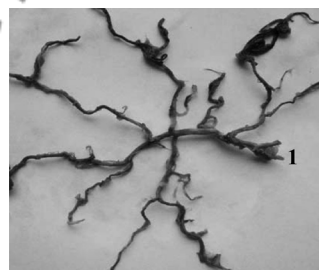


Рисунок 4. Магистральный тип ветвления левой средней мозговой артерии: 1 – средняя мозговая артерия

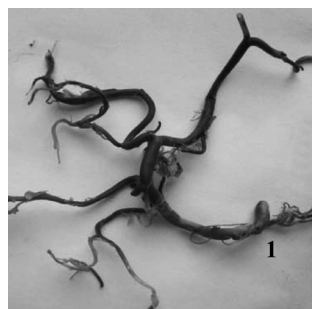

Рисунок 5. Магистральный тип ветвления задней мозговой артерии: 1 – задняя мозговая артерия

у людей с брахикранной формой черепа такой тип строения не выявлен.

В 7% случаев наблюдается сочетанный вариант ветвления средней мозговой артерии, когда у одного человека одна средняя мозговая артерия (чаще левая) имела дихотомический тип ветвления, а другая – магистральный либо рассыпной (реже). Такой вариант строения средней мозговой артерии обнаруживается у людей с долихокранной (16 % случаев) и мезокранной (4% случая) формами черепа.

Для задней мозговой артерии также как и для передней мозговой, характерен магистральный тип ветвления, который выявляется в 67% случаев (рисунок 5). Причем чаще такой тип обнаруживается у лиц с долихокранной формой черепа (76% случаев), чем у мезо- (70%) и брахикранов (56%). Дихотомический тип строения задней мозговой артерии обнаруживается в 18% случаев: у мезо- и брахикранов – по 20% случаев, у долихокранов – в 14% наблюдений.

Рассыпной характер задней мозговой артерии наблюдается редко (6% случаев) (рисунок 6), причем у людей с брахикранной формой черепа он выявляется чаще – в 20% случаев по сравнению с мезо- (10% случаев) и долихокранами (6%).

Сочетанный вариант строения задних мозговых артерий наблюдался в 3% случаев. Как правило, сочетаются дихотомический и рассыпной типы, которые были выявлены у людей с долихо- и брахикранной формами черепа (по 4% случая).

У людей с разной формой черепа наблюдается вариативность количества ветвей мозговых артерий в зависимости от формы черепа. У мезо- и брахикранов количество ветвей первого порядка левой передней мозговой артерии больше (9–11), чем правой (8–10). У лиц с долихокранной формой черепа наблюдается обратная зависимость – количество ветвей слева меньше (7–9), чем справа (8–11).

От средней мозговой артерии отходит наибольшее число ветвей (9–15), причем слева, как правило, их больше при всех формах черепа. У людей с долихокранной формой черепа артериальных ветвей первого порядка, отходящих от средней мозговой артерии, больше (11–15) по сравнению с мезо- (9–14) и брахикранами (8–14). От задней мозговой артерии отходит меньше сосудов (6–9), чем от передней и средней мозговых артерий у людей при лю-

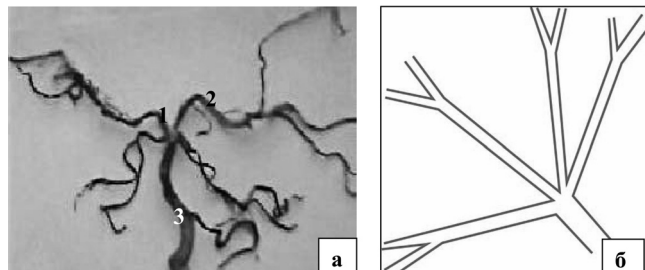


Рисунок 6. Рассыпной тип ветвления задних мозговых артерий (трупный материал) (а): 1 – правая задняя мозговая артерия; 2 – левая задняя мозговая артерия; 3 – базилярная артерия. Схема рассыпного типа ветвления (б)

бой форме черепа, причем у брахикранов их больше (7–9), чем у мезо- и долихокранов (5–8). Ветви первого порядка при всех типах ветвления делятся дихотомически.

Количество и диаметр ветвей второго порядка передней мозговой артерии больше у лиц с брахикранной формой черепа по сравнению с другими черепными формами. Количество ветвей второго порядка средней мозговой артерии больше у долихокранов, однако, их диаметр, как и у передней мозговой артерии, больше выражен у брахикранов.

Количество ветвей второго порядка задней мозговой артерии преобладает у людей с брахикранной формой черепа, а их диаметр больше выражен у брахи- и долихокранов по сравнению с мезокранами.

Таким образом, количество ветвей, отходящих от левых передней и средней мозговых артерий, больше у людей при любой форме черепа, что подтверждает факт функционального преобладания левого полушария: праворукость, левосторонняя локализация двигательных центров словесной и письменной речи, сенсорного центра речи, мнестических ассоциативных функций, гнозии, праксии [5, 8]. По данным многих авторов левое полушарие еще и больше правого [1]. Асимметрия в показателях сосудов правого и левого полушарий связана еще со строением артериального круга большого мозга. При классическом его строении количество и диаметр ветвей с обеих сторон круга незначительно отличается, чем при таких вариантах, как задняя либо передняя трифуркация одной внутренней сонной артерии.

Выводы

1. Передняя и задняя мозговые артерии при любой форме черепа человека имеют, как правило, магистральный тип ветвления (соответственно 80% и 67% случаев), а средняя мозговая артерия – дихотомический тип (70% наблюдений).

2. Рассыпной тип ветвления встречается редко (4–20% случаев) и характерен для средней (4–8%) и задней (6–20%) мозговых артерий; причем рассыпной тип ветвления средней мозговой артерии наблюдается чаще у лиц с мезокранной формой черепа (8% случаев), а задняя мозговая артерия данный тип строения имеет чаще у брахикранов (20%).

3. Разные типы ветвления левой и правой мозговых артерий (сочетанный тип) характерны для средней и задней мозговых артерий (от 4 до 16% случаев), причем они наблюдаются одинаково часто у людей с долихо- и брахикранной формами черепа (по 4% случая).

4. Диаметр ветвей первого и второго порядка мозговых артерий и их количество преобладают у лиц с брахикранной формой черепа.

Литература

1. Боголепова, И. Н. Морфологические критерии межполушарной асимметрии корковых формаций мозга у мужчин и женщин / И. Н. Боголепова, Л. И. Малофеева // Актуальные вопросы функциональной межполушарной асимметрии и нейропластичности: сб. науч. тр. – М., 2008. – С. 25–29.
2. Демин, В. В. Реконструкция трехмерного изображения стентов на основе внутрисосудистого ультразвукового изображения / В. В. Демин // Ангиология и сосудистая хирургия. – 2002. – Т. 8, № 4. – С. 43–47.
3. Митьковская, Н. П. Острый коронарный синдром, осложненный ишемическим повреждением головного мозга / Н. П. Митьковская, Д. М. Дукор, Д. С. Герасименко // Мед. журн. – 2008. – № 3. – С. 13–16.
4. Назинян, А. Г. Возможности транскраниальной доплерографии при хронических нарушениях мозгового кровообращения / А. Г. Назинян, Т. Е. Шмидт // Журн. невропатологии и психиатрии им. Корсакова. – 2001. – № 8. – С. 35–39.
5. Низамов, Ф. Х. Асимметрия кровоснабжения полушарий большого мозга в контексте психофизиологической проблемы / Ф. Х. Низамов // Психофизиология и социология образования: труды СГУ. – М., 2002. – С. 114–118.
6. Савич, В. И. Патологические изменения экстра-интракраниальных артерий и инфаркт мозга / В. И. Савич. – Минск: Беларусь, 1987. – 144 с.
7. Тегако, Л. И. Основы антропологии / Л. И. Тегако, О. В. Марфина, И. Радзевич-Грун. – Гомель: Белорус. наука, 2008. – 381 с.
8. Факторы, определяющие динамические свойства, функциональной межполушарной асимметрии / В. Ф. Фокин [и др.] // Асимметрия. – 2011. – Т. 5, № 1. – С. 5–20.
9. Brant-Zawadski, M. The roles of MR-angiography, CT angiography and sonography in vascular imaging of the head and neck / M. Brant-Zawadski, J. E. Heiserman // AJMR. Am. J. Neuroradiol. – 1997. – Vol. 18, № 10. – P. 1820–1825.
10. Yakhno, N. N. Vascular dementia in the elderly: MRI study / N. N. Yakhno // XVI World congress of neurology. – Buenos Aires, 1997. – P. 12–32.