

## ОСОБЕННОСТИ ДИАГНОСТИКИ ПЕРИНЕВРАЛЬНОГО ФИБРОЗА

Боровская О. С., Беспальчук П. И.

*Белорусский государственный медицинский университет,  
кафедра травматологии и ортопедии  
УЗ «6 ГКБ» г.Минск*

**Ключевые слова:** периневральный фиброз, хирургическое лечение, болезнь Мортона.

**Резюме:** После изучения 20 случаев периневрального фиброза у разных пациентов, верификации диагноза с помощью УЗИ и динамического наблюдения по прошествии года после операции был сделан вывод об эффективности хирургического лечения.

**Resume:** After studying 20 cases of perineural fibrosis in different patients, verification of the diagnosis with ultrasound and dynamic follow-up after a year after surgery, was made a conclusion about the effectiveness of surgical treatment.

**Актуальность.** Фокальный неврит подошвенного нерва, известный также под названием «подошвенная невралгия», «болезнь Мортона», «периневральный фиброз», «синдром мортоновского пальца» является весьма распространённым заболеванием стопы, в основном у женщин среднего возраста. Клиническая картина выражается наличием сильной «жгучей», «невыносимой» боли по подошвенной поверхности стопы в третьем межпальцевом промежутке у основания III-IV пальцев. Боль усиливается при нагрузке и длительной ходьбе; ослабевает в покое и при снятии обуви [1]. Данная патология может возникнуть вследствие сдавливания нерва костями плюсны, которые проходят между третьим и четвёртым пальцами; поперечного плоскостопия; острых травм, гематом, облитерирующих заболеваний ног, а также хронических инфекций; длительного нахождения в положении стоя; ношение тесной обуви, которая вызывает болевые ощущения и дискомфорт при ходьбе, что служит причиной давления на нерв; избыточного веса - большая масса тела оказывает давление на ткани нервов нижних конечностей. Начальная стадия заболевания визуально может быть не заметна, то есть при осмотре даже опытный специалист может сделать ошибочное заключение. Основным признаком наличия патологического процесса является боль при сжатии области между пальцами в поперечном направлении. Жалобы больных в основном состоят в следующем: онемение в области пальцев ног; ноющие боли и жжение; дискомфорт и покалывание; ощущение инородного тела в области локализации заболевания. Симптоматика болезни носит невыраженный характер и может утихать на некоторое время, иногда затишье длится на протяжении нескольких лет. Обострения невромы возникают в период ношения узкой или тесной обуви, а также туфель на высоком каблуке. Болевые ощущения возникают только в период ходьбы, после снятия обуви и разминания стопы все признаки заболевания угасают [2]. Последняя стадия болезни имеет выраженные симптомы, заключающиеся в жгучей и стреляющей боли, которая становится постоянной. Подобные проявления возникают независимо от нагрузок и обуви, и распространяются от стопы к кончикам пальцев. Чем «старше» заболевание, тем сильнее болевые ощущения в

межпальцевом промежутке, между четвёртым и третьим пальцем [3].

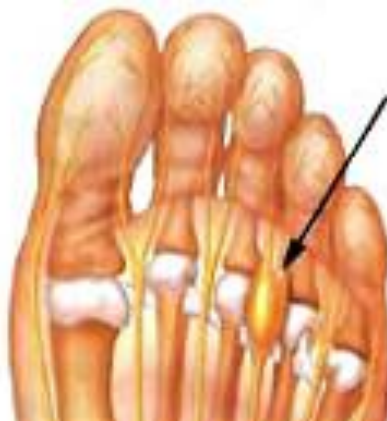

Рис. 1 – Локализация невromы

Пациенты с невромой Мортона могут обращаться к неврологу, ортопеду, травматологу. Установить диагноз возможно, основываясь на клинических данных. Патогномичным симптомом является положительная проба со сжатием стопы во фронтальной плоскости, которая характеризуется нарастанием боли и ее иррадиацией в пальцы, иннервируемые пораженным пальцевым нервом. Для уточнения диагноза применяется рентгенография стопы, которая у большинства пациентов выявляет наличие продольно-поперечного плоскостопия. Однако рентгенография, как и КТ стопы не позволяет визуализировать невриному. При проведении МРТ невринома Мортона определяется как нечетко отграниченный участок повышенной интенсивности сигнала. Однако визуализация невриномы при помощи МРТ затруднена и может давать ложноотрицательные результаты. Оптимальным методом диагностики выступает УЗИ в области предполагаемой локализации невриномы. Инструментальные исследования также позволяют исключить наличие травматических повреждений, опухолей (хондромы, остеомы, липомы), гематом; дифференцировать болезнь Мортона от артрита стопы и деформирующего остеоартроза.

**Цель:** определить эффективность хирургического лечения болезни Мортона после проведенной УЗИ диагностики.

**Задачи:** 1. Изучить отдаленные результаты проведенных хирургических вмешательств по прошествии года после операции; 2. Сравнить функциональное состояние пациентов после операции; 3. Определить роль УЗИ диагностика в верификации диагноза для последующего хирургического лечения болезни Мортона; 4. Оценить эффективность хирургической операции как метода лечения данной патологии.

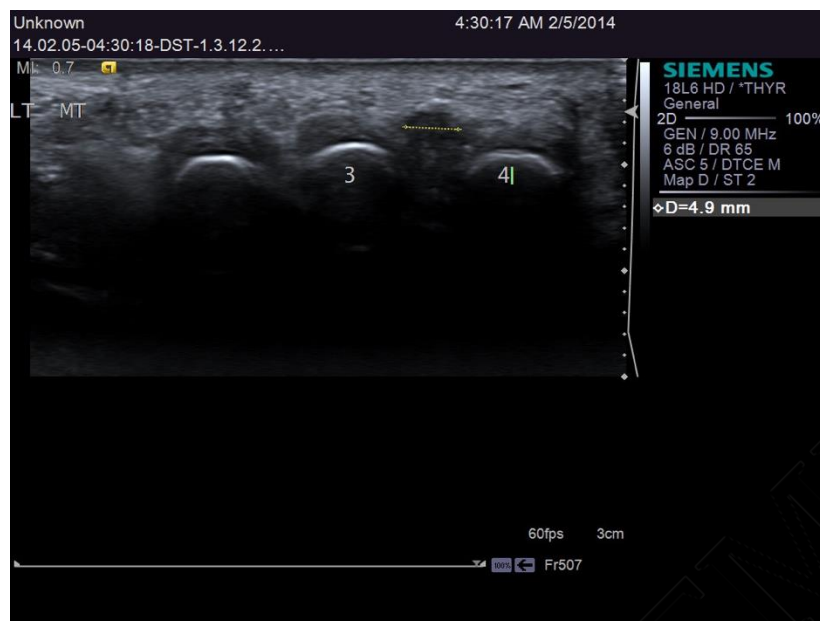


Рис. 2 – УЗИ, тыльный доступ, без компрессии

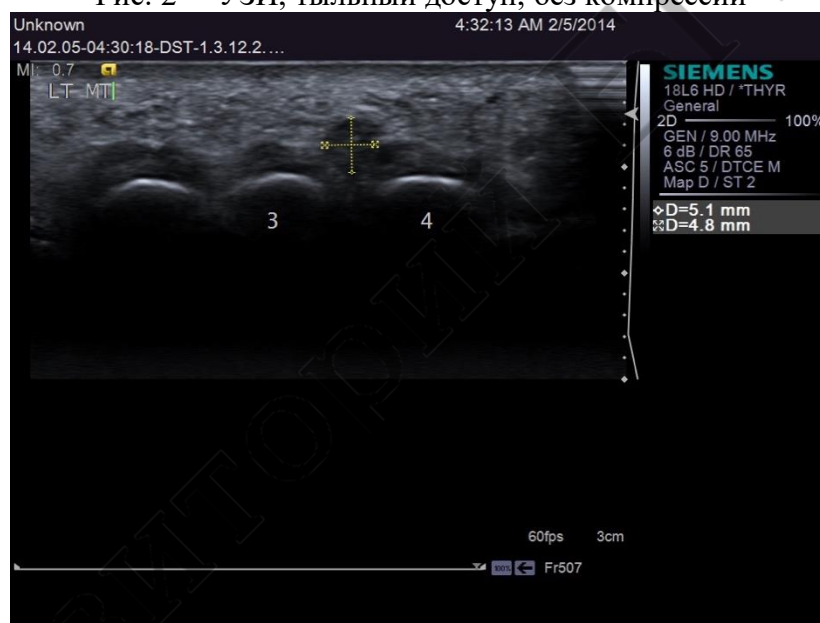


Рис. 3 – УЗИ, тыльный доступ, боковая компрессия стопы на уровне плюснефаланговых суставов

**Материалы и методы исследования.** Под нашим наблюдением находилось 20 пациентов в возрасте от 30 до 61 года. 19 женщин и один мужчина. Средний возраст 46 лет. Заболевание левой стопы имело место в 9-то случаях, правой – в 8-ми, обе стопы – в 3-х наблюдениях. Всем пациентам были выполнены радикальные хирургические вмешательства – резекция болезненной невromы.

**Результаты исследования.** В 3% случаях операции были выполнены одновременно на обеих стопах; в 2-х – поочередно (с промежутком 3-6 месяцев) было произведено хирургическое вмешательство на противоположной стопе. Таким образом, оперативный метод лечения применим на 23-х стопах. Тыльный доступ к патологическому участку использован в 14 случаях, подошвенный – в 9-ти.

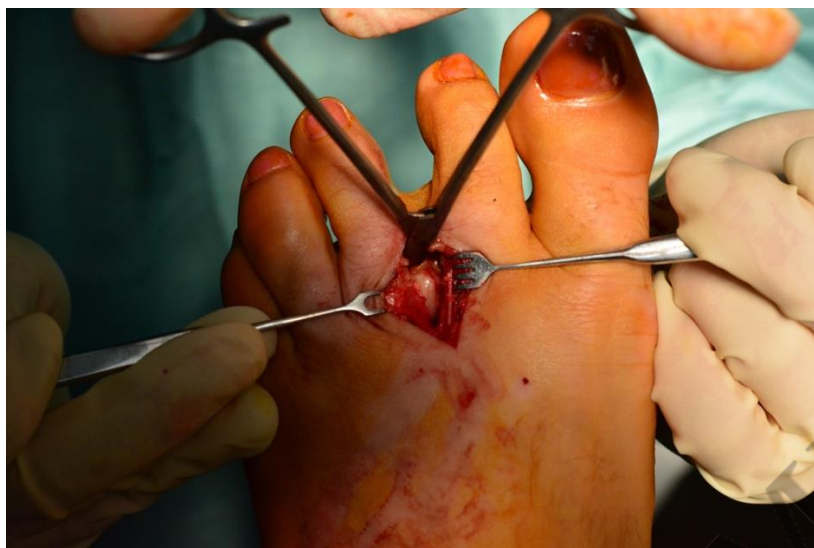

Рис. 4 – Тыльный доступ к невrome

**Выводы:**

1. Отдаленные результаты проведённых хирургических вмешательств изучены по прошествии года после операции.
2. Все пациенты отмечали исчезновение боли и полноценную функциональную нагрузку оперированных стоп.
3. Таким образом, УЗИ диагностика позволяет верно верифицировать диагноз для последующего хирургического лечения болезни Мортона.
4. И хирургическая операция является эффективным лечением данной патологии.

**Литература**

1. Бойчев Б.А. Оперативная ортопедия и травматология/ Бойчев Б.А.-София: «Медицина и физкультура»,1962. – 356с.
2. Мовшович И.А. Оперативная ортопедия/ Мовшович И.А.-М.: Медицина, 1985. – 245с.
3. Чаклин В.Д. Основы оперативной ортопедии и травматологии/ Чаклин В.Д. - М.: Медицина,1964. – 163с.