

ХИРУРГИЧЕСКОЕ ЛЕЧЕНИЕ ПОСТАКСИАЛЬНОЙ ПОЛИДАКТИЛИИ СТОПЫ: ОПИСАНИЕ СЛУЧАЯ

УО «Белорусский государственный медицинский университет»¹,
УЗ «6-я городская клиническая больница г. Минска»²,
УЗ «17-я городская детская клиническая поликлиника г. Минска»³

Полидактилия является одним из наиболее распространенных и разнообразных по своим анатомо-функциональным характеристикам врожденным пороком развития стопы. В статье рассмотрен редкий случай хирургического лечения постаксиальной полидактилии стопы, характеризующийся удвоением V луча стопы на фоне парциального сращения диафизов удвоенной V плюсневой кости. Нами было произведено удаление гипоплазированного VI пальца и выполнена T-образная остеотомия конкресцированных V и VI плюсневых костей. Таким образом, появилась возможность сформировать полноценный V луч стопы, посредством транспозиции и остеосинтеза фрагментов остеотомированных плюсневых костей. Несмотря на то, что наиболее простым способом лечения полидактилии является резекция добавочного луча, мы считаем, что выбор тактики лечения в каждом случае должен быть индивидуальным. Лишь при использовании дифференцированного подхода возможно достичь оптимальных результатов лечения данной патологии.

Ключевые слова: постаксиальная полидактилия, врожденные пороки развития стопы.

**A. P. Bepalchuk, V. A. Vrublevsky, P. I. Bepalchuk,
S. A. Khadanovich**

THE SURGICAL TREATMENT OF POSTAXIAL FOOT POLYDACTYLY: CASE REPORT

Polydactyly is one of the most common and diverse in its anatomical and functional characteristics of congenital malformation of the foot. The article deals with a rare case of surgical treatment of postaxial polydactyly of the foot, characterized by a doubling of the V ray of the foot against the background of a partial fusion of diaphysis twice the metatarsal bone. We performed the removal of the hypoplastic VI finger and performed a T-shaped osteotomy of the fused V and VI metatarsal bones. Thus, it became possible to form a complete V ray of the foot, through transposition and osteosynthesis of osteotomized metatarsal bones fragments. Despite the fact that the easiest way to treat polydactyly is the resection of the additional ray, we believe that the choice of treatment tactics in each case should be individual. Only when using a differentiated approach it is possible to achieve optimal results of treatment of this pathology.

Key words: postaxial polydactyly, congenital malformations of the foot.

Полидактилия стопы – это врожденная аномалия развития, которая характеризуется наличием на стопе добавочного пальца или отдельных фаланг, с удвоением, либо без такового, плюсневой кости [2].

К полидактилии также относят удвоение плюсневых костей без изменения количества пальцев [3]. Эта патология является одной из наиболее распространенных врожденных аномалий развития стопы [2–4]. Существует мно-

жество разновидностей полидактилии. По виду удвоения она классифицируется как: полифалангия (удвоение лишь ногтевых, либо ногтевых и средних фаланг пальцев), собственно полидактилия (удвоение пальцев), удвоение луча (помимо удвоения пальца имеется также добавочная плюсневая кость) [1]. Различают преаксиальную (удвоение первого пальца), центральную (удвоение II-III-IV пальцев) и постаксиальную (удвоение пятого пальца) формы полидактилии [3]. По классификации **Venn-Watson** плюсневая кость при постаксиальной полидактилии стопы бывает U-образной, T-образной, с расширенной головкой или полностью удвоенной [2, 3]. Такой полиморфизм этой аномалии обуславливает необходимость в индивидуальном подходе при выборе тактики хирургического лечения описываемой патологии.

Материалы и методы. В данной статье рассмотрен случай лечения постаксиальной полидактилии левой стопы с полным удвоением V плюсневой кости и парциальной конкресцией V-VI плюсневых костей у ребенка полутораугольного возраста. Также представлены данные клинического осмотра и рентгенологических методов исследования, отражены сведения о проведенном хирургическом вмешательстве и его эффективности.

Описание клинического случая. В УЗ «6-я городская клиническая больница г. Минска» на стационарном лечении в детском травматолого-ортопедическом отделении находился пациент Н., в возрасте один год и 6 месяцев с диагнозом: Постаксиальная полидактилия левой стопы. Родители ребенка предъявляли жалобы на трудности в подборе обуви ребенку и неудовлетворительный внешний вид стопы. При клиническом осмотре левая стопа была расширена в поперечном направлении, присутствовал дополнительный (шестой) палец со стороны мизинца (рис. 1). Рентгенологически фаланги шестого пальца были гипоплазированы, а также он был двухфаланговым, отмечалось наличие добавочной (шестой) плюсневой кости, частично сращенной с пятой плюсневой костью в области головки и дистальной половины ее диафиза. Пятая плюсневая кость была меньших размеров чем шестая (рис. 2).

Хирургическое вмешательство. Под ларингеально-масочной анестезией было произведено регионарное обескровливание дистального отдела оперируемой конечности при помощи пневматической манжеты, фиксированной в области средней трети голени с созданием в ней давления до 300 мм рт. ст. Из дугообразного доступа в области тыльно-наружного отдела стопы произведено удаление гипоплазированного VI пальца. После чего

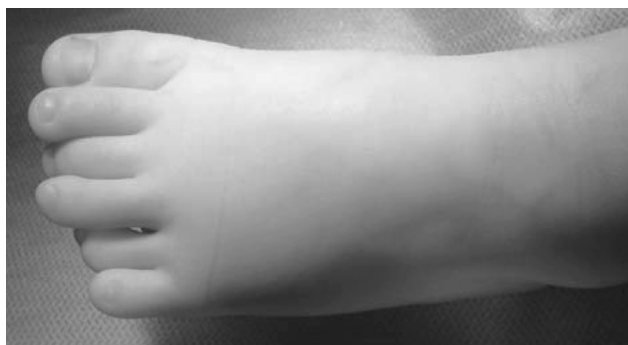

Рисунок 1. Вид стопы на момент поступления пациента в стационар

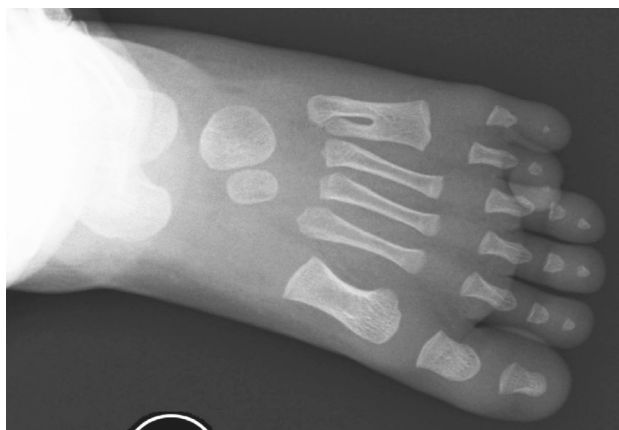

Рисунок 2. Первичное рентгенологическое исследование (прямая проекция)

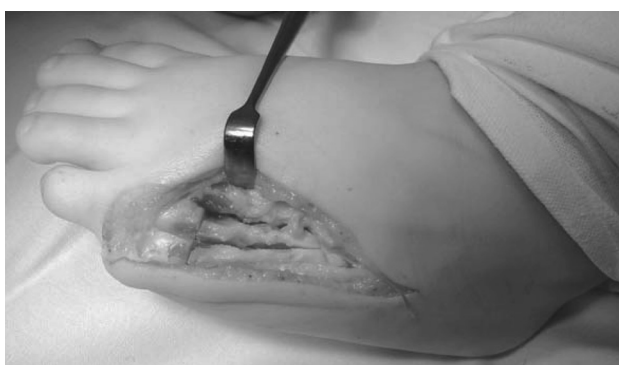

Рисунок 3. Техника выполнения остеотомии удвоенной плюсневой кости

выполнена продольная остеотомия конкресцированных V и VI плюсневых костей, а затем их поперечная остеотомия на одном уровне в области дистальных отделов диафизов костей, на несколько миллиметров проксимальнее зон роста. Проксимальный отдел V плюсневой и дистальный участок VI плюсневых костей были удалены. Следующим этапом медиализировали проксимальную часть VI плюсневой кости и выполнили адаптацию кортикальных слоев ее диафиза с таковыми же дистального отдела V плюсневой кости. Полноценной фиксации фрагментов плюсневых костей достигли путем их чрескостной фиксации спицами Киршнера. Гемостаз выполняли по ходу операции. На заключительном этапе, после рентгенологического контроля, выполнили послойный шов раны. Стопа была фиксирована задней гипсовой лонгетой от средней трети голени, до кончиков пальцев стопы.

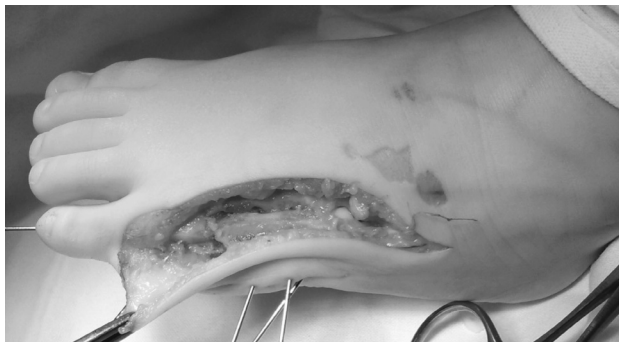

Рисунок 4. Формирование полноценного V луча стопы

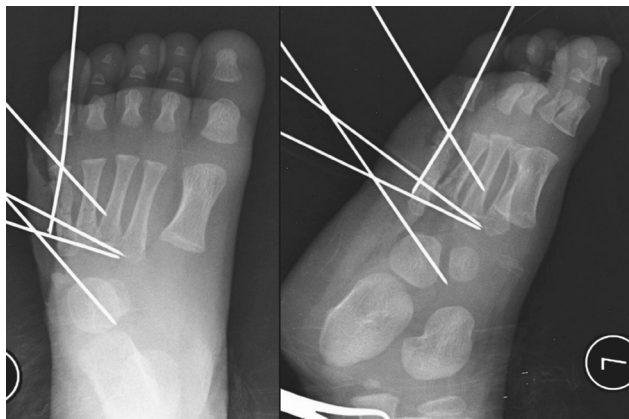


Рисунок 5. Послеоперационные рентгенограммы стопы (А – прямая; Б – боковая проекции)

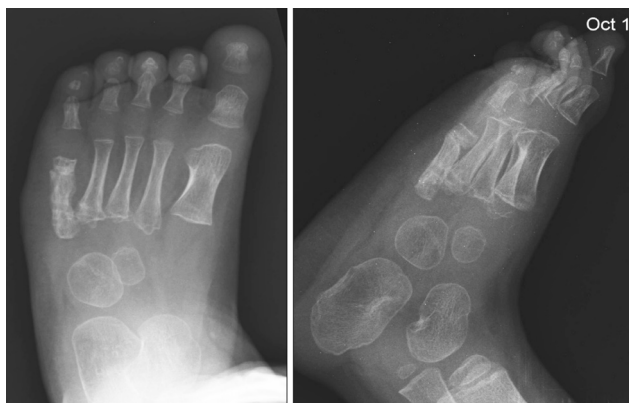

Рисунок 6. Отделенный рентгенологический результат через шесть месяцев после операции (А – прямая, Б – боковая проекции)

Послеоперационный период протекал без осложнений. Швы сняли на 14 сутки после операции. Гипсовая иммобилизация нижней конечности продолжалась на протяжении 6 недель с момента операции, до тех пор, пока рентгенологически не была диагностирована консолидация отломков плюсневых костей. После снятия лонгеты пациент проходил курсы лечебной физкультуры, массажа, гидрокинезиотерапии.

При осмотре ребенка через 6 месяцев с момента хирургического вмешательства по наружной поверхности тыльной стороны левой стопы сформировался аккуратный мягкий безболезненный рубец, внешний вид и опорная функция стопы нарушены не были. При ходьбе ребенок ногу не щадил, установка стопы соответствовала возрастной норме (рис. 5, 6).

Результаты и обсуждение. Полидактилия характеризуется многообразием форм, однако клинически у разных видов этой аномалии есть общие черты. Чаще всего пациенты обращаются к врачу с жалобами на наличие добавочного пальца, расширенный передний отдел стопы, из-за которого трудно подобрать обувь. Изредка бывают боли в стопе [4, 5].

Лечение полидактилии только оперативное. К выбору хирургической тактики лечения подходят индивидуально в зависимости от морфологической картины патологии у каждого пациента. В литературе чаще всего описывают случаи лечения постаксиальной полидактилии стопы типа В (гипоплазированный добавочный палец на кожной

ножке), суть которого заключается в радикальном удалении добавочного пальца вместе с кожной ножкой [6, 7]. При наличии добавочного пальца без кожной ножки перед хирургами стоит задача, какой из пальцев лучше сохранить. Чаще всего врачи идут по пути «наименьшего сопротивления», когда резецируют наружный палец с добавочной шестой плюсневой костью, так как это технически наиболее простой вариант лечения данной патологии. Но в то же время, более рациональным является подход, когда сохраняют более развитый в морфологическом плане палец, с таким же развитым плюсне-фаланговым сочленением [3, 8].

В литературе встречаются описания случаев сочетания полифалангии с частичным удвоением пятой плюсневой кости, при котором добавочная шестая плюсневая кость была гипоплазирована, но имела хорошо развитое сочленение с основной фалангой пятого пальца, в то время, как гипоплазированная пятая плюсневая кость сочленялась лишь с костями предплюсны. В таких случаях хирурги удаляли добавочную фалангу пальца, выполняли поперечные остеотомии пятой и шестой плюсневых костей с последующим формированием новой, более полноценной плюсневой кости [1, 9]. Аналогичным образом Choi G. W. et al. и Ishii T. et al. формировали плюсневую кость при частичном удвоении пятой плюсневой кости без наличия добавочных фаланг пальцев [4, 5]. При отсутствии болей в области пятого плюсне-фалангового сустава при изолированном частичном удвоении пятой плюсневой кости Choi G. W. et al. предлагали оставить нетронутой добавочную плюсневую кость и выполнить укорачивающую остеотомию основной фаланги пятого пальца стопы с целью уменьшения четвертого межпальцевого промежутка [4].

В нашем случае, учитывая индивидуальные анатомические особенности стопы, было принято решение удалить менее развитый палец на стопе, а из головки пятой и тела шестой плюсневых костей сформировать полноценную плюсневую кость. Мы исходили не только из степени развития плюсневых костей, фаланг пальцев и плюсне-фаланговых сочленений, а так же из того, что к основанию добавочной шестой плюсневой кости прикрепляется важное в функциональном плане сухожилие короткой малоберцовой мышцы, которое после хирургического вмешательства осталось интактным.

Таким образом, выбор тактики лечения полидактилии пальцев стопы требует от хирурга индивидуального подхода к каждому пациенту с учетом имеющихся у него анатомических особенностей стопы.

Литература

1. Миронов, С. П., Котельников Г. П. Врожденные заболевания верхней конечности // Ортопедия: Национальное руководство – 2008. – С. 120–146.
2. Rafique, A., Arshad A., Abu-zaid, A. Rare Presentation of Foot Postaxial Polydactyly // The Journal of Foot & Ankle Surgery. – 2014. – Vol. 53. – P.331-334.
3. Galois, L., Mainard D., Delagoutte J. P. Polydactyly of the foot. Literature review and case presentation // Acta Orthopædica Belgica. – 2002. – Vol. 68(4). – P. 376–380.
4. Choi, G. W., Yoon J. R., Kim Y. B., Yu J. J., Seo H. S., Kim T. S. A Postaxial Polydactyly with a Partial Duplication of the Fifth Metatarsal Without a Supernumerary Digit. Is Excision of the Duplicated Metatarsal Necessary? // Journal of the American Podiatric Medical Association. – 2015. – Vol. 105(3). – P. 255–259.

5. *Ishii, T., Kawabata H., Kuratsu S., Miki K., Yoshikawa H.* Two cases of complete polymetatarsia without polydactyly // *Britain Journal of Plastic Surgery.* – 2005. – Vol. 58(2). – P. 267–270.

6. *Carpenter, C. L., Cuellar T. A., Friel M. T.* Office-Based Post-Axial Polydactyly Excision in Neonates, Infants, and Children / *Plastic and reconstructive surgery.* – 2016. – Vol. 137(2). – P. 564–568.

7. *Abzug, J. M., Kozin S. H.* Treatment of Postaxial Polydactyly Type B // *The Journal of Hand Surgery.* – 2013. – Vol. 38A. – P. 1223–1225.

Оригинальные научные публикации

8. *Park, G. H., Jung S. T., Chung J. Y., Park H. W., Lee D. H.* Toe component excision in postaxial polydactyly of the foot – n // *The Journal of Foot and Ankle Surgery.* – Vol. 34(4). – P. 563–567.

9. *Han, S. H., Cho J. H., Lee Y. S.* An Unusual Case of Postaxial Polydactyly of the Foot Treated by Metatarsal Transfer // *The Journal of Foot and Ankle Surgery.* – Vol. 53(1). – P. 59–61.

Поступила 19.04.2018 г.