

А. Ф. Носович, Н.А. Захаренко
ВАРИАНТНАЯ АНАТОМИЯ ЧРЕВНОГО СТВОЛА ЧЕЛОВЕКА

Научный руководитель: ст. преп. Е. Н. Шестакович

Кафедра нормальной анатомии,

Белорусский государственный медицинский университет, г. Минск

Резюме: Установлены варианты морфологии чревного ствола человека и его ветвей с использованием спиральной компьютерной томографии.

Ключевые слова: чревный ствол, селезеночная артерия, левая желудочная артерия, общая печеночная артерия, анатомия, компьютерная томография.

Resume: The article shows the variability of the morphology of the celiac trunk and arteries that depart from it, and also features and various variants of their structure are shown.

Keywords: celiac trunk, splenic artery, left gastric artery, general hepatic artery, morphometry

Актуальность: Чревный ствол является магистральным сосудом, который кровоснабжает такие органы брюшной полости, как печень, желудок, селезенка, поджелудочная железа и двенадцатиперстная кишка. В современном мире отмечается рост числа патологии данных органов, что требует детализирования знаний не только об их строении, но и об особенностях их кровоснабжения и лимфатического оттока. Полученные данные помогут выбрать адекватную тактику лечения, оценить риски развития осложнений.

Цель: Установить варианты анатомии чревного ствола у человека.

Материалы и методы: Материалом для исследования послужили данные, полученные при проведении спиральной компьютерной томографии с контрастным усилением сосудов 23 людей от 29 до 82 лет, полученные на базе ГУ «Республиканский научно-практический центр «Кардиология»» г. Минска.

Исследование чревного ствола выполнено на спиральном компьютерном томографе «HI Speed CT/I» фирмы «General Electric». Контрастирование проведено введением внутривенного раствора «Omnipac». В ходе исследования получены КТ—срезы толщиной 0.6-2.5 мм в аксиальной (горизонтальной) плоскости с последующей фронтальной, сагиттальной, криволинейной и 3D реконструкцией изображения.

Проведена морфометрия чревного ствола и его ветвей (селезеночная артерия, левая желудочная артерия, общая печеночная артерия): измерен угол их отхождения и диаметр (на расстоянии 1 см от места ветвления). Полученные данные измерены с помощью программы «Centricity DICOM Viewer».

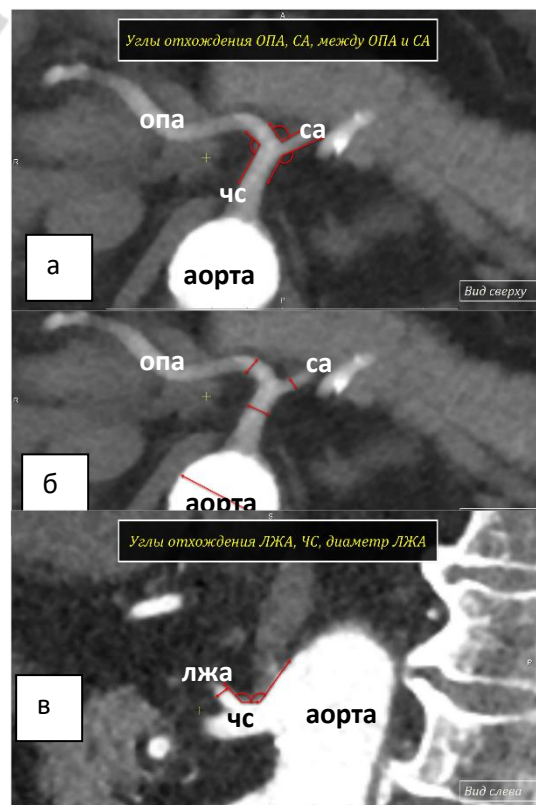


Рисунок 1 – Чревный ствол и его ветви (спиральная компьютерная томография; а,б – аксиальная плоскость, в – сагиттальная плоскость)

Статистическая обработка данных проводилась с использованием программ «Microsoft Excel – 2013» и «Statistica 10,0 for Windows».

Макроскопически, с использованием 8 органокомплексов «печень-желудок-селезенка», полученных на кафедре нормальной анатомии УО «Белорусский государственный медицинский университет», был изучен чревный ствол и его ветви. Измерения диаметра сосудов проводились с помощью кронциркуля и линейки.

Результаты исследования и обсуждение: Классический тип чревного ствола (ЧС), при котором он разветвляется на общую печеночную артерию (ОПА), селезеночную (СА) и левую желудочную артерию (ЛЖА) по данным литературных источников составляет 29-97 % случаев [1, 2, 3].

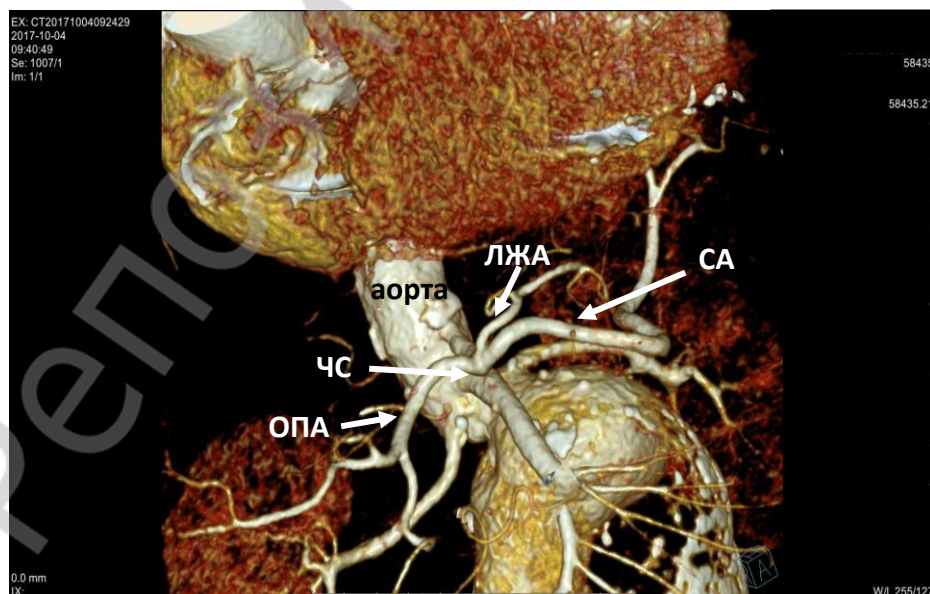
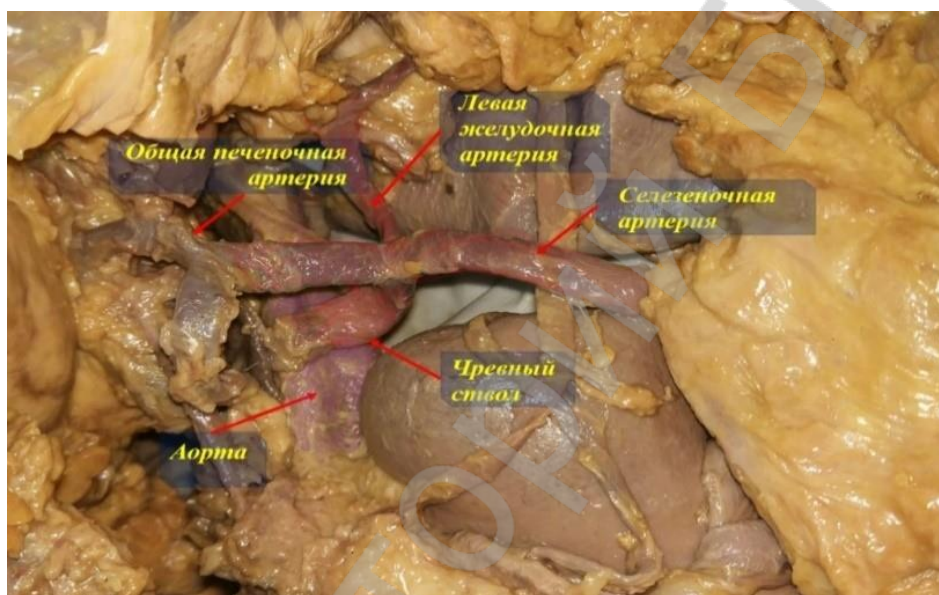


Рисунок 2 – Чревный ствол и его ветви (а-макропрепарат; б – компьютерная томография, 3D реконструкция)

В результате проведенного исследования в 36,7% случаев был выявлен «классический» вариант ветвления, когда ЧС, отходя от передней поверхности аорты, дает три ветви: ОПА, СА и ЛЖА, при котором ОПА направляется к воротам печени, ЛЖА – к малой кривизне желудка, а СА – к селезенке (рисунок 2).

В 45,7% случаев наблюдается раннее отхождение левой желудочной артерии (рисунок 3).

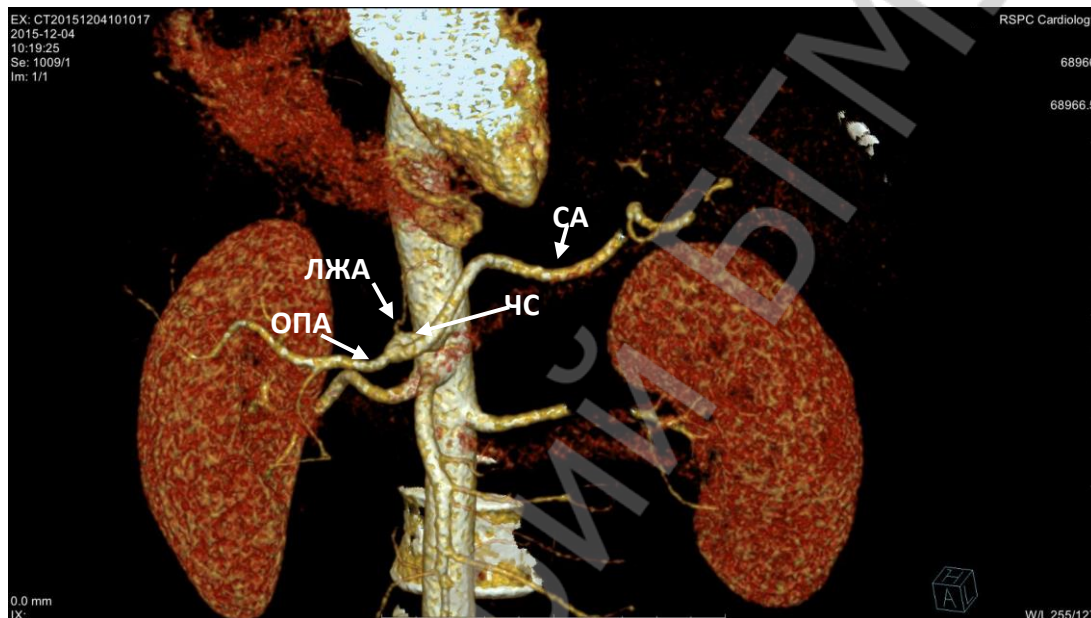


Рисунок 3 – Раннее отхождение ЛЖА (компьютерная томография, 3D реконструкция)

В 13% случаев от брюшного ствола дополнительно отходят обе нижние диафрагмальные артерии (рисунок 4).

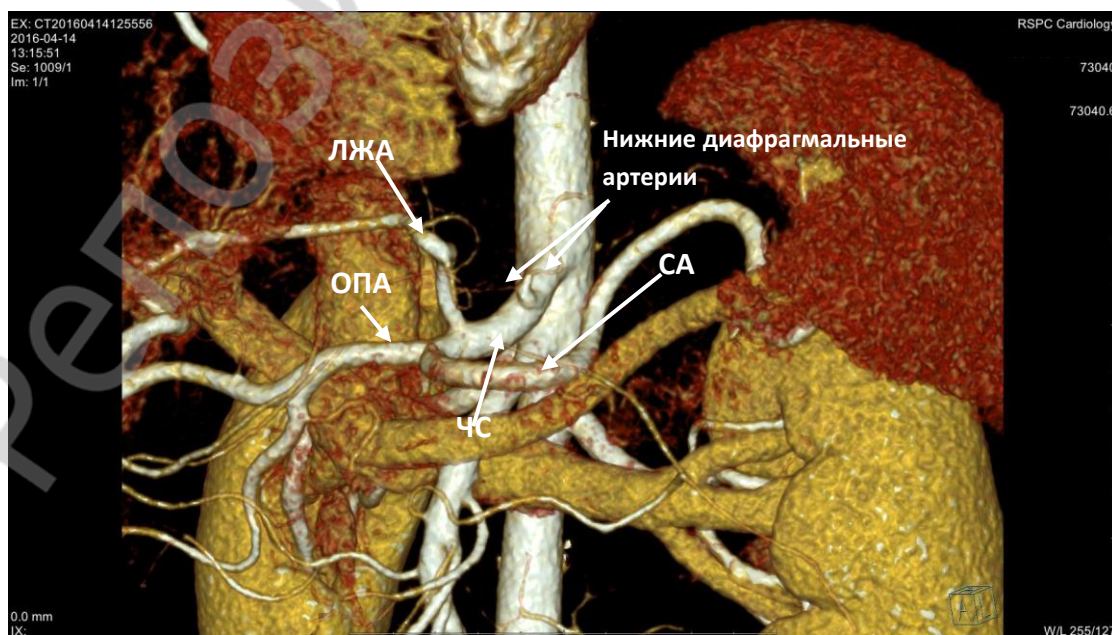


Рисунок 4 – Дополнительные ветви ЧС (компьютерная томография, 3D реконструкция)

В 4,6 % случаев ЛЖА отходила от аорты (рисунок 5).

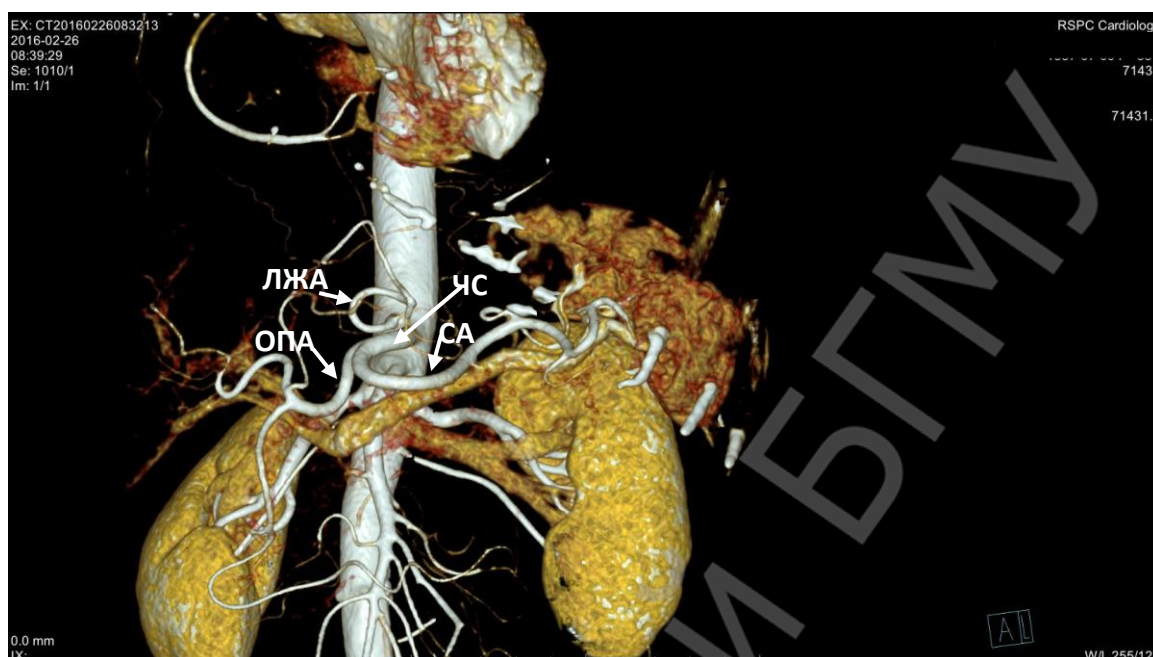


Рисунок 5 – Отхождение ЛЖА от аорты (компьютерная томография, 3D реконструкция)

С увеличением возраста у человека отмечается тенденция к увеличению диаметра ЧС и ОПА ($p \leq 0,05$). При этом, диаметр СА постепенно уменьшается ($p \leq 0,05$) (рисунок 6).

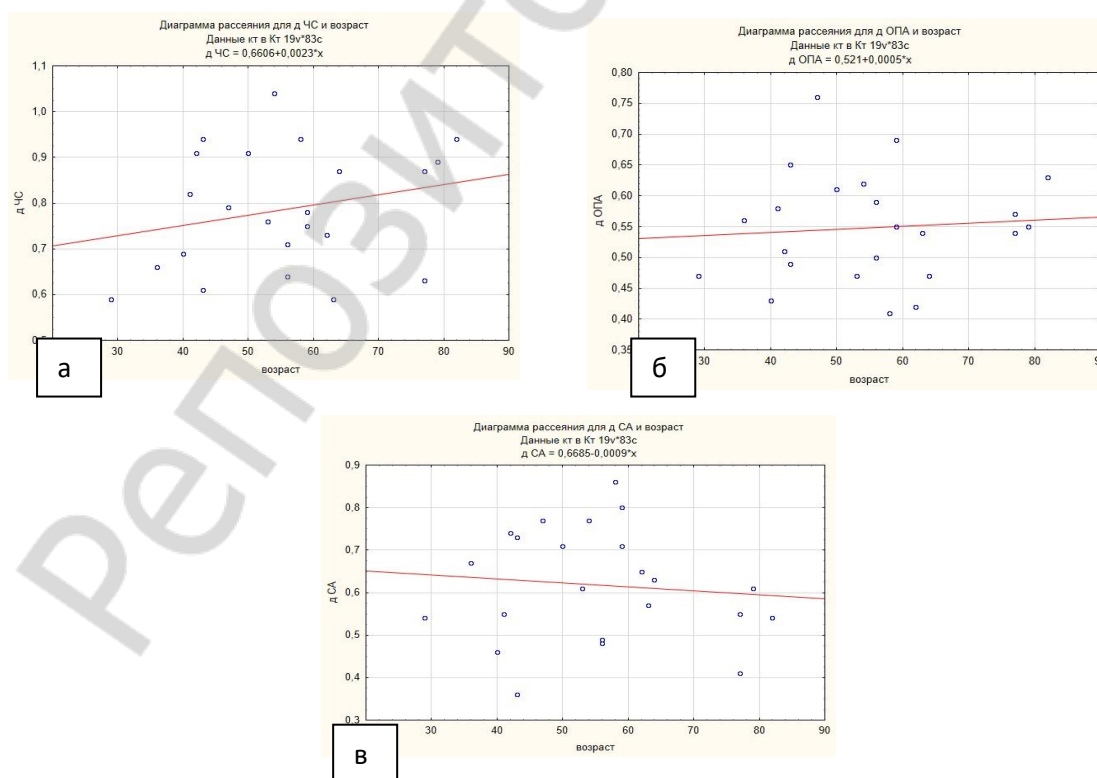


Рисунок 6– Диаметры ЧС (а), ОПА (б) и СА (в)

Показатели диаметра чревного ствола варьировали от 5,9 до 10,4 мм, левой желудочной артерии - от 1.9 до 5,9 мм, общей печеночной артерии - от 4.1 до 7.6 мм, селезеночной артерии - от 3.6 до 8.6 мм. Угол отхождения чревного ствола от аорты в среднем составил $130,78^{\circ} \pm 4,35^{\circ}$, общей печеночной артерии $135,09^{\circ} \pm 3,92^{\circ}$ ($87^{\circ} - 167^{\circ}$), селезеночной артерии $126,61^{\circ} \pm 6,399^{\circ}$ ($63^{\circ} - 167^{\circ}$), левой желудочной артерии $107,52^{\circ} \pm 4,619^{\circ}$ ($51^{\circ} - 144^{\circ}$).

Заключение: В ходе проведенного исследования установлено, что чревный ствол и его ветви характеризуются индивидуальными особенностями анатомии. Показатели диаметра чревного ствола варьируют от 5,9 до 10,4 мм, левой желудочной артерии - от 1.9 до 5,9 мм, общей печеночной артерии - от 4.1 до 7.6 мм, селезеночной артерии - от 3.6 до 8.6 мм. Угол отхождения чревного ствола в среднем составляет $130,78^{\circ} \pm 4,346^{\circ}$, общей печеночной артерии $135,09^{\circ} \pm 3,922^{\circ}$ ($87^{\circ} - 167^{\circ}$), селезеночной артерии $126,61^{\circ} \pm 6,399^{\circ}$ ($63^{\circ} - 167^{\circ}$), левой желудочной артерии $107,52^{\circ} \pm 4,619^{\circ}$ ($51^{\circ} - 144^{\circ}$). Классический тип ветвления чревного ствола на общую печеночную артерию, левую желудочную артерию и селезеночную артерию наблюдается в 36,7% случаев. Раннее отхождение левой желудочной артерии отмечается в 45,7%, ответвление ее от аорты – в 4,6% случаев. Ответвление от чревного ствола добавочных ветвей (нижние диафрагмальные артерии) отмечается в 13% случаев.

Информации о внедрении результатов исследования: По результатам настоящего исследования опубликован 1 тезис доклада.

Nosovich A. F., Zakharenko N. A.
VARIANT ANATOMY OF HUMAN CELIAC TRUNK
Supervisor: senior teacher E. N. Shestakovich
Department of Normal Anatomy,
Belarusian State Medical University, Minsk

Литература

1. Артериальное кровоснабжение печени в аспекте ее трансплантации / В.А. Гуляев [и др] // *Анналы хирургической гепатологии.* –2001. –Т.6, №2. – С. 47-53.
2. Вариантная анатомия ветвления чревного ствола и прилежащих к нему лимфатических сосудов / Н.В. Семиошко // *хирургический вестник Южного Урала.* – 2015. – №1. – С. 37-42.
3. Multidetectorrow CT angiographic imaging of the celiac trunk: anatomy and normal variants / R. Iezzi [et al.] // *Surg. Radiol. Anat.* – 2008. – Vol. 30. – № 4. – P. 303-310.