

А. Сахаб Хайдар<sup>1</sup>, С. И. Третьяк<sup>1</sup>, Е. В. Баранов<sup>1</sup>, М. К. Недзьведь<sup>1</sup>,  
Е. С. Лобанок<sup>2</sup>, В.Л. Недорезов<sup>1</sup>, И. Б. Василевич<sup>2</sup>, Л. В. Бутько<sup>1</sup>,  
И. Н. Слабко<sup>1</sup>, Л. В. Картун<sup>1</sup>, Е. В. Ходосовская<sup>1</sup>, О. Н.Быкова<sup>1</sup>, Е. В. Чегодаева<sup>1</sup>

## ПРОТИВОВОСПАЛИТЕЛЬНЫЙ ЭФФЕКТ МЕЗЕНХИМАЛЬНЫХ СТВОЛОВЫХ КЛЕТОК ИЗ ЖИРОВОЙ ТКАНИ ПРИ ЛЕЧЕНИИ ИНФИЦИРОВАННЫХ РАН В ЭКСПЕРИМЕНТЕ

УО «Белорусский государственный медицинский университет»<sup>1</sup>,  
«Институт биофизики и клеточной инженерии НАН РБ»<sup>2</sup>

*В статье представлены результаты изучения противовоспалительного эффекта мезенхимальных стволовых клеток (МСК), которые применялись в комплексном лечении лабораторных животных с моделированной инфицированной раной, методом трансплантации МСК полученных из жировой ткани (ЖТ). Установлено, что этот вид клеток обладает противовоспалительным действием и ускоряет заживление ран. Полученные результаты, могут служить основанием для возможности дальнейших разработок по внедрению в клиническую практику клеточной терапии у пациентов с длительно незаживающими инфицированными ранами.*

**Ключевые слова:** длительно незаживающие инфицированные раны, мезенхимальные стволовые клетки, жировая ткань, воспалительный процесс и интерлейкины.

*A. Sahab Haidar, S. I. Tretiak, E. V. Baranov, M. K. Nedzved, E. S. Lobanok,  
V. L. Nedorezov, I. B. Vasilevich, L. V. Butko, I. N. Slabko, L. V. Kartun,  
E. V. Hodosovskaja, O. N. Bikova, E. V. Chegodaeva*

### ANTI INFLAMMATORY EFFECT MESENCHYMAL STEM CELLS FROM ADIPOSE TISSUE IN TREATMENT NONHEALING INFECTED WOUNDS IN THE EXPERIMENT

*The paper presents the results of anti inflammatory effects of mesenchymal stem cells (MSCs), which are used in treatment of laboratory animals with simulated infected wound, the method of transplantation MSC derived from adipose tissue (AT). It was established that this type of cells has anti-inflammatory and promotes healing of wounds. The results obtained may serve as the basis of the possibility of further developments on the introduction into clinical practice of stem cell therapy in patients with nonhealing infected wounds.*

**Key words:** nonhealing infected wounds, mesenchymal stem cells, adipose tissue, inflammation, and interleukins.

Длительно незаживающие инфицированные раны, могут быть следствием действия различных причинных факторов и характеризуются как местными, так и общими проявлениями. Клиническая картина локальных изменений определяется нарушением в тканях кровообращения, трофики и обмена веществ. Классические признаки воспаления, которые отмечаются в тканях, пора-

женных гнойной инфекцией, проявляются краснотой, отеком, повышением температуры и связаны с физико-химическими изменениями в тканях, повышением обмена веществ и усилением локального кровотока, а также болью, которая является следствием раздражения нервных окончаний [1]. Изменения, которые выявляются со стороны крови, выражаются в повышении уровня лейкоцитов

и воспалительных цитокинов. В результате длительность воспаления пролонгируется, а регенерация дефекта замедляется и переходит в хроническое течение [2].

Число пациентов, имеющих осложненное течение раневого процесса, непрерывно растет. Это обстоятельство связано с рядом биологических (увеличение числа больных с иммунной недостаточностью, антибиотикорезистентность микроорганизмов и т.п.) и социальных причин (увеличение числа пожилых пациентов, изменение режима питания и т.п.). Попытки лечения длительно незаживающих инфицированных ран методами традиционной медикаментозной терапии как локальной, так и системной, а также с применением классических методов хирургической обработки достаточно часто не приносят желаемого результата. Это определяет актуальность проблемы лечения хронических ран. Восстановление утраченной ткани возможно только из одноклеточных, т.е. эпителиальная ткань регенерирует только из эпителиальных клеток, соединительная ткань — из соединительнотканых клеток [3]. Стволовые клетки представляют собой недифференцированные клетки, способные к самообновлению и неограниченному делению. Для лечения хронических ран в последнее время все чаще используются так называемые плюрипотентные стволовые клетки, которые способны дифференцироваться во все типы тканей человеческого тела. Так же важным моментом является и то обстоятельство, что сами СК продуцируют ряд ростовых факторов и цитокинов, которые могут влиять на процессы регенерации [4,5,6].

**Целью** нашего исследования было изучение противовоспалительного действия мезенхимальных стволовых клеток из жировой ткани в лечении инфицированных ран у лабораторных животных.

#### Материал и методы

Для проведения эксперимента были использованы взрослые белые крысы линии Vistar весом 160 – 200 гр. Все животные находились на стандартном рационе питания в виварии БГМУ со свободным доступом к пище и воде. У экспериментальных животных выполняли моделирование округлой раны на спине по отработанной методике. Суть метода состояла в следующем: предварительно сбривали шерсть на спине, а затем иссекали кожно-фасциальный лоскут в виде круга диаметром 1,5 см (площадь дефекта – 1,77 см<sup>2</sup>). Для получения одинаковых по размеру дефектов использовали монетку такого же диаметра, изготовленную из металла. После обработки область будущей раны антисептиками, монетку прикладывали к операционному полю и маркером по краям круга наносили ориентиры, по которым в дальнейшем делали насечки кожи скальпелем. Полнослойные кожные лоскуты указанного размера и формы выкраивали с использованием глазных ножниц и пинцета, иссекая кожу, подкожную клетчатку и фасцию до мышц. Затем дно и края раны инфицировали путем инъекций 24-часовой монокультуры эталонных штаммов бактерий (*Staphylococcus aureus*), суспензированной в 0,9% растворе натрия хлорида до  $1 \cdot 10^9$  КОЕ/мл (концентрация определялась по стандарту мутности). Объем вводимой взвеси микробов составлял 2 мл. Гнойную рану получали спустя 2 суток от времени начала моделирования. Все животные были разделены на две группы: контрольную (n=10) и основную (n=10). В контрольной группе, начиная со вторых суток от начала эксперимента, ежедневно для локальной санации раны применялись стандартные антисеп-

тики (перекись водорода 3 %, хлоргексидин 0.05 %). Внутримышечно проводилась антибактериальная терапия препаратом цефтриаксон, который относится к цефалоспориновым антибиотикам III поколения и обладает широким спектром действия. Этот препарат вводили ежедневно внутримышечно в дозе 0,5 мг, начиная со 2-х суток от времени моделирования ран на протяжении всего периода наблюдения. В основной группе экспериментальных животных лечение включало в дополнение к лечебной программе контрольной группы клеточную терапию с использованием МСК из ЖТ крыс на 2 суток с начала эксперимента. В этой группе после санации инфицированной раны антисептиками, в асептических условиях выполняли трансплантацию МСК ЖТ методом локальной доставки в околораневую область. Клеточный биоматериал вводили путём инъекции в количестве  $1 \cdot 10^6$  клеток/мл. Ежедневно проводили наблюдение за состоянием животных, объективный осмотр раны с динамической фотосъёмкой и последующей компьютерной планиметрией. Оценка раневого дефекта проводилась по следующим критериям: наличие запаха, количество экссудата, состояние раны и окружающих тканей. В основной и контрольной группах животные выводились из эксперимента на 3, 5, 7, 10 и 14 сутки. С целью контроля за динамикой воспалительных изменений определяли количество лейкоцитов, выполняли подсчет лейкоцитарной формулы, а также исследовали уровень ряда цитокинов, как провоспалительных (ИЛ-1, ИЛ-6), так и противовоспалительных (ИЛ-10). Кроме этого, проводились исследования бактериального посева из ран для оценки динамики микробного загрязнения. В эти же сроки вырезались кусочки по большому диаметру раны с краями и подлежащими тканями для гистологического исследования. Парафиновые срезы окрашивались гематоксилином и эозином, а также на коллагеновые волокна МАГ [марциус-алый-голубой]. В дальнейшем выполняли световую микроскопию срезов тканей экспериментальной раны в разных полях зрения. Статистический анализ полученных данных проводили с использованием лицензионной программы Statistica 6.0 (StatSoft, USA, GS-35F-5899H).

#### Результаты и обсуждение

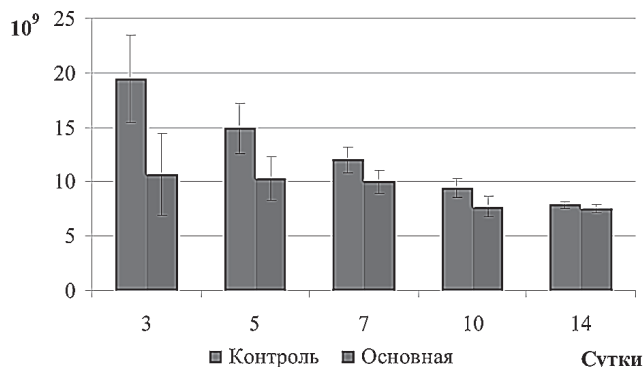
Спустя 2 суток со времени инфицирования раны в исследуемых группах характеризовались наличием геморрагического струпа, с умеренным количеством серозно-геморрагического экссудата, а иногда и гнойного характера, с незначительным запахом. Вокруг ран отмечался выраженный воспалительный инфильтрат, покраснение и отек окружающих тканей.

На фоне проводимого лечения раневого процесса протекал разнотипно. По результатам гематологического анализа, начиная с 3-х суток после трансплантации МСК ЖТ и на протяжении всего периода наблюдения, скорость уменьшения количества лейкоцитов в основной группе была выше, чем в контрольной группе (рисунок 1). При этом, уже на 3 и 5 сутки эксперимента различия в значении клеток белой крови в группах сравнения, были статистически значимыми (р J 0,05): на 3-и сутки количество лейкоцитов в крови контрольных животных составило  $19.5 \cdot 10^9$  л<sup>-1</sup> относительно  $10.7 \cdot 10^9$  л<sup>-1</sup> в основной группе; на 5-е сутки –  $14.5 \cdot 10^9$  л<sup>-1</sup> относительно  $10.3 \cdot 10^9$  л<sup>-1</sup> (видовая норма составляет 6,6 –  $11.0 \cdot 10^9$  л<sup>-1</sup>). В контрольной группе объективно более длительно сохранялись признаки воспаления раны и окружающих тканей, чего не отмечалось в основной группе животных.

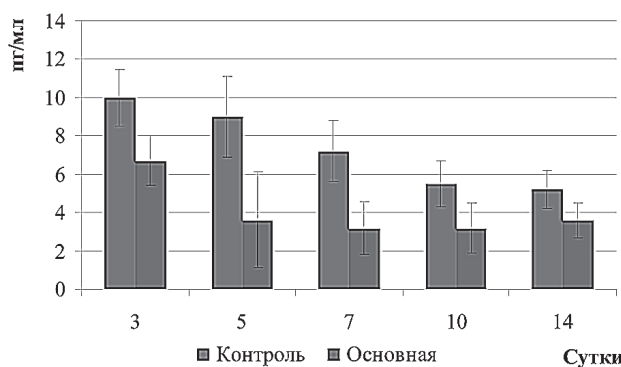


## Оригинальные научные публикации

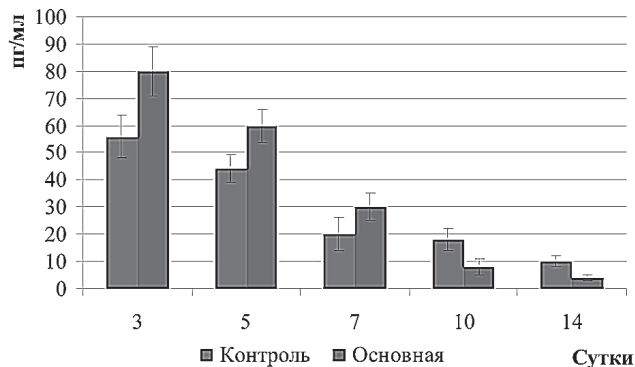
Анализ бактериальных посевов в динамике показал, что в контрольной группе на 3-е сутки уровень бак-



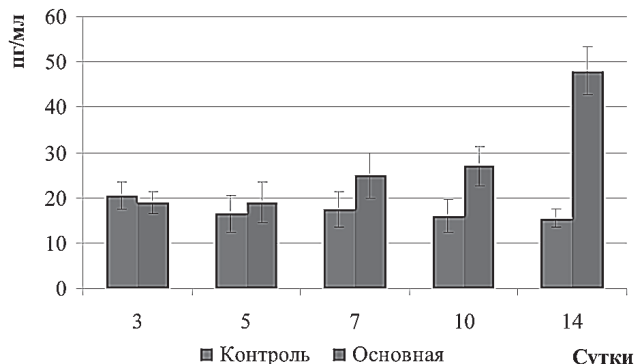
**Рис.1** Изменение числа лейкоцитов крови крыс в разные сроки лечения инфицированных ран.



**Рис.2** Динамика концентрации ИЛ-1 плазмы крови крыс в разные сроки лечения инфицированных ран.



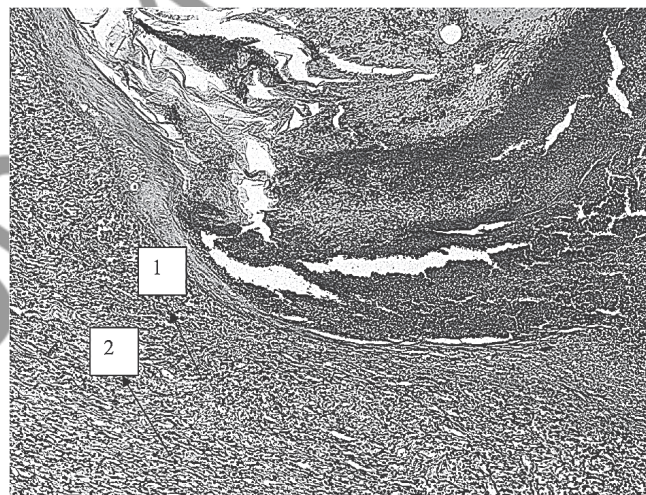
**Рис.3** Динамика концентрации ИЛ-6 плазмы крови крыс в разные сроки лечения инфицированных ран



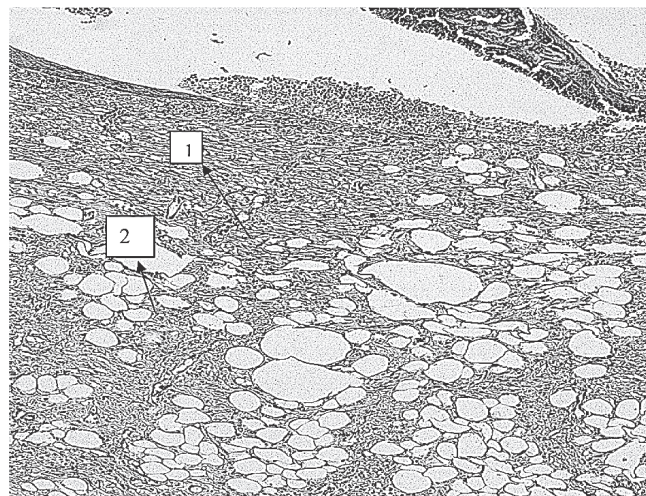
**Рис.4** Динамика концентрации ИЛ-10 плазмы крови крыс в разные сроки лечения инфицированных ран

териального обсеменения составлял  $5,5 \cdot 10^7$  КОЕ/мл, на 5-е сутки –  $3,5 \cdot 10^5$  КОЕ/мл, на 7-е –  $9,0 \cdot 10^4$  КОЕ/мл, на 10 –  $2,0 \cdot 10^3$  КОЕ/мл, а на 14-е –  $3,5 \cdot 10^2$  КОЕ/мл. В опытной группе при проведении бактериальных исследований в эти же сроки было выявлено, что на 3-е сутки уровень микробов был  $1,5 \cdot 10^6$  КОЕ/мл, на 5-е сутки –  $5,0 \cdot 10^2$  КОЕ/мл. В последующие сроки контрольных наблюдений рост микробной флоры в ране вообще не определялся. На наш взгляд, благодаря противовоспалительному действию МСК, улучшению кровообращения, трофики и метаболизма раневой области, создаются условия, препятствующие росту и размножению микроорганизмов.

Результаты исследования уровней интерлейкинов показали, что концентрация воспалительного ИЛ-1 на 3 сутки была достаточно высокой как в контрольной, так в основной группах. Концентрации ИЛ-1 в контрольной группе составили: на третьи сутки – 10 пг/мл; пятые – 9 пг/мл; седьмые – 7,2 пг/мл; десятые – 5,5 пг/мл, четырнадцатые – 5,2 пг/мл. В основной группе эти показатели составили: 6,7; 3,6; 3,2; 3,2 и 3,6 пг/мл на 3, 5, 7, 10 и 14 сутки, соответственно (Рис.2). (Норма=3,01 пг/мл). Концентраций ИЛ-1 в основной и кон-



**Рис.5** Грануляционная ткань инфильтрирована лимфоцитами 1 и плазматическими клетками 2. Окраска гематоксилином и эозином. Ув.200.



**Рис. 6** Созревающая соединительная ткань 1 среди которой, располагается жировые клетки 2. Окраска гематоксилином и эозином. Ув.200.

## Оригинальные научные публикации □

трольной группах наблюдались на 5 и 7 сутки эксперимента, статически значимые отличия ( $p < 0,05$ ).

Уровень ИЛ-6 плазмы крови контрольных животных составлял: 56; 44; 20; 18 и 10 пг/мл на 3, 5, 7, 10 и 14 сутки лечения раневой поверхности, соответственно. У животных основной группы в течение первых семи суток лечения наблюдались статистически значимо большие уровни ИЛ-6 в плазме крови, чем у контрольных животных: на 3 сутки концентрация ИЛ-6 была 80пг/мл, на 5 сутки – 60пг/мл, на 7 сутки – 30пг/мл. В дальнейшем, на 10 и 14 сутки эксперимента, концентрация ИЛ-6 в плазме крови опытных животных уменьшалась и становилась меньше, чем у контрольных животных, составляя 8,0 и 4,0пг/мл, соответственно (Норма до 20пг/мл). Исходя из этого, можно предположить, что МСК стимулирует атаку организма против микробов находящихся в ране, поэтому уровень ИЛ-6 был такой высоким на 3-е и 5-е сутки (Рис.3).

В течение первых 7 суток эксперимента концентрации противовоспалительного ИЛ-10 в плазме крови животных основной группы были сопоставимы с уровнем ИЛ-10 у животных контрольной группы. Однако при исследовании на 10 и 14 сутки концентрация ИЛ-10 плазмы крови животных основной группы статистически значимо возрастала по сравнению с группой сравнения и составляла на 10 сутки 27пг/мл относительно 16пг/мл у контрольных животных. На 14 сутки этот показатель имел значение – 48пг/мл относительно 15,5пг/мл в контроле (Норма=18,75пг/мл) (Рис.4).

Результаты нашего исследования показали, что при локальном применении МСК отмечается снижение секреции ИЛ-1 и усиление секреции ИЛ-6 и ИЛ-10.

При проведении морфологических исследований в контрольной группе на 14 сутки было выявлено: поверхность раны на всём протяжении была покрыта тонким струпом, который располагался над созревающей грануляционной тканью, инфильтрированной лимфоцитами и плазматическими клетками. Местами под струпом располагались небольшие участки некротизированной тка-

ни, пропитанной белками и нейтрофилами, что свидетельствовало в пользу сохранения воспалительного процесса в области раны. Воспалительный процесс распространялся за пределы раневого дефекта (Рис.5).

В основной группе в те же сроки поверхность раны была представлена молодой соединительной тканью, местами эпителизирована; среди коллагеновых волокон на разных уровнях раны располагалось большое количество жировых клеток. Морфологические изменения коррелировали с результатами общего анализа крови и бактериальных посевов (Рис.6).

Таким образом, на основании полученных данных можно сделать заключение о том, что применение МСК в комплексном лечении инфицированных ран способствует более быстрому купированию воспалительных изменений в ране и околораневых тканях, ускоряет процесс регенерации и заживления раневого дефекта за более короткий период времени. Это, вероятно, связано, с тем, что СК помимо трансформации в клетки предшественники кожи, также продуцируют ряд ростовых факторов и цитокинов. Свойство МСК влияет на воспалительные процессы, а это, в свою очередь, открывает новые пути в устранении патологических сдвигов в лечении ран.

### Литература

1. Стручков, В. И., Стручков Ю. В. Общая хирургия. Учебник. – М.: Медицина, 1988. – 480 с.: ил.
2. Стволовые клетки перспективы их применения в медицине/З. Б. Квачева, В. И. Вотяков, Л. П. Титов, Н. И. Мезен и др.//редакционная статья 2008 – С 4 – 6.
3. Telgenhoff1, D. Cellular senescence mechanisms in chronic wound healing / D.Telgenhoff1, B.Shroot // Cell Death and Differentiation. – N 12. – P.695 – 698.
4. Kaplitt, M. G., Loewy A. D. Viral vectors. Gene therapy and neuroscience applications.-(1995).-USA.-San Diego:Acad. Press. – 486p.
5. Zuk, P. A. Zhu M. Mizuno H.et al Multilineage cells from human adipose tissue:implications for cell-based therapies//Tissue Eng-2001-Vol 7 – p 211 – 226.
6. Kuo, C. K. and Tuan R.S. Tissue engineering with mesenchymal stem cells// IEEE Eng. Med. Biol. Mag. – 2003. Vol. 22 (5). – P. 51 – 56.

Поступила 27.02.2012 г.