

С. П. Рубникович¹, И. Д. Волотовский², Ю. Л. Денисова³,
Т. Э. Владимирская¹, В. А. Андреева¹, З. Б. Квачева², Г. Ю. Панасенкова¹

ЭКСПЕРИМЕНТАЛЬНОЕ ОБОСНОВАНИЕ ПРИМЕНЕНИЯ КЛЕТОЧНЫХ ТЕХНОЛОГИЙ ДЛЯ РЕГЕНЕРАЦИИ ТКАНЕЙ ПЕРИОДОНТА

ГУО «Белорусская медицинская академия последипломного образования»¹,
Институт биофизики и клеточной инженерии НАН Беларуси²,
УО «Белорусский государственный медицинский университет»³

Целью исследования являлось изучение морфометрических показателей при использовании биотрансплантата на основе мезенхимальных стволовых клеток жировой ткани иммобилизованных на коллагеновом носителе в эксперименте на животных.

Материалы и методы исследования. До начала проведения экспериментальных исследований у одной особи в стерильных условиях производили забор жировой ткани в объеме равном 1–2 мл для получения алогичных мезенхимальных стволовых клеток. Для эксперимента в качестве модели использовали рандомбредных самок белых крыс в количестве 60 особей. Оперативное вмешательство выполняли на верхней и нижней челюстях крыс в области резцов. Все животные были разделены на 5 групп в зависимости от планируемого метода лечения – по 10 крыс в каждой. Контрольную группу составили 10 лабораторных животных со здоровой десной – интактные крысы.

Результаты исследования. Первым этапом исследования было создание модели экспериментальной рецессии десны путем механического иссечения тканей периодонта V-образной формы с вестибулярной поверхности твердосплавным шаровидным бором с использованием портативного микромотора. Зубодесневой сосочек между резцами иссекался вначале твердосплавным шаровидным бором, а затем скальпелем с целью формирования «черных треугольников». Наименьшую глубину десневого кармана отмечали в V группе животных при использовании инъекций суспензии клеточного трансплантата на стерильном биопластическом коллагеновом материале Коллост® гель 7 % через 2 недели и 4 недели эксперимента.

Заключение. Разработана экспериментальная модель рецессии десны у экспериментальных животных, которая в наибольшей степени соответствует изменениям периодонта

при рецессии десны у людей. Сравнительный анализ результатов морфометрических исследований показал, что лечение экспериментальной рецессии десны у лабораторных животных при использовании инъекций суспензии клеточного трансплантата на стерильном биопластическом коллагеновом материале Коллост® гель 7 % привело к значительному достоверному уменьшению глубины десневого кармана у животных через 28 дней общего наблюдения.

Ключевые слова: мезенхимальные стволовые клетки, рецессия десны, биопластический коллагеновый материал.

**S. P. Rubnikovich, I. D. Volotovskiy, Yu. L. Denisova,
T. E. Vladimirskaia, V. A. Andreeva, Z. B. Kvacheva,
G. Yu. Panasenkov**

EXPERIMENTAL JUSTIFICATION OF APPLICATION OF CELLULAR TECHNOLOGIES FOR REGENERATION OF PERIODONTAL TISSUES

The aim of the study was to study the morphometric parameters when using a biotransplant based on mesenchymal stem cells of adipose tissue immobilized on a collagen carrier in an animal experiment.

Materials and methods. Before the beginning of the experimental studies, one specimen was sampled in sterile conditions in adipose tissue in a volume equal to 1–2 ml to obtain illogical mesenchymal stem cells. For the experiment, randbred females of white rats were used as a model in the number of 60 individuals. Operative intervention was performed on the upper and lower jaws of rats in the area of incisors. All animals were divided into 5 groups, depending on the planned method of treatment – 10 rats each. The control group consisted of 10 laboratory animals with a healthy gum – intact rats.

Results. The first stage of the study was the creation of a model of experimental gum recession by mechanical excision of V-shaped periodontal tissues from the vestibular surface with carbide-shaped spherical boron using a portable micromotor. The dentogingival papilla between the incisors was first excavated with a hard-alloy spherical boron, and then with a scalpel in order to form “black triangles”. The lowest depth of the gingival pocket was noted in the V group of animals using injections of the cell transplant suspension on sterile bioplastic Collagen® gel material 7 % after 2 weeks and 4 weeks of the experiment.

Conclusion. An experimental model of gum recession in experimental animals was developed, which corresponds most closely to periodontal changes in the recession of gums in humans. A comparative analysis of the results of morphometric studies showed that treatment of experimental gingival recession in laboratory animals using injections of a cell transplant suspension on sterile bioplastic Collagen® gel 7 % resulted in a significant significant decrease in the depth of the gingival pocket in animals after 28 days of general observation.

Key words: mesenchymal stem cells, gum recession, bioplastic collagen material.

Болезни пародонта представляют одну из наиболее актуальных проблем стоматологии, имеющих важное социальное значение, что обусловлено высокой распространённостью данного вида патологии среди населения, частотой возникновения у лиц молодого возраста, развитием тяжелых изменений в тканях пародонта и организме в целом. По данным Всемирной организации здравоохранения (ВОЗ) наиболее высокий уровень болезней пародонта отмечен у пациентов в возрасте 35–44 года (65–98 %), то есть в основной трудоспособной группе населения [5, 6].

Одной из распространенных форм клинического проявления болезней пародонта является рецессия десны, которая представляет собой прогрессирующее смещение десны в апикальном направлении. По данным отечественных ученых распространённость рецессии колеблется от 9,7 % у 15-летних и до 99,3 % у взрослого населения, при этом авторы отмечают, что с возрастом распространённость и интенсивность рецессии

возрастает и является причиной повышенной чувствительности зубов и ретенции зубного налета, который оказывается важным фактором дальнейшей потери зубодесневого прикрепления [7].

Основными причинами развития рецессии являются следующие факторы: анатомо-физиологические особенности строения альвеолярного отростка, аномалии зубов, зубных рядов и прикуса, микробный фактор (твёрдые и мягкие зубные отложения), травма десны, вредные привычки, ятрогенная патология. Рецессия десны практически неизбежно сопровождается хирургические вмешательства, а в 10 % случаев является самостоятельной формой патологии пародонта [7].

В настоящее время существуют различные методы лечения рецессии десны с использованием комплекса терапевтических, хирургических, ортодонтических и ортопедических методов. Терапевтическое лечение рецессии десны направлено на коррекцию окклюзионных взаимоотношений, осуществление контроля

гигиены полости рта при постоянном диспансерном наблюдении за пациентами [8].

Известные хирургические методы лечения рецессии десны (свободная пластика слизистой полнослойным или подслизистым лоскутом, перемещенным лоскутом, туннельная методика, соединительно-тканый аутоплантат на ножке и т. д.) не создают достаточных условий для эффективного купирования патологических процессов в периодонте и восстановления утраченных костных структур альвеолярного отростка [11–13, 15].

Успехи клеточной биологии и смежных дисциплин создали надежный фундамент для разработки новых подходов в решении вопросов устранения патологии мягких тканей краевого периодонта. Современные методы изоляции клеток и способы их культивирования предполагают использование как специализированных зрелых клеток, так и их предшественников на любых этапах дифференцировки. Одним из вариантов решения проблемы увеличения скорости и эффективности регенерации сложных структур тканей периодонтальной области может оказаться метод, основанный на использовании мезенхимальных стволовых клеток (МСК) [1–4, 9, 10, 14].

В настоящее время в этом направлении активно проводятся экспериментальные и клинические исследования, а полученные при этом результаты носят позитивный характер. В частности, изучаются процессы регенерации тканей периодонта с применением различных имплантируемых материалов [14, 16, 17].

Таким образом, приведенные выше факты, свидетельствуют в пользу перспективности применения стволовых клеток в разработке репаративных технологий для практической стоматологии, например, новых способов восстановительной терапии тканей периодонта. Приобретает большое значение разработка новых методов трансплантации клеток и последующее их внедрение в клиническую стоматологию, что позволит повысить эффективность терапии заболеваний периодонта и улучшить качество жизни пациентов.

Цель исследования – изучить морфометрические показатели при использовании биотранспланта на основе мезенхимальных стволовых клеток жировой ткани иммобилизованных на коллагеновом носителе в эксперименте на животных.

Материалы и методы. Экспериментальное исследование проводилось на базе ЦНИЛ Белорусской медицинской академии последипломного образования. Оперативное вмешательство выполняли на верхней и нижней челюстях крыс в области резцов.

До начала проведения экспериментальных исследований у одной особи в стерильных условиях производили забор жировой ткани в объеме равном 1–2 мл для получения аллогичных мезенхимальных стволовых клеток. Выделение и культивирование мезенхимальных стволовых клеток проводили в лабораторных условиях на базе ГНУ «Институт биофизики и клеточной инженерии НАН Беларуси».

Для эксперимента в качестве модели использовали нелинейных, рандомбредных, беспородных самок белых крыс в количестве 60 особей. Масса тела

животных составила 200,0–250,0 грамм. Крысы в виварии содержались в стационарных условиях в соответствии санитарно-гигиеническим характеристикам, утвержденным в Республике Беларусь.

Крыс содержали в пластиковых клетках с проволочной крышкой размером 52 × 30 × 24 см. Основной рацион животных состоял из зерна, овощей, крупяных каш с добавлением молока и кисломолочных продуктов и соответствовал санитарно-гигиеническим нормативам Республики Беларусь для вивариев. Пищу для животных хранили в специально отведенном месте и не подвергали дополнительной контаминации как при хранении, так и при раздаче животным. Водный режим обеспечивался свободным доступом к поилкам, использовали водопроводную воду, соответствующую требованиям СанПИН 10-124 РБ 99 к питьевой воде. Температура воздуха составляла +22–24 °С, влажность воздуха –40–45 %.

До начала эксперимента животные находились под карантинным наблюдением в течение двух недель в виварии. Для эксперимента выбраны активные животные без видимых признаков заболевания с гладким, блестящим шерстным покровом, нормальной окраской видимых слизистых оболочек, охотно поедающие корм. После взвешивания на электронных весах были сформированы однородные по массе (разница не более 10 %), поведению и состоянию контрольная и опытные группы. За 24 часа до испытания и во время его проведения животные находились в отдельном помещении с постоянной температурой, не отличающейся от температуры помещения, в котором животные содержались до опыта, более чем на 2,5 °С, изолированном от шума, в спокойной обстановке. В день начала эксперимента проведено дополнительное обследование и взвешивание животных.

Эксперименты начинались в одно и то же время суток – утром, учитывая хронобиологическую зависимость большинства физиологических и биохимических процессов в организме.

Все животные были разделены на 5 групп в зависимости от планируемого метода лечения – по 10 крыс в каждой. Контрольную группу составили 10 лабораторных животных со здоровой десной – интактные крысы.

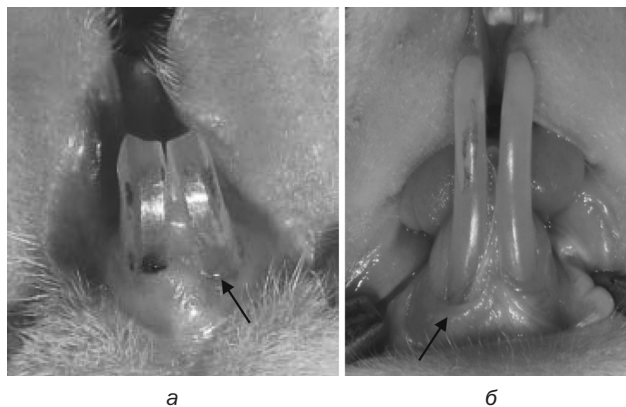


Рис. 1. Клиническая картина животных с экспериментальной рецессией десны на верхней (а) и нижней челюсти (б) на 10-е сутки

На 10-е сутки после создания экспериментальной рецессии десны и завершения процесса эпителизации (рис. 1, а, б), лабораторные животные были распределены на следующие группы исследования.

В группе I находились 10 лабораторных животных с экспериментальной рецессией десны, у которых не проводили лечебные манипуляции на протяжении всего периода наблюдений.

В остальных группах под обезболиванием животным были выполнены следующие манипуляции.

Во группе II животным проводили инъекции физиологического раствора в область экспериментальной рецессии десны (рис. 2).

В группе III по аналогичной методике животным проводили инъекции стерильного биопластического коллагенового материала «Коллост» геля 7 % в эквивалентом объёме.

IV группа получала инъекции суспензии аллогенных мезенхимальных стволовых клеток в физиологическом растворе. В 0,1 мл раствора 1 лабораторному животному вводилось 100 тыс. мезенхимальных стволовых клеток жировой ткани.

V группа – инъекции смеси аллогенных мезенхимальных стволовых клеток и стерильного биопластического коллагенового материала «Коллост» геля 7 % в эквивалентом объёме. В 0,1 мл смеси 1 лабораторному животному вводилось 100 тыс. мезенхимальных стволовых клеток жировой ткани.

Инъекции в области слизистой десны проводились в объеме 0,02 мл, инъекции в области зубодесневого сосочка – 0,01 мл. Точки инъекций – 2 в области десны на верхней и 2 – на нижней челюсти, 1 – в области зубодесневого сосочка на верхней и 1 – на нижней челюсти.

В качестве биodeградируемого носителя для введения инъекционным способом мезенхимальных стволовых клеток жировой ткани использовался Коллост® гель. Это стерильный гель для инъекций в шприцах, который содержит около 7 % коллагена нативного нереконструированного в 10 % стерильном растворе глюкозы.

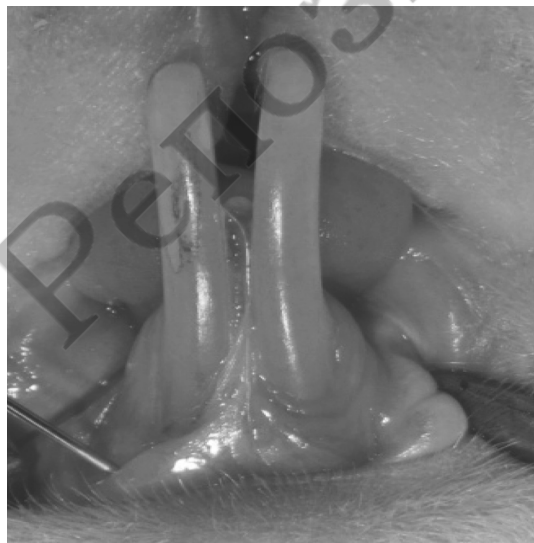

Рис. 2. Инъекция физиологического раствора в область экспериментальной рецессии десны на нижней челюсти

Выведение животных из эксперимента (по 5 особей из каждой группы наблюдения) осуществлялось на 14-е сутки (2 недели) от момента введения препаратов (24 сутки от момента создания модели рецессии десны) и на 28-е сутки (4 недели) от момента введения препаратов (38 сутки общего наблюдения) с соблюдением принципов биоэтики (в соответствии со стандартами GLP) на фоне внутривенного тиопенталового наркоза из расчета 1 мл 5 % тиопентала натрия на 100 грамм веса животного.

После выведения животных из эксперимента производился забор костно-периодонтальных блоков челюстей крыс, содержащих зубы и ткани периодонта, для патоморфологических исследований.

Морфометрический анализ гистологических препаратов проводился при помощи программы количественной микроскопии для анализа и обработки изображений Leica-Qwin версии 1.56.

Для проведения морфометрии микропрепараты срезов зубо-десневого блока верхней и нижней челюстей крысы фотографировали на микроскопе Leica DMLS, оснащенный цифровой видеокамерой JVC (Япония) с разрешающей способностью 7.0 Мп. Морфометрический анализ гистологических препаратов крысы проводили на увеличении 50 по всему периметру каждого микропрепарата. Определяли глубину десневой борозды для каждой группы животных (количество полей зрения не менее 50).

Статистическая обработка данных проводилась с использованием пакета прикладных программ «Statistica» (версия 10,0, StatSoft, Inc., США). Для проверки нормальности распределения данных использовались метод Колмогорова-Смирнова. Отличные от нормального распределения результаты описывали в виде медианы (Me), интервала между 25 и 75 перцентилями. Для определения статистической значимости различий между группами использовали ранговый анализ вариаций Крускала-Уолиса. Различия считались достоверными при $p < 0,05$ (вероятность выше 95 %) и высокодостоверными при $p < 0,001$ (вероятность выше 99,9 %).

Результаты и обсуждение. Первым этапом исследования было создание модели экспериментальной рецессии десны. У животных 1–5 групп после предварительной анестезии (обезболивание достигали внутримышечным введением наркотических веществ (фентанил 0,005 % + дроперидол 0,25 % в соотношении 1:2) в дозе 0,3 мл на 100 г массы тела животного) проводили операцию по созданию рецессии десны с вестибулярной поверхности в области резцов на верхней и нижней челюстях справа, а также в области зубодесневого сосочка на верхней и нижней челюстях.

Создание модели экспериментальной рецессии десны осуществляли путем механического иссечения тканей периодонта V-образной формы с вестибулярной поверхности твердосплавным шаровидным бором с использованием портативного микромотора. Зубодесневой сосочек между резцами иссекался вначале твердосплавным шаровидным бором, а затем скальпелем с целью формирования «черных треугольников» (рис. 3, а).

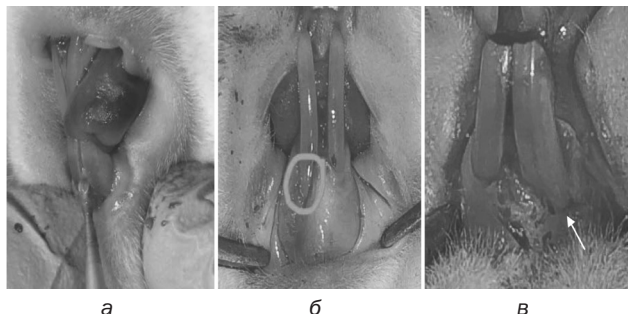


Рис. 3. Клиническая картина животных после создания экспериментальной рецессии десны: а – формирование рецессии шаровидным бором; б – модель рецессии на верхней челюсти; в – на нижней челюсти

Учитывая различную степень плотности десневого края, а также величину прикрепленной десны на верхней и нижней челюсти, у всех животных создана экспериментальная рецессия десны в области нижнего резца справа размером 5 мм (рис. 3, б), в области резца верхней челюсти – 3 мм (рис. 3, в).

Морфометрический анализ состояния челюстно-зубо-десневых блоков верхней и нижней челюстей экспериментальных животных показал, что глубина десневого кармана в микропрепаратах нижней челюсти крыс в группах с рецессией десны (группа I) и с использованием инъекции физиологического раствора в ткани десны (группа II) была достоверно больше ($p < 0,001$), чем в группе интактных животных через 2 и 4 недели эксперимента (табл. 1).

Таблица 1. Динамика глубины десневой борозды в микропрепаратах тканей комплекса «зуб–ткани периодонта–костная ткань нижней челюсти», Ме (25x75)

Группы						P
0	I	II	III	IV	V	
0,61 [0,50÷0,68]	2 недели					$P_{0-I} < 0,001$
	0,97 [0,90÷1,02]	1,18* [0,74÷1,25]	0,73 [0,60÷0,81]	0,75 [0,72 0,79]	0,69 [0,63÷0,79]	$P_{0-II} < 0,001$
						$P_{0-IV} < 0,001$
						$P_{I-III} < 0,001$
						$P_{I-IV} < 0,001$
						$P_{I-V} < 0,001$
						$P_{II-III} < 0,001$
						$P_{II-IV} < 0,001$
						$P_{II-V} < 0,001$
	4 недели					$P_{0-I} < 0,001$
	0,93 [0,66÷0,97]	1,02 [0,90 1,70]	0,72 [0,66÷0,75]	0,70 [0,62÷0,74]	0,67 [0,61÷0,76]	$P_{0-II} < 0,001$
						$P_{0-III} < 0,01$
						$P_{I-II} < 0,01$
						$P_{I-III} < 0,001$
						$P_{I-IV} < 0,001$
						$P_{I-V} < 0,001$
						$P_{II-III} < 0,001$
						$P_{II-IV} < 0,001$
						$P_{II-V} < 0,001$

Примечание. * Различия статистически значимы по сравнению с соответствующей группой в 4 недельный срок 2 ($p < 0,01$).

Таблица 2. Динамика глубины десневой борозды в микропрепаратах тканей комплекса «зуб–ткани периодонта–костная ткань верхней челюсти», Ме (25x75)

Группы						P
0	I	II	III	IV	V	
0,55 [0,41÷0,60]	2 недели					$P_{0-I} < 0,001$
	1,68* [1,54÷1,81]	1,23* [1,13÷1,32]	0,78 [0,62 0,89]	0,74 [0,67÷0,80]	0,70 [0,60÷0,75]	$P_{0-II} < 0,001$
						$P_{0-III} < 0,001$
						$P_{0-IV} < 0,001$
						$P_{0-V} < 0,05$
						$P_{I-III} < 0,001$
						$P_{I-IV} < 0,001$
						$P_{I-V} < 0,001$
						$P_{II-III} < 0,001$
						$P_{II-IV} < 0,001$
						$P_{II-V} < 0,001$
	4 недели					$P_{0-I} < 0,001$
	0,96 [0,76÷1,09]	0,91 [0,65÷1,04]	0,75 [0,72÷0,82]	0,72 [0,63÷0,79]	0,63 [0,40÷0,88]	$P_{0-II} < 0,001$
						$P_{0-III} < 0,001$
						$P_{0-IV} < 0,001$
						$P_{0-V} < 0,001$
						$P_{I-II} < 0,01$
						$P_{I-III} < 0,001$
						$P_{I-IV} < 0,001$
						$P_{I-V} < 0,001$

Примечание. * Различия статистически значимы по сравнению с соответствующей группой в 4 недельный срок 2 ($p < 0,01$).

В микропрепаратах челюстно-зубо-десневого блока экспериментальных групп с использованием инъекции стерильного биопластического коллагенового материала Коллост® гель 7 % (группа III), инъекции суспензии клеточного трансплантата на стерильном биопластическом коллагеновом материале Коллост® гель 7 % (группа V) и инъекции суспензии клеточного трансплантата в физиологическом растворе (группа IV) не наблюдали статистически значимых различий по глубине десневого кармана ($p > 0,05$).

Наименьшую глубину десневого кармана отмечали в V группе животных через 2 недели (0,70 [0,60×0,75]) и 4 недели (0,63 [0,40×0,88]) эксперимента. По мере увеличения срока эксперимента статистически значимое ($p < 0,01$) уменьшение глубины десневого кармана на микропрепаратах верхней челюсти наблюдалось у животных I и II групп.

У крыс II группы наблюдали положительную динамику ($p < 0,01$) уменьшения десневого кармана по мере увеличения сроков эксперимента. У животных остальных групп отмечали тенденцию к уменьшению глубины десневой борозды в зависимости от сроков эксперимента ($p > 0,05$).

Глубина десневого кармана в микропрепаратах верхней челюсти крыс всех экспериментальных групп статистически значимо ($p < 0,001$) превышала глубину десневой борозды интактных животных как через 2, так и через 4 недели эксперимента (табл. 2).

Наблюдала статистически значимое снижение ($p < 0,001$) глубины десневого кармана у крыс III, IV и V групп по сравнению с животными без лечения.

Выводы

1. Разработана экспериментальная модель рецессии десны у экспериментальных животных, которая в наибольшей степени соответствует изменениям периодонта при рецессии десны у людей.

2. Сравнительный анализ результатов морфометрических исследований показал, что лечение экспериментальной рецессии десны у лабораторных животных при использовании инъекций суспензии клеточного трансплантата на стерильном биопластическом коллагеновом материале Коллост® гель 7 % привело к значительному достоверному уменьшению глубины десневого кармана у животных через 28 дней общего наблюдения.

Экспериментальные исследования выполнены в рамках отдельного проекта фундаментальных и прикладных исследований НАН Беларуси «Разработать биотрансплантат на основе мезенхимальных стволовых клеток жировой ткани, иммобилизованных на биodeградируемом носителе, для применения в лечении болезней периодонта» по заданию «Провести экспериментальные и клинические испытания биотрансплантата на основе мезенхимальных стволовых клеток жировой ткани, иммобилизованных на биodeградируемом носителе, для применения в лечении болезней периодонта» № госрегистрации 20164574, совместно с сотрудниками ГНУ «Институт биофизики и клеточной инженерии НАН Беларуси».

Литература

1. Алексеева, И. С. Клинико-экспериментальное обоснование использования комбинированного клеточного трансплантата на основе мультипотентных мезенхимных стромальных клеток жировой ткани у пациентов с выраженным дефицитом костной ткани челюстей / И. С. Алексеева, А. В. Волков, А. А. Кулаков, Д. В. Гольдштейн // Клеточная трансплантология и тканевая инженерия. – 2012. – № 1. – С. 97–105.

2. Алямовский, В. В. Использование стволовых клеток крови плода крысы при воспалительно-деструктивных процессах в тканях пародонта / В. В. Алямовский, Л. А. Шестакова, Е. И. Ярыгин, П. А. Шмидт, Л. И. Лазаренко // Институт стоматологии. – 2014. – № 1 (62). – С. 103–105.

3. Бармашева, А. А. Сравнительное исследование влияния фибробластов кожи и стромальных клеток костного мозга, заключенных в коллагеновый гель, на регенерацию десны / А. А. Бармашева, Н. С. Николаенко, И. А. Самусенко // Пародонтология. – 2012. – № 4. – С. 20–25.

4. Бухарова, Т. Б. Тканеинженерная конструкция на основе мультипотентных стромальных клеток жировой ткани и материала «Остеоматрикс» для регенерации костной ткани / Т. Б. Бухарова, И. В. Арутюнян, С. А. Шустров, И. С. Алексеева, И. А. Федюнина, Л. В. Логовская, А. В. Волков, А. А. Ржанинова, А. С. Григорьян, А. А. Кулаков, Д. В. Гольдштейн // Клеточные технологии в биологии и медицине. – 2011. – № 3. – С. 167–170.

5. Дедова, Л. Н. Распространенность болезней периодонта, кариеса корня зуба, чувствительности дентина и зубочелюстных деформаций в Республике Беларусь по результатам обследования населения в возрастных группах 35–44, 45–54 и 55–64 года / Л. Н. Дедова, Ю. Л. Денисова, О. В. Кандрукевич, А. С. Соломевич, Н. И. Росеник // Стоматолог. – Минск. 2016. – № 1(20). – С. 6–53.

6. Дедова, Л. Н. Систематика заболеваний периодонта / Л. Н. Дедова // Стоматологический журнал. – 2002. – № 2. – С. 2.

7. Денисова, Ю. Л. Современные ортодонтические мероприятия в комплексном лечении рецессии десны у пациентов с зубочелюстными аномалиями / Ю. Л. Денисова // Пародонтология. – 2008. – № 4. – С. 74–79.

8. Денисова, Ю. Л. Экспериментальное обоснование применения вакуум-лазеротерапии в комплексном лечении пациентов с болезнями периодонта в сочетании с зубочелюстными аномалиями и деформациями / Ю. Л. Денисова, Т. Э. Владимирская // Военная медицина. – 2013. – № 1(26). – С. 103–107.

9. Куцевляк, В. Ф. Направленная регенерация костных дефектов альвеолярного отростка с использованием стволовых клеток костного мозга на коллапановой подложке у экспериментальных животных / В. Ф. Куцевляк, В. И. Куцевляк, Е. А. Омельченко, А. С. Абирник, И. В. Цыганова // Вестник проблем биологии и медицины. – 2015. – Т. 3. № 2. – С. 368–374.

10. Манашев, Г. Г. Перспективы использования стволовых клеток в терапии заболеваний тканей пародонта / Г. Г. Манашев, Л. И. Лазаренко, Е. И. Ярыгин, Э. В. Мутаев, В. С. Бондарь // Сибирское медицинское обозрение. – 2012. – № 4 (76). – С. 3–6.

11. Мусиенко, А. И. Комплексный подход к планированию лечения заболеваний пародонта фактором роста / А. И. Мусиенко, С. И. Мусиенко, Д. В. Кушнер, А. А. Мусиенко // Стоматология Казахстана. – 2014. – № 3(4). – С. 67–68.

12. Перова, М. Д. Характеристика степени замещения пародонтальных дефектов разной топографии после ауто-трансплантации васкуляризованной стромальной фракции

липоасpirата / М. Д. Перова, Т. В. Гайворонская, В. Б. Карпюк, А. В. Тропина // Кубанский научный медицинский вестник. – 2013. – С. 142–148.

13. Рубникович, С. П. Костные трансплантаты и заместители для устранения дефектов и аугментации челюстных костей в имплантологии и периодонтологии / С. П. Рубникович, И. С. Хомич // Стоматолог. – Минск, 2014. – № 1 (12). – С. 77–86.

14. Рубникович, С. П. Клиническая оценка эффективности применения мезенхимальных стволовых клеток в лечении рецессии десны в эксперименте / С. П. Рубникович, Ю. Л. Денисова, В. А. Андреева, Г. Ю. Панасенкова, И. С. Хомич // Стоматолог. – Минск, 2018. – № 2 (29). – С. 36–44.

Оригинальные научные публикации

15. Рубникович, С. П. Применение современных остеопластических материалов в хирургической стоматологии / С. П. Рубникович, И. С. Хомич // Стоматолог. – Минск, 2014. – № 4 (15). – С. 56–57.

16. Сысоева, В. Ю. Стволовые клетки в стоматологии / В. Ю. Сысоева, Ю. В. Тернова // Современная стоматология. – 2012. – № 2. – С. 28–30.

17. Туманов, В. П. 30-летний опыт разработки и применения клеточных технологий в клинической практике / В. П. Туманов, Д. А. Жакота, Н. С. Корчагина // Пластическая хирургия и косметология. – 2012. – № 3. – С. 433–449.

Поступила 25.05.2018 г.