

МИНИСТЕРСТВО ЗДРАВООХРАНЕНИЯ РЕСПУБЛИКИ БЕЛАРУСЬ
БЕЛОРУССКИЙ ГОСУДАРСТВЕННЫЙ МЕДИЦИНСКИЙ УНИВЕРСИТЕТ
КАФЕДРА ОРТОПЕДИЧЕСКОЙ СТОМАТОЛОГИИ

**КОМПЛЕКСНОЕ
ОРТОДОНТИЧЕСКОЕ ЛЕЧЕНИЕ
АНОМАЛИЙ И ДЕФОРМАЦИЙ
ЗУБОЧЕЛЮСТНОЙ СИСТЕМЫ
В СФОРМИРОВАННОМ ПРИКУСЕ**

Учебно-методическое пособие



Минск БГМУ 2014

УДК 616.314-007.271-089.23(075.8)
ББК 56.6 я73
К63

Рекомендовано Научно-методическим советом университета в качестве
учебно-методического пособия 29.05.2013 г., протокол № 9

А в т о р ы: д-р мед. наук, проф. С. А. Наумович; д-р мед. наук, проф. С. В. Ива-
шенко; д-р мед. наук, проф. Л. С. Величко; д-р мед. наук, проф. И. И. Гунько;
ассист. А. А. Остапович

Р е ц е н з е н т ы: д-р мед. наук, проф. Т. Н. Терехова; канд. мед. наук, доц.
А. Г. Третьякович

Комплексное ортодонтическое лечение аномалий и деформаций зубочелюст-
ной системы в сформированном прикусе : учеб.-метод. пособие / С. А. Наумович
[и др.]. – Минск : БГМУ, 2014. – 36 с.

ISBN 978-985-528-993-8.

Посвящено актуальным вопросам ортодонтического лечения пациентов с патологией зубочелюстной системы в сформированном прикусе с применением физиотерапевтических, хирургических, ортодонтических и протетических методов. Приведен обзор литературных данных, даны новые оригинальные методики лечения зубочелюстных аномалий и деформаций в сформированном прикусе, разработанные и внедренные на кафедре ортопедической стоматологии БГМУ.

Предназначено для студентов 4–5-го курсов стоматологического факультета, клинических ординаторов и врачей-интернов.

УДК 616.314-007.271-089.23(075.8)
ББК 56.6 я73

ISBN 978-985-528-993-8

© УО «Белорусский государственный
медицинский университет», 2014

МОТИВАЦИОННАЯ ХАРАКТЕРИСТИКА ТЕМЫ

Тема занятия: «Аномалии и деформации зубных рядов и прикуса. Этиология, патогенез, диагностика, клиника. Принципы и особенности патогенетического лечения зубочелюстных аномалий и деформаций в сформированном прикусе. Применение хирургических, физических и физико-фармакологических методов в комплексном лечении зубочелюстных аномалий».

Изучается в рамках дисциплины «Ортопедическая стоматология» в темах «Ортопедическое лечение при деформациях зубных рядов и прикуса» и «Лечение зубочелюстных аномалий и деформаций в сформированном прикусе», а также в рамках элективного курса «Комплексное лечение зубочелюстных аномалий и деформаций у взрослых. Методика определения цвета зубов» в теме «Комплексное лечение зубочелюстных аномалий и деформаций у взрослых».

Общее время занятий: в VIII семестре — 12 ч; в IX семестре — 32 ч; элективный курс — 28 ч.

Ортодонтическое лечение зубочелюстных аномалий и деформаций зубочелюстной системы является одной из важных проблем современной стоматологии, так как их распространенность в Республике Беларусь достаточно высока. По данным различных авторов, она составляет от 60 до 80 %. Аномалии, не устраненные в детском возрасте, проявляются у взрослых в более тяжелой форме. Аномалии и деформации зубов, зубных рядов и прикуса вызывают эстетические и функциональные нарушения челюстно-лицевой области, усложняют ортопедическое лечение, а иногда препятствуют ему, влияют на психику взрослого человека, часто служат одной из причин заболеваний периодонта, могут стать ограничением в выборе профессии.

Лечение зубочелюстных аномалий и деформаций по мере взросления пациентов протекает более сложно и длительно, чаще наблюдаются рецидивы, многие пациенты не заканчивают лечение. Это связано с увеличением плотности компактной пластинки костной ткани, снижением ее пластичности, ослаблением обменных процессов, нежеланием пациентов длительное время проводить ортодонтическое лечение.

Хороший результат исправления аномалий зубочелюстной системы у взрослых достигается при комплексном лечении.

Разработаны различные методы сокращения активного периода ортодонтического лечения. Все они направлены на повышение пластичности костной ткани и снижение ее механической прочности путем воздействия на компактную пластинку и губчатое вещество кости. С этой целью применяют различные оперативные вмешательства: остеотомию, компактоотомию, декортикацию и удаление зубов.

Однако нарушение целостности костной ткани, неизбежное при хирургическом вмешательстве, сопряжено с травмой, изменением метаболических и трофических процессов, может приводить к различным осложнениям в связи с инфицированием раны. Оперативное вмешательство проводится в условиях стационара и требует высокой квалификации хирурга. Сами пациенты иногда отказываются от лечения из-за страха перед операцией. Кроме того, существуют местные и общие противопоказания для проведения хирургического лечения.

С учетом вышеизложенного возникает необходимость разрабатывать эффективные методы лечения, исключая оперативные вмешательства. Перспективными в этом плане являются физиотерапевтические методы воздействия на уровень минеральной насыщенности и клеточные элементы костной ткани. К ним относятся: лекарственный электрофорез, ультравысокочастотная индуктотермия, магнитотерапия, магнитофорез, низкочастотная фонотерапия, ультрафонофорез и др. Из лекарственных средств в зависимости от показаний можно применять вещества, которые влияют на обменные процессы в костной ткани: уксуснокислый натрий, хлористый литий, трилон Б вызывают деминерализацию костной ткани, а кальцийсодержащие препараты (хлорид кальция, глюконат кальция, фитат кальция и др.) способствуют более быстрой ее реминерализации. Все эти методы имеют неоспоримые преимущества перед хирургическими вмешательствами, однако не все они удовлетворяют специалистов в полном объеме. Это связано с тем, что терапевтический эффект от их применения непродолжительный, многие аппараты для проведения физиопроцедур разработаны и изготовлены уже давно и морально устарели, а новые зарубежные очень дорогие и не все из них имеют государственную регистрацию в нашей стране. Некоторые пациенты не могут принимать те или иные препараты, а у некоторых выбор физиопроцедур ограничен в связи с наличием несъемных металлических зубных протезов в полости рта.

Цель занятия: изучить новые эффективные методы комплексного лечения зубочелюстных аномалий и деформаций в сформированном прикусе.

Задачи занятия:

1. Ознакомиться с новыми методами оптимизации ортодонтического лечения зубочелюстных аномалий и деформаций в сформированном прикусе.
2. Закрепить знания по принципам и особенностям патогенетического лечения зубочелюстных аномалий в сформированном прикусе.
3. Научиться ставить диагноз и определять показания к выбору метода ортодонтического лечения зубочелюстных аномалий и деформаций в сформированном прикусе.
4. Овладеть практическими навыками и алгоритмом действий при лечении пациентов с различными нозологическими формами ортодонтической патологии.

5. Изучить классификации аномалий зубов, зубных рядов и прикуса (Энгля, Катца, Курляндского, Калвелиса, ВОЗ).

6. Знать особенности обследования пациентов с зубочелюстными аномалиями и деформациями в сформированном прикусе и изменения, происходящие в периодонте зубов при ортодонтическом лечении.

7. Научиться протезированию пациентов с аномалиями и деформациями в сформированном прикусе.

Требования к исходному уровню знаний. Для полного освоения темы студенту необходимо повторить:

– из *анатомии человека*: анатомическое строение верхней и нижней челюстей; виды прикуса; жевательные мышцы, характеристика, прикрепление; анатомическое строение ВНЧС, строение слизистой оболочки полости рта;

– *гистологии, цитологии, эмбриологии*: морфологические особенности строения костной ткани альвеолярного отростка верхней и нижней челюсти;

– *нормальной физиологии*: функциональные изменения в зубных рядах и прикусе при перемещении зубов;

– *ортодонтии*: ортодонтические аппараты, силы действия, методы лечения.

Контрольные вопросы из смежных дисциплин:

1. Виды прикуса, строение зубов и зубных рядов.
2. Морфологическое строение челюстных костей.
3. Процессы резорбции и образование костной ткани.
4. Изменения в костной ткани при перемещении зубов.
5. Артикуляция, окклюзия, прикус.
6. Ортодонтические аппараты
7. Основные и вспомогательные материалы, применяемые для изготовления ортодонтических аппаратов.

Контрольные вопросы по теме занятия:

1. Этиология, патогенез и классификация аномалий и деформаций зубных рядов и прикуса.

2. Основные и дополнительные методы обследования пациентов с аномалиями и деформациями зубных рядов и прикуса.

3. Ортодонтическое лечение зубочелюстных аномалий и деформаций.

4. Сила действия ортодонтического аппарата.

5. Оптимизация ортодонтического лечения у взрослых за счет применения хирургических методов.

6. Комплексное ортопедо-хирургическое лечение зубочелюстных аномалий и деформаций.

7. Применение физических факторов для оптимизации ортодонтического лечения у взрослых.

8. Применение фармакологических средств для оптимизации ортодонтического лечения у взрослых.

9. Применение физико-фармакологических методов для оптимизации ортодонтического лечения у взрослых.

Задания для самостоятельной работы студента. До того как приступить к изучению темы занятия, следует повторить материал по анатомии, морфологии и физиологии зубочелюстной системы, основные законы биомеханики движений нижней челюсти, вопросы материаловедения в ортопедической стоматологии. Необходимо отработать практические навыки по измерению диагностических моделей челюстей ортодонтических пациентов.

В ходе занятия необходимо изучить основные методы и подходы к ортодонтическому лечению различных нозологических форм зубочелюстных аномалий и деформаций, выбору ортодонтических аппаратов и сил для перемещения зубов.

Для самоконтроля усвоения темы занятия рекомендуется ответить на тестовые вопросы и решить ситуационные задачи. Закрепить полученные знания поможет самостоятельная работа с пациентами в клинике.

ОСОБЕННОСТИ ЛЕЧЕНИЯ ЗУБОЧЕЛЮСТНЫХ АНОМАЛИЙ

Лечение зубочелюстных аномалий у взрослых имеет свои особенности, которые обусловлены рядом факторов:

1) ортодонтическое лечение проводится в период законченного формирования лицевого скелета;

2) костная ткань взрослого человека менее податлива и труднее перестраивается в процессе ортодонтического лечения;

3) зубочелюстные деформации усугубляются дефектами и вторичной деформацией зубных рядов;

4) ортодонтическое лечение более продолжительное, чем у детей;

5) после ортодонтического лечения аномалий часто наступают рецидивы;

6) взрослые пациенты труднее привыкают к ортодонтическим аппаратам;

7) не все виды зубочелюстных аномалий у взрослых поддаются чисто ортодонтическому лечению;

8) иногда лечение может проводиться на фоне пораженного пародонта.

Все эти факторы побудили разрабатывать и использовать комплексные методы лечения зубочелюстных аномалий и деформаций у взрослых.

СОЧЕТАННОЕ ХИРУРГИЧЕСКОЕ И ОРТОДОНТИЧЕСКОЕ ЛЕЧЕНИЕ

Все хирургические вмешательства делятся на две группы. Первая — операции, при которых зубочелюстные аномалии и деформации исправляются одновременно. Вторая группа — операции подготовительного характера, обеспечивающие успех последующему ортодонтическому лечению.

По мнению В. А. Козлова, одновременное перемещение больших участков челюсти вместе с зубами менее физиологично, чем постепенное ортодонтическое исправление. К тому же в таких случаях под влиянием мышечной тяги и давления мягких тканей может наступить рецидив. Поэтому чаще для лечения зубочелюстных аномалий и деформаций в сформированном прикусе применяют вспомогательные операции. Эти операции должны рассматриваться как составная часть комплексного лечения. Они являются лишь подготовительным этапом для последующего аппаратного лечения.

В 1896 г. W. Talbot первым уменьшил прочность костной ткани перед ортодонтическим лечением.

А. Катц указывал, что тонкая небная стенка альвеолы может легко поддаться воздействию ортодонтических аппаратов, и предлагал не иссекать небную стенку, а удалять лишь межзубную перегородку с небной стороны.

По мнению Н. Kole, основное сопротивление действию ортодонтических аппаратов оказывает кортикальная пластинка челюсти. Поэтому он предлагал делать насечки только кортикальной пластинки между зубами с вестибулярной и небной поверхностей челюсти фиссурным бором, которые впоследствии соединялись долотом. Смысл перфорации альвеолярного отростка челюстей, по мнению вышеназванных авторов, заключается в ослаблении плотности костной ткани после заживления операционной раны.

Принципиально новое объяснение роли вспомогательных хирургических вмешательств на костной ткани дал А. А. Лимберг. Он указывает, что при удалении компактного слоя кости не только ослабляется ее прочность, но и возникает биологическая реакция костной ткани на повреждение, что имеет еще большее значение. Известно, что сразу после перелома кости развивается асептическое воспаление и стимулируются регенеративные процессы в костной ткани. Развитие новой кости в месте ее повреждения сопровождается рассасыванием поврежденных участков костной ткани и ее деминерализацией. Следствием этого является процесс размягчения кости. Этот период А. А. Лимберг рекомендовал использовать для проведения ортодонтического лечения.

Г. Ф. Карпенко на основании экспериментальных данных пришла к выводу, что минеральные компоненты служат шиной для скрепления коллагеновой молекулы и предохраняют ее от механического воздействия. Эти данные подтверждают ранее высказанное Л. С. Черкасовой мнение о том, что декальцинированная ткань легче резорбирует, чем недекальцинированная.

В. Н. Ралло при лечении зубочелюстных деформаций, основываясь на данных морфологических и клинических исследований, предложил на верхней челюсти с вестибулярной стороны проводить ленточную кортикотомию, а с небной — сочетать ленточную и решетчатую. На нижней челюсти автор рекомендовал применять комбинированную кортикотомию.

По данным В. П. Неспрядько, А. Т. Титовой и В. Н. Ралло, распространенность регенеративных процессов находится в прямой зависимости от площади перфорации костной ткани.

Таким образом, морфологические изменения в тканях периодонта после компактостеотомии указывают на более высокие пластичные возможности костной ткани при внешнем воздействии на нее. Отечественными и зарубежными авторами предложены различные методы перфорирования костной ткани. К ним относятся: операция декортикации, решетчатая компактостеотомия, линейная компактостеотомия и др. Но, несмотря на положительные отзывы, хирургический метод как значительно сокращающий сроки лечения зубочелюстных аномалий имеет ряд существенных недостатков.

Операция должна проводиться в условиях стационара высококвалифицированными хирургами. Метод травматичен, так как нарушается целостность тканей, сопровождается глубокими изменениями метаболических и трофических процессов, что может отрицательно влиять на рост челюстей; не исключена возможность возникновения послеоперационных осложнений и рецидивов аномалий.

В. А. Козлов считает, что при операциях на верхней челюсти может произойти нарушение целостности кости передней или боковой стенки верхнечелюстной пазухи, возможно вскрытие дна носовой полости, возникновение термического ожога кости, повреждение верхушки корней, асептическое воспаление может перейти в гнойное.

Некоторым пациентам с общесоматическими заболеваниями оперативное лечение бывает противопоказано по состоянию здоровья, а некоторые пациенты сами отказываются от операции, узнав о тяжести предстоящего оперативного вмешательства.

В связи с вышеизложенным постоянно идет поиск менее травматичных методов оптимизации активного и ретенционного периодов ортодонтического лечения.

ОРТОПЕДО-ХИРУРГИЧЕСКОЕ ЛЕЧЕНИЕ

Лечение аномалий и деформаций зубочелюстной системы в сформированном прикусе представляет определенные трудности, которые связаны не столько с проведением ортодонтического лечения, сколько с частыми их рецидивами. У взрослых пациентов целесообразно проводить комплексное лечение, т. е. наряду с ортодонтическим лечением применять и хирургический метод — выполнить компактостеотомию, которая заключается во множественном повреждении компактного слоя кости на обширной поверхности в области зубов, подлежащих перемещению.

Комплексный ортопедо-хирургический метод позволяет сократить в 3 раза сроки активного ортодонтического лечения и уменьшить количество рецидивов при лечении аномалий и деформаций зубочелюстной системы в сформированном прикусе.

На основании экспериментальных и клинических исследований С. А. Наумович пришел к выводу о целесообразности применения комплексного ортопедо-хирургического метода лечения пациентов с аномалиями и деформациями зубочелюстной системы в сформированном прикусе и использования в ретенционном периоде с целью стимуляции процессов регенерации костной ткани комбинированного излучения гелий-неонового (ГНЛ) и гелий-кадмиевого (ГКЛ) лазеров. Применение лазеротерапии в ретенционном периоде позволяет сократить сроки лечения в 2,5 раза и значительно уменьшить количество рецидивов. План комплексного лечения взрослых пациентов с этой патологией должен включать:

- 1) препротетическое создание условий для более быстрой перестройки костной ткани и предупреждения рецидивов;
- 2) проведение аппаратного ортодонтического лечения;
- 3) оптимизацию условий оппозиции костной ткани в ретенционном периоде;
- 4) протетические мероприятия (по показаниям).

Препротетические мероприятия заключались в проведении решетчатой компактостеотомии по А. Т. Титовой. Оперативное вмешательство в области всей челюсти выполнялось под общим обезболиванием, а в пределах зубного ряда под нейролептаналгезией в сочетании с местной анестезией. На 7–14-е сутки после операции накладывался ортодонтический аппарат и проводилось аппаратное лечение. Оптимизация условий остеогенеза в ретенционном периоде проводилась с применением лазеротерапии. Для получения устойчивых результатов ортодонтического лечения перестройку костной ткани необходимо завершать при благоприятных условиях.

Протетические мероприятия включают зубное протезирование, к которому нередко приходится прибегать после проведения ортодонтическо-

го лечения для создания хороших окклюзионных взаимоотношений между зубными рядами, способствующих сохранению достигнутых результатов комплексного лечения. При этом в зависимости от величины и топографии дефекта применяют как несъемные, так и съемные конструкции протезов.

Таким образом, ортопедо-хирургическое лечение зубочелюстных аномалий и деформаций в сформированном прикусе должно включать комплекс мероприятий, направленных на повышение эффективности его активного и ретенционного периодов.

ФИЗИЧЕСКИЕ МЕТОДЫ И ЛЕКАРСТВЕННЫЕ СРЕДСТВА ДЛЯ ПОВЫШЕНИЯ ПЛАСТИЧНОСТИ КОСТНОЙ ТКАНИ В ПРЕАКТИВНОМ ПЕРИОДЕ ОРТОДОНТИЧЕСКОГО ЛЕЧЕНИЯ

В последнее время значительно расширился объем исследований, направленных на изучение воздействия различных физических факторов и лекарственных веществ на костную ткань с целью ее деминерализации и ослабления прочности.

Разработаны различные физические методы сокращения активного периода ортодонтического лечения. Они преимущественно направлены на повышение пластичности костной ткани и снижение ее механической прочности путем воздействия на компактную пластинку и губчатое вещество кости.

Экспериментальные исследования И. Н. Аль-Хаири свидетельствуют о том, что можно значительно сократить показания к оперативным вмешательствам при комплексном лечении зубочелюстных аномалий у детей, используя очаговый дозированный вакуум по В. И. Кулаженко. Автор установил, что после воздействия очаговым дозированным вакуумом на периодонт в области перемещаемых зубов в его тканях происходит избирательное повреждение капилляров и тканевых структур, при этом клетки высвобождают биологически активные вещества, усиливаются ферментные процессы, способствующие направленной перестройке костных структур.

Л. В. Сорокина в эксперименте, выполненном на 94 белых крысах, выявила, что изменения в тканях после вакуумного воздействия и хирургического вмешательства во многом идентичны. Это послужило предпосылкой для применения очагового дозированного вакуумного воздействия с целью стимуляции перестройки костной ткани под влиянием ортодонтической аппаратуры и сокращения сроков лечения детей.

Комплексное лечение зубочелюстных деформаций заключалось в том, что до применения аппаратурного воздействия и в процессе лечения

детям проводили вакуумное воздействие на десну в области корней перемещаемых зубов один раз в течение 4–6 дней. Продолжительность применения очагового дозированного вакуума определялась появлением сливных экстравазатов. Курс вакуумной стимуляции во время лечения ортодонтическими аппаратами состоял из 4–6 процедур и зависел от выраженности аномалий. После двухнедельного перерыва начинали следующий курс лечения. Вакуумное воздействие проводили в течение всего периода лечения. Средние сроки лечения пациентов с небным смещением четырех верхних резцов были сокращены на 66 дней.

По мнению Л. М. Гвоздевой и Е. Ю. Симановской, воздействие только очагового дозированного вакуума малоэффективно, поскольку основные изменения он вызывает в мягких тканях, а опосредованное действие на костную ткань не оказывает влияния на структуру компактной пластинки и не снижает ее плотность.

С. И. Криштаб с соавт. изучали влияние очагового дозированного вакуума на продолжительность ортодонтического лечения пациентов с прогенией. До фиксации ортодонтического аппарата пациентам проводили 2–3 процедуры вакуумной стимуляции, в результате чего ткани периодонта еще до воздействия аппаратов были подготовлены к активной регенерации. Курс вакуумной стимуляции зависел от степени тяжести прогении и состоял из 4–5 процедур с интервалами в 3–5 дней. Для установления равновесия между процессами повреждения и ответной реакцией восстановления курсы вакуумной терапии осуществляли через двухнедельный перерыв. Продолжительность лечения пациентов с применением очагового дозированного вакуума сократилась в среднем на 4–7 месяцев по сравнению с лечением обычным способом, т. е. с применением только ортодонтического аппарата.

Кроме этого, С. И. Криштаб с соавт. разработали методику вибрационного воздействия при лечении аномалий положения отдельных зубов. Сущность ее заключается в том, что колебания высокого и низкого давлений, возникающие в периодонтальной щели и прилегающей ткани при действии вибратора, создают эффект насоса, всасывающего кровь и тканевую жидкость в данную зону, а затем извлекающего их из этой зоны в ходе каждого цикла. Частота механических колебаний — 100 Гц. В результате интенсивность тканевого обмена возрастает, что ведет к активизации процессов резорбции и костеобразования. Волокна периодонта расслабляются, вследствие чего облегчается перемещение зуба. На перемещаемый зуб оказывали вибрационное воздействие, а затем активировали ортодонтический аппарат. Вибрационное воздействие повторяли через 2–3 дня, после трех процедур делали перерыв на 7–10 дней. Амплитуду, продолжительность вибрации и количество процедур определяли с учетом групповой принадлежности зуба и возраста пациента. Полученные

результаты свидетельствуют, что вибрационное воздействие сокращает сроки перемещения зубов в 1,5–2 раза.

А. Н. Чумаков с соавт. с целью сокращения продолжительности активного периода ортодонтического лечения применили высокочастотный ультразвук. В эксперименте и клинике использовали ультразвук, генерируемый аппаратом «Ультразвук Т-5», в импульсном режиме, длительность импульса — 10 мс, интенсивность — $0,4 \text{ Вт/см}^2$, на курс — 10 процедур по 10 мин ежедневно. Ускорение перемещения зубов под воздействием ультразвука авторы связывают с возникновением локального остеопороза, носящего обратимый характер, повышением пластичности кости и вероятным селективным влиянием высокочастотного ультразвука на ткани периодонта, находящегося в состоянии хронической микротравмы, вызываемой ортодонтическими аппаратами. Предложенный метод позволил ускорить перемещение зубов в активном периоде ортодонтического лечения сужения зубных рядов и сократить его сроки в 2 раза.

Z. Davidovitch в эксперименте на котятках использовал для ускорения перемещения зубов воздействие постоянным током.

Е. Ю. Симановская с соавт., основываясь на полученных в эксперименте данных, включили в комплекс ортодонтического лечения зубочелюстных аномалий помимо ортодонтического аппаратного воздействия курс физиотерапии, состоящий из очагового дозированного вакуума и электрофореза 2%-ного раствора лития хлорида. Очаговый дозированный вакуум (720 мм рт. ст.) создавали с помощью аппарата Кулаженко, экспозиция — 20 с. Электрофорез 2%-ного раствора лития хлорида проводили с положительного полюса с помощью аппарата ГЭ-5-03 в течение 15–25 мин. Число процедур — от 5 до 15, через день. Сроки лечения пациентов (детей старшего школьного возраста и взрослых) при этом сократились в 2–2,5 раза.

О. И. Ефанов и П. В. Иванов изучали влияние электрофореза 5%-ного раствора трилона Б на костную ткань челюстей собак в эксперименте. Провели 15 процедур при плотности тока $1,5\text{--}2,0 \text{ мА/см}^2$, длительность процедур — 20 мин. На основании морфологических исследований они показали, что электрофоретическое введение трилона Б можно применять для снижения минеральной насыщенности костной ткани.

В. И. Белозор предложил методику применения высокочастотного ультрафонофореза трилона Б для лечения пациентов с травматическим оссифицирующим миозитом. Данная методика позволила повысить эффективность лечения и сократить количество рецидивов. Фонофорез проводили при интенсивности ультразвука $0,4 \text{ Вт/см}^2$, продолжительность процедуры — до 15 мин, на курс лечения — 15 процедур. Трилон Б использовали в форме 5 или 20%-ной мази.

С. В. Ивашенко оценивал воздействие электрофореза 1, 3, 5%-ных растворов трилона Б на костную ткань челюсти кролика. Проводилось 10 процедур при терапевтической плотности тока $0,5-1,0 \text{ мА/см}^2$, длительность процедуры — 10 мин. Наилучший результат декальцинации костной ткани достигнут при использовании для электрофореза 1%-ного раствора трилона Б.

Методом электрофореза, как известно, можно ввести небольшое количество лекарства, а сам физический фактор не вызывает заметной структурной перестройки костной ткани. Поэтому автором продолжалось изучение и других физиотерапевтических методов декальцинации костной ткани.

В. С. Улащик предложил физико-фармакологические методы лечения, основанные на использовании электро- и ультрафонофореза лекарственных средств в различных областях медицины. На основании научных данных он разработал соответствующие методики, показания и противопоказания к их применению.

С. А. Наумович на основании клинико-экспериментальных исследований рекомендовал в активном периоде ортодонтического лечения (без компактостеотомии) использовать ежедневное облучение периодонта перемещаемых ортодонтическим аппаратом зубов сочетанным излучением ГНЛ ($\lambda = 632,8 \text{ нм}$) и ГКЛ ($\lambda = 441,6 \text{ нм}$) с выходной мощностью 20 мВт и экспозицией на одну точку 0,5–1 мин, 8–9 процедур на курс, 1–2 курса лечения.

Основываясь на хороших результатах экспериментального исследования, в соавторстве С. В. Ивашенко, Л. С. Величко, В. С. Улащик, И. И. Гунько (патент № 2939 «Способ лечения зубочелюстных деформаций») впервые в активном периоде ортодонтического лечения в сформированном прикусе применили сочетанное воздействие на костную ткань (в области перемещаемых зубов) электрофорезом 1%-ного раствора трилона Б и переменным магнитным полем ультравысокой частоты (УВЧ-индуктотермия) и получили положительные результаты.

Так же И. И. Гунько получил хорошие результаты при применении высокочастотного ультрафонофореза 1%-ного раствора трилона Б. Для проведения ультрафонофореза применялся аппарат УЗТ-3.04.С, излучатель — 0,3, интенсивность озвучивания — $0,2 \text{ Вт/см}^2$, режим работы — непрерывный, продолжительность процедуры — 8–10 минут, курс — от 5 до 10 процедур. Однако по своей эффективности этот метод уступает магнитофорезу и индуктотермоэлектрофорезу трилона Б.

Л. В. Белодед для оптимизации лечения зубоальвеолярных деформаций применял в активном периоде индуктотермоэлектрофорез трилона Б, что позволило сократить сроки лечения в 1,9 раза по сравнению со сроками лечения аналогичных деформаций без назначения физиопроцедур.

З. С. Ельцова-Таларико получила хорошие результаты при лечении зубочелюстных аномалий в сформированном прикусе с использованием высокочастотного ультрафонофореза раствора лития хлорида.

Т. И. Гунько получила хорошие результаты в эксперименте и клинике при применении в активном периоде ортодонтического лечения магнитофореза хлористого лития и калия йодида.

МЕТОДИКА ИНДУКТОТЕРМОЭЛЕКТРОФОРЕЗА

Для проведения процедуры используют аппарат для электрофореза «ГР-2» и аппарат для ультравысокочастотной индуктотермии «Ундатерм». В стоматологической клинике можно применять аппарат гальванизации любого типа, однако, исходя из технических характеристик, следует предпочесть аппарат для гальванизации полости рта «ГР-2» (рис. 1).




Рис. 1. Аппарат гальванизации «ГР-2»

На панели аппарата «ГР-2» расположены клавиши включения сети (1) и переключатель полярности А+ и А- (2), миллиамперметр (3), ручка потенциометра (4), сигнальные лампочки (5), которые являются индикатором не только включения сети, но и клавишей переключателя полярности А+ и А-. Аппарат выполнен по второму классу электробезопасности, поэтому не требует заземления.

При подготовке аппарата к работе клавиша включения сети (1) ставится в положение «выкл.», ручка потенциометра (4) — влево до упора.

На слизистую альвеолярного отростка в области подлежащих перемещению зубов накладывают активный электрод, состоящий из металлической пластинки и прокладки, смоченной 1%-ным раствором трилона Б. Электрод с помощью зажима присоединяют к проводнику, идущему к клемме аппарата А-. Индифферентный электрод накладывают на правое предплечье с наружной стороны. Клавиша включения сети переводится в положение «вкл.», при этом загорается сигнальная лампочка (5). Затем ручку потенциометра (4) постепенно выводят вправо. Терапевтическая плотность тока — $0,1-0,5 \text{ мА/см}^2$.

После окончания процедуры ручку потенциометра (4) выводят влево до упора, клавишу включения сети (1) переводят в положение «выкл.» и снимают электроды с пациента.

Для воздействия переменным магнитным полем ультравысокой частоты (ПеМП УВЧ или УВЧ-индуктотермии) применяют резонансный индуктор диаметром 9 см, состоящий из катушки и конденсатора. Форма катушки обеспечивает незначительное воздействие электрического поля.

К аппарату ультравысокочастотной терапии (УВЧ-30, УВЧ-66 «Ундатерм») подсоединяют резонансный индуктор ЭВТ-1. Устанавливают выходную мощность до 40 Вт. Индуктор располагают в области подлежащих перемещению зубов с воздушным зазором 0,5–2 см. Аппарат включают, прогревают 1–2 мин и ручкой настройки устанавливают генерирующий и терапевтический контуры в резонанс, о чем свидетельствует свечение неоновой лампы. Пациент должен ощущать легкое тепло. Время воздействия — 10 мин, на курс лечения назначают до 10 процедур, выполняемых ежедневно или через день.

При строгом соблюдении технологии метода ошибки исключаются.

Противопоказаниями к применению индуктотермоэлектрофореза являются: острые воспалительные заболевания, злокачественные новообразования, декомпенсация сердечной деятельности, эпилепсия, склонность организма к кровотечению, фармакологические противопоказания к назначению препарата.

На основании результатов экспериментальных исследований установлено, что индуктотермоэлектрофорез трилона Б вызывает изменения в минеральном и клеточном составе костной ткани. Его декальцинирующий эффект является максимальным при мощности 40 Вт. Через 4 недели после индуктотермоэлектрофореза трилона Б гистологическая картина костной ткани мало отличается от нормы, а полное восстановление ее минерального состава наступает через 6–6,5 недель.

ПОДГОТОВКА АЛЬВЕОЛЯРНОГО ОТРОСТКА В ПРЕАКТИВНОМ ПЕРИОДЕ С ПОМОЩЬЮ МАГНИТОФЕРЕЗА ТРИЛОНА Б

И. И. Гунько получил хорошие результаты при применении в активном периоде ортодонтического лечения магнитофереза трилона Б. Для этого готовят 4%-ный раствор трилона Б, которым смачивают марлевую прокладку, накладываемую на альвеолярный отросток в области перемещаемых зубов. К ней подводят магнитоиндуктор с рабочей поверхностью 5–7 см² и воздействуют пульсирующим магнитным полем частотой 50 Гц в непрерывном режиме с индукцией 20–25 мТл, продолжительность процедуры — 12–15 мин, ежедневно, на курс лечения — 10–15 процедур.

У больных, получивших комплексное лечение аномалий зубочелюстной системы сформированного прикуса с предварительным проведением магнитофереза трилона Б, сроки активного периода ортодонтического лечения были достоверно короче в 2,1 раза ($P < 0,01$), чем в контрольной группе.

Показания к применению. Для оптимизации ортодонтического лечения магнитотерапия в виде магнитофереза трилона Б в преактивный период и в виде магнитофереза лактата кальция или аппликационной магнитотерапии в ретенционный период рекомендуется:

- при аномалии положения зубов;
- аномалии и деформации зубных рядов;
- аномалии прикуса.

Противопоказания к применению. Острые воспалительные заболевания, злокачественные новообразования, декомпенсация сердечной деятельности, склонность к кровотечениям, фармакологические противопоказания к назначению препарата, индивидуальная непереносимость физического фактора являются противопоказаниями к проведению магнитотерапии.

ВОЗДЕЙСТВИЕ НИЗКОЧАСТОТНЫМ УЛЬТРАЗВУКОМ

В последние годы в лечебную практику стал активно внедряться низкочастотный ультразвук, отличающийся от высокочастотного более высокой биологической активностью и простотой применения. С. В. Ивашенко доказал эффективность применения непрерывного низкочастотного ультразвука при лечении пациентов с зубочелюстными аномалиями и деформациями. На аппарате для низкочастотной ультразвуковой терапии «Тюльпан» задавали необходимые параметры процедуры (частота — 44 кГц, интенсивность — 0,4–0,6 Вт/см², длительность — 8–10 мин, режим — непрерывный), подключали соответствующий акустический узел

(для частоты 44 кГц) с рабочей поверхностью 1 см². Головку излучателя и слизистую альвеолярного отростка в нужной области смазывали вазелиновым маслом, включали кнопку «Пуск» и медленно передвигали излучатель по слизистой, сохраняя с ней плотный контакт. При отсутствии акустического контакта звучит прерывистый звуковой сигнал и загорается синий светодиодный индикатор «Контакт». По истечении заданного времени генератор автоматически выключается и включается звуковой сигнал. Для преждевременного окончания процедуры или выключения сигнала необходимо нажать кнопку «Стоп». Время воздействия — до 10 мин, курс лечения — до 10 процедур. После курса низкочастотной ультразвуковой терапии перемещают аномально стоящие зубы в правильное положение при помощи ортодонтических аппаратов.

Как правило, предварительная низкочастотная ультразвуковая терапия значительно сокращает сроки применения ортодонтических аппаратов.

А. А. Остапович на основании клинико-экспериментальных исследований рекомендовал для локальной обратимой деминерализации костной ткани воздействовать на нее низкочастотным импульсным ультразвуком частотой 60 кГц. Для осуществления метода в области проекции корней перемещаемых зубов воздействуют импульсным низкочастотным ультразвуком со следующими параметрами: интенсивность — 0,4–0,6 Вт/см², частота — 60 кГц, режим — импульсный, период воздействие/пауза — 5/5 с, длительность процедуры — до 10 мин, курс — до 10 процедур. После окончания курса физиотерапевтической подготовки костной ткани аномально стоящие зубы перемещают в правильное положение при помощи ортодонтических аппаратов, которые применяются без каких-либо ограничений. Кроме этого, А. А. Остапович получил хорошие результаты при лечении зубочелюстных аномалий и деформаций в сформированном прикусе с использованием низкочастотного импульсного ультрафонофореза 15%-ной мази аскорбиновой кислоты. На низкочастотном ультразвуковом аппарате устанавливают следующие параметры: режим — импульсный, период воздействие/пауза — 5/5 с, частота озвучивания — 60 кГц, мощность озвучивания — 0,4 Вт/см², длительность процедуры — 8–10 мин, количество процедур — 5–10. В качестве контактной среды вместо вазелинового масла используют 15%-ную мазь аскорбиновой кислоты. После окончания процедур зубы перемещают в правильное положение с помощью ортодонтических аппаратов по стандартным методикам.

Применение данного метода позволяет сократить сроки перемещения зубов в среднем 2,5 раза.

Многие исследователи полагают, что безвредность, малая травматичность, простота ультразвукового воздействия дает возможность его использования в стоматологии, а также при заболеваниях и травмах суставов и периферической нервной системы, многих кожных и эндо-

кринных заболеваниях, в оториноларингологии и других областях медицины. Оптимальная интенсивность низкочастотного ультразвука составляет 0,4–0,8 Вт/см².

Приведенные данные со всей очевидностью свидетельствуют о принципиальной возможности использования физиотерапевтических методов и лекарственных средств в преактивном периоде для оптимизации ортодонтического лечения зубочелюстных аномалий и деформаций.

ФИЗИЧЕСКИЕ МЕТОДЫ И ЛЕКАРСТВЕННЫЕ СРЕДСТВА ДЛЯ ВОЗДЕЙСТВИЯ НА ОСТЕОГЕНЕЗ И МИНЕРАЛЬНУЮ НАСЫЩЕННОСТЬ КОСТНОЙ ТКАНИ В РЕТЕНЦИОННОМ ПЕРИОДЕ ОРТОДОНТИЧЕСКОГО ЛЕЧЕНИЯ

В настоящее время особое внимание уделяют изучению процессов, происходящих в ретенционном периоде комплексного лечения зубочелюстных аномалий. Многие авторы этот период считают одним из важнейших этапов ортодонтического лечения, обеспечивающим стабильные результаты и положительный прогноз. Учитывая то, что перестройка костной ткани у взрослых по сравнению с детьми протекает медленнее и, следовательно, удлиняются сроки лечения, становится понятной необходимость создания благоприятных условий для ее ускорения. Для стимуляции остеогенеза целесообразно применять средства, влияющие на естественный ход восстановительных процессов в области перемещаемых зубов. Особенно показана такая процедура лицам с пониженной реактивностью организма, резко выраженной подвижностью зубов.

Костная ткань чутко реагирует на различные физические и фармакологические воздействия. Основой перестройки костной ткани являются ее резорбция и аппозиция. Важное значение имеют различные методы и средства, влияющие на минеральный и клеточный состав костной ткани. За счет изменения минерального и клеточного составов можно добиться ускорения физиологической и репаративной регенерации костной ткани. С этой целью предложены различные физические методы и лекарственные средства, действующие как местно, так и на весь организм в целом, стимулируя активность обменных процессов.

Вопросу стимулирования регенерации костной ткани посвящено большое количество исследований.

И. О. Походенько-Чудакова получила хорошие результаты при применении акупунктуры в комплексе лечебно-реабилитационных мероприятий.

А. Л. Дмитриев на основании экспериментальных и клинических исследований установил, что применение физиотерапии при повреждении тканей опорно-двигательного аппарата приводит к улучшению метаболизма аминокислот и локального кровотока.

К физическим факторам стимулирования относятся: облучение ультрафиолетовыми лучами, воздействие электрическим полем УВЧ, применение ГНЛ, магнитотерапия, ультразвук.

Ультразвук, стимулируя внутриклеточный биосинтез и регенераторные процессы, вызывает расширение кровеносных сосудов и увеличение регионарного кровотока в 2–3 раза, инициирует благоприятные изменения в микроциркуляторном русле и адвентиции сосудов, способствует развитию коллатералей, что очень важно при воспалительных и гнойно-деструктивных процессах.

Показано, что ультразвук низкой интенсивности усиливает рост костной ткани в пористых внутримедуллярных имплантатах, и это указывает на возможность его использования с целью усиления биологической фиксации.

При лечении пациентов с ладьевидными переломами применение пульсирующего ультразвука низкой интенсивности ускорило время заживления примерно на 30 %.

В экспериментальных исследованиях установлено, что низкочастотный ультразвук обладает потенциально важным эффектом воздействия на функциональную активность клеток соединительной ткани, что немало важно для процессов регенерации в естественных условиях.

При исследовании воздействия низкочастотного ультразвука мощностью 30 мВт/см² на остеогенез выявлен стимулирующий эффект на эндохрящевое окостенение, который, вероятно, объясняется стимуляцией деления костных клеток и выработкой кальцифицированной матрицы.

Среди лекарственных средств использовали витамины и гормоны, влияющие на общий фосфорно-кальциевый обмен и синтез коллагена в костной ткани, а также местно различные кальцийсодержащие препараты. По данным литературы, кальциевая соль фитиновой кислоты обладает хорошей способностью к восстановлению потери кальция тканями и положительно влияет на формирование костной ткани. Остеокеа восполняет дефицит кальция, ускоряет минерализацию костной ткани. Глюконат кальция применяют при дефиците ионов кальция для восстановления костной ткани, он оказывает меньшее местное раздражающее действие, а метаболизм ионов кальция лучше проходит на фоне приема витамина D.

Так, применение сочетанного воздействия электрофореза и аппликаций на зубы растворов глюконата кальция и фтористого натрия, по данным П. А. Леуса, снизило частоту кариеса в среднем на 24 %.

По данным Л. Н. Дедовой, разработанные ею новые методы вакуум-дарсонвализации и биосинхронной вакуум-дарсонвализации достоверно повышают эффективность лечения заболеваний периодонта и слизистой оболочки полости рта.

Э. И. Пушкарь в эксперименте получил лучшие результаты заживления дефекта костной ткани нижней челюсти у крыс, в рацион которых включался творог, облученный в течение 20 мин УФ-лучами. Механизм действия такого комплекса автором не рассматривался. В клинике Э. И. Пушкарь в ретенционном периоде ортодонтического лечения проводил облучение слизистой альвеолярного отростка УФ-лучами, вибромассаж в комплексе с электрофорезом хлористого кальция и внутримышечно вводил продигозан. Наилучшие результаты получены при применении вибромассажа в комплексе с электрофорезом хлористого кальция.

В. И. Кулаженко и Л. В. Сорокина установили, что применение дозированного вакуума стимулирует репаративные процессы в костной ткани за счет повышения митотической активности клеток и ферментативной активности аминотрансфераз и дегидрогеназ в месте вакуумного воздействия.

По данным С. А. Наумовича, сочетанное применение лазерного облучения с использованием ГНЛ с длиной волны 632,8 нм при плотности потока мощности 120–130 мВт/см² и ГКЛ с длиной волны 441,6 нм при плотности потока мощности 80–90 мВт/см² (выходная мощность — 20 мВт, на одну точку воздействуют 0,5–1 мин в течение одной процедуры, суммарное воздействие — не более 15 мин, количество процедур — 8–12 на 1–1,5 курса лечения) в ретенционном периоде ортопедо-хирургического лечения зубочелюстных аномалий способствует активации процесса остеогенеза, сокращает в 2,5 раза его сроки и значительно уменьшает количество рецидивов.

А. Н. Доста для повышения эффективности комплексного ортопедо-хирургического лечения деформаций верхней челюсти в сформированном прикусе у пациентов после врожденных сквозных расщелин губы и неба в ретенционном периоде рекомендовал применять низкоинтенсивное инфракрасное лазерное излучение с длиной волны 810 нм непрерывного режима генерации, плотность мощности излучения — 500 мВт/см² в течение 2 мин на одну точку, курс лечения — 10 процедур.

Л. С. Величко, И. И. Гунько, А. В. Козел разработали ортодонтическое устройство (ретенционный аппарат), совмещающее функции иммобилизации зубов в новом положении и стимуляции остеогенеза вокруг перемещаемых зубов (рис. 2).

Применяемые эластичные магниты изготовлены из резины марки 51-2199 (7МЕД-13) ТУЛ 7-92-83 разрешены для контакта со слизистой оболочкой, не оказывают раздражающего, аллергического и общетоксического действия, а также могут тесно прилегать к контактирующей поверхности и располагаться в любом участке ортодонтического устройства. Магниты расположены относительно друг друга таким образом, что возникающие силовые линии постоянного магнитного поля проникают на всю глубину костной ткани альвеолярного отростка.

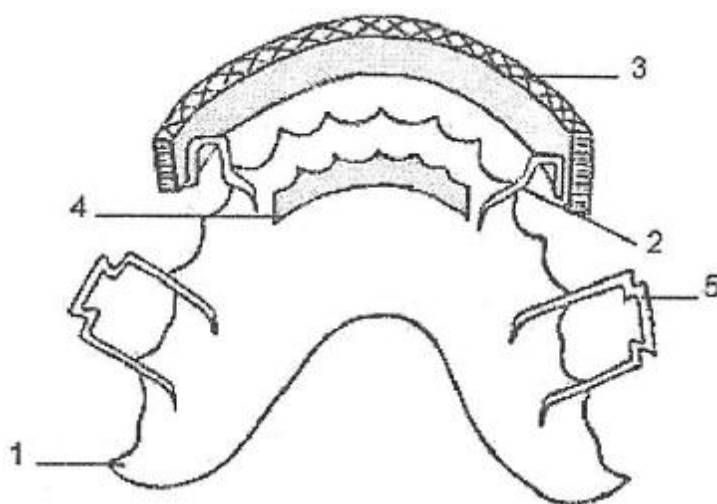


Рис. 2. Ортодонтическое устройство:

1 — несущий элемент; 2 — фиксатор, 3 — наружный источник магнитного поля; 4 — внутренний источник магнитного поля; 5 — кламмер для фиксации ортодонтического устройства

С помощью датчика Холла (ПХЭ 605 1 18В) № 351 чувствительностью 51 мкВ/мТл установлено, что на рабочих поверхностях устройства магнитная индукция равна (30 ± 3) мТл, а на расстоянии 10 мм от поверхности величина поля уменьшается до (10 ± 3) мТл.

Предлагаемое ортодонтическое устройство может быть изготовлено в зуботехнической лаборатории любой стоматологической поликлиники по методике изготовления съемных пластиночных протезов. Затем оно припасовывается и накладывается на одну из челюстей в ретенционном периоде лечения. Источники магнитного поля должны быть расположены по обе стороны альвеолярного отростка в месте перемещенных зубов. Сообщаем больному правила пользования устройством, которые не отличаются от общепринятых правил применения ортодонтических аппаратов, после чего назначаем ему посещение на следующий день с целью коррекции. В дальнейшем больной посещает стоматологический кабинет не чаще одного раза в месяц для контроля. Этим устройством пациент пользуется весь ретенционный период.

СТИМУЛЯЦИЯ ОСТЕОГЕНЕЗА В РЕТЕНЦИОННОМ ПЕРИОДЕ ОРТОДОНТИЧЕСКОГО ЛЕЧЕНИЯ

С целью оптимизации ретенционного периода, ускорения восстановления костной ткани после локальной деминерализации, проведенной в активном периоде лечения зубочелюстных аномалий сформированного прикуса, нами (И. И. Гунько, В. С. Улащик) разработан способ (рац. предложение № 1425 от 18.03.1998 г., заявка на патент Республики Беларусь № 20010264 от 13.03.2001 г.), позволяющий это осуществить.

Способ осуществляют следующим образом. Готовят 5%-ный раствор кальция лактата, которым смачивают марлевую прокладку, накладываемую на альвеолярный отросток в области перемещенных зубов. После этого к ней подводят магнитоиндуктор с площадью рабочей поверхности 5–7 см², воздействуют пульсирующим магнитным полем в непрерывном режиме с частотой 50–100 Гц, индукцией 15–20 мТл, продолжительность процедуры — 10–15 мин, курс — 11–15 дней.

После выполнения процедуры накладывали ретенционную аппаратуру.

Л. М. Демнер рекомендовал применять дозированный вакуум в количестве 10–12 процедур в сочетании с ультрафонофорезом 10%-ного раствора хлористого кальция в ретенционном периоде ортодонтического лечения для сокращения его сроков. Для этих целей использовался аппарат ЛОР-1 А, воздействие осуществлялось в непрерывном режиме при интенсивности озвучивания 0,2–0,4 Вт/см², его продолжительность — 2–8 мин ежедневно. На курс лечения — 8 процедур.

С. В. Ивашенко после перемещения зубов и достижения желаемого результата назначал (на фоне приема витамина D per os в терапевтических дозах) 12–15 процедур ультрафонофореза 15%-ной мази глюконата кальция продолжительностью до 10 мин (при частоте озвучивания 22 кГц и интенсивности 0,4 Вт/см²), воздействие осуществлялось ежедневно или через день. У пациентов, которым проводили фонофорез глюконата кальция на фоне приема внутрь витамина D, ускорились восстановительные процессы в костной ткани в ретенционном периоде ортодонтического лечения в 1,8 раза по сравнению с контрольной группой.

При выборе физического фактора важно помнить, что использование низкочастотного ультразвука повышает эффективность ультрафонофореза лекарственных веществ.

Установлено, что при применении низкочастотного ультразвука с частотой $(26,5 \pm 7,5)$ кГц глубина проникновения тетрациклина в бедренную кость для кортикального слоя составляет 300–800 микрон, для губчатого вещества — до 5 см.

Доказано увеличение проникновения макромолекул в кожу при низкочастотном сонофорезе. Низкие частоты (~ 20 кГц) вызывают ограниченное прохождение по сравнению с рассеянным эффектом, отмечаемым на более высоких частотах (~ 58,9 кГц).

Изучена зависимость низкочастотного сонофореза от различных параметров ультразвукового воздействия, включая расстояние излучателя до кожи, интенсивность и частоту. В эксперименте на образце из кожи свиньи было установлено, что повышение проводимости кожи обратно пропорционально расстоянию от излучателя до кожи. По мере увеличения интенсивности происходило повышение проводимости кожи до определенного порога, а затем она понижалась. Интенсивность, при которой про-

исходит максимальное повышение, приблизительно составляет 14 Вт/см^2 для 20 кГц и 17 Вт/см^2 для 40 кГц. Эти результаты подтверждают значимость кавитации при низкочастотном сонофорезе.

Действие ультразвука приводит к изменению функционального состояния клеток: кратковременно повышается проницаемость мембран, усиливаются процессы диффузии и осмоса. В тканях под влиянием ультразвука активизируются обменные процессы, увеличивается содержание нуклеиновых кислот и стимулируются процессы тканевого дыхания, все это лежит в основе неразрушающего, нехимического и невирусного метода введения лекарственных веществ в клетку.

Установлено, что применение ультразвука, особенно при низких частотах (до 100 кГц), увеличивает проницаемость кожи для различных молекул.

Таким образом, низкочастотный ультрафонофорез является наиболее оптимальным способом для введения лекарственных веществ, так как с его помощью вводится не только их большее количество, но и происходит повышение фармакологической активности вводимого вещества.

Итак, комплекс мероприятий при лечении зубочелюстных аномалий и деформаций в сформированном прикусе включает:

- 1) подготовку костной ткани альвеолярного отростка челюсти к перемещению зубов за счет применения хирургических или физико-фармакологических методов;
- 2) перемещение зубов с помощью ортодонтической аппаратуры;
- 3) ускорение восстановительных процессов в костной ткани в ретенционном периоде путем применения лекарственных или физиотерапевтических средств;
- 4) окклюзионную коррекцию или протезирование (по показаниям).

САМОКОНТРОЛЬ УСВОЕНИЯ ТЕМЫ

СИТУАЦИОННЫЕ ЗАДАЧИ

1. Пациентка Р., 27 лет, обратилась с жалобой на отсутствие зуба 36. Из анамнеза: зуб удален около 5 лет назад. Объективно: зубы 35 и 37 с обширными пломбами, без патологической подвижности, зуб 26 смещен ниже окклюзионной плоскости на 2 мм, интактный.

Какие дополнительные методы исследования необходимо провести.

Поставьте диагноз. Составьте предварительный план лечения.

Ответ. Рентгенологические. Зубоальвеолярное удлинение в области зуба 26 (1-й класс по Пономаревой). Предварительная физико-фармакологическая подготовка костной ткани альвеолярного отростка в области зуба 26 и разобщающий мостовидный протез с опорой на зубы 34, 35, 37.

2. Пациенту Г., 34 года, для лечения зубоальвеолярного удлинения зубов 16, 17 был изготовлен съемный лечебный аппарат-протез на нижнюю челюсть с одномоментным разобщением зубов и поднятием высоты окклюзии на 6 мм.

Какая ошибка была допущена врачом? Тактика по ее устранению.

Ответ. Одномоментное разобщение может быть на высоту не более 4 мм. Уменьшить разобщение до 2–4 мм.

3. Пациент А., 16 лет. Обратился в клинику с жалобами на наличие постоянной травмы в области твердого неба за передними верхними зубами от нижних зубов. Объективно: на небе за передними зубами видны травматические ссадины слизистой твердого неба.

Определите форму аномалии.

Ответ. Глубокий дистальный прикус.

4. Пациент К., 18 лет, жалуется на наличие сильно выраженной нижней челюсти. Объективно: нижние зубы перекрывают верхние на $\frac{2}{3}$ длины коронок зуба. Нижняя челюсть выдвинута вперед, между зубами верхней и нижней челюстей имеется расстояние в 2 мм.

Определите форму аномалии.

Ответ. Истинная прогения (нижняя макрогнатия).

5. Пациент В., 16 лет, обратился с жалобами на сильно выступающий вперед левый верхний клык. Объективно: зуб 23 находится в супраокклюзии. Прикус ортогнатический. Дефекты зубных рядов отсутствуют. Место для клыка отсутствует (трема на величину менее $\frac{1}{2}$ ширины коронки клыка).

Поставьте диагноз и предложите план ортодонтического лечения.

Ответ. Вестибулярное положение зуба 23. Удалить зуб 24 и переместить клык на место удаленного.

6. Пациентка Е., 48 лет, обратилась в клинику с жалобами на веерообразное расхождение верхних фронтальных зубов. Объективно: зубы 13, 12, 11, 21, 22, 23 имеют первую степень подвижности, выдвинуты вперед. Имеются тремы, диастемы. Зубная формула: на верхней челюсти сохранены только зубы 13, 12, 11, 21, 22, 23. Нижний зубной ряд интактный.

Поставьте диагноз и предложите план лечения.

Ответ. Хронический, сложный периодонтит, отраженный травматический узел, частичная вторичная адентия верхней челюсти, 1-й класс по Кеннеди, диастема, тремы. Нормализовать положение фронтальных зубов верхней челюсти, изготовить эстетический шинирующий протез на зубы 13, 12, 11, 21, 22, 23 и съемный протез на верхнюю челюсть.

ТЕСТ

1. Из окклюзии при частичной вторичной адентии вследствие типичного наклона дистального моляра выключается пара бугров:

- а) передняя;
- б) задняя;
- в) щечная;
- г) язычная.

2. При частичной вторичной адентии наиболее выраженное зубоальвеолярное удлинение наблюдается:

- а) на верхней челюсти в дистальном отделе;
- б) нижней челюсти в дистальном отделе;
- в) верхней челюсти во фронтальном отделе;
- г) нижней челюсти во фронтальном отделе.

3. При частичной вторичной адентии происходит изменение зубочелюстной системы в пределах:

- а) альвеолярного отростка;
- б) тела челюсти;
- в) гнатического отдела лица;
- г) лунки зуба.

4. При удалении первого постоянного моляра на нижней челюсти происходит:

- а) наклон второго моляра медиально;
- б) наклон второго моляра дистально;
- в) удлинение зубного ряда;
- г) наклон второго премоляра дистально.

5. Наиболее выраженная деформация наблюдается:

- а) при больших сроках после удаления;
- б) малых сроках после удаления;
- в) более старшем возрасте пациента;
- г) более молодом возрасте пациента.

6. При удалении первого постоянного моляра и второго постоянного премоляра на нижней челюсти происходит:

- а) наклон зубов в сторону дефекта;
- б) наклон зубов в сторону оставшихся;
- в) зубоальвеолярное укорочение зубов-антагонистов;
- г) зубоальвеолярное удлинение зубов-антагонистов.

7. Ортопедическое лечение деформации зубного ряда с разобщением и восстановлением высоты нижнего отдела лица возможно:

- а) при выраженных деформациях зубного ряда и нормальной высоте нижнего отдела лица;
- б) при выраженных деформациях зубного ряда со снижением высоты нижнего отдела лица;

- в) при умеренно выраженной деформации зубного ряда со снижением нижнего отдела лица в сочетании с патологической стираемостью;
- г) умеренно выраженная деформация зубного ряда без признаков снижения нижнего отдела лица.

8. Ортодонтическое лечение деформаций зубного ряда на фоне частичной вторичной адентии показано:

- а) при I форме вертикального зубоальвеолярного удлинения с умеренно выраженным поражением периодонта;
- б) I форме вертикального зубоальвеолярного удлинения без признаков поражения периодонта;
- в) II форме вертикального зубоальвеолярного удлинения с поражением периодонта;
- г) II форме вертикального зубоальвеолярного удлинения на фоне пораженного периодонта оставшихся зубов.

9. Метод лечения вторичных деформаций зубных рядов путем сошлифовывания переместившихся зубов называется ...

10. Метод лечения вторичных деформаций зубных рядов путем разобщения переместившихся зубов называется ...

11. Метод лечения деформаций зубных рядов на фоне ЧВА с проведением компактостеотомии, затем ортодонтического вмешательства и протезирования, называется ...

12. Исправление деформаций зубных рядов с применением аппаратного лечения называется ...

13. Вторичная деформация зубных рядов на фоне вторичной частичной адентии называется феномен ...

14. Вид патологического прикуса, который в сочетании с частичной вторичной адентией или генерализованной формой патологической стертости может привести к синдрому Костена, называется ...

15. Первую классификацию, в основу которой положен принцип соотношения зубных рядов, разработал ...

16. Энгль выделяет ... (написать цифрой) следующее число вариантов неправильного положения зубов.

17. Энгль аномалии прикуса разделил на ... (написать цифрой) класса(ов).

18. Классификация аномалий прикуса Энгля разработана в ... году.

19. Д. А. Калвелис описывает ... (написать цифрой) разновидности(ей) аномалийного положения отдельных зубов.

31. Назовите последовательность определения аномалий отдельных зубов по Д. А. Калвелису:

- а) нарушения процесса прорезывания зубов;
- б) аномалии величины и формы зубов;
- в) аномалии числа зубов;
- г) аномалии структуры твердых тканей зубов.

32. В какой последовательности Д. А. Калвелис предлагает определять зубочелюстные аномалии:

- а) сагиттальные аномалии прикуса;
- б) аномалии отдельных зубов;
- в) аномалия зубных рядов;
- г) трансверзальные аномалии прикуса;
- д) вертикальные аномалии прикуса.

33. Определите последовательность постановки ортодонтического диагноза по В. А. Калвелису:

- а) дефекты зубов и зубных рядов;
- б) дополнительные аномалии;
- в) аномалии прикуса;
- г) эстетические нарушения;
- д) нарушение функций;
- е) морфологические отклонения со стороны мягких тканей.

34. Назовите последовательность изучения диагностических моделей:

- а) определение трансверзальных, вертикальных и сагиттальных отклонений;
- б) подготовка модели;
- в) измерение моделей и сравнение с показателями при ортогнатическом соотношении зубных рядов по методам Пона, Коркгауза и др.;
- г) изготовление гипсовой модели;
- д) постановка диагноза.

35. Оптимально действующая сила ортодонтического аппарата на зуб 26 с интактным периодонтом составляет:

- а) 40–50 г/см²;
- б) 20–26 г/см²;
- в) 10–12 г/см²;
- г) 100–120 г/см².

36. К механически действующим аппаратам относят:

- а) аппарат Энгля;
- б) активатор Кламта;
- в) регулятор Френкеля;
- г) пластинку Шонхера.

37. К функционально-направляющим аппаратам относят:

- а) аппарат Энгля;
- б) активатор Андресена–Хойпля;
- в) коронку Шварца;
- г) эквилебратор.

38. К функционально-действующим аппаратам относят:

- а) активатор Андресена–Хойпля; в) коронку Катца;
б) аппарат Энгля; г) пластинку Шонхера.

39. Ортодонтические аппараты по виду конструкции бывают:

- а) вестибулярные; в) взаимодействующие;
б) капповые; г) оральные.

40. К первому классу по Энгля относится следующая аномалия:

- а) мезиально-щечный бугор первого моляра верхней челюсти располагается в межбугорковой фиссуре одноименного антагониста;
б) мезиально-щечный бугор первого моляра верхней челюсти располагается дистальнее межбугорковой фиссуры одноименного антагониста;
в) мезиально-щечный бугор первого моляра верхней челюсти располагается медиальнее межбугорковой фиссуры одноименного антагониста.

41. Ко второму классу по Энгля относится следующая аномалия:

- а) мезиально-щечный бугор первого моляра верхней челюсти располагается в межбугорковой фиссуре одноименного антагониста;
б) мезиально-щечный бугор первого моляра верхней челюсти располагается дистальнее межбугорковой фиссуры одноименного антагониста;
в) мезиально-щечный бугор первого моляра верхней челюсти располагается медиальнее межбугорковой фиссуры одноименного антагониста.

42. К третьему классу по Энгля относится следующая аномалия:

- а) мезиально-щечный бугор первого моляра верхней челюсти располагается в межбугорковой фиссуре одноименного антагониста;
б) мезиально-щечный бугор первого моляра верхней челюсти располагается дистальнее межбугорковой фиссуры одноименного антагониста;
в) мезиально-щечный бугор первого моляра верхней челюсти располагается медиальнее межбугорковой фиссуры одноименного антагониста.

43. Аномалии формы и размеров зубов по В. Ю. Курляндскому относят:

- а) к первой группе; б) ко второй группе; в) к третьей группе.

44. Аномалии соотношения зубных рядов по В. Ю. Курляндскому относят:

- а) к первой группе; б) ко второй группе; в) к третьей группе.

45. К аномалиям величины и формы не относятся зубы:

- а) гигантские; в) Гетчинсона, Фурнье;
б) шиповидные; г) сверхкомплектные.

46. К аномалиям формы зубных рядов относятся:

- а) скученность; в) суженный зубной ряд;
б) диастема; г) все перечисленные.

47. Для лечения открытого прикуса не применяются следующие методы:

- а) хирургический;
- б) ортодонтический;
- в) ортопедический;
- г) иглорефлексотерапия.

48. К функциональным нарушениям зубочелюстной системы относятся:

- а) эффективное жевание;
- б) носовое дыхание;
- в) нечеткое произношение звуков речи;
- г) соматическое глотание.

49. Противопоказанием к ортодонтическому лечению при открытом прикусе являются:

- а) диастема;
- б) воспалительные явления в ВНЧС;
- в) вторичная адентия;
- г) скученность зубов.

50. Передозировка силы действия ортодонтического аппарата может привести:

- а) к атрофии костной ткани и потере перемещаемого зуба;
- б) резорбции корня;
- в) поломке ортодонтического аппарата;
- г) удлинению срока лечения.

51. Особенностью лечения зубочелюстных аномалий у взрослых являются:

- а) ортодонтическое лечение проводится, когда формирование лицевого скелета уже закончено;
- б) костная ткань более податлива и появление подвижности зубов ускоряет период активного лечения под воздействием ортодонтических аппаратов;
- в) костная ткань менее податлива и труднее перестраивается под воздействием ортодонтических аппаратов;
- г) основным методом лечения является миогимнастика.

52. Причинами развития суженного зубного ряда являются:

- а) затрудненное носовое дыхание;
- б) сосание большого пальца руки;
- в) низкое прикрепление уздечки верхней губы;
- г) сверхкомплектный зуб.

53. К хирургическим приемам, дополняющим ортодонтическое лечение, относятся:

- а) удаление зубов;
- б) компактостеотомия;
- в) гингивотомия;
- г) все перечисленные.

54. Ортодонтическим лечением глубокого прикуса достигается:

- а) изменение соотношения зубов и зубных рядов;
- б) повышение межальвеолярной высоты и изменение глубины режцового перекрытия;
- в) устранение концевых дефектов зубного ряда;
- г) устранение включенных дефектов зубного ряда.

55. Для исправления формы зуба во фронтальном отделе применяют:

- а) металлокерамические коронки;
- б) коронку Катца.

56. Методом лечения деформации зубных рядов является:

- а) хирургический;
- б) избирательное шлифование зубов;
- в) ортодонтический;
- г) ношение подбородочной пращи.

57. Лечение вертикальных деформаций зубных рядов проводят:

- а) в детском возрасте;
- б) у взрослых;
- в) лечения не требует;
- г) у взрослых с интактным зубным рядом.

58. Причиной развития диастемы на верхней челюсти может быть:

- а) низкое прикрепление уздечки губы;
- б) сосание пальца;
- в) сверхкомплектный зуб;
- г) все перечисленное.

59. При перекрестном прикусе возможны следующие нарушения:

- а) нарушения эстетики лица;
- б) ограничение открывания рта;
- в) нечеткое произношение звуков речи;
- г) нарушения функции ВНЧС.

60. В основу классификации Энгля заложены принципы:

- а) морфологического изменения зубов, зубных рядов и прикуса;
- б) соотношения верхних и нижних шестых зубов (ключ окклюзии);
- в) соотношения зубных рядов;
- г) все перечисленные.

61. Источником силы в аппаратах функционального действия является:

- а) сократительная способность жевательных и мимических мышц;
- б) активная часть аппарата (упругость дуги);
- в) кольца, резиновая тяга;
- г) винт, пружины.

62. Теорию артикуляционного равновесия предложил:

а) Попов; б) Гофунг; в) Катц; г) Годон.

63. К ортодонтическим аппаратам механического действия относятся:

а) аппараты, действие которых создается положением резиновой тяги, лигатуры, винта, пружины;

б) аппараты, сочетающие в себе механические и функционально-направляющие элементы;

в) аппараты, фиксирующие нижнюю челюсть в нужном положении;

г) аппараты направляющие нижнюю челюсть в нужном положении.

64. К аномалиям прикуса в сагиттальном направлении относятся:

а) глубокий; в) перекрестный;

б) дистальный, мезиальный; г) открытый.

Ответы: 1 — а; 2 — а; 3 — а; 4 — а, г; 5 — а, г; 6 — а, г; 7 — б, в; 8 — а, б; 9 — протетическим; 10 — дезокклюзия; 11 — комплексным; 12 — ортодонтическим; 13 — Попова–Годона; 14 — глубоким; 15 — Энгль; 16 — 7; 17 — 3; 18 — 1889; 19 — 10; 20 — а, б; 21 — б, в; 22 — а, в; 23 — а, в; 24 — а, б; 25 — г; 26 — б; 27 — б; 28 — а; 29 — б; 30 — б, а, г, в, д; 31 — в, б, г, а; 32 — б, в, а, г, д; 33 — а, б, е, в, д, г; 34 — г, б, а, в, д; 35 — б; 36 — а; 37 — в; 38 — а; 39 — б; 40 — а; 41 — б; 42 — в; 43 — а; 44 — б; 45 — г; 46 — в; 47 — г; 48 — в; 49 — б; 50 — а, б; 51 — а, в; 52 — а, б; 53 — а, б; 54 — а, б; 55 — а; 56 — а, в; 57 — а, б; 58 — а, г; 59 — а, г; 60 — б; 61 — а; 62 — г; 63 — а; 64 — б.

ЛИТЕРАТУРА

Основная

1. *Ортопедическая стоматология* / Н. Г. Аболмасов [и др.]. Смоленск, 2007. 576 с.
2. *Величко, Л. С.* Использование физиотерапевтических методов для оптимизации ортодонтического лечения у взрослых пациентов : учеб.-метод. пособие / Л. С. Величко, С. В. Ивашенко, Л. В. Белодед. Минск : БГМУ, 2006. 18 с.
3. *Гуцько, И. И.* Комплексное лечение зубочелюстных аномалий сформированного прикуса : моногр. / И. И. Гуцько, Л. С. Величко, Г. А. Берлов. Минск : БГМУ, 2003. 291 с.
4. *Ивашенко, С. В.* Управляемая перестройка костной ткани при зубочелюстных аномалиях и деформациях в сформированном прикусе : моногр. / С. В. Ивашенко, В. С. Улащик, С. А. Наумович. Минск : БГМУ, 2012. 253 с.
5. *Наумович, С. А.* Диагностика и комплексное лечение вертикальных аномалий зубочелюстной системы : моногр. / С. А. Наумович, И. И. Гуцько, Г. А. Берлов. Минск : БГМУ, 2001. 119 с.
6. *Ортодонтия.* Современные методы диагностики зубочелюстно-лицевых аномалий : рук. для врачей / Л. С. Персин [и др.]. М. : Информкнига, 2007. 248 с.

Дополнительная

7. *Лекционный материал* кафедры ортопедической стоматологии БГМУ.
8. *Гуцько, И. И.* Применение ультрафонофореза в лечении зубочелюстных аномалий сформированного прикуса : метод. рекомендации / И. И. Гуцько, В. С. Улащик, З. С. Ельцова-Таларико. Минск : БГМУ, 2007. 14 с.
9. *Гуцько, И. И.* Применение магнитотерапии в ретенционном периоде ортодонтического лечения зубочелюстных аномалий / И. И. Гуцько // БГМУ : 90 лет в авангарде медицинской науки и практики : сб. науч. тр. Минск : БГМУ, 2011. Т. 2. С. 94.
10. *Гуцько, Т. И.* Результаты комплексного лечения аномалий зубочелюстной системы с применением магнитофореза калия йодида / Т. И. Гуцько // Стоматологический журнал. 2010. Т. 11, № 3. С. 213–214.
11. *Дрогомирецкая, М. С.* Патогенетические принципы ортодонтического лечения зубочелюстных аномалий у взрослых при пародонтите на фоне атеросклероза и гипозстрогении : автореф. дис. ... д-ра мед. наук : 14.01.22 / М. С. Дрогомирецкая ; Ин-т стоматологии АМН Украины. Одесса, 2010. 36 с.
12. *Ельцова-Таларико, З. С.* Физико-фармакологический метод в комплексном лечении зубочелюстных аномалий при сформированном прикусе (экспериментально-клиническое исследование) : автореф. дис. ... канд. мед. наук : 14.00.21 / З. С. Ельцова-Таларико ; Бел. гос. мед. ун-т. Минск, 2008. 22 с.
13. *Ивашенко, С. В.* Лечение зубочелюстных аномалий и деформаций в сформированном прикусе с применением физических и физико-фармакологических методов (экспериментально-клиническое исследование) : дис. ... д-ра мед. наук : 14.01.14 / С. В. Ивашенко. Минск : БГМУ, 2011. 349 с.
14. *Ивашенко, С. В.* Экспериментально-клиническое обоснование применения ультрафонофореза ЭДТА в комплексном лечении зубочелюстных аномалий и деформаций в сформированном прикусе / С. В. Ивашенко // Медицинский журнал. 2011. № 3. С. 65–68.
15. *Ивашенко, С. В.* Физические факторы в комплексном лечении зубочелюстных аномалий и деформаций / С. В. Ивашенко, В. С. Улащик // Физиотерапия. Бальнеология. Реабилитация. 2006. № 6. С. 44–49.

16. *Ивашенко, С. В.* Сравнительная морфологическая оценка применения фонофореза кальцийсодержащих лекарственных веществ для восстановления костной ткани в ретенционном периоде ортодонтического лечения зубочелюстных аномалий в эксперименте / С. В. Ивашенко, В. С. Улащик, Г. А. Берлов // Медицинский журнал. 2006. № 4. С. 57–59.

17. *Наумович, С. А.* Ортопедо-хирургическое лечение зубочелюстных аномалий и деформаций в сформированном прикусе с применением лазерных технологий / С. А. Наумович, С. С. Наумович // ARS medica. Искусство медицины : лазерные технологии в медицине. 2012. № 3. С. 97–99.

18. *Effect of low intensity ultrasounds on the growth of osteoblasts* / S. H. Chen [et al.] // Conf. Proc. IEEE Eng. Med. Biol. Soc. 2007. Vol. 1. P. 5834–5837.

РЕПОЗИТОРИЙ БГУ

ОГЛАВЛЕНИЕ

Мотивационная характеристика темы.....	3
Особенности лечения зубочелюстных аномалий.....	6
Сочетанное хирургическое и ортодонтическое лечение.....	7
Ортопедо-хирургическое лечение	9
Физические методы и лекарственные средства для повышения пластичности костной ткани в преактивном периоде ортодонтического лечения	10
Методика индуктотермоэлектрофореза	14
Подготовка альвеолярного отростка в преактивном периоде с помощью магнитофореза трилона Б.....	16
Воздействие низкочастотным ультразвуком	16
Физические методы и лекарственные средства для воздействия на остеогенез и минеральную насыщенность костной ткани в ретенционном периоде ортодонтического лечения	18
Стимуляция остеогенеза в ретенционном периоде ортодонтического лечения.....	21
Задания для самостоятельной работы студента	23
Литература.....	33

Учебное издание

Наумович Семен Антонович
Ивашенко Сергей Владимирович
Величко Леонид Степанович и др.

**КОМПЛЕКСНОЕ ОРТОДОНТИЧЕСКОЕ
ЛЕЧЕНИЕ АНОМАЛИЙ И ДЕФОРМАЦИЙ
ЗУБОЧЕЛЮСТНОЙ СИСТЕМЫ
В СФОРМИРОВАННОМ ПРИКУСЕ**

Учебно-методическое пособие

Ответственный за выпуск С. А. Наумович
Редактор Н. В. Оношко
Компьютерная верстка Н. М. Федорцовой

Подписано в печать 30.05.13. Формат 60×84/16. Бумага писчая «Снегурочка».
Ризография. Гарнитура «Times».
Усл. печ. л. 2,09. Уч.-изд. л. 1,8. Тираж 150 экз. Заказ 225.

Издатель и полиграфическое исполнение: учреждение образования
«Белорусский государственный медицинский университет».
Свидетельство о государственной регистрации издателя, изготовителя,
распространителя печатных изданий № 1/187 от 18.02.2014.
Ул. Ленинградская, 6, 220006, Минск.