

*Е. В. Изотова*

## **ОСЛОЖНЕННАЯ ЯЗВА ДВЕНАДЦАТИПЕРСТНОЙ КИШКИ: СОВРЕМЕННАЯ ТАКТИКА ВЕДЕНИЯ ПАЦИЕНТОВ**

*Научный руководитель: канд. мед. наук, ассист. Г. А. Соломонова*

*2-я кафедра хирургических болезней,*

*Белорусский государственный медицинский университет, г. Минск*

**Резюме.** Проведен анализ тактики лечения 144 пациентов с осложненной дуоденальной язвой, лечившихся в УЗ «ГК БСМП» г. Минска в 2016-2017 гг. Всем выполнялся эзофагогастродуоденоскопия и обзорная рентгенография органов брюшной полости. Проводилась гемостатическая, противовоспалительная терапия. Оперировано 111. Послеоперационная летальность составила 0,9%. Общая летальность – 0,7%.

**Ключевые слова:** осложненная дуоденальная язва, лечение.

**Resume.** The analysis of tactic of treatment of 144 patients with a complicated duodenal ulcer, treated in HI «City clinical emergency hospital» of Minsk in 2016-2017. Esophagogastroduodenoscopy and review radiography of abdominal organs was performed for all of them. Antiulcer, hemostatic therapy was performed. 111 patients were operated. Postoperative lethality amounted 0,9%. Total lethality was 0,7%.

**Keywords:** complicated duodenal ulcer, treatment.

**Актуальность.** Хроническая язва желудка и двенадцатиперстной кишки (ДПК) – это одно из наиболее распространенных заболеваний желудочно-кишечного тракта (ЖКТ), занимающее ведущие позиции в структуре заболеваний органов ЖКТ. По данным литературы, данная патология диагностируется у 6-15% взрослого населения [1, 7].

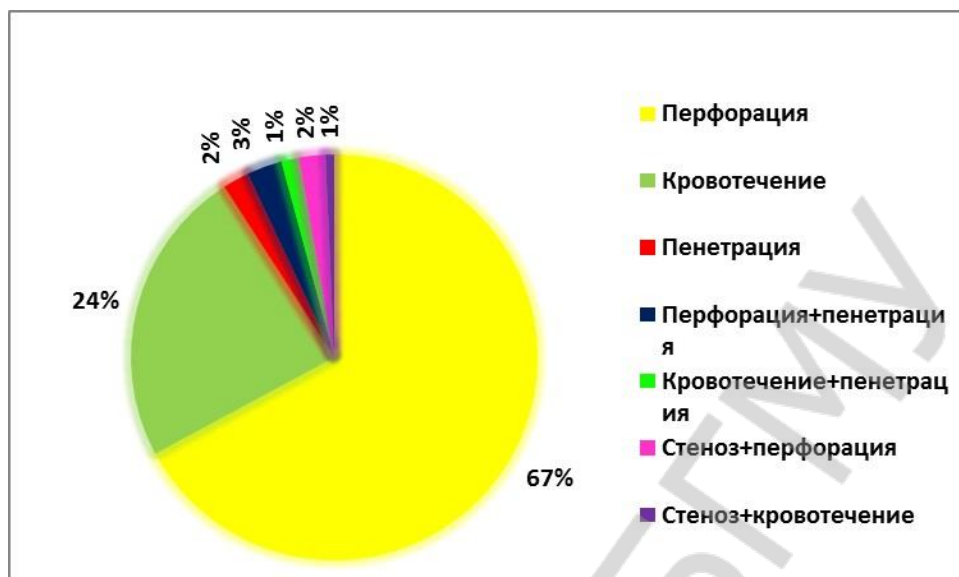
Язва ДПК встречается в 4-5 раз чаще, чем язва желудка [4, 5]. За последние годы удельный вес кровотечений в структуре осложненной язвы ДПК превысил отметку 20% [8, 9]. Удельный вес перфорации в структуре язвы ДПК достигает 5-15%, причем у мужчин перфорация язвы ДПК встречается в 20 и более раз чаще, чем у женщин. Пенетрация кровоточащей дуоденальной язвы в соседние органы и ткани наблюдается в 63% случаев. Стабильно высоким остается уровень летальности, который колеблется в пределах 3,5-50% [3, 6, 9], при рецидивах кровотечения – 30-75% [2].

**Цель:** дать оценку тактики лечения пациентов с осложненной язвой ДПК.

**Задачи:**

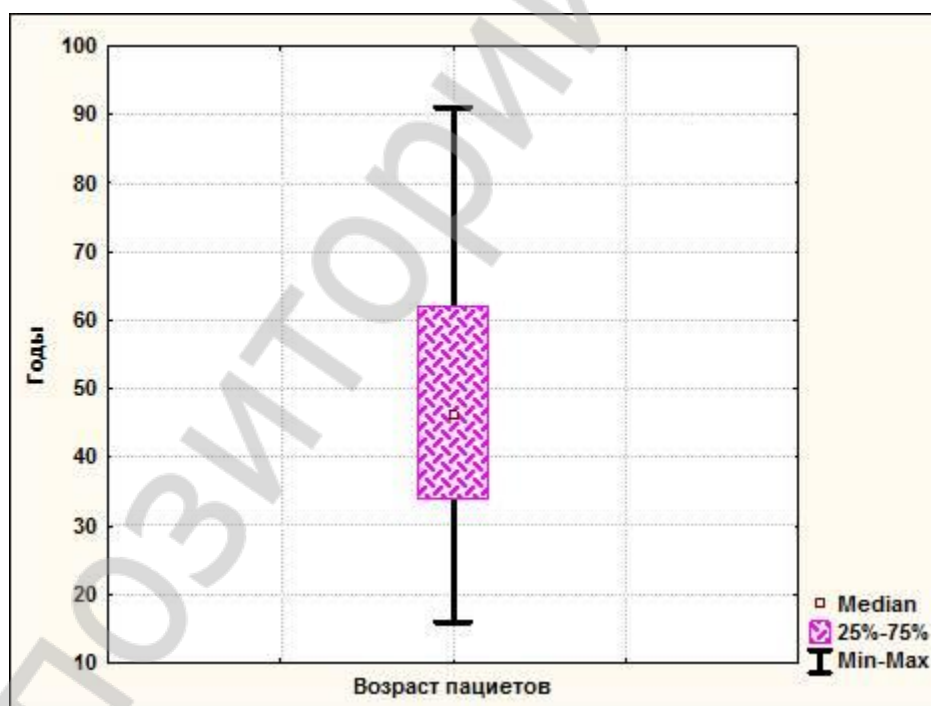
1. Проанализировать методы лечения пациентов, лечившихся в ГК БСМП г. Минска с 2016 г. по 2017 г. по поводу осложненной язвы ДПК.
2. Сравнить эффективность использования различных методов лечения.

**Материал и методы.** Проведено ретроспективное исследование 144 медицинских карт стационарных пациентов, проходивших лечение в УЗ «ГК БСМП» г. Минска в 2016-2017 гг. по поводу различных осложнений язвы ДПК (рисунок 1).



**Рисунок 1** – Структура осложнений язвы ДПК у пациентов, лечившихся в УЗ «ГК БСМП» г. Минска в 2016-2017 гг.

Возраст пациентов – 49,1 года (25%-75% квантили – 34-62, min 16, max 91) (рисунок 2).



**Рисунок 2** – Распределение пациентов по возрасту

Язвенный анамнез отмечали 33 пациента (22,9%). Длительность его – 8 лет (25%-75% квантили – 4-15, min 0,08, max 40). От 1 года до 5 лет он был у 20 (13,9%) пациентов, от 5 до 10 лет – у 4 (2,8%), свыше 10 лет – у 8 (5,6%).

8 (5,6%) пациентов отмечали в анамнезе операции по поводу различных осложнений язвы ДПК. По поводу перфорации язвы ДПК было оперировано 6 пациентов, по поводу стеноза ДПК – 1 пациент, 1 пациенту в анамнезе было выполнено 2 операции: по поводу перфорации язвы ДПК и, через полгода, была произведена ваготомия.

В сроки до 6 часов от начала кровотечения госпитализировано 62 пациентов (43,1%), в сроки от 7 до 24 часов – 37 (25,7%), свыше 24 часов – 45 пациентов (31,3%)

(рисунок 3).

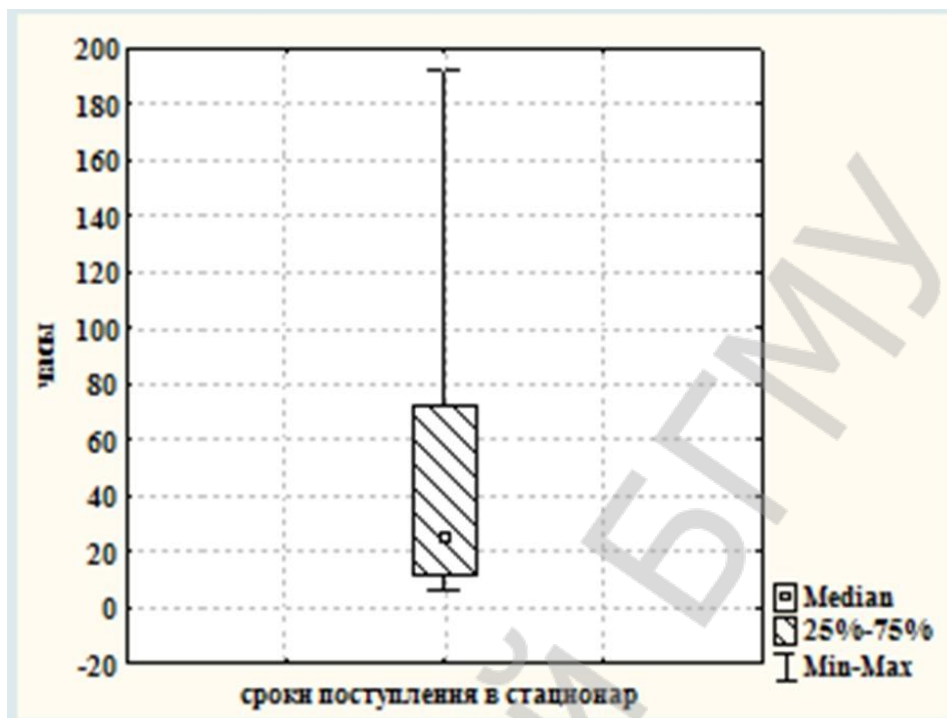


Рисунок 3 – Сроки госпитализации пациентов с кровоточащей дуоденальной язвой в 2016-2017 гг.

У 50 (34,7%) пациентов была отмечена кровопотеря тяжелой степени. Объем кровопотери составил 1147,3 мл (25%-75% квантили – 452,4-1449, min 428, max 4984). Легкую степень кровопотери отмечали 63 пациента (43,8%), у остальных была кровопотеря средней степени тяжести (21,5%).

При поступлении всем выполнялась эзофагогастродуоденоскопия (ЭГДС) и обзорная рентгенография органов брюшной полости. Продолжающееся кровотечение было у 19 пациентов (13,2%) – Forrest 1. Состоявшееся кровотечение (Forrest 2) и нестабильный гемостаз – у 13 (9%). Всем пациентам во время ЭГДС выполнили гемостаз, который был достигнут. Явления стабильного гемостаза (Forrest 3) констатированы у 5 (3,5%).

С целью контроля стабильности гемостаза повторно ЭГДС выполнена 36 пациентам (25%). Наличие рецидива кровотечения констатировано у 10 (6,9%). Им повторно выполнили эндоскопический гемостаз. У 4 пациентов (2,8%) в связи с неэффективностью эндоскопического гемостаза были выполнены операции.

Проводилась гемостатическая, противоязвенная терапия, восполнялся объем циркулирующей крови. Пациентам перелито 1099,4 мл (25%-75% квантили – 551-1498, min 235, max 3897) эритроцитарной массы, 1335,3 мл (25%-75% квантили – 900-2510, min 250, max 5820) СЗП.

**Результаты и их обсуждение.** При эффективности эндоскопического гемостаза консервативно лечились пациенты, у которых:

1. Язва выявлена впервые с легкой и средней степенью тяжести кровопотери.
2. Имелось только кровотечение из язвы ДПК.
3. Имелась тяжелая сопутствующая патология.
4. Отказались от операции.

Консервативная терапия проведена 33 пациентам. Летальность отсутствовала.

Оперировано 111 пациентов (77,1%). Показанием к операции явились: перфорация язвы у 96 (86,5%), пенетрация – у 3 (2,7%) пациентов, перфорация+пенетрация – у 4 (3,6%), пенетрация+кровотечение – 2 (1,8%), стеноз+перфорация – 3 (2,7%), стеноз+кровотечение – 1 (0,9%), продолжающееся кровотечение – 2 (1,8%).

Иссечение язвы, пилоропластика по Джадду выполнена 14 (12,6%) пациентам; иссечение язвы и поперечная дуоденопластика выполнена – 77 (69,4%); ушивание прободной язвы ДПК – 10 (9%). Резекция желудка по Бильрот-2 в модификации Гофмейстера-Финстерера проведена – 3 (2,7%) пациентам; иссечение язвы ДПК, пилоропластика по Гейнеке-Микуличу – 4 (3,6%); резекция желудка по Бильрот-1 – 1 (0,9%); лапароскопическое ушивание язвы ДПК – 2 (1,8%).

В послеоперационном периоде развились следующие осложнения: гематома послеоперационной раны (было произведено: релапаротомия, удаление гематомы, дополнительное дренирование брюшной полости) – 0,9% (1 случай); синдром полиорганной недостаточности (у пациента также имелось конкурирующее по степени тяжести заболевание: центральный рак правого легкого T2N3M1) – 0,9% (1 случай).

Послеоперационная летальность – 0,9% (1 пациент).

Общая летальность – 0,7% (1 пациент).

#### **Выводы:**

1 Предложенная тактика лечения пациентов с осложненной дуоденальной язвой приводит к хорошим результатам, может применяться при данной патологии.

*E. V. Izotova*

### **COMPLICATED DUODENAL ULCER: MODERN CLINICAL MANAGEMENT OF PATIENTS**

*Tutor: assistant G. A. Solomonova*

*2nd Department of surgical diseases,*

*Belarusian State Medical University, Minsk*

#### **Литература**

1. Варианты течения язвенной болезни двенадцатиперстной кишки / И.Г. Джитава [и др.] // *Анналы хирургии.* – 2010. – № 3. – С. 13–16.
2. Гостищев, В.К. Гастродуоденальные кровотечения язвенной этиологии (патогенез, диагностика, лечение) : рук. для врачей / В.К. Гостищев, М.А. Евсеев. – М. : ГОЭТАР-Медицина, 2008. – 384 с.
3. Использование радиоволнового эндоскопического гемостаза в лечении язвенных гастродуоденальных кровотечений / А.И. Черепанини [и др.] // *Анналы хирургии.* – 2011. – № 6. – С. 47–50.
4. Лебедев, Н.В. Язвенные гастродуоденальные кровотечения / Н.В. Лебедев, А.Е. Климов. – М. : БИНОМ, 2010. – 175 с.
5. Маев, И.И. Язвенная болезнь / И.И. Маев, А.А. Самсонов. – М. : Миклош, 2009. – 429 с.
6. Способ поперечной дуоденопластики при пенетрирующей язве двенадцатиперстной кишки : пат. 7976 Респ. Беларусь, МПК С1 А 61В 17/03 / Г.А. Соломонова, Н.В. Завада ; заявитель ГУО “Белорусская медицинская академия последипломного образования”. – № а 20030467 ; заявл. 27.05.2003 ; опубл. 30.04.2006 // *Афіцыйны бюл. / Нац. цэнтр інтэлектуал. уласнасці.* – 2006. – № 2. – С. 41.
7. Соломонова, Г.А. «Диагностика и лечение кровоточащей пенетрирующей язвы двенадцатиперстной кишки» / Г.А. Соломонова, Н.В. Завада. – Минск, БелМАПО, 2015. – 202 с.

8. Canadian clinical practice algorithm for the management of patients with nonvariceal upper-gastrointestinal bleeding / A. Barkun [et al.] // Can. J. Gastroenterol. – 2004. – Vol. 18, № 10. – P. 605–609.
9. International consensus recommendations on the management of patients with nonvariceal upper gastrointestinal bleeding / A.N. Barkun [et al.] // Ann. Intern. Med. – 2010. – Vol. 152, № 2. – P. 100–119.

Репозиторий БГМУ