

МИОКАРДИОДИСТРОФИЯ У ДЕТЕЙ И ПОДРОСТКОВ

Радьковская А. И., Назаренко О. Н.

Белорусский государственный медицинский университет,
кафедра пропедевтики детских болезней
г. Минск

Ключевые слова: миокардиодистрофия, кардиология, экстрасистолия, атриовентрикулярная блокада.

Резюме. В статье рассматриваются особенности и основные проявления миокардиодистрофии у детей и подростков на современном этапе. Приведены данные о наиболее распространенных структурных и функциональных изменениях миокарда в исследуемой группе пациентов. Проанализированы характерные сопутствующие заболевания и частота их встречаемости у детей с миокардиодистрофией.

Resume. The article describes the main features and manifestations of myocardiodystrophy in children and teenagers. Data on the most widespread structural and functional changes of myocardium are provided. Characteristic associated diseases and frequency of their presence among children with myocardiodystrophy are analysed.

Актуальность. По данным ВОЗ, заболевания сердечно-сосудистой системы являются основной причиной смертности во многих странах мира, поэтому ранняя и своевременная диагностика сердечной патологии, в частности миокардиодистрофии различного генеза, бесспорно важна.

Миокардиодистрофия (МКД) – вторичное поражение миокарда, обусловленное метаболическими нарушениями и приводящее к дистрофии и дисфункции сердечной мышцы. Миокардиодистрофия сопровождается: кардиалгией, перебоями сердечного ритма, умеренной тахикардией, быстрой утомляемостью, головокружением, одышкой [1].

По механизму возникновения миокардиодистрофия бывает дисгормональная, дисметаболическая, смешанная (сложная) и неуточненная (невьясненного генеза). На основании причины заболевания выделяют формы миокардиодистрофии: тонзиллогенная, нейроэндокринная, анемическая, миокардиодистрофия физического перенапряжения, миокардиодистрофия при гипертиреозе и гипотиреозе, диабетическая, алкогольная, токсическая.

У детей первого года жизни причинами миокардиодистрофии могут быть внутриутробные инфекции, перинатальная энцефалопатия или синдром дезадаптации сердечно-сосудистой системы. В более старшем возрасте миокардиодистрофии, как правило, обусловлены частыми простудными заболеваниями, анемиями, хроническими инфекциями носоглотки, миокардитами, дефицитом движения, ожирением, физическими перегрузками и приемом различных лекарств.

Симптоматика миокардиодистрофии у детей ярко выражена, поскольку активно растущий организм постоянно требует повышенной выносливости сердца, хотя сами проявления заболевания одинаковые независимо от возраста человека.

Цель: изучение морфологических и функциональных изменений сердца и сопутствующей патологии у детей с миокардиодистрофией.

Задачи:

4. Проанализировать данные обследования пациентов ревматологического отделения УЗ «4-я городская клиническая детская больница» г. Минска с установленным диагнозом «Миокардиодистрофия».

5. По данным обследований выявить наиболее распространенные структурные и функциональные изменения и частоту их встречаемости у детей с МКД.

6. Определить наиболее характерные сопутствующие заболевания при миокардиодистрофии.

Материалы и методы.

Изучены истории болезни 50 пациентов, находившихся на лечении в ревматологическом отделении УЗ «[4-я городская детская клиническая больница](#)» г. Минска в возрасте от 1 года до 17 лет за период с августа 2016 по апрель 2017 года с направительным диагнозом «Миокардиодистрофия».

В ходе работы были проанализированы гендерные характеристики, основные и сопутствующие заболевания пациентов, а также результаты инструментальных (УЗИ сердца, ЭКГ, Холтер ЭКГ) и лабораторных методов исследования.

Результаты исследования и их обсуждение. Из 50 пациентов с направительным диагнозом «МКД» у 30 обследованных (60% пациентов) диагноз был подтвержден. В остальных случаях окончательным диагнозом явились следующие заболевания: кардиомиопатия различного типа у 9 пациентов (18% обследованных), синдром вегетативной дисфункции у 6 пациентов (12% обследованных), другая неуточненная преждевременная деполяризация у 3 пациентов (6% обследованных) и желудочковая экстрасистолия у 2 пациентов (4% обследованных).

Из 30 обследованных пациентов было 16 мальчиков (53.33%) и 14 девочек (46.67%). Из них 5 детей дошкольного возраста (0-5 лет, 16,7%), 4 - младшего школьного возраста (6-11 лет, 13.3 %) и 21 пациент старшего школьного возраста (12-18 лет, 70%). Средний возраст пациентов составил 12.27 года (рисунки 1,2).

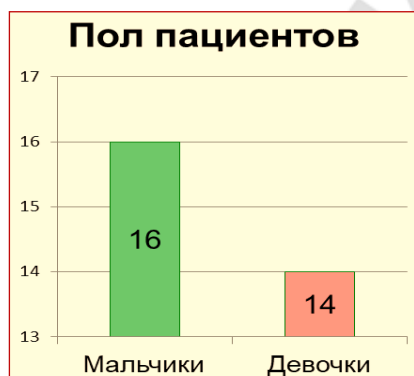

Рис. 1 – Половая структура пациентов

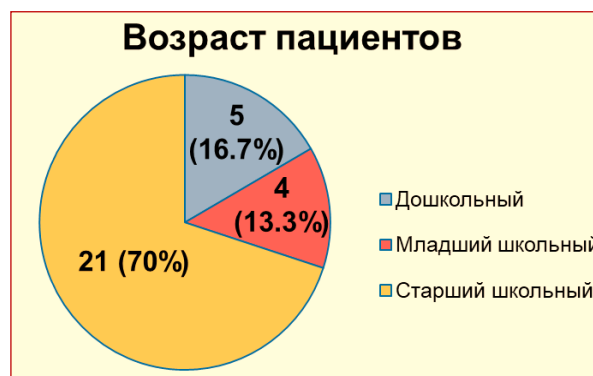


Рис. 2 – Возрастная структура пациентов

По данным инструментальных и лабораторных исследований выявлены наиболее распространенные структурные и функциональные изменения сердца, а также частота их встречаемости у детей с миокардиодистрофией.

Суправентрикулярная экстрасистолия диагностирована в 70% случаев, нарушение процессов реполяризации – у 50% пациентов, атриовентрикулярная блокада - у 50% обследованных, паузы ритма выявлены у 30% пациентов, неполная

блокада правой ножки пучка Гиса - в 40% случаев, неполная блокада левой ножки - в 20% случаев МКД, пролапс митрального клапана с регургитацией (40% случаев), ложная хорда в полости левого желудочка (60% случаев).

При анализе сопутствующих заболеваний в подавляющем числе случаев наблюдалась патология ЛОР-органов, в частности хронический компенсированный тонзиллит как причина миокардиодистрофии у детей (таблица 1).

Таблица 1. Сопутствующие заболевания при миокардиодистрофии

Название сопутствующего заболевания	Количество выявленных случаев у пациентов (чел.)	Количество выявленных случаев у пациентов (%)
Хронический компенсированный тонзиллит	13	43.33
Аденоиды 2 степени	6	20
Гипертрофия небных миндалин 2 степени	5	16.67
Вазомоторный ринит	6	20
Астено-невротический синдром	3	10
Хронический гастрит	4	13.34
Дуодено-гастральный рефлюкс	2	6.67
Гастроэзофагеальный рефлюкс	3	10
Увеличение печени	4	13.34
Минимальные диффузные изменения в поджелудочной железе	3	10
Киста в правой доле щитовидной железы	4	13.34
Гипоплазия щитовидной железы	3	10
Гиперплазия щитовидной железы	2	6.67
Нефроптоз справа	4	13.34
Расширение лоханок почек	2	6.67

Патология ЛОР-органов играет существенную роль в развитии миокардиодистрофии как в младшем, так и в старшем возрасте. Патология щитовидной железы незначительно преобладает у детей в возрасте до 12 лет, а заболевания органов желудочно-кишечного тракта встречаются чаще в старшей

возрастной группе (таблица 2). Возможная роль патологии различных органов и систем в развитии миокардиодистрофии требует дальнейшего изучения.

Таблица 2. Частота проявления патологии различных органов и систем при миокардиодистрофии

Частота проявления патологии	I группа: дети до 12 лет (n=9)	II группа: дети старше 12 лет (n=21)
ЛОР-органы	77.78% ± 12.9	76.19% ± 8.39
Органы ЖКТ	1.11% ± 2.49	47.62% ± 10.89
Щитовидная железа	33.33% ± 12.71	19.05% ± 6.57

Выводы:

5. Для постановки окончательного диагноза «Миокардиодистрофия» необходимо проводить комплексное обследование пациентов.

6. Миокардиодистрофию нужно дифференцировать от кардиомиопатий, синдрома вегетативной дисфункции и нарушений ритма сердца.

7. Необходимо обращать внимание на функциональные изменения, которые наблюдаются при миокардиодистрофии. Наиболее распространенными из них являются: суправентрикулярная экстрасистолия, атриовентрикулярная блокада, нарушение процессов реполяризации и неполная блокада правой ножки пучка Гиса.

8. Существенное влияние на развитие МКД в наблюдаемой группе оказывали сопутствующие заболевания, преимущественно ЛОР-органов, заболевания желудочно-кишечного тракта и щитовидной железы.

Литература

4. Беляева, Л.М., Колупаева, Е.А., Хрусталева, Е.К. Миокардиодистрофия у детей и подростков. Белорусская медицинская академия последипломного образования // Медицинские новости. – 2010. – №2. – С.45-49.

5. Глуховец, Б.И. Миокардиодистрофия у детей с точки зрения патологоанатома// Вопросы Современной Педиатрии. – 2011. - ТОМ 10. - № 1. - С. 103-105.

Обрезан А. Г. Дискуссионные вопросы кардиологии: «Кардиомиопатия» или «Миокардиодистрофия?»// Вестник Санкт-Петербургского Университета – 2014. - Серия 11. - №3- С.192-208.

6. Практическая кардиология: в 2 т. /под ред. В.В. Горбачева. – Минск, 1997.