

А. А. Пасюк

МОРФОЛОГИЯ ВНЕОРГАНЫХ СОСУДОВ ТИМУСА ЧЕЛОВЕКА

УО «Белорусский государственный медицинский университет»

Установление источников и количественных характеристик сосудов тимуса человека является актуальным в связи с его положением на путях хирургического доступа к органам средостения. Кроме того, выявление динамики изменения морфометрических характеристик сосудов тимуса на протяжении постнатального онтогенеза важно для понимания особенностей периодов развития органа. В статье представлены топографические, количественные и морфометрические характеристики сосудов (артерий и вен) тимуса человека. Материалом исследования явились комплексы органов средостения 53-х человек в возрасте от 0 до 80 лет, умерших от причин, не связанных с патологией органа и иммунной системы. Макро-микроскопическим и морфометрическим методами изучено количество, топография и источники кровоснабжения тимуса. Определена частота встречаемости внеорганных сосудов тимуса из разных источников, измерен диаметр артерий и ширина вен тимуса человека. Установлена взаимосвязь между изменением морфометрических показателей внеорганных сосудов тимуса и развитием долей органа на протяжении постнатального онтогенеза.

Ключевые слова: тимус, артерии тимуса, вены тимуса, человек, онтогенез.

Н. А. Pasiuk

MORPHOLOGY OF THE EXTRAORGANIC VESSELS OF HUMAN THYMUS

Determination of sources and quantitative characteristics of human thymus vessels is relevant due to its position on the path of surgical access to the mediastinal organs. Establishing the dynamics of changes in the morphometric characteristics of thymic vessels is important for understanding the stages and peculiarities of organ development. The article presents topographic, quantitative and morphometric features of human thymic vessels (arteries, veins). Fifty-three complexes of mediastinal organs of people aged 0 to 80 who died from the causes unrelated to the pathology of thymus were used to study. The number, topography and sources of blood supply of thymus were studied by macro-microscopic and morphometric methods. The frequency of thymus vessels from different sources was determined, the diameter of the thymic extraorganic arteries and veins were measured. The relationship between changes in the morphometric parameters of the extraorganic thymus vessels and the development of thymus lobes during postnatal ontogenesis were established.

Key words: thymus, thymus arteries, thymus veins, human, ontogenesis.

По данным литературы, в кровоснабжении тимуса человека участвует множество сосудов [2, 4, 6]. Авторы по-разному классифицируют сосуды и представляют разноречивые данные по частоте их встречаемости. Источники кровоснабжения разделяют на главные и добавочные, а также на постоянные и непостоянные [3, 4]. По месту входа артерий и выхода вен авторы определяют задние, краевые, полюсные и передние сосуды [4]. Андронеску А. (1970) описывает 5 сосудистых «ножек» тимуса человека: две верхние, две латеральные и среднюю [2]. Одни авторы не определяют ворота в тимусе [1, 2, 4], другие – указывают на наличие ворот, где располагаются сосуды и околосоудистые нервные сплетения [6].

Данные литературы свидетельствуют о большем внимании ученых к изучению строения и морфометрических характеристик внутриорганного русла тимуса. Так, Шумейко Н. С. (1975) обнаружил периодичность в изменении диаметра внутриорганного русла тимуса у человека [7]. В настоящее время мало данных о топографических и морфометрических особенностях внеорганных сосудов тимуса и динамике их изменения на протяжении постнатального онтогенеза, что может представлять не только теоретический, но и практический интерес для врачей разных специальностей.

Исходя из вышесказанного, цель настоящего исследования – выявить источники кровоснабжения тимуса человека, а также установить взаимо-

связь между изменением морфометрических показателей внеорганных сосудов и развитием тимуса в постнатальном онтогенезе.

Материал и методы. Макро-микроскопически исследован тимус и его сосуды у 53-х умерших людей в возрасте от 0 до 80 лет (аутопсийный материал). Материал был получен в соответствии с Законом Республики Беларусь № 237-3 от 08.01.2015 г. «О погребении и похоронном деле» из служб патологоанатомических и судебных экспертиз г. Минска и Минской области. Исследованные не имели иммунные, эндокринные заболевания и патологию тимуса. Исследование морфометрических показателей долей тимуса (длина, ширина, толщина) и его внеорганных сосудов (диаметр артерий и ширина вен) проводилось с использованием микроскопа МБС-1 (окуляр 9х, объективы 0,6, 1, 2, 4). Определяли источники кровоснабжения и их количество. Обработка полученных данных проводилась с использованием возможностей программы обработки электронных таблиц «Microsoft Excel 2007» и диалоговой системы «Statistika 10.0». Для формирования представления о динамике изменений морфометрических параметров органа рассчитывался темп роста $C = M_2/M_1 \times 100 \%$; где M_2 – среднее значение последующей группы, M_1 – среднее значение предыдущей группы. Для оценки динамики изменения показателя для темпа роста рассчитывалась полиномиальная линия тренда. Степень полинома подбиралась исходя из максимальной достоверности аппроксимации R^2 .

Результаты и обсуждение

В результате исследования особенностей кровоснабжения тимуса человека выявлено большое количество и выраженная индивидуальная вариабельность источников кровоснабжения по количеству и частоте встречаемости (рисунок 1).

Установлено, что постоянными источниками кровоснабжения органа являются тимусные ветви внутренних грудных артерий, которые обнаруживались в 100 % случаев справа и 95,7 % слева. Дополнительными источниками являлись: нижние щитовидные артерии (55,6 % случаев справа и 46,8 % – слева), перикардиофрагмальные артерии (20 % случаев справа и 29,8 % слева), а также общие сонные артерии, аорта и плечеголовной ствол (22,2 % справа и 23,4 % слева).

Венозный отток от тимуса человека осуществляется 4–10 сосудами, отходящими от каждой доли органа. Основными путями венозного оттока являются: внутренние грудные (91,1 % случаев справа и 85,6 % слева), перикардиофрагмальные

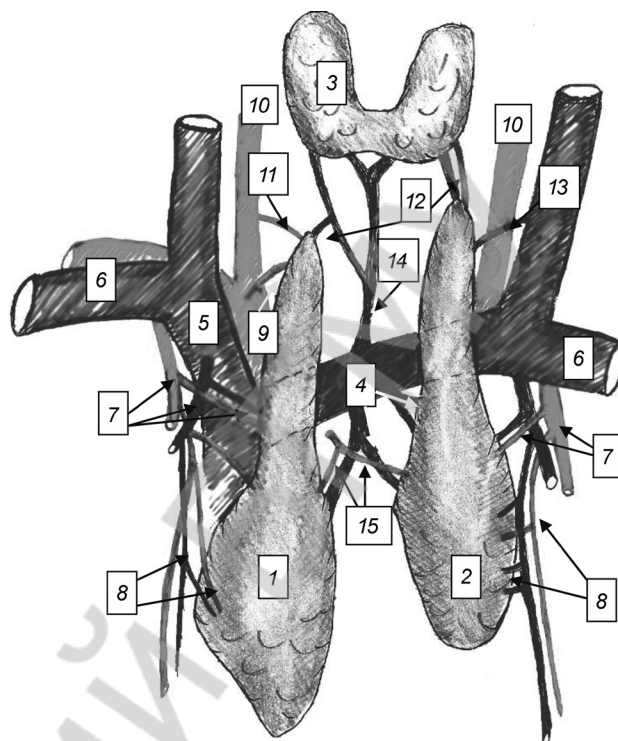


Рисунок 1. Схема внеорганных сосудов тимуса человека: 1 – правая доля тимуса; 2 – левая доля тимуса; 3 – щитовидная железа; 4 – тимусные вены, притоки левой плечеголовной вены; 5 – правая плечеголовная вена; 6 – подключичная артерия и вена; 7 – тимусные ветви внутренней грудной артерии и вены; 8 – тимусные ветви перикардиофрагмальной артерии и вены; 9 – тимусная ветвь плечеголовного ствола; 10 – общая сонная артерия; 11 – тимусная ветвь общей сонной артерии; 12 – тимусные ветви нижней щитовидной артерии и вены; 13 – тимусная вена приток внутренней яремной вены; 14 – самая нижняя щитовидная вена; 15 – тимусная ветвь, отходящая от аорты

(95,6 % случаев справа и 97,9 % слева) и левая плечеголовная (91,1 % случаев справа и 85,1 % слева) вены, при этом последняя собирает кровь от обеих долей. Дополнительными путями венозного оттока являются внутренние яремные (57,8 % случаев справа и 55,3 % слева), нижние щитовидные (64,4 % справа и 61,7 % слева), а также верхняя полая и межрёберные вены.

По месту входа (выхода) сосудов в тимус человека можно выделить три группы: верхнюю, среднюю и нижнюю. К верхней группе артерий относятся ветви нижних щитовидных, внутренних грудных артерий и плечеголовного ствола. Средняя группа включает ветви внутренних грудных, перикардиофрагмальных артерий и аорты. В нижнюю группу входят ветви перикардиофрагмальных артерий. К верхней группе вен тимуса человека относятся притоки нижних щитовидных и внутренних яремных вен. В среднюю группу входят притоки внутренних грудных, перикардиофрагмальных, передних межреберных, плечеголовных и верхней

полой вен. Нижнюю группу вен составляют притоки перикардиодиафрагмальных, передних межреберных и плечеголовных вен.

Установлено, что диаметр артерий и ширина вен тимуса неравномерно увеличиваются в течение всего постнатального онтогенеза человека. Установлена прямая средней силы статистически значимая корреляционная связь между возрастом человека и диаметром артерий ($\rho = 0,38$ справа и $\rho = 0,37$ слева, $p < 0,05$) и между возрастом и шириной вен тимуса ($\rho = 0,52$ справа и $\rho = 0,45$ слева, $p < 0,05$). Установлена прямая средней силы статистически значимая корреляционная связь между массой, объёмом и длиной долей тимуса человека и диаметром тимусных ветвей внутренней грудной артерии и шириной вен тимуса, притоков внутренней грудной вены. Статистически значимые значения коэффициента корреляции Спирмена представлены в таблице.

Таблица. Коэффициенты корреляции Спирмена (ρ) ($p \leq 0,05$), выражающие степень связи между морфометрическими показателями долей тимуса человека и морфометрическими показателями внеорганных сосудов тимуса

Признак	Артерии справа	Вены справа	Артерии слева	Вены слева
Масса доли	0,37	0,33	–	0,32
Объём доли	0,32	0,30	–	0,37
Длина доли	0,46	0,47	0,30	–

При анализе темпа роста диаметра артерий и ширины вен тимуса человека установлено, что максимальные значения соответствуют периодам 1–3 и 36–55 лет, минимальные 17–35 и 56–74 годам (рисунок 2). Таким образом, в 17–35 и 56–74 лет определяются периоды замедленного увеличения диаметра тимусных ветвей внутренних грудных артерий и ширины вен тимуса – притоков внутренней грудной вены.

Анализ полученных данных показал, что внеорганные сосуды к тимусу подходят от разных источников ко всем поверхностям и полюсам долей органа. У человека артериальные ветви от внутренних грудных артерий и венозные сосуды, впадающие в одноименные вены, характеризуются относительно постоянным местом входа (выхода), которое может рассматриваться как ворота органа. Последние располагаются в средней трети латеральной поверхности долей тимуса. Многочисленные артерии и вены тимуса человека разделены на три группы по топографическому принципу: верхняя, средняя и нижняя. По частоте встречаемости и диаметру сосуды подразделяются на основ-

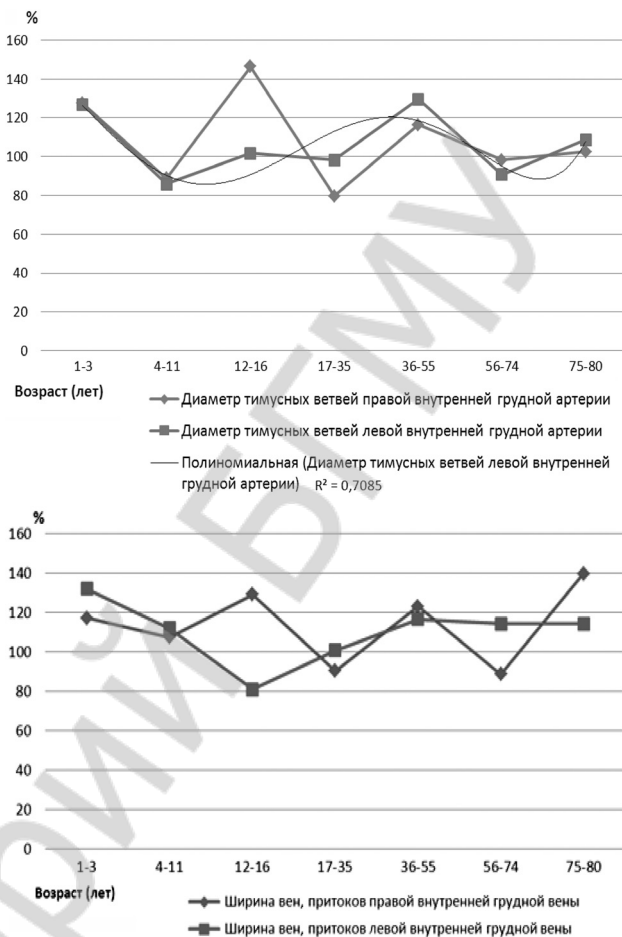


Рисунок 2. Темп роста диаметра экстраорганных тимусных ветвей внутренних грудных артерий и вен тимуса (притоков внутренней грудной вены) в постнатальном онтогенезе

ные и дополнительные, что подтверждается данными Овченкова В. С. (1991) [4]. Основными источниками артериального притока к тимусу человека являются тимусные ветви внутренних грудных артерий, а основными путями венозного оттока являются внутренние грудные, перикардиодиафрагмальные и левая плечеголовная вены.

На протяжении постнатального онтогенеза человека диаметр тимусных ветвей внутренних грудных артерий и ширина вен, притоков внутренней грудной вены, незначительно увеличиваются. По данным Бабкиной И. В. (1996), возрастные инволютивные изменения сосудов связаны с утолщением отдельных слоёв стенки сосуда, данное обстоятельство может объяснить отсутствие уменьшения размеров внеорганных сосудов тимуса [3].

На основании изучения изменения размеров долей тимуса человека в постнатальном онтогенезе выделены следующие периоды развития органа: период роста (0–16 лет), стабильный период (17–35 лет) и период возрастной инволюции (в 36–55 и 75–80 лет – ускоренная, в 56–74 года –

□ Оригинальные научные публикации

замедленная) [5]. При изучении изменения морфометрических параметров сосудов установлено, что в 17–35 и 56–74 лет определяются периоды замедленного роста диаметра тимусных ветвей внутренних грудных артерий и ширины вен тимуса притоков внутренней грудной вены. Таким образом, изменение морфометрических характеристик сосудов тимуса человека в целом соотносится с динамикой развития органа.

Литература

1. Агеев, А. К. Гистопатология вилочковой железы / А. К. Агеев. – Л.: Медицина, 1973. – 128 с.
2. Андронеску, А. Анатомия ребёнка / А. Андронеску. – Бухарест: Меридиан, 1970. – 363 с.
3. Бабкина, И. В. Структурная организация микрососудистого русла тимуса человека в постнатальном пери-

де онтогенеза: автореф. дис. ... канд. мед. наук: 14.00.02 / И. В. Бабкина; Самар. гос. мед.ун-т. – Саранск, 1996. – 33 с.

4. Овчёнков, В. С. Сосудистое русло вилочковой железы в пре- и постнатальном онтогенезе: автореф. дис. ... д-ра мед. наук: 14.00.02 / В. С. Овчёнков. – Новосибирск, 1991. – 29 с.

5. Пасюк, А. А. Анатомо-топографическая и морфометрическая характеристика тимуса и его сосудов у человека и белой крысы в пре- и постнатальном онтогенезе [Электронный ресурс] / А. А. Пасюк, Н. А. Трушель // Достижения медицинской науки Беларуси 2017. – Режим доступа: http://med.by/dmn/book.php?book = 17-2_1. – Дата доступа: 2.05.2018.

6. Сапин, М. Р. Иммунная система человека / М. Р. Сапин, Л. Э. Этинген. – М.: Медицина, 1996. – 304 с.

7. Шумейко, Н. С. Изменение интраорганных сосудов вилочковой железы человека с возрастом / Н. С. Шумейко // Основные закономерности роста и развития детей и критерий периодизации. – Одесса, 1975. – С. 234–236.

Поступила 14.05.2019 г.