

НАШ ОПЫТ ЛЕЧЕНИЯ ОСТРОЙ КИШЕЧНОЙ НЕПРОХОДИМОСТИ ОПУХОЛЕВОГО ГЕНЕЗА

УО «Белорусский государственный медицинский университет»

Кишечная непроходимость опухолевого генеза – синдром, который характеризуется нарушением пассажа содержимого кишечника по пищеварительному тракту и обусловлен механическим препятствием, представляющим собой злокачественное или доброкачественное новообразование кишечника. Кишечная непроходимость опухолевой этиологии относится к обтурационной непроходимости и в подавляющем числе случаев является толстокишечной. К развитию данного синдрома, прежде всего, приводят злокачественные опухоли кишечника. Обтурация может возникнуть также вследствие перекрытия просвета кишечной трубки первичной или рецидивной опухолью, исходящей из соседних органов и тканей.

Проведен анализ результатов лечения 126 пациентов, поступивших в 1-е хирургическое отделение 5 ГКБ с правильным диагнозом «острая кишечная непроходимость». У части пациентов диагноз не подтвердился, остальные были обследованы и прооперированы. В зависимости от причины непроходимости кишечника, времени поступления от начала заболевания, сопутствующей патологии, пациентам был выполнен различный объем оперативного вмешательства. Послеоперационная летальность при острой кишечной непроходимости опухолевого генеза составила 7,9%. В статье анализируется различный выбор оперативного пособия в зависимости от состояния пациента и распространенности патологического процесса.

Ключевые слова: острая кишечная непроходимость, колостома, резекция кишки, перитонит.

A. A. Bezdovitskaya, A. N. Nekhaev, I. D. Sementchuk

OUR EXPERIENCE IN THE TREATMENT OF ACUTE INTESTINAL OBSTRUCTION OF TUMOR ORIGIN

Intestinal obstruction of tumor Genesis – a syndrome that is characterized by a violation of the passage of the contents of the intestine along the digestive tract and is caused by a mechanical obstacle, which is a malignant or benign neoplasm of the intestine. Intestinal obstruction of tumor etiology refers to obturation obstruction and in the overwhelming number of cases is colonic. To the development of this syndrome, first of all, lead to malignant tumors of the intestine. Obturation may also occur due to the overlap of the lumen of the intestinal tube with the primary or recurrent tumor coming from neighboring organs and tissues.

The analysis of the results of treatment of 126 patients admitted in the 1st surgical Department of the clinical hospital 5 with referral diagnosis of "acute intestinal obstruction". In some patients the diagnosis was not confirmed, the rest were examined and operated on. Depending on the cause of intestinal obstruction, the time of receipt from the onset of the disease, concomitant pathology, patients underwent a different volume of surgery. Postoperative mortality in acute intestinal obstruction of tumor origin was 7.9%. The article analyzes the different choice of surgical benefits depending on the patient's condition and the prevalence of the pathological process.

Key words: acute intestinal obstruction, colostomy, bowel resection, peritonitis.

Основной причиной развития кишечной непроходимости опухолевого генеза является рак толстой кишки. Рак тонкой и толстой кишки является одним из наиболее распространенных онкологических заболеваний. Почти во всех экономически развитых странах в структуре онкологической заболеваемости колоректальный рак составляет 9–18%. Рак тонкой кишки составляет 3–6% всех опухолей желудочно-кишечного тракта [3]. Значительно реже к развитию этого синдрома приводят аденомы и неэпителиальные опухоли кишечника.

По данным разных исследователей до 60% пациентов с опухолями тонкой и толстой кишки госпитализируются в общехирургические стационары по экстренным показаниям. Наиболее частой причиной госпитализации является клиника кишечной непроходимости [3, 2]. Острая кишечная непроходимость (ОКН), являющаяся осложнением колоректального рака, может наблюдаться во всех возрастных группах, но чаще – у пациентов, старше 50 лет [4]. До 85% пациентов с колоректальным раком в результате длительного бессимптомного течения заболевания и недостаточной онкологической настороженности госпитализируются с осложненными формами заболевания. Оперативное лечение острой кишечной непроходимости сопряжено с высоким уровнем летальности, достигающим 25%, а также частым развитием послеоперационных осложнений [3, 4].

Патогенез кишечной непроходимости опухолевой природы отличается стадийностью. Наиболее характерно стертое, медленно прогрессирующее начало в виде нарушения транзита в связи с неполной окклюзией просвета кишки. Острое начало может быть обусловлено полной обтурацией суженного участка опухолью.

Нарушения моторной и секреторно-резорбтивной функции кишечника, водно-электролитные изменения, белковые потери, эндотоксикоз – важные звенья патофизиологических процессов при кишечной непроходимости. В патогенезе кишечной непроходимости значительная роль отводится внутрибрюшной гипертензии – так называемому компартмент синдрому, который представляет собой комплекс отрицательного эффекта стремительного повышения внутрибрюшного давления. При этом нарушается кровоснабжение внутренних органов, понижается жизнеспособность тканей, что приводит к развитию полиорганной недостаточности и неблагоприятному исходу лечения.

Классификация обтурационной кишечной непроходимости опухолевого генеза [1]:

По уровню непроходимости:

- высокая (характерна для локализации опухолей в правых отделах ободочной кишки);
- низкая (характерна для локализации новообразований в левых отделах ободочной кишки и в прямой кишке).

По степени нарушения пассажа кишечного содержимого:

- полная;
- частичная.

По степени компенсации:

- компенсированная кишечная непроходимость: периодически возникающий запор, сопровождающийся задержкой стула и затруднением отхождения газов; на обзорной рентгенограмме брюшной полости может выявляться пневматизация ободочной кишки с единичными уровнями жидкости в ней;

- субкомпенсированная кишечная непроходимость: задержка стула и газов менее 3 сут, на обзорной рентгенограмме определяются тонкокишечные арки, пневматоз и чаши Клойбера в правой половине живота; отсутствуют признаки полиогранных дисфункций; эффективна консервативная терапия;

- декомпенсированная кишечная непроходимость: задержка стула и газов более 3 сут; рентгенологические признаки как толсто-, так и тонкокишечной непроходимости с локализацией тонкокишечных уровней и арок во всех отделах брюшной полости; рвота застойным содержимым; наличие органных дисфункций.

Диагностика и лечение напрямую зависит от выраженности обтурации кишечника. Наибольшие трудности при диагностике наблюдаются при компенсированной и субкомпенсированной, а при лечении – декомпенсированной кишечной непроходимости.

Особенностью кишечной непроходимости при опухолях толстой кишки является стёртость клинической симптоматики на ранних этапах развития заболевания, большая возможность для проведения консервативных мероприятий. Клинические проявления острой кишечной непроходимости опухолевой природы разнообразны и зависят от многих факторов. Наиболее распространенными из них являются такие, как боль в животе, вздутие и асимметрия живота, задержка стула и газов, рвота, патологические выделения из заднего прохода (кровянистого, слизистого или смешанного характера). Кроме вышеперечисленных симптомов нередко наблюдаются и другие клинические

проявления опухоли – гипертермия, тахикардия, общая слабость, головокружение, снижение работоспособности, потеря веса, анемия.

Инфекционно-воспалительные осложнения, возникающие вследствие перфорации (микрперфорации) опухоли или приводящих отделов толстой кишки, а также транслокации микроорганизмов в перитонеальный трансудат приводят к возникновению инфильтрата или абсцесса брюшной полости, абсцесса брыжейки кишки, абсцесса или флегмоны забрюшинного пространства, местного неотграниченного или распространенного перитонита [4].

Цель исследования. Определить тактику оперативного лечения при ОКН опухолевого генеза.

Материал и методы. Ретроспективно проведен анализ 126 медицинских карт пациентов, которые поступили в 1-е хирургическое отделение УЗ «Городская клиническая больница № 5» г. Минска за период с 2014 по 2018 год с предварительным диагнозом ОКН. 37 (24,6%) пациентов госпитализированы по направлению поликлиники, 18 (14,3%) обратились самостоятельно. 71 (61,1%) пациент доставлен бригадой скорой медицинской помощи. Возраст пациентов колебался от 42 до 89 лет. В 79,3% это были лица пожилого и старческого возраста. Мужчин было 49 (38,9%), женщин 77 (61,1%).

В течение первых суток в стационар поступило 27 пациентов (21,4%), на вторые сутки – 62 (49,2%), на третьи и позднее – 37 (29,4%) пациентов (Рис. 1).

Пожилые возраст и поздняя госпитализация обусловили наличие у пациентов большого количества сопутствующей патологии и общее тяжелое состояние.

Из 126 пациентов, поступивших с предварительным диагнозом ОКН, диагноз не был подтвержден у 48 (38,1%). В результате обследования у них были выявлены другие острые заболевания органов брюшной полости (острый холецистит, острый панкреатит, синдром абдоминальной ишемии, ХПН), которые сопровождалась клиникой динамической кишечной непроходимости. В результате проведенного комплексного консервативного лечения выявленной патологии, явления пареза кишечника разрешились.

Диагноз механической кишечной непроходимости верифицирован у 79 пациентов, что составило 62,7% от общего числа поступивших в хирургический стационар с предварительным диагнозом кишечная непроходимость. Из них у 38 (48,1%) пациентов механическая кишечная непроходимость была обусловлена раковым процессом, который локализовался в толстой, преимущественно в сигмовидной кишке (Рис. 2).

Всех пациентов с явлениями кишечной непроходимости опухолевого генеза мы разделили на 4 группы:

I группа – 7 (18,4%) пациентов, которые поступили в хирургическое отделение в течение первых суток от начала кишечной непроходимости. Их состояние было удовлетворительным. В клинической картине преобладали признаки нарушения пассажа содержимого по кишечнику с умеренно выраженным болевым синдромом. После дополнительного обследования и предоперационной подготовки все пациенты оперированы в течение ближайших 10–12 часов от момента поступления. Учитывая отсутствие признаков перитонита и видимых метастазов, оперативное пособие заключалось в резекции кишки с опухолью в пределах здоровых тканей с формированием межкишечного анастомоза.

II группа – 15 (39,5%) пациентов, которые поступили на вторые сутки от начала заболевания. Клиническая картина кишечной непроходимости у них соответствовала стадии субкомпенсации. Состояние пациентов было удовлетворительным или средней степени тяжести. Всем им была проведена предоперационная подготовка, включающая спазмолитическую, инфузионную и антибактериальную терапию с введением антикоагулянтов, дезагрегантов и симптоматических препаратов. Также им выполнялось опорожнение желудка, мочевого пузыря и по мере возможности терминального отдела толстой кишки. Последующее оперативное пособие заключалось в резекции опухоли с формированием концевой колостомы.

III группа – 9 (23,7%) пациентов, которые поступили на третьи сутки от начала кишечной непроходимости. У них не были выражены клинические признаки кишечной непроходимости. В основном их беспокоил диспептический синдром и нарушение пассажа содержимого по кишечнику. Боли же были неинтенсивные или отсутствовали вообще. В результате проведенной консервативной терапии выделительная функция кишечника была полностью восстановлена, однако, по данным инструментальных исследований (ректосигмоскопия, колоноскопия, ирригоскопия) была выявлена опухоль, которая еще не полностью обтурировала просвет кишки. При УЗИ-исследовании органов брюшной полости вторичных поражений других органов не выявлено. Из новообразования была взята биопсия, пациенты выписаны и направлены на дальнейшее лечение в онкологический диспансер.

IV группа – 7 (18,4%) пациентов, которые поступили в стационар на третьи сутки и в более поздние сроки от начала заболевания. Все они находились в тяжелом состоянии,

Распределение пациентов с кишечной непроходимостью в зависимости от сроков поступления

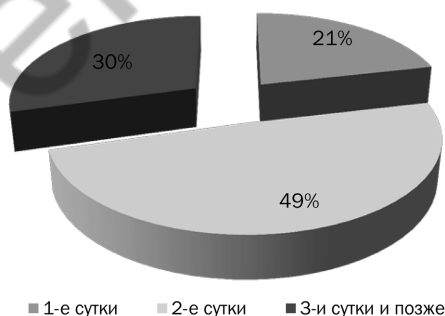


Рис. 1

Распределение пациентов в зависимости от вида кишечной непроходимости

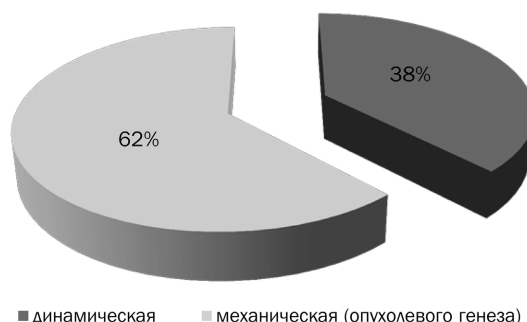


Рис. 2

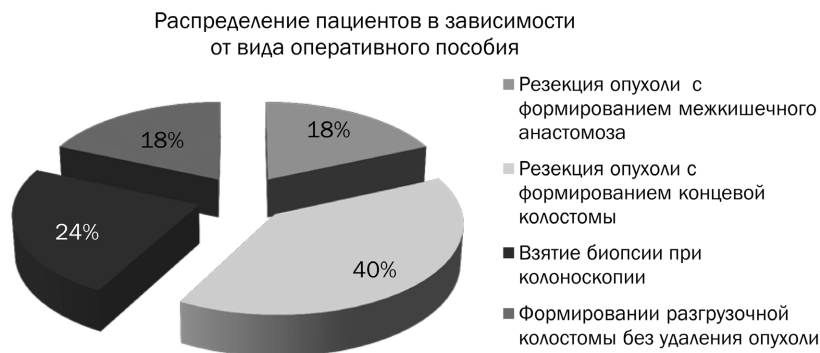

Рис. 3

которое было обусловлено клиникой разлитого перитонита и полиорганной недостаточностью на фоне абдоминального сепсиса. После проведения краткосрочной предоперационной подготовки в первые 6 часов от поступления было произведено оперативное пособие, заключавшееся в формировании разгрузочной колостомы без удаления опухоли независимо от наличия метастазов (Рис. 3).

В послеоперационном периоде все пациенты находились в отделении реанимации. В последующем лечение продолжено в хирургических отделениях клиники.

У части пациентов в послеоперационном периоде наблюдались осложнения.

Пациентка С. – находилась в стационаре 48 койко/дней. После предоперационной подготовки ей была произведена резекция сигмовидной кишки с опухолью, удалена киста правого яичника, наложена концевая сигмостома и выполнено дренирование брюшной полости. На 6-е сутки развилась спаечная кишечная непроходимость – произведена релапаротомия-1, адгезиолизис, санация и дренирование брюшной полости. Однако в последующем на 4-е сутки вновь развилась ранняя спаечная непроходимость. Пациентка снова оперирована – релапаротомия-2, ликвидация ранней спаечной кишечной непроходимости (адгезиолизис) и дренирование брюшной полости. Послеоперационный период осложнился нагноением послеоперационной раны, которая постепенно очистилась от гнойного отделяемого и начала гранулировать. Наложены вторичные швы и после заживления раны пациентка выписана на амбулаторное лечение.

Пациент М. находился в стационаре 22 койко/дня. На вторые сутки после поступления ему произведена лапаротомия, правосторонняя гемиколэктомия с илеотрансверзоанастомозом «бок в бок», санация и дренирование брюшной полости. В послеоперационном периоде на 12 сутки у него сформировался абсцесс в области малого таза, который был вскрыт и дренирован. В последующем послеоперационный период протекал с нагноением ран, которые постепенно очистились от гноя и начали гранулировать. Пациент выписан на амбулаторное лечение.

Пациент Л. находился в стационаре 21 койко/день. На вторые сутки после поступления ему произведена лапаротомия, операция по типу Гартмана с резекцией опухоли сигмовидной кишки. Через неделю после вмешательства на фоне нагноения послеоперационной раны возникла эвентрация, которая была ликвидирована оперативным путем с санацией и дренированием брюшной полости. Пациент выписан на амбулаторное лечение.

У 1 (2,6%) пациента в послеоперационном периоде на 4-е сутки развилась клиника несостоятельности меж-

кишечного анастомоза «бок в бок», вследствие чего ему произведена релапаротомия, наложение колостомы, санация и дренирование брюшной полости. Пациент умер на 5 сутки после повторного вмешательства от полиорганной недостаточности. У 2 (5,3%) пациентов, которые поступили в хирургическое отделение через трое суток с выраженной механической кишечной непроходимостью вследствие рака ректосигмоидного отдела толстой кишки с метастатическим поражением брюшной полости, в первые 6 часов от момента поступления была наложена разгрузочная колостома. В послеоперационном периоде у них наблюдалось нагноение послеоперационной раны с развитием СПОН, что явилось причиной летального исхода. Таким образом, летальность при острой кишечной непроходимости опухолевого генеза составила 7,9%.

Выводы

1. Обтурационная кишечная непроходимость опухолевого генеза является абсолютным показанием к оперативному лечению. Результат его зависит от характера сопутствующей патологии, времени поступления и сроков выполнения операции.
2. Объем операции при ОКН опухолевого генеза зависит от наличия метастазирования, распространенности перитонита, состояния кишечной стенки и общего состояния пациента.
3. У тяжелых пациентов при ОКН опухолевого генеза объем оперативного вмешательства должен быть минимальным.
4. Высокая послеоперационная летальность обусловлена наличием метастазов в брюшной полости и поздней госпитализацией от начала заболевания.

Литература

1. Ачкасов Е. Е., П. А. В., Алекперов С. Ф., Шкода А. С., Беляев Л. Б., Волков В. С., Крутилина О. В., Калачёв О. А. Классификация обтурационной толстокишечной непроходимости опухолевого генеза. Колопроктология, 2009. 3: р. 17–23.
2. Лотоков А. М., Комов Д. В., Комаров И. Г., Лескин А. П., Полтавский А. В. Острая кишечная непроходимость опухолевого генеза. Вестник РОНЦ им. Н. Н. Блохина РАМН, т. 17, № 4. – С. 29–32.
3. Мартынюк В. В. Рак толстой кишки (заболеваемость, смертность, факторы риска, скрининг) / Тюляндин С. А., Моисеенко В. М. (ред.) Практическая онкология. Избранные лекции. – С.-П.б., 2004. – С. 151–161.
4. Carraro P. G., Segala M., Cesana V. M., et al. Obstructing colonic cancer: failure and survival patterns over a ten-year follow-up after one-stage curative surgery. Dis Colon Rectum. 2001. 44(2):243-50.

Поступила 23.05.2019 г.