

МИНИСТЕРСТВО ЗДРАВООХРАНЕНИЯ РЕСПУБЛИКИ БЕЛАРУСЬ
БЕЛОРУССКИЙ ГОСУДАРСТВЕННЫЙ МЕДИЦИНСКИЙ УНИВЕРСИТЕТ
КАФЕДРА БЕЛОРУССКОГО И РУССКОГО ЯЗЫКОВ

М. К. Гладышева, Н. Н. Людчик

ЧИТАЕМ ТЕКСТЫ ПО АНАТОМИИ

Учебно-методическое пособие

5-е издание



Минск БГМУ 2019

УДК 611 (811.161.1)(075.8)-054.6
ББК 81.2 Рус-923
Г52

Рекомендовано Научно-методическим советом университета в качестве учебно-методического пособия 20.03.2019 г., протокол № 7

Рецензенты: ст. преп. Белорусского государственного медицинского университета М. Е. Будько; ст. преп. Белорусского государственного технологического университета Н. Е. Савицкая

Научные консультанты: доц. каф. нормальной анатомии Л. А. Давыдова; доц. каф. нормальной анатомии Л. Д. Чайка

Гладышева, М. К.

Г52 Читаем тексты по анатомии : учебно-методическое пособие / М. К. Гладышева, Н. Н. Людчик. – 5-е изд. – Минск : БГМУ, 2019. – 87 с.

ISBN 978-985-21-0273-5.

Представлены адаптированные тексты по анатомии человека, освещающие общие данные по разделам «Остеосиндесмология», «Миология». Издание содержит схемы, таблицы, облегчающие усвоение материала, а также лексический минимум по анатомии. Первое издание вышло в 2010 году.

Предназначено для студентов 1-го курса медицинского факультета иностранных учащихся.

УДК 611 (811.161.1)(075.8)-054.6
ББК 81.2 Рус-923

ISBN 978-985-21-0273-5

© Гладышева М. К., Людчик Н. Н., 2019
© УО «Белорусский государственный медицинский университет», 2019

ВВЕДЕНИЕ

Учебно-методическое пособие по русскому языку на материале текстов по анатомии предназначено для занятий с иностранными студентами-медиками на 1-м курсе.

Цель данного издания — расширение запаса общенаучной и медицинской терминологической лексики, усвоение конструкций, характерных для научного стиля речи, совершенствование знаний и умений в речевой деятельности на русском языке, необходимых для решения коммуникативных задач в процессе овладения специальностью.

Текстовый материал учебно-методического пособия соотнесен с программным материалом по анатомии, изучаемом на 1-м курсе. Пособие состоит из 12 адаптированных учебных текстов (разделы «Остеосиндесмология» и «Миология»), последовательность которых отражает систему изучения анатомии на профильной кафедре. К каждому тексту предлагаются предтекстовые, притекстовые и послетекстовые задания, цель которых — подготовить иностранных учащихся к чтению текстов по специальности (анатомия), формировать навыки и умения репродуктивной и продуктивной речи.

В предтекстовых заданиях снимаются лексические и синтаксические трудности текста. Общенаучная и общеупотребительная лексика дается отдельно от терминов и терминологических словосочетаний. Студенты имеют возможность проследить за способом образования многокомпонентных терминов, который характерен для русского языка, выполнить упражнения на образование терминологических словосочетаний. В данном издании представлены различные виды лексико-грамматических заданий: подобрать к данным словам синонимы (антонимы), образовать существительные от данных глаголов, прилагательные — от существительных, причастия — от глаголов, определить однокоренные слова и др. В упражнениях содержится также материал для повторения лексики, предложно-падежной системы и основных грамматических частей речи, изученных на подготовительном факультете (например, причастие, числительное). В издании представлены также упражнения, формирующие механизмы чтения (произнести правильно словосочетание, числительное, прочитать вслух и, не глядя в текст, проговорить предложение).

Притекстовые задания дают установку на воспроизведение информации текста.

В послетекстовых упражнениях контролируется уровень понимания и осмысления содержащейся в тексте информации (например, определить, в каких из данных предложений содержится правильная (истинная) информация, а в каких — ложная, выбрать правильные ответы на данные вопросы по содержанию текста, закончить следующие предложения и др.).

Для формирования навыков и умений устной речи предлагаются задания на основе прочитанных текстов (например, передать содержание текста по предложенному плану, составить предложения, используя схемы и др.) Упражнения на составление вопросного и назывного планов, трансформация вопросного плана в назывной предназначены для развития письменной речи. Ряд заданий (синонимическая замена лексических единиц, трансформации простых предложений в сложные, причастных оборотов в придаточные предложения, замена активных конструкций пассивными и наоборот) способствует активизации языкового материала и подготовке к монологическому высказыванию.

Данное учебно-методическое пособие снабжено приложением с основными понятиями и терминами анатомии, которое поможет студентам расширить запас терминологической лексики. Слова и словосочетания могут быть использованы преподавателем для дополнительных лексико-грамматических заданий.

Издание рассчитано на 60–80 часов аудиторной и 20–40 часов самостоятельной работы студентов (в зависимости от уровня владения языком).

ТЕМА 1. АНАТОМИЯ ЧЕЛОВЕКА

1. Прочитайте следующие слова. Определите по словарю и запишите значения тех из них, которые вам не знакомы.

Возраст, эволюция, топография, аномалия, раздел, эмбриология, уродство, этап, область, пропорция, лупа, поза, равновесие, уровень, фундаментальный, врождённый, стойкий, зародыш, иной, нарушать — нарушить (что?), поражать — поразить (что? чем?).

Прочитайте следующие слова-термины и их определения. Не глядя в текст, повторите их вслух по памяти.

Биология — наука о живой природе, закономерностях органической жизни.

Анатомия — наука о форме и строении тела человека, его органов и систем.

Морфология — один из основных разделов биологии, наука о развитии, форме и строении организма живых существ.

Гистология — наука о строении тканей человека и животных.

Цитология — учение о клетке.

Эмбриология — учение о зародыше, наука о внутриутробном развитии (эмбриогенезе) организма.

Макроскопическая анатомия — раздел анатомии, изучающий строение тела, отдельных органов и их частей на уровне, доступном невооруженному глазу.

Макромикроскопическая анатомия — раздел анатомии, изучающий строения органов человека при помощи приборов, дающих небольшое увеличение.

Микроскопическая анатомия — раздел анатомии, изучающий строение органов при помощи микроскопа.

Топографическая анатомия — наука, изучающая строение тела человека по областям.

Систематическая анатомия — раздел анатомии, изучающий строение тела по системам.

Сравнительная анатомия — раздел анатомии, изучающий и сопоставляющий строение тела животных, стоящих на разных этапах эволюции.

Пластическая анатомия — раздел анатомии, изучающий внешние формы и пропорции тела человека.

Динамическая анатомия — раздел анатомии, изучающий опорно-двигательный аппарат при выполнении различных движений.

Функциональная анатомия — раздел анатомии, изучающий изменения формы и строения организма в естественных условиях его жизнедеятельности, функционирования.

Нормальная анатомия — учение о строении тела здорового человека.

Патологическая анатомия — учение о строении органов и тканей, поражённых той или иной болезнью.

Возрастная анатомия — учение о росте и развитии человека после рождения.

Аномалия — стойкое врождённое отклонение от нормы.

Уродство — аномалия, которая имеет резко выраженное внешнее проявление и сопровождается нарушением функции органа человека.

Тератология — наука, изучающая уродства.

Геронтология — наука о закономерностях старения.

2. От следующих существительных образуйте прилагательные.

Модель: кость — костный

Теория, возраст, сравнение, функция, норма, анатомия, пространство, топография, патология, медицина, состав, биология, основа, фундамент, микроскоп, система, мышца, старик, пластика, инструмент, динамика, пищеварение, сердце, сосуд, опора, движение, здоровье.

3. В данных словосочетаниях восстановите пропущенные окончания прилагательных.

Анатомическ... строение, разн... возрастн... периоды, макроскопическ... анатомия, небольш... увеличение, правосторонн... положение, внешн... проявления, одна из биологическ... дисциплин, один из основн... разделов, на разн... этапах, в естественн... условиях, тело здоров... человека.

4. От данных глаголов образуйте существительные.

Модель: строить — строение

Познать, развиваться, формировать, исследовать, помогать, увеличить, учесть, опираться, двигаться, расти, стареть, зависеть, болеть, положить, нарушаться, выполнять, образовать, вооружать.

Составьте с ними словосочетания.

5. Найдите в словах обобщённый корень. Поставьте вопрос к каждому слову.

Анатомия, анатом, анатомический; функция, функциональный, функционировать, функционирование; жить, жизнь, живой, животное, жизнедеятельность; родной, рождение, врождённый, родина, народ, новорождённый, родиться.

6. От следующих существительных и прилагательных образуйте формы множественного числа.

Модель: раздел — разделы

Человек, период, дисциплина, часть, прибор, система, животное, сосуд, мышца, закономерность, аномалия, конечность, уродство, отклонение, живое существо.

7. К данным словам подберите антонимы, запишите их в тетрадь.

Здоровый, внешний, разный, естественный, нормальный, живой, молодой, правосторонний, врождённый, объединять.

Слова для справок: левосторонний, больной, одинаковый, внутренний, разъединять, патологический, искусственный, мёртвый, старый, приобретённый.

8. Составьте словосочетания с данными словами.

Модель: основа – анатомия — основа анатомии

а) Форма и строение — тело человека; процесс — эволюция; условия — внешняя среда; составная часть — морфология; организмы — живые существа; ряд — дисциплины; строение — отдельные органы и их части; анатомия — опорно-двигательный аппарат; работа — мышцы; сохранение — поза, равновесие; условия — жизнедеятельность и функционирование; закономерности — старение; недоразвитие — череп, конечности; познание — основные этапы; выполнение — различные движения; система — медицинское образование; основа — медицинская наука; анатомия — новорождённые, дети, подростки, взрослые, старые.

б) поражаться чем?	болезнь
сопровождаться чем?	нарушение функции органа
связан с чем?	другие науки
состоять из чего?	несколько разделов
доступен чему?	невооружённый глаз
отклонения от чего?	норма
не изменять чего?	внешний вид человека
наука о чём?	закономерности старения
различать в зависимости от чего?	инструментальное исследование, состояние организма, план изучения строения тела человека
вооружённость чем?	инструменты

9. Составьте и запишите в тетрадь предложения с данными конструкциями: **что составляет что, что начинают с чего, что описывает что, что изучает что, что называют чем.**

1. Сравнительная анатомия животных — теоретическая основа анатомии человека.

2. Анатомическое изучение организма человека — описание внешнего вида органов.

3. Топографическая анатомия — форма и строение органов по областям тела.

4. Анатомия человека — форма и строение тела человека.

5. Стойкие врождённые отклонения от нормы организма, его органов или тканей — аномалии.

10. *Замените предложения синонимичными, используя конструкции:*

а) что является чем:

1. Анатомия — это часть морфологии.
2. Сравнительная анатомия — это один из разделов биологии.
3. Знание строения тела человека — основа медицинской науки.

б) что называется чем:

1. Анатомия человека — это наука, которая изучает форму и строение тела человека.
2. Аномалия — это врождённое отклонение от нормы организма, его органов и тканей.
3. Эмбриология — это наука, которая изучает рост и развитие человека до его рождения.

11. *Из следующих слов составьте предложения.*

1. Сравнительная анатомия, животные, составлять, теоретическая основа, анатомия, человек.
2. Анатомический, изучение, организм, человек, начинаться, с, описание, внешний вид, органы.
3. Систематическая анатомия, изучать, строение, тело, по, системы.
4. Микроскопическая анатомия, изучать, строение, органы, при, помощь, микроскоп.
5. Анатомия, человек, являться, одна, из, фундаментальные, дисциплины, в, система, медицинское образование.

12. *В следующих предложениях употребите глагол нужного вида.*

1. Функциональная анатомия (изучать — изучить) изменение формы и строения организма в естественных условиях его жизнедеятельности.
2. Форму и строение органов по областям тела (описывать — описать) топографическая анатомия.
3. Морфология (объединять — объединить) ряд дисциплин.
4. Сравнительная анатомия (составлять — составить) теоретическую основу анатомии человека.

13. *По описанию науки дайте её определение. Используйте конструкции: что — это что, что называется чем, чем называется что.*

1. Анатомия изучает строение органов.
2. Тератология изучает уродства.
3. Геронтология изучает старение организма.
4. Систематическая анатомия изучает строение тела по системам.
5. Пластическая анатомия изучает внешние формы и пропорции тела.

14. *Прочитайте текст. Приготовьтесь ответить на вопросы, какие существуют разделы анатомии человека и от чего зависит такое деление.*

Анатомия человека

Анатомия человека — это одна из биологических дисциплин, которая изучает форму и строение тела человека, его органов и систем. В зада-

чи анатомии входит также познание основных этапов развития человека в процессе эволюции, формирования организма человека в условиях внешней среды, особенностей строения тела человека в различные возрастные периоды. Анатомия человека является одной из фундаментальных дисциплин в системе медицинского образования.

Анатомия человека является составной частью морфологии — одного из основных разделов биологии. Морфология изучает развитие, форму и строение организма живых существ. Морфология объединяет ряд дисциплин: эмбриологию, анатомию, гистологию, цитологию и др.

В зависимости от инструментальной вооружённости исследователей строения тела человека различают макроскопическую анатомию, макро-микроскопическую анатомию и микроскопическую анатомию. Макроскопическая анатомия изучает строение тела, отдельных органов или их частей на уровне, доступном невооружённому глазу. Макромикроскопическая анатомия изучает строение органов человека при помощи приборов, дающих небольшое увеличение (например, лупа). Микроскопическая анатомия изучает строение органов при помощи микроскопа.

В зависимости от плана изучения строения тела человека различают следующие разделы анатомии: систематическую, функциональную, топографическую, динамическую, пластическую, сравнительную. Систематическая анатомия изучает строение тела по системам (например, костная, мышечная, пищеварительная и др.). Функциональная анатомия рассматривает строение органов, систем органов и организма человека в связи с выполняемыми функциями, которые сформировались в ходе развития под влиянием факторов внешней и внутренней среды. Сравнительная анатомия изучает и сопоставляет строение тела животных, стоящих на разных этапах эволюции. Сравнительная анатомия животных составляет теоретическую основу анатомии человека. Топографическая анатомия изучает строение тела человека по областям с учётом взаимоотношения органов друг с другом, сосудами и нервами. Пластическая анатомия изучает внешние формы и пропорции тела человека. Динамическая анатомия изучает опорно-двигательный аппарат при выполнении различных движений.

В зависимости от состояния организма человека анатомию делят на нормальную и патологическую. Нормальная анатомия изучает строение тела здорового человека. Нормальным можно считать такое строение тела человека, при котором обеспечиваются функции здорового организма. Возможна индивидуальная изменчивость формы и строения тела человека. Она выражается отклонением от наиболее часто встречающихся случаев, принимаемых за норму, и называется вариантом строения организма. Патологическая анатомия изучает строение органов и тканей, поражённых той или иной болезнью.

Современную анатомию называют функциональной, так как она изучает изменение формы и строения организма в естественных условиях его жизнедеятельности, функционирования. Рост и развитие человека до рождения изучает наука эмбриология. Рост и развитие человека после рождения изучает возрастная анатомия (анатомия новорождённых, детей, подростков, взрослых, старых). В возрастной анатомии различают пожилой и старческий возраст, который изучает наука о старении — геронтология.

Резко выраженные стойкие врождённые отклонения от нормы называются аномалиями. Одни аномалии не изменяют внешнего вида человека (например, правостороннее положение сердца). Другие имеют резко выраженные внешние проявления и сопровождаются нарушением функции (например, недоразвитие черепа, конечностей). Такие аномалии называются уродствами. Наука, которая изучает уродства, называется тератологией.

15. Ответьте на вопросы.

1. Что такое анатомия?
2. Каковы задачи анатомии? Чем важна наука анатомия?
3. Какой дисциплиной в системе медицинского образования является анатомия?
4. Составной частью какого раздела биологии является анатомия?
5. Что изучает морфология?
6. Какие дисциплины включает в себя морфология?
7. Какие существуют разделы анатомии человека? Чем это определяется?
8. Какие разделы анатомии различают в зависимости от инструментальной вооружённости исследователей строения тела человека?
9. Что изучает макроскопическая анатомия? макромикроскопическая анатомия? микроскопическая анатомия?
10. Какие разделы анатомии различают в зависимости от плана изучения строения тела человека?
11. Что изучает систематическая, функциональная, топографическая, динамическая, пластическая, сравнительная анатомия?
12. Что изучает нормальная и патологическая анатомия?
13. Что изучает эмбриология? возрастная анатомия?
14. На какие разделы делят возрастную анатомию?
15. Что такое геронтология?
16. Что такое аномалия? Какие бывают аномалии?
17. Что называется уродством?
18. Как называется наука, которая изучает уродства?

16. Выберите окончание следующих предложений в соответствии с содержанием текста.

1. Анатомия — это наука...	а) ... которая изучает строение органов и тканей, поражённых той или иной болезнью.
2. Эмбриология — это наука,...	б) ... которая описывает форму и строение органов по областям тела.
3. Топографическая анатомия — это наука,...	в) ... которая изучает форму и строение человека, его органы и системы.
4. Патологическая анатомия — это наука,...	г) ... которая изучает и сопоставляет строение тела животных, которые стоят на разных этапах эволюции.
5. Сравнительная анатомия — это наука,...	д) ... которая изучает рост и развитие человека до рождения.

17. Замените причастные обороты придаточным предложением со словом **который**.

1. Аномалии, резко выраженные и имеющие внешние проявления, называются уродствами.

2. Тератология — наука, изучающая уродства.

3. Наука, изучающая форму и строение тела человека, называется анатомией человека.

4. Эмбриологией называется наука, изучающая рост и развитие человека до его рождения.

5. Сравнительная анатомия изучает и сопоставляет строение тела животных, стоящих на разных этапах эволюции.

18. Замените выделенные конструкции синонимичными.

1. Анатомия **состоит** из нескольких разделов.

2. Сравнительная анатомия **сопоставляет** строение тела животных.

3. Особое внимание **обращается** на взаимное пространственное расположение органов, их отношение к кровеносным сосудам и нервам.

4. В зависимости от состояния организма человека анатомию **делят** на нормальную и патологическую.

19. Замените активные конструкции пассивными.

1. Эмбриология изучает рост и развитие человека до его рождения.

2. Строение тела здорового человека изучает нормальная анатомия.

3. Анатомическое изучение организма человека начинают с описания внешнего вида органов.

4. Особое внимание обращают на взаимное пространственное расположение органов, их отношение к кровеносным сосудам и нервам.

5. Анатомия исследует функционирование и взаимодействие, становление и развитие тела человека, систем его органов и тканей.

20. *Замените простые предложения сложными, используя союзные сочетания в зависимости от того, каков (какова, каковы).*

1. В зависимости от инструментальной вооружённости исследователей строения тела человека различают макроскопическую анатомию, макромикроскопическую анатомию и микроскопическую анатомию.

2. В зависимости от состояния организма человека анатомию делят на нормальную и патологическую.

3. В зависимости от плана изучения строения тела человека различают следующие виды анатомии: систематическую, функциональную, топографическую, динамическую, пластическую, сравнительную.

21. *Слова из скобок употребите в правильной грамматической форме. Вставьте, где необходимо, предлоги.*

1. Сравнительная анатомия животных составляет (теоретическая основа анатомии человека).

2. Топографическая анатомия описывает (форма и строение органов по областям тела).

3. Анатомическое изучение организма человека начинают (описание внешнего вида органов).

4. Анатомия — это наука (строение и форма организма, органов и тканей человека и животных).

5. Эта наука тесно связана (другие науки).

6. В разделе «Функциональная анатомия человека» выделяют (эмбриология и возрастная анатомия).

22. *Задайте вопросы к выделенным словам и словосочетаниям.*

1. Врожденное отклонение от нормы организма, его органов или тканей называют **аномалией**.

2. Анатомия изучает тело **человека и животных**, системы **органов и тканей**.

3. Патологическая анатомия изучает строение органов и тканей, **пораженных болезнью**.

4. Анатомия состоит из **нескольких разделов**.

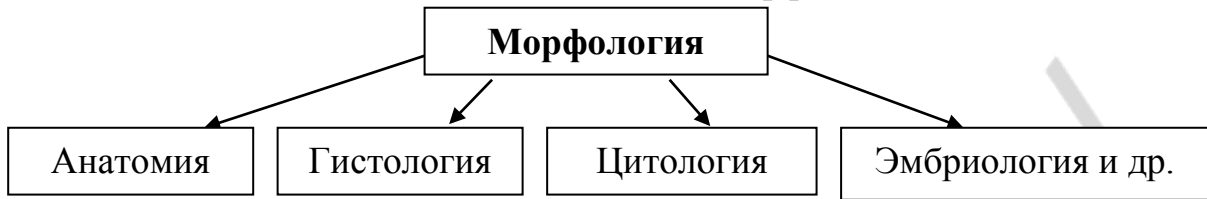5. Тератологией называется наука, **которая изучает уродства**.

23. *Закончите следующие предложения.*

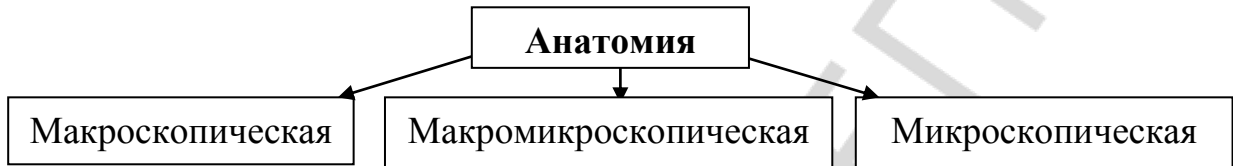1. Возрастная анатомия исследует... . 2. Сравнительная анатомия изучает и сопоставляет... . 3. Анатомия является частью... . 4. Аномалией называют... . 5. Уродством называется... . 6. Тератология — наука... . 7. Эмбриологией называется наука... .

24. Ответьте на вопросы, используя схемы и конструкции: что включает в себя что, что делая на что, что делится на что, что изучает что.

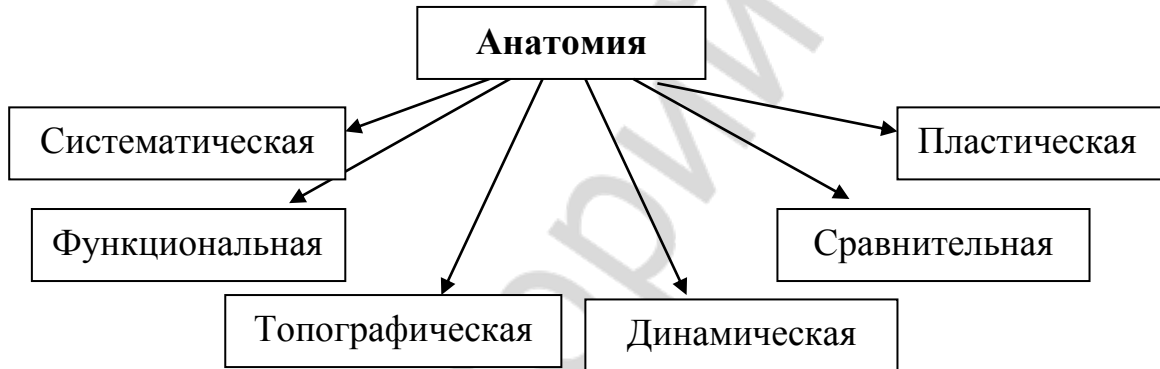
1. Какие дисциплины включает в себя морфология?



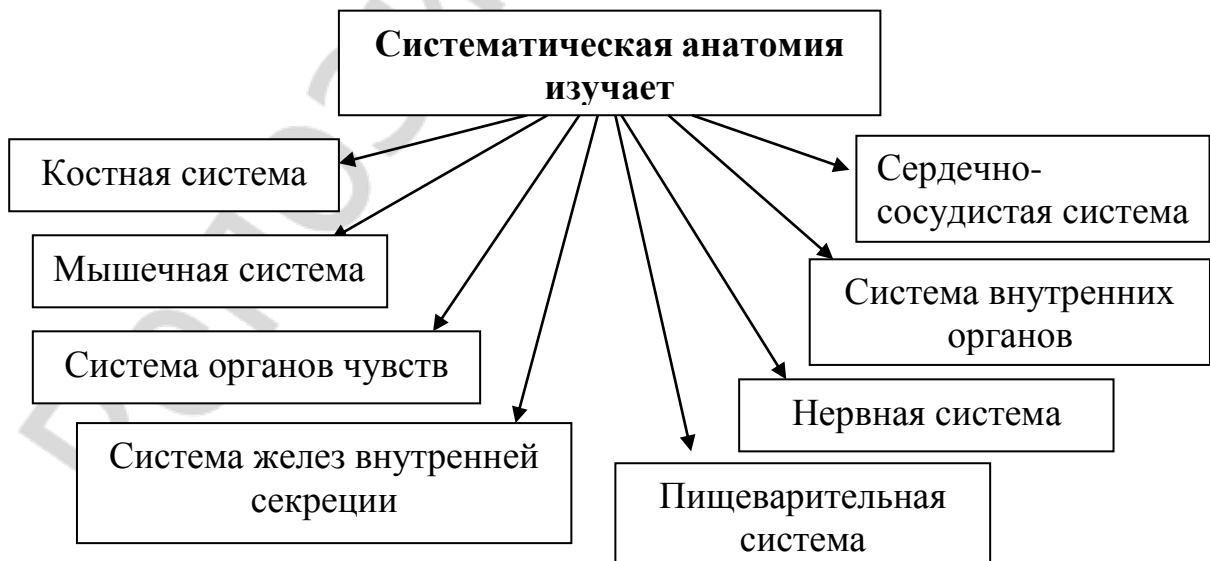
2. На какие разделы делится анатомия в зависимости от инструментальной вооружённости исследователей строения тела человека?



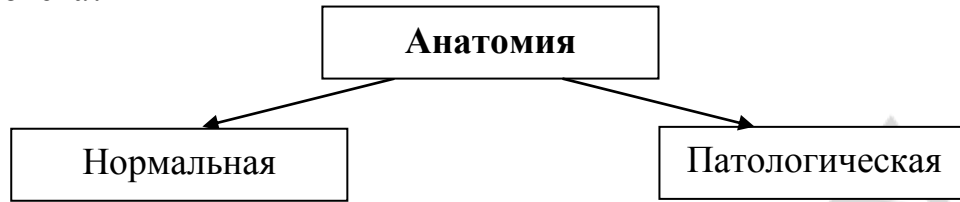3. На какие разделы делится анатомия в зависимости от плана изучения строения тела человека?



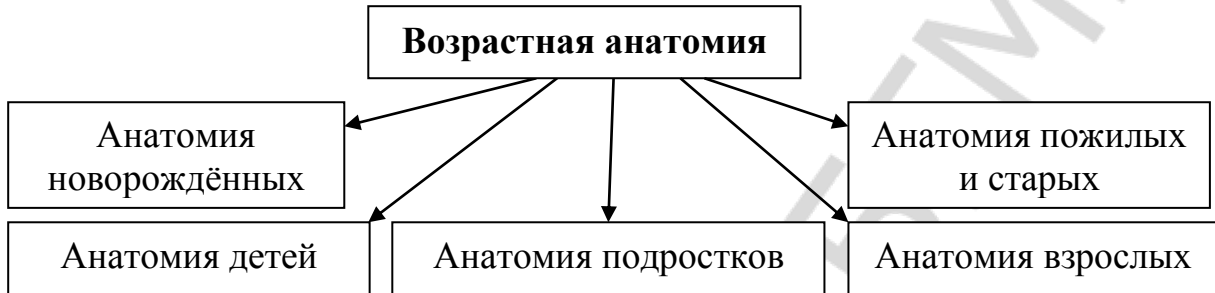
4. Какие системы органов изучает систематическая анатомия?



5. На какие виды делят анатомию в зависимости от состояния организма человека?



6. На какие разделы делят возрастную анатомию?



25. Перескажите содержание текста «Анатомия человека», используя схемы предыдущего задания и предложенный план.

1. Морфология как наука.

2. Анатомия как наука, задачи анатомии.

3. Деление анатомии на разделы:

а) в зависимости от инструментальной вооружённости исследователей (макроскопическая, макромикроскопическая, микроскопическая анатомия);

б) в зависимости от плана изучения (систематическая, функциональная, топографическая, динамическая, пластическая, сравнительная анатомия);

в) в зависимости от состояния организма (нормальная и патологическая анатомия).

ТЕМА 2. МЕТОДЫ ИЗУЧЕНИЯ АНАТОМИИ

1. Прочитайте следующие слова. Определите по словарю и запишите значение тех из них, которые вам не знакомы.

Инструменты: скальпель, пинцет, ножницы, щипцы.

Приборы: гастроскоп, бронхоскоп, цистоскоп, лупа, микроскоп.

Методы: рентгеновский метод, эндоскопический метод, метод компьютерной томографии, магнитно-резонансная томография, ультразвуковое исследование, метод инъекции и коррозии.

Труп, препарат, связка, вес, объём, рост, полая вена, проток, опухоль, слепок органа, магнит, резонанс.

Прочитайте слова-термины и их объяснения. Не глядя в текст, повторите их вслух по памяти.

Антропометрия — измерение роста, веса, объёма человека.

Пальпация — ощупывание.

Перкуссия — простукивание.

Лупа — увеличительное стекло в оправе.

Микроскоп — прибор, предназначенный для изучения более тонкого строения органов и тканей.

Препарирование (рассечение) — метод, с помощью которого рассекают кожу и мягкие ткани, выделяют нервы, сосуды, мышцы, связки и другие.

Метод распилов — метод, с помощью которого изучают срезы тела человека, предварительно уплотнённых с помощью низких температур или другими способами с последующим заключением в прозрачные среды.

Метод наливки (инъекции) — метод, с помощью которого в кровеносные или лимфатические сосуды, протоки, полые органы вводят окрашенную загустевшую массу с последующим препарированием.

Метод коррозии (разъединение) — метод, при котором используют предварительную наливку загустевшими массами с последующим удалением тканей органа путём разъедания их в кислотах или щелочах.

Рентгеновский метод — метод, при котором используют рентгеновские лучи для изучения положения, формы и строения органов на живом человеке.

Метод компьютерной томографии (МКТ) — метод послойного исследования внутренней структуры объекта с последующей компьютерной обработкой разных по плотности структур.

Ультразвуковое исследование (УЗИ) — метод, позволяющий получить сведения о размерах и топографических взаимоотношениях различных органов с помощью ультразвука.

Магнитно-резонансная томография (МРТ) — метод исследования внутренних органов и тканей с использованием физического явления ядерного магнитного резонанса.

Рентгеноденсиметрия — метод, позволяющий прижизненно определять количество минеральных солей в костях.

Опухоль — новообразования костей и мягких тканей.

2. Образуйте прилагательные от данных существительных.

Модель: резонанс — резонансный

Оптика, лимфа, кожа, рентген, эндоскопия, слизь, компьютер, минерал, ультразвук, магнит, голова, спина, томография, жизнь.

3. Прочитайте слова, определите, от каких слов образованы следующие сложные существительные и прилагательные.

Взаимоотношение, пластмасса, сухожилие, новообразование, кровеносный, микроскопический, ультразвуковой, гастроскоп, цистоскоп, бронхоскоп, магнитно-резонансный.

4. Определите глаголы, от которых образованы следующие существительные. Составьте словосочетания типа: глагол + сущ. и сущ. + сущ.

Срез, распил, наливка, препарирование, рассечение, разъедание, слепок, ветвление, проекция, покров, осмотр, ощупывание, простукивание, измерение, исследование, изображение, получение, поражение, увеличение, изучение, положение, рост, вес.

5. От данных глаголов образуйте причастия: а) активные; б) пассивные.

а) Давать, растворять, сочетаться, позволять, загустевать, дать, последовать.

б) Вооружить, окрасить, основать, предназначить.

6. Используя материал предыдущего задания, употребите причастия, образованные от указанных глаголов, в нужной форме.

1. В сосуды, протоки, полые органы вводят (окрасить, загустевать) массу с (последовать) препарированием.

2. Кислота растворяет (окружать) ткани.

3. Строение тела или отдельных органов можно изучить (не вооружить) глазом.

4. Изучаемый орган погружают в крепкую кислоту, (растворять) ткани.

7. В данных словосочетаниях восстановите пропущенные окончания прилагательных.

Анатомическ... препараты, специальн... инструменты, мягк... ткани, оптическ... устройства, низк... температуры, изучаем... орган, окружающ... ткань, кожны... покровы, на жив... человеке, слизист... оболочку, новейш... методами, кровеносн... сосудов, брюшн... полость, минеральн... солей, рентгеновск... лучей, головн... и спин... мозга.

8. Подберите к данным словам: а) синонимы, б) антонимы. Используйте слова для справок.

а) Предварительно, ощупывание, препарирование, опухоль, коррозия, основной, полый, разный, крепкий, новейший, чёткий, уплотнить, простукивание, разъедание.

б) Прозрачный, сильный, тонкий, крепкий, плотный, мягкий, разный, низкий, малый, живой, внутренний, увеличение, новый, хорошо, последующий.

Слова для справок: а) пальпация, заранее, рассечение, новообразование, разъедание, перкуссия, коррозия, разный, самый новый, делать плотным, пустой, ясный, главный; б) мутный, сильный, толстый, большой,

мёртвый, рыхлый, твёрдый, высокий, одинаковый, внешний, уменьшение, плохо, предыдущий, старый.

9. Из данных слов составьте словосочетания.

Модель: метод – наливка — метод наливки

а) слепок — орган, сосуды; объём — полости; метод — распилы, коррозия, инъекция, анатомическое исследование; две группы — методы изучения тела; характер — ветвление сосудов, бронхов; состояние — кровеносные сосуды, органы — брюшная полость, малый таз; количество — минеральные соли, изображение — разные структуры; новообразования — кости и мягкие ткани, строение — тело и отдельные органы.

б) дать название чему?	наука
изучать как?	невооружённый глаз
основан на чём?	использование рентгеновских лучей
помещать во что?	прозрачные среды
уплотнять при помощи чего?	низкие температуры

10. Составьте предложения, используя данные глаголы: **производить что чем; вводить что во что; погружать во что; применять что для чего; сочетаться с чем; относиться к чему; рассекать что при помощи чего.** Запишите предложения в тетрадь.

Препарирование — специальные инструменты (скальпель, пинцет, ножницы, щипцы).

Окрашенная загустевая масса — кровеносные или лимфатические сосуды, протоки, полые органы.

Изучаемый орган — крепкая кислота.

Микроскоп — изучение более тонкого строения органов тканей.

Метод наливки — метод коррозии.

Методы изучения анатомии на трупе — препарирование, метод распилов, метод наливки, метод коррозии.

Специальные инструменты — кожа и мягкие ткани.

11. Выберите нужный вид глагола.

1. Срезы (помещать — поместить) в прозрачные среды.

2. Среда (уплотнять — уплотнить) с помощью низких температур или другими способами.

3. В анатомии (выделять — выделить) две группы методов изучения тела человека.

4. Для изучения более тонкого строения органов и тканей (применять — применить) микроскоп.

5. Метод препарирования (давать — дать) название науке — анатомия.

12. Трансформируйте данные предложения, используя конструкции: **что — это что; что является чем; что называется чем.**

1. Труп и анатомические препараты — основной материал для изучения тела человека.

2. Препарирование — основной метод анатомического исследования.
3. Новейшие методы исследования органов — компьютерная томография, магнитно-резонансная томография, ультразвуковое исследование.
4. Метод распилов — это изучение срезов тела человека.
5. Магнитно-резонансная томография — это метод, основанный на получении изображения органов тела человека.

13. *Прочитайте текст и приготовьтесь ответить на вопрос, какие методы изучения тела человека выделяют в анатомии.*

Методы изучения анатомии

В анатомии выделяют две группы методов изучения тела человека: на трупе и на живом человеке. Труп и анатомические препараты являются основным материалом для изучения тела живого человека. К методам изучения анатомии на трупе относятся препарирование, метод распилов, метод наливки (инъекции), метод коррозии.

Основным методом анатомического исследования является препарирование (от греч. *anatome* — рассечение). Этот метод дал название науке — анатомия. Препарирование производят специальными инструментами: скальпелем, пинцетом, ножницами, щипцами и другими. При помощи этих инструментов рассекают кожу и мягкие ткани, выделяют нервы, сосуды, мышцы, связки. Строение тела или отдельных органов можно изучать невооружённым глазом. Этим занимается макроскопическая анатомия. Макромикроскопическая анатомия использует для изучения тела оптические устройства небольшого увеличения (лупы). Для изучения более тонкого строения органов и тканей применяют микроскоп. Этот способ использует микроскопическая анатомия (гистология, цитология).

Метод распилов — это изучение срезов тела человека. Срезы предварительно уплотняют с помощью низких температур или другими способами, а затем помещают в прозрачные среды.

Метод наливки (инъекции) заключается в том, что в кровеносные или лимфатические сосуды, протоки, полые органы вводят окрашенную загустевшую массу (пластмассу) с последующим препарированием. С этим методом сочетается метод коррозии, при котором изучаемый орган погружают в крепкую кислоту. Кислота растворяет окружающие ткани, в результате чего остаётся слепок органа или сосудов. Этот метод даёт возможность изучить объём полостей, их форму, характер ветвления сосудов, бронхов, проекцию органов на скелет и кожные покровы.

К методам изучения анатомии на живом человеке относятся осмотр, ощупывание (пальпация), простукивание (перкуссия), измерение роста, веса, толщины кожной складки (антропометрия), а также рентгеновский и эндоскопический методы.

Рентгеновский метод основан на использовании рентгеновских лучей и позволяет изучить положение, форму и строение органов на живом

человеке. Эндоскопический метод позволяет изучить слизистую оболочку внутренних органов при помощи специальных приборов: гастроскопа, бронхоскопа и цистоскопа.

Современными методами исследования органов человека являются компьютерная томография, магнитно-резонансная томография, ультразвуковое исследование и рентгеноденсиметрия. Метод компьютерной томографии (КТ) даёт возможность получить чёткое изображение разных по плотности структур (кости, связки, мышцы и др.) Магнитно-резонансная томография (МРТ) позволяет хорошо видеть структуру головного и спинного мозга, мышцы, сухожилия, поражения костей при заболеваниях крови, новообразования костей и мягких тканей (опухоли), состояние кровеносных сосудов, органов, находящихся в полостях тела.

Ультразвуковое исследование (УЗИ) позволяет получить сведения о размерах и топографических взаимоотношениях различных органов. Рентгеноденсиметрия позволяет прижизненно определять количество минеральных солей в костях.

14. Ответьте на вопросы.

1. Что является основным материалом для изучения тела живого человека?
2. Чем занимается макроскопическая анатомия?
3. Что использует для изучения тела макромикроскопическая анатомия?
4. Для чего используется микроскоп?
5. Что такое метод распилов?
6. В чём заключается метод наливки?
7. Что вы узнали о методе коррозии?
8. Что изучают с помощью рентгеновского метода?
9. Что можно изучить с помощью эндоскопического метода?
10. Какие современные методы исследования органов человека существуют в анатомии? Что такое КТ? МРТ? УЗИ?

15. Выберите окончание следующих предложений в соответствии с содержанием текста.

1. Макроскопическая анатомия...	а) использует для изучения тела оптические устройства небольшого увеличения (лупы).
2. Макромикроскопическая анатомия...	б) использует для изучения более тонкого строения органов и тканей микроскоп.
3. Микроскопическая анатомия...	в) изучает строение тела или отдельных органов невооружённым глазом.

16. Употребите слова, данные в скобках, в нужной форме. Где необходимо, вставьте предлоги.

1. Тело человека изучают... (труп и живой человек).

2. ... (методы изучения анатомии на живом человеке) относятся осмотр, ощупывание, простукивание и т. д.

3. Ультразвуковое исследование позволяет получить сведения ... (размеры и топографические взаимоотношения органов брюшной полости, малого таза и т. д.).

4. ... (растворение окружающих тканей) остаётся слепок органа или сосудов.

17. Раскройте скобки. Употребите слова, данные в скобках, в творительном падеже. Где необходимо, используйте предлоги.

1. Препарирование производят (специальные инструменты: скальпель, пинцет, ножницы, щипцы и т. д.).

2. (Метод препарирования) сочетается метод коррозии.

3. (Современные методы исследования органов) являются компьютерная томография, ультразвуковое исследование и рентгеноденсиметрия.

4. Срезы предварительно уплотняют (низкие температуры или другие способы).

5. В кровеносные или лимфатические сосуды, протоки, полые органы вводят пластмассу (последующее препарирование).

18. Замените глагольные сочетания именными.

Модель: рассекать (что?) кожу и мягкие ткани — рассечение (чего?) кожи и мягких тканей.

Выделять (что?) нервы, сосуды, мышцы и связки; изучить (что?) строение тела и отдельных органов; вводить (что?) окрашенную загущивающую массу; погружать (что?) изучаемый орган; получить (что?) чёткое изображение; использовать (что?) рентгеновские лучи.

19. Замените простые предложения сложными и наоборот.

1. Для изучения тела человека используют оптические устройства небольшого размера.

2. Микроскоп применяют для изучения более тонкого строения органов и тканей.

3. Макроскопическая анатомия занимается изучением строения тела или отдельных органов невооружённым глазом.

4. Метод наливки заключается в том, что окрашенную загущивающую массу вводят в кровеносные или лимфатические сосуды и протоки.

5. Рентгеновский метод основан на использовании рентгеновских лучей.

20. Поставьте вопросы к выделенным словосочетаниям в предложениях.

1. Строение тела или отдельных органов можно изучать **невооружённым глазом**.

2. Для изучения более тонкого строения органов и тканей применяют микроскоп.

3. Препарирование производят **специальными инструментами**.

4. Срезы помещают в **прозрачные среды**.

21. *Замените придаточные предложения со словом **который** причастными оборотами.*

1. Изучаемый орган помещают в крепкую кислоту, которая растворяет окружающие ткани.

2. Магнитно-резонансная томография — это метод, который основан на получении изображения органов тела человека.

3. Метод коррозии — это метод, который позволяет получить сведения о размерах и топографических взаимоотношениях органов брюшной полости, малого таза.

4. Препарирование — это метод, который дал название науке — анатомия.

22. *Замените выделенные конструкции синонимичными.*

1. Метод наливки **даёт возможность** изучить объём полостей, их форму, характер ветвления сосудов, бронхов, проекцию органов на скелет и кожные покровы.

2. Срезы **предварительно** уплотняют с помощью низких температур.

3. Рентгеноденсиметрия позволяет **прижизненно** определять количество минеральных солей в костях.

4. **При помощи инструментов** рассекают кожу и мягкие ткани.

5. Эндоскопический метод **позволяет изучить** слизистую оболочку внутренних органов при помощи специальных приборов.

23. *Замените активные конструкции пассивными.*

1. Крепкая кислота растворяет окружающие ткани.

2. При помощи скальпеля, пинцета, ножниц, щипцов рассекают кожу и мягкие ткани, выделяют нервы, сосуды, мышцы, связки.

3. Для изучения более тонкого строения органов и тканей применяют микроскоп.

4. Срезы уплотняют с помощью низких температур, а затем помещают в прозрачные среды.

5. Макромикроскопическая анатомия использует для изучения тела человека оптические устройства.

24. *Закончите предложения.*

1. В анатомии выделяют 2 группы методов изучения человека:

2. Метод наливки заключается в том, что

3. К методам изучения анатомии на трупе относятся

4. К методам изучения анатомии на живом человеке относятся

5. Современными методами исследования органов являются

6. Метод наливки даёт возможность изучить

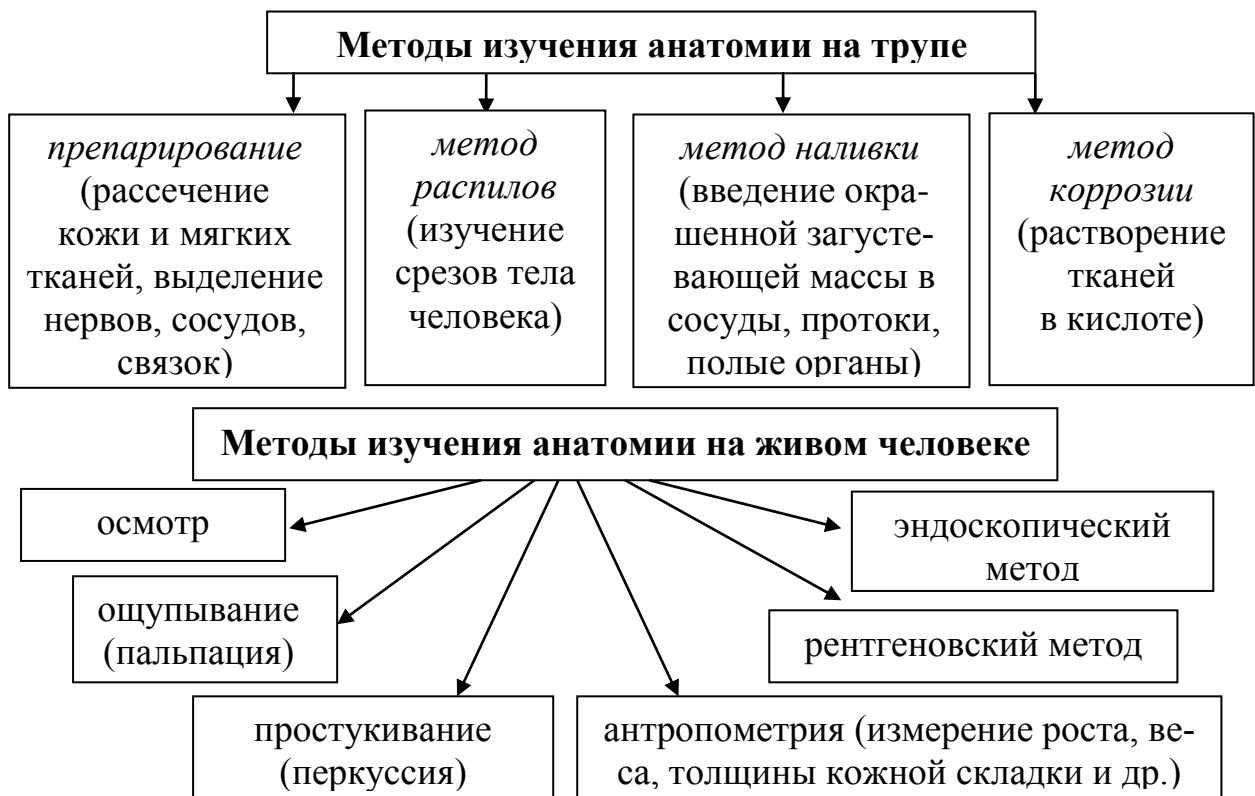
25. Вместо точек вставьте необходимые по смыслу слова, употребив их в нужной форме.

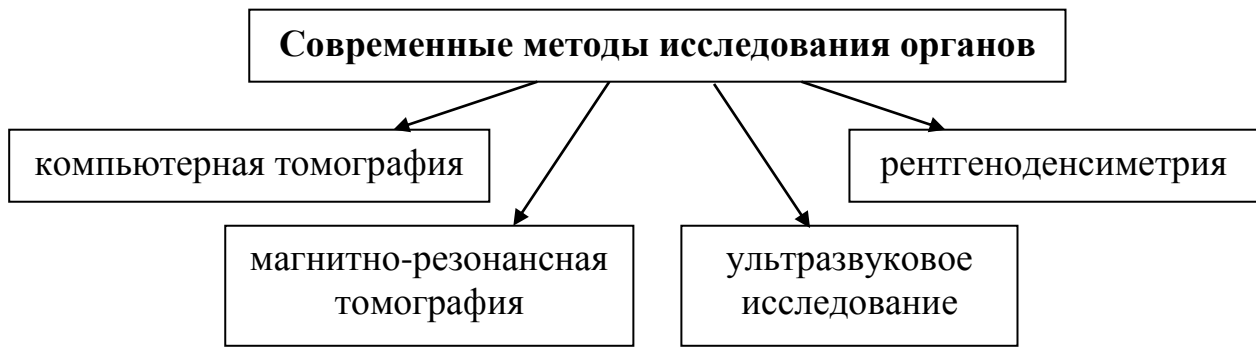
1. ... вводят окрашенную загустевшую массу (пластмассу).
2. Для исследования строения органов у живого человека используются ... методы.
3. Изучаемый орган погружают в крепкую кислоту, которая ... окружающие ткани.
4. ... позволяет получить сведения о размерах и топографических взаимоотношениях органов брюшной полости и малого таза.
5. Метод ... позволяет изучить объём полостей, их форму, характер ветвления сосудов, бронхов.

26. Из следующих слов составьте предложения.

1. Препарирование, производить, специальные инструменты: скальпель, пинцет, ножницы, щипцы.
2. В, сосуды, протоки, полые органы, вводить, окрашенная загустевшая масса.
3. Рентгеновский метод, основан, на, использование, рентгеновские лучи.
4. Современные методы, исследование, органы, являться, компьютерная томография, ультразвуковое исследование.
5. Изучаемый орган, погружать, в, крепкая кислота.

27. По следующим схемам расскажите о методах изучения анатомии, используя конструкции: что относится к чему, что является чем, что — это что, что состоит (заключается) в чём.





28. *Передайте содержание текста «Методы изучения анатомии» по предложенному плану.*

1. Методы изучения тела человека:

- а) на трупе (препарирование, метод распилов, метод коррозии);
- б) на живом человеке (осмотр; ощупывание; простукивание; измерение роста, веса, объёма; рентгеновский и эндоскопический методы).

2. Современные методы исследования органов человека:

- а) компьютерная томография;
- б) магнитно-резонансная томография;
- в) ультразвуковое исследование;
- г) рентгеноденсиметрия.

ТЕМА 3. ОРГАНЫ, СИСТЕМЫ ОРГАНОВ И АППАРАТЫ ОРГАНОВ

1. *Прочитайте следующие слова. Определите по словарю и запишите значение тех из них, которые вам не знакомы.*

Совокупность, субстрат, контакт, строма, существование, деятельность, целостный, элементарный, характерный, ведущий.

Прочитайте следующие слова-термины и их объяснения. Не глядя в текст, повторите их вслух по памяти.

Клетка — элементарная частица живого организма.

Орган — часть тела, которая имеет определённую форму, занимает определённое положение в организме и выполняет характерную функцию.

Система органов — совокупность органов, имеющих общее происхождение, общий план строения, функции и связанных анатомически.

Аппараты органов — совокупность органов, связанных единой функцией, но имеющих разное происхождение.

Остеология — учение о костной системе.

Синдесмология — учение о соединениях костей.

Миология — учение о мышечной системе.

Спланхнология — учение о внутренностях.

Ангиология — учение о сердечно-сосудистой системе.

Неврология — учение о нервной системе.

Эстеziология — учение об органах чувств.

Эндокринология — учение о железах внутренней секреции.

2. Подберите синонимы к следующим словам и запишите полученные синонимические пары в тетрадь. Используйте слова для справок.

Элементарный, главный, различный, общий, каждый, единый, выстилать, возникать, участвовать, недостаточно, нужно.

Слова для справок: простой, разный, ведущий, целостный, характерный, любой, покрывать, принимать участие, появляться, мало, необходимо.

3. Определите значение следующих сложных слов.

Пищеварительный, соединительнотканый, сердечно-сосудистый, опорно-двигательный, мочеполовой, взаимодействовать, кровообращение.

4. К данным прилагательным подберите однокоренные существительные.

Модель: рабочий — работа

Эпителиальный, мышечный, нервный, слизистый, дыхательный, мочевой, половой, костный, опорный, сердечный, сосудистый, психический, динамический, соединительный, пищеварительный, анатомический, функциональный, человеческий.

5. От данных глаголов образуйте существительные.

Модель: возникать — возникновение

Образоваться, происходить, строить, дышать, раздражаться, существовать, соединяться, контактировать, двигать, участвовать, сокращаться, делиться, связываться, выполнять, функционировать.

6. Из следующих слов составьте словосочетания.

Модель: образование – стенки — образование стенок

а) Состав — ткани, система — органы, общий план — строение, органы — пищеварение, функция — размножение, строение — кости, часть — тело, обмен — вещества, субстрат — психические процессы, образование — каждый орган, органы — пищеварительная, мочевая, половая системы, виды — соединительная ткань, железы — внутренняя секреция, часть — целое.

б) входит в состав чего?	ткани
являться чем?	элементарная частица
относиться к чему?	аппараты органов
изолировать что от чего?	одна система, другая
связь между чем и чем?	внешняя среда и внутренняя среда органов
учение о чём?	костная система, соединения костей, мышечная система, внутренности, сердечно-сосудистая система, органы чувств, железы внутренней секреции

7. Составьте и запишите предложения, используя конструкции:

а) что выполняет что:

Другие ткани, присутствующие в органе, — вспомогательная функция;

б) что составляет что:

Органы, которые выполняют единую функцию и имеют общее происхождение, — система органов;

в) что включает что;

Опорно-двигательный аппарат — костная система, соединения костей и мышечная система;

г) что участвует в чём:

Мышечная ткань — образование стенок полых органов;

д) что объединяет что:

Мочеполовой аппарат — мочевая и половая системы;

е) что входит во что:

Эти органы — пищеварительная система.

8. Подберите видовую пару глаголов и определите их управление.

Занимать, выполнять, происходить, отличаться, обеспечивать, воспринимать, поддерживать, объединять, включать, образовывать, представлять, выстилать, входить, связываться, определять.

9. Из данных слов составьте предложения.

1. Из, ткани, построены, органы.

2. В, образование, каждый орган, участвовать, различные ткани.

3. Одна ткань, являться, главная — рабочая, ведущая.

4. Соединительная ткань, образовывать, соединительнотканый орган, его строма.

5. Все системы и аппараты, образовывать, целостный организм — динамическая система.

6. Для, мозг, главная, являться, нервная ткань, для, мышцы — мышечная ткань, для, железы — эпителиальная ткань.

7. Для, половая система, свойственна, функция, размножение.

10. Поставьте вопросы к выделенным словам и словосочетаниям.

1. Клетки входят в **состав тканей**.

2. Органы связаны **анатомически**.

3. Системы **органов пищеварения, дыхания и кровообращения** обеспечивают обмен веществ в организме.

4. Органы **чувств** воспринимают внешние раздражения.

5. Органы чувств обеспечивают связь **между внешней и внутренней средой** организма.

11. Прочитайте текст «Органы, системы органов и аппараты органов».

Приготовьтесь отвечать на вопросы по содержанию текста.

Органы, системы органов и аппараты органов

Элементарной частицей живого организма является клетка. Клетки входят в состав тканей. В теле человека различают 4 типа тканей: эпителиальную, соединительную, мышечную и нервную. Из тканей построены органы.

Орган — это часть тела, которая имеет определённую форму, занимает определённое положение в организме и выполняет характерную функцию. Являясь частью целого, орган не может существовать вне организма. В образовании каждого органа участвуют различные ткани, но одна является главной — рабочей, ведущей. Для мозга это нервная ткань, для мышц — мышечная ткань и т. д. Другие ткани, присутствующие в органе, выполняют вспомогательную функцию. Например, эпителиальная ткань выстилает слизистые оболочки органов пищеварительной, дыхательной, мочевой, половой систем. Мышечная ткань участвует в образовании стенок полых органов. Соединительная ткань образует соединительную основу органа, его строю. В сердце, например, имеются не только сердечная мышечная ткань, но также и различные виды соединительной ткани. Однако преобладающей является сердечная мышечная ткань, свойство которой (сократимость) и определяет строение и функцию сердца.

Органы объединяются в системы. Система органов — это совокупность органов, имеющих общее происхождение, общий план строения, функции и связанных анатомически. Различают костную, мышечную, нервную, пищеварительную, сердечно-сосудистую, выделительную и половую системы. Органы, которые входят в пищеварительную систему, отличаются друг от друга, но все они имеют общее происхождение, общий план строения и общую функцию.

Системы органов пищеварения, дыхания и кровообращения обеспечивают обмен веществ в организме. Органы чувств воспринимают внешние раздражения и обеспечивают связь с внешней средой организма. Для половой системы свойственна функция размножения, следовательно, она поддерживает существование вида. Нервная система объединяет все системы, регулируя их деятельность, и представляет собой субстрат психических процессов.

Органы, которые связаны единой функцией, но имеют разное происхождение, объединены в аппараты органов. К аппаратам органов относят опорно-двигательный аппарат, который включает костную систему, систему соединения костей и мышечную систему, а также мочеполовой аппарат, объединяющий мочевую и половую системы.

Все системы и аппараты органов взаимодействуют друг с другом и образуют целостный человеческий организм — динамическую саморегулирующуюся систему, которая находится в тесном контакте с окружающей средой. Схема построения организма может быть представлена в следующем

виде: клетки —ткани — органы — системы органов — аппараты органов — организм.

Необходимо отметить, что связь между отдельными органами и системами настолько тесна, что изолировать в организме одну систему от другой невозможно. Но для удобства изучения принято делить анатомию по системам: 1) остеология — учение о костной системе; 2) синдесмология — учение о соединениях костей; 3) миология — учение о мышечной системе; 4) спланхнология — учение о внутренностях; 5) ангиология — учение о сердечно-сосудистой системе; 6) неврология — учение о нервной системе; 7) эстеziология — учение об органах чувств; 8) эндокринология — учение о железах внутренней секреции.

12. Ответьте на вопросы.

1. Что такое клетка?
2. В состав чего входят клетки?
3. Какие типы тканей различают в теле человека?
4. Из чего построены органы человеческого тела?
5. Что такое орган?
6. Какие функции выполняют ткани? Приведите примеры.
7. Что такое система органов?
8. Какие системы органов вы знаете?
9. Какова роль систем органов в организме? Приведите примеры.
10. Что такое аппараты органов?
11. Что включают опорно-двигательный и мочеполовой аппараты?
12. Как образуется целостный человеческий организм?
13. Какова схема построения организма?
14. Какова связь между отдельными органами и системами?
15. Как принято делить анатомию по системам?

13. Выберите окончание предложений в соответствии с содержанием текста.

1. Орган — это ...	а) ...совокупность органов, которые связаны единой функцией, но имеют разное происхождение и строение.
2. Аппараты органов — это ...	б) ... динамическая саморегулирующаяся система, которая находится в тесном контакте с окружающей средой.
3. Система органов — это ...	в) ...часть тела, которая имеет определенную форму, занимает определенное положение в организме и выполняет характерную функцию.
4. Человеческий организм — это ...	г) ...совокупность органов, имеющих общее происхождение, общий план строения, функции и связанных анатомически.
5. Клетка — это ...	д) ... элементарная частица живого организма.

14. *Замените придаточные предложения со словом **который** причастными оборотами.*

1. Орган — это часть тела, которая имеет определённую форму, занимает определённое положение в организме и выполняет характерную функцию.

2. Органы, которые входят в пищеварительную систему, отличаются друг от друга.

3. Органы, которые связаны единой функцией, но имеют разное происхождение и строение, объединены в аппараты органов.

4. Все системы и аппараты органов образуют динамическую систему, которая находится в тесном контакте с окружающей средой.

5. Другие ткани, которые присутствуют в органе, выполняют вспомогательную функцию.

6. Различают опорно-двигательный аппарат, который включает костную систему, соединения костей и мышечную систему, и мочеполовой аппарат, который объединяет мочевую и половую системы.

15. *Замените простые предложения сложными с союзами **так как, для того чтобы**.*

1. Являясь частью целого, орган не может существовать вне организма.

2. Для выполнения ряда функций одного органа оказывается недостаточно.

4. Для удобства изучения принято делить анатомию по системам.

16. *Замените выделенные слова и словосочетания синонимичными.*

1. В образовании каждого органа **участвуют** различные ткани.

2. Эпителиальная ткань **выстилает** слизистые оболочки органов пищеварительной, мочевой, половой систем.

3. Мышечная ткань **принимает участие** в образовании стенок полых органов.

4. Нервная система объединяет все системы, регулируя их **деятельность**.

17. *Замените активные конструкции пассивными.*

1. Соединительная ткань образует соединительнотканый орган, его строению.

2. Системы органов пищеварения, дыхания и кровообращения обеспечивают обмен веществ в организме.

3. Органы чувств воспринимают внешние раздражения.

4. Функция размножения поддерживает существование вида.

5. Все системы и аппараты органов образуют целостный человеческий организм.

18. *Употребите слова, данные в скобках, в нужном падеже. Где необходимо, используйте предлоги.*

1. Клетки входят ... (состав тканей).
2. Органы построены ... (ткани).
3. ... (половая система) свойственна функция размножения.
4. ... (аппараты органов) относятся опорно-двигательный и мочеполовой аппараты.
5. Целостный человеческий организм находится ... (тесный контакт) ... (окружающая среда).
6. Органы чувств обеспечивают связь ... (внешняя и внутренняя среда организма).
7. ... (удобство) принято делить ... (анатомия) по системам.

19. *Трансформируйте предложения в синонимичные, используя конструкции **что является чем** или **что представляет собой что**.*

1. Клетка — элементарная частица живого организма.
2. Орган — это часть тела, которая имеет определённую форму, занимает определённое положение в организме и выполняет характерную функцию.
3. Среди многих тканей одна ткань — главная, рабочая, ведущая.
4. Человеческий организм — это динамическая система, которая находится в тесном контакте с окружающей средой.
5. Система органов — это совокупность органов, имеющих общее происхождение, общий план строения, функции и связанных анатомически.

20. *Дополните предложения подходящими по смыслу глаголами: **участвовать, образовывать, присутствовать, отличаться, различать**.*

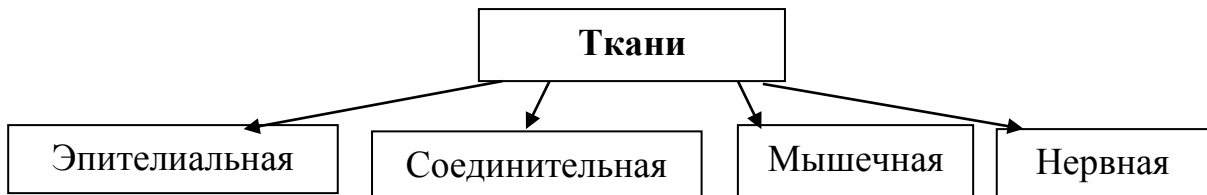
1. Другие ткани, которые ... в органе, выполняют вспомогательную функцию.
2. Органы, которые входят в пищеварительную систему, ... друг от друга.
3. ... 4 типа тканей: эпителиальную, соединительную, мышечную и нервную.
4. Мышечная ткань ... в образовании стенок полых органов.
5. Соединительная ткань ... соединительнотканый орган, его строю.

21. *Дополните предложения необходимыми словами.*

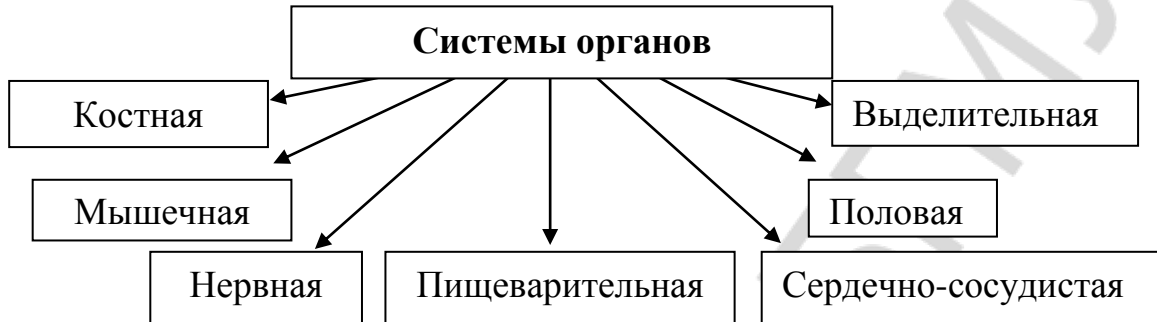
1. Различают костную, мышечную ... системы.
2. Элементарной частицей живого организма является ...
3. В теле человека различают 4 типа тканей: ...
4. Эпителиальная ткань выстилает слизистые оболочки органов ... систем.
5. Опорно-двигательный аппарат включает костную систему...

22. *Ответьте на вопросы, используя следующие схемы.*

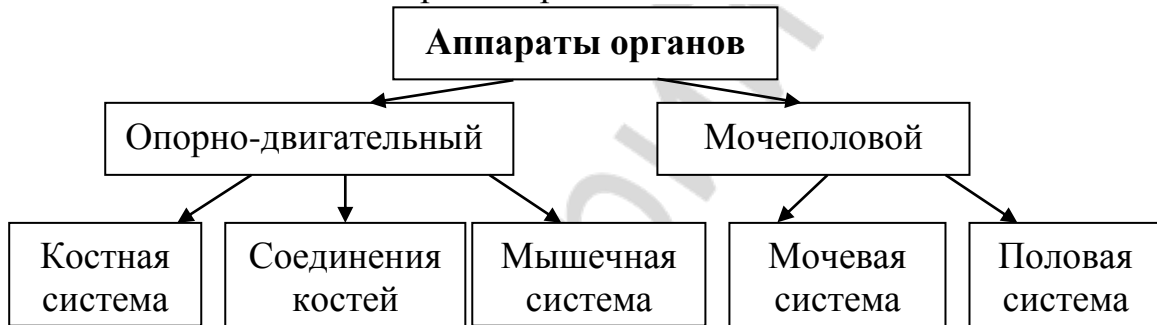1. Какие типы тканей различают в теле человека?



2. Какие системы органов различают в организме человека?



3. Что относят к аппаратам органов?



23. Перескажите содержание текста «Органы, системы органов и аппараты органов» по плану.

1. Типы тканей (эпителиальная, соединительная, мышечная и нервная).
2. Орган как часть тела.
3. Системы органов (костная, мышечная, нервная, пищеварительная, сердечно-сосудистая, выделительная, половая).
4. Аппараты органов (опорно-двигательный и мочеполовой).

ТЕМА 4. ОПОРНО-ДВИГАТЕЛЬНЫЙ АППАРАТ. ОБЩАЯ АНАТОМИЯ СКЕЛЕТА

1. Прочитайте следующие слова. Определите по словарю и запишите значение тех из них, которые вам не знакомы.

Пространство, эволюция, механика, чувство, поясница, раковина, лопатка, ключица, отдел, трахея, пищевод, кишечник, запястье, пясть, кисть, предплюсна, плюсна, стопа, колено, локоть, мочевой пузырь, прямая кишка.

Прочитайте научные термины и их определения. Повторите их, не глядя в текст.

Скелет — совокупность костей, соединённых между собой с помощью соединительной, хрящевой и костной ткани.

Опорно-двигательный аппарат — это костная система, система соединения костей и мышечная система, объединённые в единое целое.

Активная часть аппарата движения — это скелетные мышцы, прикрепляющиеся к костям, выполняющие функцию сокращения и изменяющие положение тела в пространстве.

Пассивная часть аппарата движения — это кости и их соединения.

Онтогенез — индивидуальное развитие организма от момента оплодотворения (при половом размножении) или отделения от материнского организма (при бесполом размножении) до смерти.

Механические функции — опорная, рессорная, защитная и двигательная функции.

2. От следующих существительных и словосочетаний образуйте прилагательные.

Модель: минерал — минеральный

а) Хрящ, кость, перепонка, пара, мозг, лицо, темя, висок, лоб, затылок, решётка, скула, нос, слеза, язык, позвонок, шея, грудь, поясница, крестец, копчик, плечо, локоть, луч, таз, колено, рессора, защита, пол, движение, иммунология, актив, пассив, механика, свобода, моча.

б) Опора и движение, пища и варить, кровь и творить, в виде клина.

3. От данных глаголов образуйте существительные.

Модель: изменяться — изменение

Помогать, соединяться, двигаться, передвигаться, сокращаться, положить, учиться, называться, меняться, отражаться, вмещаться, опираться, чувствовать, толкать, ходить, прыгать, бегать, защищать, участвовать, умереть, оплодотворяться, размножаться, весить

Составьте с ними словосочетания.

4. К данным словам подберите антонимы. Запишите полученные антонимические пары в тетрадь. Используйте слова для справок.

Мягкий, крупный, верхний, пассивный, парный, лёгкий, раньше, внутри, сразу, малый, прямой.

Слова для справок: мелкий, активный, трудный, тяжёлый, снаружи, нижний, непарный, позже, твёрдый, постепенно, кривой, большой.

5. Определите род существительных, подберите к ним, если возможно, прилагательные.

Модель: конечность (ж. р.) — верхняя конечность

Кость, часть, вместилище, помощь, ребро, запястье, пясть, палец, сердце, лёгкое, совокупность, пространство, функция, онтогенез, голень, бедро, локоть, колено, лицо, грудь, путь.

6. От данных существительных образуйте форму Р.п. мн. ч.:

Модель: часть — части — частей

Функция, кость, мышца, ткань, вид, килограмм, мужчина, женщина, конечность, система, отдел, позвонок, ребро, фаланга, палец.

7. Из данных слов составьте словосочетания.

Модель: аппарат – движение — аппарат движения

а) Фаланги — пальцы; скелет — голова, туловище, верхние и нижние конечности; положение — части тела; кости — кисть, стопа; функция — человеческий организм; часть — опорно-двигательный аппарат; эволюция — животные; смена — три вида скелета; вместилище — головной мозг; органы — двигательная и пищеварительная системы, чувства.

б) костная опора для чего?	мягкие ткани лица, часть органов двигательной и пищеварительной систем, а также органов чувств
толчки при чём?	ходьба, прыжки, бег
участие в чём?	движение, дыхательные движения
при помощи чего?	кости, их соединения и мышцы
с помощью чего?	соединительная, хрящевая и костная ткани
у кого?	мужчины и женщины
к чему?	механические и биологические функции

8. Правильно прочитайте числительные в следующих словосочетаниях.

Состоит из 203–204 (двухсот трёх – двухсот четырёх) костей, 23 (двадцати трёх) костей, 2 (двух) тазовых костей; составляет 8,5 % (восемь с половиной процентов) от общей массы, больше 10 % (десяти процентов); выделяют 2 (два) отдела, 5 (пять) отделов; содержит 2 (две) кости; выделяют 2 (две) теменные, 2 (две) височные, 1 (одну) лобную, 1 (одну) затылочную, 1 (одну) решётчатую и 1 (одну) клиновидную; содержит 6 (шесть) парных костей, 3 (три) непарные кости, 33–34 (тридцать три – тридцать четыре) позвонка, 7 (семь) позвонков, 12 (двенадцать) пар рёбер; 36–40 (тридцать шесть – сорок) костей являются непарными, 85 (восемьдесят пять) костей — парными; по 2 (двум) путям.

9. Используя данные конструкции, составьте предложения и запишите их в тетрадь:

а) что составляет что:

Кости и их соединения — пассивная часть опорно-двигательного аппарата;

Мышцы, которые прикрепляются к костям, — активная часть аппарата движения;

б) что превращается во что;

Соединительная ткань — костная ткань;

в) что состоит из чего:

Скелет туловища — позвоночный столб и грудная клетка;

Скелет верхней конечности — плечевой пояс и скелет свободной верхней конечности;

Плечевой пояс — лопатка и ключица;

г) что образует что:

Грудина, 12 пар ребер и грудные позвонки — грудная клетка;

д) что участвует в чём:

Грудная клетка — дыхательные движения;

е) что прикрепляется к чему:

Мышцы — кости.

10. Выберите нужный вид глагола.

1. Движение (осуществляться — осуществиться) при помощи костей, их соединений и мышц.

2. Все кости в совокупности (составлять — составить) скелет.

3. В эволюции животных (возникать — возникнуть) перепончатый скелет, затем хрящевой и, наконец, костный скелет.

4. В черепе (выделять — выделить) 2 отдела.

5. Скелет (выполнять — выполнить) механические и биологические функции.

11. Из данных слов составьте предложения.

1. Грудная клетка, образовать, 12 пар, рёбра, и, грудные позвонки.

2. В, грудная клетка, находится, сердце, крупные сосуды, лёгкие, трахея, пищевод.

3. Скелет, верхняя конечность, состоять, из, плечевой пояс, и, скелет, свободная верхняя конечность.

4. Пояс, нижняя конечность, состоять, из, 2 тазовые кости.

5. Скелет, свободная нижняя конечность, состоять, из, бедренная кость, кости голени, кости стопы, и, надколенник.

6. К, механические функции, скелет, относиться, опорная, рессорная, защитная и двигательная, функции.

12. Составьте и запишите в тетрадь предложения, используя конструкцию *что является чем*.

1. Передвижение человека в пространстве — одна из функций человеческого организма.

2. Лицевой отдел — костная опора для мягких тканей, части органов двигательной и пищеварительной систем, а также органов чувств.

3. Мозговой отдел —местилище головного мозга.

4. 36–40 костей — непарные, а 85 костей — парные.

13. От данных глаголов образуйте: а) активные причастия, б) пассивные причастия. Употребите их в нужной форме.

а) Мышцы, (прикрепляться) к костям, составляют активную часть опорно-двигательного аппарата. Движения осуществляются при помощи костей, их соединений и мышц, (образовать) опорно-двигательный аппарат. Сердце, крупные сосуды, лёгкие, трахея и пищевод находятся в грудной клетке, (участвовать) в дыхательных движениях.

б) Все кости, (соединяться) между собой с помощью соединительной, хрящевой и костной ткани, в совокупности составляют скелет. Биологические функции скелета (связать) с участием костей в минеральном обмене.

14. Прочитайте текст «Опорно-двигательный аппарат. Общая анатомия скелета» и ответьте на вопрос, из каких отделов состоит скелет человека.

Опорно-двигательный аппарат. Общая анатомия скелета

Передвижение человека в пространстве — это одна из функций человеческого организма. Движения осуществляются при помощи костей, их соединений и мышц, которые, объединяясь в единое целое, образуют опорно-двигательный аппарат, или аппарат движения.

Аппарат движения включает две части — активную и пассивную. Кости и их соединения составляют пассивную часть, а мышцы, которые прикрепляются к костям, составляют активную часть опорно-двигательного аппарата.

Мышцы выполняют функцию сокращения и изменяют положение тела в пространстве. Все кости, соединенные между собой с помощью соединительной, хрящевой и костной тканей, в совокупности составляют скелет.

В эволюции животных раньше всего возник перепончатый скелет, затем хрящевой скелет и, наконец, костный скелет. Костная ткань человека развивается по 2 путям: 1) соединительная ткань замещается хрящевой тканью, а затем костной тканью (например, длинные и короткие трубчатые кости); 2) соединительная ткань замещается костной, минуя второй этап (например, кости свода черепа). Смена трех видов скелета находит отражение в онтогенезе.

Скелет человека состоит из 203–206 костей. Из них 36–40 являются непарными, а 85 — парными. Скелет весит 5–6 килограммов, составляя у мужчин больше 10 %, а у женщин — 8,5 % от общей массы тела. В скелете человека различают скелет головы, скелет туловища, скелет верхних конечностей и скелет нижних конечностей.

Скелет головы (череп) состоит из 23 костей. В черепе выделяют 2 отдела — мозговой и лицевой. Мозговой отдел является вместилищем головного мозга и содержит 8 костей: 2 теменные, 2 височные, 1 лобную, 1 затылочную, 1 решетчатую и 1 клиновидную. Лицевой отдел является костной опорой для мягких тканей лица, части органов дыхательной и пищеварительной систем, а также органов чувств. Он содержит 15 костей: 6 парных костей (верхняя челюсть, скуловая, носовая, слезная, нёбная кости, нижняя носовая раковина) и 3 непарных кости (нижняя челюсть, сошник и подъязычная кость).

Скелет туловища состоит из позвоночного столба и грудной клетки. Позвоночник содержит 33–34 позвонка и имеет 5 отделов: шейный отдел

(7 позвонков), грудной отдел (12 позвонков), поясничный отдел (5 позвонков), крестцовый отдел (5 позвонков, которые срастаются и образуют крестец), копчиковый отдел (4–5 позвонков, которые срастаются и образуют копчик).

Грудную клетку образуют грудина, 12 пар рёбер и грудные позвонки. В грудной клетке находятся сердце, крупные сосуды, лёгкие, трахея и пищевод. Грудная клетка участвует в дыхательных движениях.

Скелет верхней конечности состоит из плечевого пояса и скелета свободной верхней конечности. Плечевой пояс состоит из ключицы и лопатки. Скелет свободной верхней конечности состоит из плечевой кости, костей предплечья (локтевой и лучевой) и костей кисти (запястья, пясти и фаланг пальцев).

Скелет нижней конечности делится на пояс нижней конечности (тазовый пояс) и скелет свободной нижней конечности. Пояс нижней конечности состоит из 2 тазовых костей. Скелет свободной нижней конечности состоит из бедренной кости, костей голени (большой и малой берцовой), костей стопы (предплюсны, плюсны и фаланг пальцев) и надколенника.

Скелет выполняет механические и биологические функции. К механическим функциям скелета относятся: а) двигательная функция (скелет участвует в движении отдельных частей тела и всего тела человека); б) опорная функция (скелет определяет форму тела и дает ему опору); в) рессорная функция (скелет смягчает толчки при ходьбе, прыжках и беге); г) защитная функция (кости черепа защищают головной мозг, грудная клетка защищает сердце, лёгкие, трахею; таз защищает органы малого таза (мочевой пузырь, прямую кишку и другие органы). К биологическим функциям скелета относятся: а) участие в минеральном обмене; б) кроветворная функция; в) иммунная функция.

15. Ответьте на вопросы.

1. Чем образуется опорно-двигательный аппарат?
2. Что составляет пассивную и активную части опорно-двигательного аппарата?
3. Что такое скелет?
4. Как происходило развитие скелета?
5. Что такое онтогенез?
6. Сколько костей входит в состав скелета человека?
7. Каков вес скелета у мужчин и женщин?
8. На какие части делится скелет человека?
9. Какие отделы выделяют в скелете головы?
10. Из чего состоит скелет туловища?
11. Из каких отделов состоит скелет верхней конечности?
12. Каково строение скелета нижней конечности?
13. Какие функции выполняет скелет?

16. Выберите окончания предложений в соответствии с содержанием текста.

1. Кости и их соединения составляют...	а) ... активную часть опорно-двигательного аппарата.
2. Мышцы составляют ...	б) ... вместилищем головного мозга.
3. Мозговой отдел является ...	в) ... пассивную часть опорно-двигательного аппарата.
4. Лицевой отдел является...	г) ... механические и биологические функции.
5. Скелет выполняет ...	д) ... костной опорой для мягких тканей лица, части органов двигательной и пищеварительной систем, а также органов чувств.

17. Вместо точек вставьте подходящие по смыслу слова, употребив их в правильной грамматической форме.

1. Все кости, соединённые между собой с помощью ... тканей, в совокупности составляют скелет.

2. Мозговой отдел является вместилищем ... мозга.

3. Скелет верхней конечности состоит из ... пояса и скелета ... конечности.

4. Скелет нижней конечности делится на ... пояс и скелет ... конечности.

5. Скелет определяет ... тела и даёт ему ...

6. Скелет ... толчки при ходьбе, прыжках и беге.

7. ... защищают головной мозг; ... защищает сердце, лёгкие, трахею; ... защищает органы малого таза (мочевой пузырь, прямую кишку и другие органы).

18. Замените выделенные слова синонимичными.

1. Скелет человека **состоит** из 203–206 костей.

2. В скелете человека **различают** скелет головы, скелет туловища, скелет верхних конечностей и скелет нижних конечностей.

3. В черепе **выделяют** 2 отдела — мозговой и лицевой.

4. Аппарат движения **включает** две части — активную и пассивную.

5. Скелет туловища **состоит** из позвоночного столба и грудной клетки.

19. Употребите слова, данные в скобках, в нужном падеже. Где необходимо, используйте предлоги.

1. Грудная клетка содержит ... (грудина, 12 пар рёбер и грудные позвонки).

2. ... (кости) находится костный мозг.

3. Скелет участвует ... (движение отдельных частей и всего тела).

4. ... (свободная верхняя конечность) выделяют плечо, предплечье (локтевая и лучевая кости) и кости кисти.

5. ... (механические функции) относятся опорная, рессорная, защитная и двигательная.

20. Из двух простых предложений составьте одно сложное, употребив слово **который** в нужной форме.

1. Скелет нижней конечности делят на пояс нижней конечности и свободную нижнюю конечность. Она представлена бедром, голенью и стопой.

2. Скелет человека состоит из 203–206 костей. Из них 36–40 являются непарными, а 85 — парными.

3. Внутри кости находится красный костный мозг. Он выполняет кроветворную и иммунологическую функции.

4. Все кости составляют скелет. Они соединены между собой с помощью соединительной, хрящевой и костной ткани.

5. Движения осуществляются при помощи костей, их соединений и мышц. Они образуют опорно-двигательный аппарат.

21. Составьте предложения, используя конструкции: **что состоит из чего, что образует что, что входит в состав чего, что представлено чем.**

Модель:

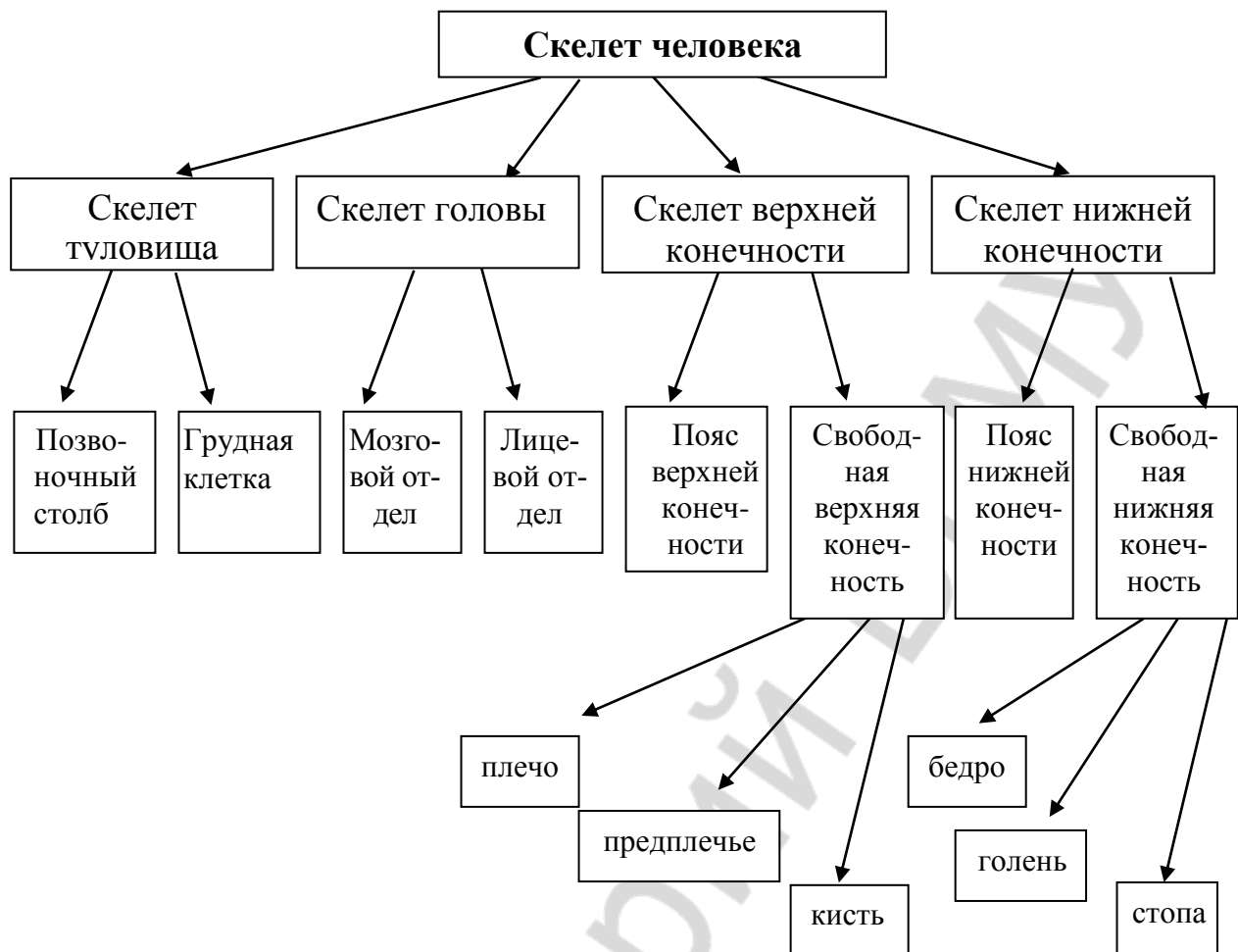
Предмет	Компоненты
скелет головы (череп)	23 кости

1. Скелет головы (череп) состоит из 23 костей.

2. В состав скелета головы (череп) входит 23 кости.

Предмет	Компоненты
скелет человека	203–206 костей
скелет туловища	позвоночный столб и грудная клетка
позвоночник	33–34 позвонка
грудная клетка	грудина, 12 пар рёбер и грудные позвонки
верхняя конечность	плечо, предплечье, кисть
нижняя конечность	бедро, голень, стопа
позвонок	тело, костная дуга и несколько отростков

22. Составьте текст «Скелет человека» по схеме и запишите его в тетрадь.



23. Перескажите содержание текста по плану.

1. Понятие об опорно-двигательном аппарате.
2. Передвижение человека в пространстве и роль опорно-двигательного аппарата.
3. Активная и пассивная части аппарата движения.
4. Эволюция скелета.
5. Составные части скелета:
 - а) скелет головы:
 - мозговой отдел;
 - лицевой отдел;
 - б) скелет туловища:
 - позвоночный столб;
 - грудная клетка;
 - в) скелет верхней конечности:
 - плечевой пояс;
 - скелет свободной верхней конечности.
 - г) скелет нижней конечности:
 - тазовый пояс;
 - скелет свободной нижней конечности.

6. Функции скелета:

а) механические:

- опорная;
- рессорная;
- защитная;
- двигательная;

б) биологические:

- участие в минеральном обмене;
- кроветворная функция;
- иммунологическая функция.

ТЕМА 5. КЛАССИФИКАЦИЯ КОСТЕЙ

1. Прочитайте следующие слова. Определите по словарю и запишите значение тех из них, которые вам не знакомы.

Рычаг, величина, цилиндр, пясть, плюсна, предплечье, клин, решётка, куб, грань, лопатка, голень, грудина, связка, бугор, гребень, канал, фасция, борозда, обширный, удобный.

Прочитайте следующие слова-термины и их определения. Не глядя в текст, повторите их вслух по памяти.

Эпифиз – суставной конец длинных трубчатых костей.

Диафиз — средняя часть трубчатой кости (тело).

Метафиз — участок кости, расположенный между диафизом и эпифизом.

Трубчатые кости — это кости, которые располагаются на конечностях, имеют удлинённую форму и выполняют функцию рычагов.

Губчатые кости – это кости, состоящие из губчатого вещества и имеющие форму неправильного куба или многогранника.

Плоские кости – это кости, имеющие плоскую форму.

Воздухоносные кости — это кости, которые имеют в теле полость, выстланную слизистой оболочкой и заполненную воздухом.

2. От следующих существительных и словосочетаний образуйте прилагательные или новые существительные.

Модель: мышца — мышечный

Трубка, губка, колено, лоб, решётка, слизь, сосед, цилиндр, сустав, таз, скула.

В виде гороха, много граней, три грани, верхняя челюсть, в виде клина, воздух носить.

3. Образуйте существительные от данных глаголов.

Модель: основать — основание

Изучать, соединяться, прекращаться, расти, образоваться, защищать, прикрепляться, строить, связываться, развиваться.

4. Найдите в следующих словах общий корень. Поставьте вопрос к каждому слову.

Длина, длинный, удлинить, удлинённый, удлинение; толстый, толщина, утолстить, утолщение, утолщённый; полный, заполнить, заполненный, полноценный; участвовать, участие, участник; защищать, защита, защитник, защитный.

5. В данных словосочетаниях восстановите пропущенные окончания прилагательных.

Средн... часть, обширн... поверхности, различн... строение, нижн... челюсть, тазов... кость, цилиндрическ... форму, с соседн... костями, к длин... трубчат... костям, коротк... трубчат... костей, неправильн... куба, разнообразн... форму, слизист... оболочкой, на некотор... костях.

6. Из следующих слов составьте словосочетания.

Модель: прикрепление – мышцы — прикрепление мышц

Сухожилия — мышцы; удобство — изучение; основа — классификация костей; три — признак; кости — пясть, плюсна; фаланги — пальцы; участок — кости; область — пясть, предплюсна; функция — защита, рычаги; несколько — часть; кости — основание; стенки — полости; пояс — верхние и нижние конечности; форма — неправильный куб и многогранник; полости — воздухоносные кости.

7. Замените предложения синонимичными, используя конструкции: **что является чем, что называется чем, что входит во что.**

1. Каждая часть — самостоятельный орган.

2. Эпифизы — утолщённые концы кости.

3. Метафиз — участок кости, расположенный между диафизом и эпифизом.

4. Кости пясти, плюсны и фаланги пальцев — примеры коротких трубчатых костей.

5. Губчатые кости — сесамовидные кости.

8. Выберите нужный вид глагола.

1. Кости (занимать — занять) определённое положение в теле.

2. Трубчатые кости (выполнять — выполнить) функцию рычагов.

3. Трубчатые кости (располагаться — расположиться) на конечностях.

4. В бороздах (проходить — пройти) нервы, сосуды, сухожилия.

6. Все кости скелета (разделять — разделить) на группы.

9. Употребите данные слова и словосочетания в нужном падеже.

а) Т.п. (чем? с чем? между чем и чем?)

Модель: метафиз — метафизом

Полость носа, смешанные кости, воздухоносные кости, надкостница, орган, диафиз, эпифизы, соседние кости, пример коротких трубчатых костей, слизистая оболочка, диафиз и эпифиз.

б) П.п. (в чём? где?)

Модель: тело — в теле

Конечности, трубчатая кость, сухожилия мышц, область запястья и предплюсны, образование стенок, это место, поверхности каждой кости, некоторые кости.

10. Составьте и запишите в тетрадь предложения, используя следующие конструкции:

а) что положено в основу чего:

3 признака: форма костей, их функция и развитие — классификация костей.

б) что располагается где:

Трубчатые кости — конечности.

Губчатые кости — область запястья и предплюсны.

в) что различают где:

Трубчатая кость — средняя часть тела и утолщённые концы.

г) что участвует в чём:

Плоские кости — образование стенок полостей, поясов верхней и нижней конечности.

д) что сообщается с чем:

Полости воздухоносных костей — полость носа.

е) что состоит из чего:

Смешанные кости — несколько частей, имеющих различное строение.

ж) что относится к чему:

Плоские кости — кости свода черепа, лопатка, грудина, тазовая кость.

Сесамовидные кости — надколенник, гороховидная кость и другие.

з) что прикрепляется к чему:

Сухожилия мышц, связки, фасции — бугры, гребни, линии.

11. Прочитайте текст «Классификация костей» и ответьте на вопрос: «Какие признаки положены в основу классификации костей?»

Классификация костей

Каждая кость является самостоятельным органом. Она состоит из костной ткани и снаружи покрыта надкостницей. Внутри кости находится костный мозг. Кости имеют разнообразную форму и величину, занимают определённое положение в теле. Для удобства изучения все кости скелета разделяют на группы.

В основу классификации костей положены три признака: форма костей, их функция и развитие. По форме различают трубчатые (длинные и короткие), губчатые, плоские, смешанные и воздухоносные кости.

Трубчатые кости располагаются на конечностях, имеют удлинённую форму и выполняют функцию рычагов. В трубчатой кости различают среднюю часть — тело, которое называется диафизом. Тело кости имеет цилиндрическую или трёхгранную форму. Утолщённые концы кости

называются эпифизами. Они имеют суставные поверхности, покрытые хрящом, и служат для соединения с соседними костями. Участок кости, расположенный между диафизом и эпифизом, называется метафизом. В этом месте находится эпифизарный хрящ, за счёт которого кость растёт в длину. После прекращения роста кости наступает её синоостозирование. К длинным трубчатым костям относятся плечевая, бедренная кости, а также кости предплечья и голени. Примером коротких трубчатых костей являются кости пясти, плюсны и фаланги пальцев.

Губчатые кости имеют форму неправильного куба или многогранника. К ним относятся кости запястья, предплюсны. В группу губчатых костей входят сесамовидные кости. Они развиваются в сухожилиях мышц. К ним относятся надколенник, гороховидная кость и другие. Губчатые кости выдерживают большую нагрузку и придают телу подвижность.

Плоские кости скелета участвуют в образовании стенок полостей тела, а также поясов верхней и нижней конечностей. Эти кости выполняют функцию защиты. Они представляют собой обширные поверхности для прикрепления мышц. К плоским костям относятся кости свода черепа, лопатка, грудина, тазовая кость.

Смешанные кости построены сложно. Они имеют разнообразную форму, состоят из нескольких частей и выполняют опорную и защитную функции. К смешанным костям относятся позвонки, кости основания черепа, нижняя челюсть, скуловая кость.

Воздухоносные кости имеют в теле полость, выстланную слизистой оболочкой и заполненную воздухом, благодаря чему облегчается вес черепа. К воздухоносным костям относятся некоторые кости черепа: лобная, клиновидная, решётчатая и верхнечелюстные кости. Полости воздухоносных костей сообщаются с полостью носа.

На поверхностях каждой кости имеются неровности: бугры, гребни, линии. К ним прикрепляются сухожилия мышц, связки, фасции. На некоторых костях имеются борозды, в которых проходят нервы, сосуды, сухожилия. Если через кость проходит сосуд или нерв, в кости образуется канал.

12. Ответьте на вопросы.

1. Что вы узнали о кости как об органе?
2. Какую форму и величину имеют кости?
3. Как различаются трубчатые кости по форме?
4. Где располагаются трубчатые кости?
5. Какое строение имеют трубчатые кости? Приведите примеры длинных и коротких трубчатых костей.
6. Какую форму имеют губчатые кости?
7. Какие кости относятся к сесамовидным костям?
8. Каковы функции плоских костей?

9. Какое строение имеют смешанные кости? Какие функции они выполняют? Приведите примеры смешанных костей.

10. Какие кости называются воздухоносными? Приведите примеры воздухоносных костей.

11. Каковы функции неровностей и борозд, которые имеются на каждой кости?

13. Выберите окончание предложений в соответствии с содержанием текста.

1. Длинные трубчатые кости — это ...	а) ... кости пясти, плюсны и фаланги пальцев.
2. Короткие трубчатые кости — это ...	б) ... кости свода черепа, лопатка, грудина, тазовая кость.
3. Сесамовидные кости — это ...	в) ... плечевая, бедренная кости, кости предплечья и голени.
4. Плоские кости — это...	г) ... кости черепа: лобная, клиновидная, решётчатая, верхнечелюстные кости.
5. Смешанные кости — это...	д) ... надколенник, гороховидная кость и другие.
6. Воздухоносные кости — это...	е) ... позвонки, кости основания черепа, нижняя челюсть, скуловая кость.
7. Губчатые кости — это...	ж) ... кости запястья, предплюсны.

14. Впишите пропущенные слова, употребив их в правильной грамматической форме.

1. Внутри кости находится ... мозг.
2. Снаружи кость покрыта ...
3. Трубчатые кости располагаются ... и имеют ... форму.
4. Тело кости имеет ... форму.
5. Кость растёт в длину за счёт ... хряща.

15. Употребите слова, данные в скобках, в нужном падеже. Где необходимо, используйте предлоги.

1. ... (трубчатая кость) различают (средняя часть — тело).
2. Тело кости называется (диафиз), утолщённые концы кости называются (эпифиз), а участок кости, расположенный между диафизом и эпифизом, называется (метафиз).
3. Губчатые кости имеют форму (неправильный куб или многогранник).
4. Плоские кости выполняют (функция защиты).
5. Полости воздухоносных костей сообщаются... (полость носа).
6. ... (поверхность каждой кости) имеются неровности: бугры, гребни, линии.
7. ... (бугры, гребни, линии) прикрепляются сухожилия мышц, связки, фасции.

16. От данных глаголов образуйте причастия и употребите их в предложениях в нужной форме.

1. (Утолстить) концы кости называются эпифизами. 2. Трубчатые кости имеют (удлинить) форму. 3. Эпифизы имеют суставные поверхности, (покрыть) хрящом. 4. (Сместать) кости (построить) сложно. 5. К (смешать) костям относятся позвонки, кости основания черепа, нижняя челюсть, скуловая кость.

17. Из двух предложений составьте одно с причастным оборотом.

1. Участок кости называется метафизом. Этот участок расположен между диафизом и эпифизом.

2. Эпифизы имеют суставные поверхности. Эти поверхности покрыты хрящом.

3. Воздухоносные пути имеют в теле полость. Эта полость выстлана слизистой оболочкой и заполнена воздухом.

4. В трубчатой кости различают среднюю часть — тело. Его называют диафизом.

5. Каждая кость состоит из костной ткани. Кость снаружи покрыта надкостницей.

18. Замените простые предложения сложными.

1. Для удобства изучения все кости скелета разделены на группы.

2. После прекращения роста костей наступает его синостозирование.

3. Эпифизы служат для соединения с соседними костями.

19. Замените выделенные конструкции синонимичными.

1. Внутри кости **находится** костный мозг.

2. По форме **различают** трубчатые, губчатые, плоские, смешанные и воздухоносные кости.

3. Тело кости имеет **цилиндрическую** форму.

4. За счёт эпифизарного хряща кость **растёт** в длину.

5. Плоские кости скелета **участвуют** в образовании стенок полостей тела, а также поясов верхней и нижней конечностей.

6. Эти кости выполняют функцию **защиты**.

7. Полости воздухоносных костей **сообщаются** с полостью носа.

20. Поставьте вопросы к выделенным словам и словосочетаниям.

1. Для **удобства изучения** все кости скелета разделяют на группы.

2. Трубчатые кости выполняют функцию **рычагов**.

3. Участок кости, расположенный между диафизом и эпифизом, называется **метафизом**.

4. Губчатые кости имеют форму **неправильного куба или многогранника**.

5. Если **через кость проходит сосуд или нерв**, в кости образуется канал.

21. Замените пассивные конструкции активными.

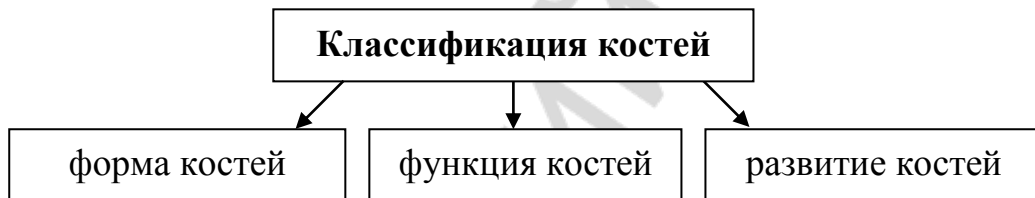
1. Кость покрыта надкостницей.
2. Суставные поверхности покрыты хрящом.
3. В трубчатой кости различается средняя часть (тело).
4. Эта полость выстлана слизистой оболочкой и заполнена воздухом.
5. К сесамовидным костям относятся надколенник, гороховидная кость и другие.

22. Закончите предложения.

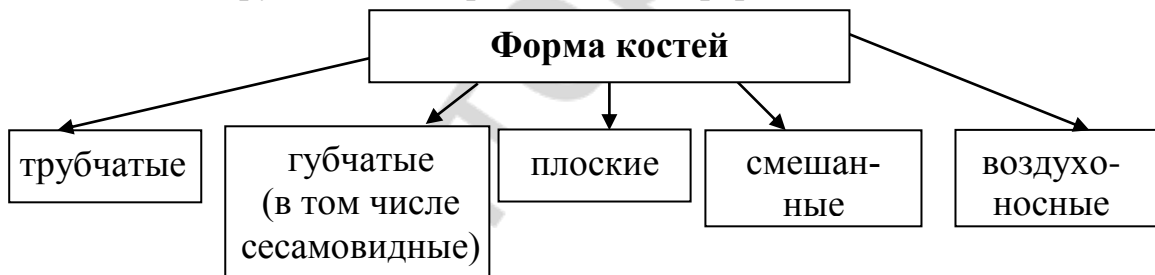
1. После прекращения роста кости наступает её ...
2. На поверхности каждой кости имеются неровности: ...
3. В бороздах проходят нервы ...
4. Плоские кости скелета участвуют в образовании стенок полостей тела, а также ...
5. Плоские кости представляют собой обширные поверхности для ...

23. Ответьте на вопросы, используя следующие схемы.

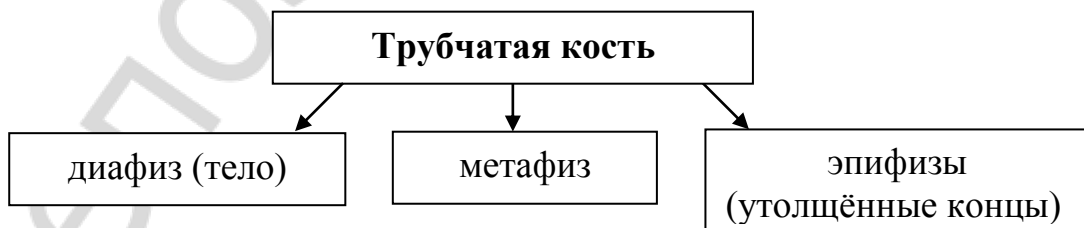
1. Какие признаки положены в основу классификации костей?



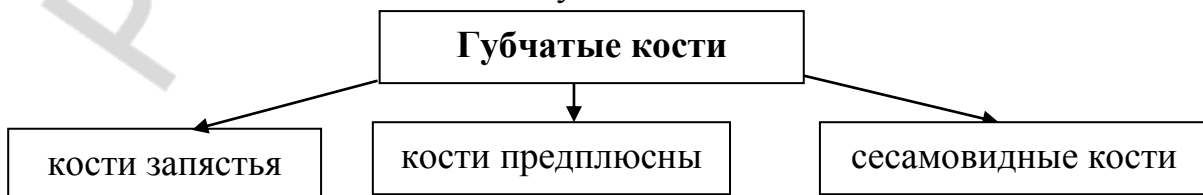
2. Какие группы костей различают по форме?



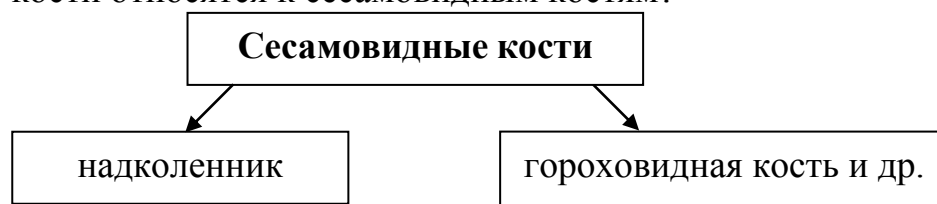
3. Какие части различают в трубчатой кости?



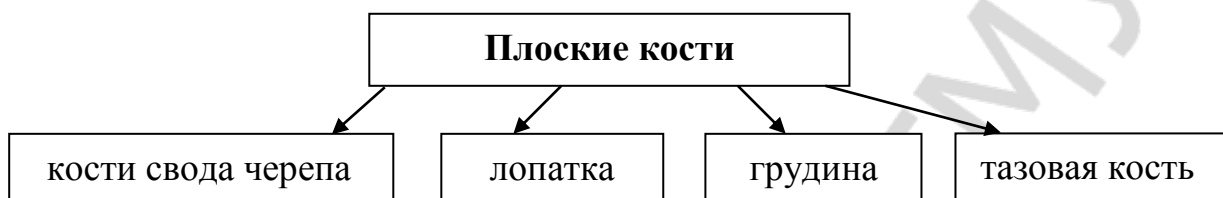4. Какие кости относятся к губчатым костям?



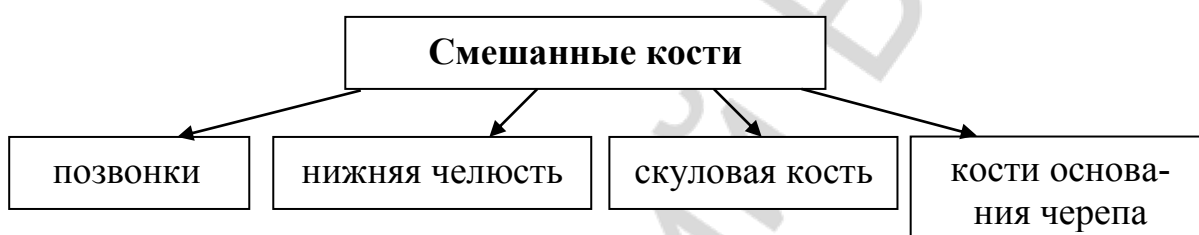5. Какие кости относятся к сесамовидным костям?



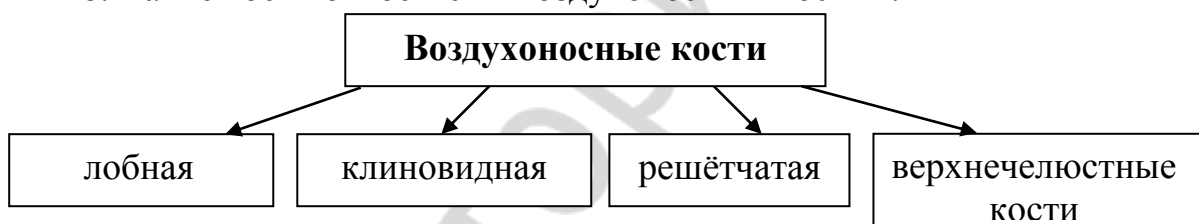
6. Какие кости относятся к плоским костям?



7. Какие кости относятся к смешанным костям?



8. Какие кости относятся к воздухоносным костям?



24. Перескажите содержание текста «Классификация костей» по плану.

1. Кость как самостоятельный орган.

2. Классификация костей по форме:

а) трубчатые:

– длинные трубчатые (плечевая, бедренная, кости предплечья и голени);

– короткие трубчатые (кости пясти, плюсны и фаланги пальцев).

б) губчатые: кости запястья, кости предплюсны, сесамовидные кости (надколенник, гороховидная кость и др.);

в) плоские: кости свода черепа, лопатка, грудина, тазовая кость и др.;

г) смешанные: позвонки, кости основания черепа, нижняя челюсть, скуловая кость;

д) воздухоносные: лобная, клиновидная, решётчатая, верхнечелюстные кости.

3. Функции костей.

ТЕМА 6. ВИДЫ СОЕДИНЕНИЙ КОСТЕЙ

1. Прочитайте данные слова. Определите по словарю и запишите значения тех из них, которые вам не знакомы.

Возраст, край, корень, мембрана, полость, прослойка, слой, связка, шов, хрящ, щель, рукоятка, упругий, прочный, постоянный, непрерывный, отсутствовать (в чём?).

Прочитайте следующие слова-термины и их определения. Не глядя в текст, повторите их вслух по памяти.

Непрерывные соединения — это соединения костей посредством соединительной ткани или хряща (фиброзные соединения, синхондрозы, синостозы).

Прерывные соединения (или суставы) — это соединения костей, в которых между соединяющимися костями имеется суставная полость (диартрозы, синовиальные соединения).

Фиброзные соединения — это соединения костей, в которых кости соединяются при помощи соединительной ткани (связки, мембраны, швы в черепе).

Синхондрозы — это соединения костей с помощью хрящевой ткани.

Синостозы — это соединения костей, в которых кости соединяются с помощью костной ткани (например, крестец).

Симфизы — это переходная форма соединений костей от непрерывных к прерывным (например, лобковый симфиз и симфиз рукоятки грудины).

Шов — это узкая прослойка соединительной ткани.

2. В данных словах найдите общий корень, определите, к какой части речи относятся эти слова.

Соединяться, единый, соединение, соединительный.

Двигаться, движение, подвижность, опорно-двигательный, неподвижный.

Связываться, связь, связка, связной, связывающий.

Прерываться, прерывной, непрерывный, перерыв.

3. Образуйте прилагательные от следующих существительных. Запишите их в тетрадь.

Модель: кость — костный

Время, хрящ, сустав, переход, лобок, затылок, чешуя, зуб, соединение, альвеола.

4. Подберите антонимы к данным словам, запишите их парами в тетрадь. Используйте слова для справок.

Постоянный, большой, бóльший, разнообразный, передний, узкий, сохраняться, отсутствовать, помогать, продольный, снаружи, внутренний.

Слова для справок: внешний, мешать, широкий, задний, поперечный, одинаковый, меньший, маленький, временный, внутри, присутствовать, исчезать.

5. От следующих глаголов образуйте существительные.

Модель: перемещаться — перемещение

Смещаться, вколачивать, синостозировать, двигаться, соединяться, участвовать, обмениваться, помогать, шить, зависеть, переходить.

Составьте с ними словосочетания.

6. От следующих существительных и прилагательных образуйте формы:

а) Р.п. мн. ч.:

Модель: связка — связки — связок

Шов, мембрана, кость, хрящ, ткань, край, стенка, соединительная ткань, соприкасающиеся кости, непрерывные соединения.

б) Т.п. ед. или мн. ч.:

Модель: кость — костью, свойства — свойствами

Выполняемая функция, особый вид, соединительная ткань, помощь, тело, соединяющиеся кости, большая подвижность, разнообразные движения, упругие, прочные, пример, корень, стенка, малоподвижные, постоянные, временные, клиновидно-затылочная, синовиальная оболочка, совершенные виды.

7. Определите род указанных существительных.

Упругость, шов, прочность, щель, край, корень, подвижность, полость, поверхность, рукоятка, соединение, жизнь, позвонок, свойство, зависимость, функция, чешуя.

8. В данных словосочетаниях восстановите пропущенные окончания прилагательных.

Един... целое, следующ... физич... свойства, синовиальн... соединения, передн... и задн... продольн... связки, зубчат... шов, альвеоларн... соединение, переходн... форма, внутренн... поверхность, соединительн... тканью, до определенн... возраста, в виде узк... щели, больш... подвижностью, наиболее совершенн... видами, видом фиброзн... соединения.

9. Составьте словосочетания с данными словами и запишите их в тетрадь.

Модель: поверхность — щель — поверхность щели

а) Соединения — кости; кости — скелет; при помощи — связки, мембраны, швы; виды — непрерывные соединения; края — соприкасающиеся кости; прослойка — соединительная ткань; стенка — зубная альвеола; пример — временный синхондроз; смещение — сочленяющиеся кости.

б) являться какими?	прочные, малоподвижные, упругие
бывать какими?	постоянные и временные
замещаться чем?	костная ткань
выстлана чем?	синовиальная жидкость
соединение чего с чем?	рукоятка грудины, тело
сохраняется до какого периода?	определённый возраст

10. *Подберите видовую пару к следующим глаголам.*

Обеспечивать, связывать, выделять, различать, вколачивать, соприкасаться, представлять, сохраняться, замещаться, наступать, выстилать.

11. *Выберите нужный вид глагола.*

1. Соединения костей (объединять — объединить) кости скелета в единое целое.

2. В фиброзных соединениях кости (соединяться — соединиться) при помощи соединительной ткани.

3. Соединения костей швами (встречаться — встретиться) только в черепе.

4. Синхондрозы (бывать — быть) постоянными и временными.

5. Хрящ (сохраняться — сохраниться) до определённого возраста.

12. *От глаголов, данных в скобках, образуйте причастия и употребите их в нужном падеже.*

1. Соединения костей имеют следующие свойства: прочность, упругость, подвижность, что связано с (выполнять) ими функцией.

2. Непрерывные соединения имеют (ограничить) подвижность или вовсе неподвижны.

3. В зависимости от ткани, (соединять) кости, различают 3 вида непрерывных соединений.

4. Между краями (соприкасаться) костей имеется узкая прослойка соединительной ткани — шов.

5. Зубоальвеолярное соединение образовано соединительной тканью, (находиться) между корнем зуба и стенкой зубной альвеолы.

6. В фиброзных или хрящевых соединениях возможны небольшие смещения (сочленяться) костей относительно друг друга.

13. *Из данных слов и словосочетаний составьте предложения.*

1. Щель, между, соединяющиеся кости, отсутствовать.

2. Непрерывные, соединения, иметь, ограниченный, подвижность.

3. Выделять, три, вида, фиброзные, соединения.

4. Между, края, соприкасающиеся кости, иметься, узкая прослойка, соединительный, ткань.

5. Синхондрозы, являться, прочные, малоподвижные и упругие, соединения.

14. *Замените выделенные слова синонимичными.*

1. **Выделяют** три вида фиброзных соединений: синдесмозы, швы и вколачивание.

2. Особым видом фиброзных соединений **является** вколачивание.

3. Между костями **имеется** хрящ.

4. Внутренняя поверхность щели **выстлана** синовиальной оболочкой.

5. Соединения костей швами **встречаются** только в черепе.

15. Прочитайте текст «Виды соединений костей» и ответьте на вопрос: «Какие бывают виды соединений костей и чем они отличаются друг от друга?»

Виды соединений костей

Соединения костей объединяют кости скелета в единое целое и обеспечивают им большую или меньшую подвижность. Соединения костей имеют различное строение и следующие физические свойства: прочность, упругость, подвижность, что связано с выполняемой ими функцией. Выделяют три вида соединений костей: непрерывные соединения (синартрозы); симфизы, или полусуставы; прерывные соединения, или суставы (диартрозы, синовиальные соединения).

Непрерывные соединения — это соединения костей посредством соединительной ткани или хряща. В таком соединении полость или щель между соединяющимися костями отсутствует. Непрерывные соединения являются упругими и прочными, они имеют ограниченную подвижность или вовсе неподвижны. В зависимости от ткани, соединяющей кости, различают следующие виды непрерывных соединений: фиброзные соединения, синхондрозы и синостозы.

В фиброзных соединениях кости соединяются при помощи соединительной ткани. Выделяют три вида фиброзных соединений: синдесмозы, швы и вколачивание. Примером синдесмоза являются связки (например, передняя и задняя продольные связки позвонков) и мембраны (например, соединения между костями предплечья, голени).

Между краями соприкасающихся костей черепа имеется узкая прослойка соединительной ткани — шов. Соединения костей швами встречаются только в черепе. В зависимости от конфигурации краев соединяющихся костей различают зубчатый шов, чешуйчатый шов и плоский шов.

Особым видом фиброзного соединения является вколачивание (например, зубоальвеолярное соединение). Оно образовано соединительной тканью, находящейся между корнем зуба и стенкой зубной альвеолы.

Синхондрозы представляют собой соединения костей с помощью хрящевой ткани. Такие соединения являются прочными, малоподвижными и упругими. Синхондрозы бывают постоянными, которые сохраняются в течение всей жизни, и временными. Временные синхондрозы характеризуются тем, что между костями имеется хрящ, который сохраняется до определенного возраста, а затем замещается костной тканью. Примером временного синхондроза может быть клиновидно-затылочный, который сохраняется у человека до 18–20 лет. После 20 лет хрящ замещается костной тканью, наступает синостозирование.

В синостозах кости соединяются с помощью костной ткани. Костные соединения неподвижны. Примером синостоза является крестец.

Симфизы — это переходная форма соединений костей от непрерывных соединений к прерывным. Между соединяющимися костями находится

хрящ, в толще которого имеется небольшая полость в виде узкой щели. Её внутренняя поверхность выстлана синовиальной оболочкой. В симфизах возможны небольшие смещения сочленяющихся костей относительно друг друга. Примером симфиза является соединение лобковых костей (лобковый симфиз), а также соединение рукоятки грудины с её телом (симфиз рукоятки грудины).

Прерывные соединения, или суставы (диартрозы, синовиальные соединения) — это соединения костей, в которых между соединяющимися костями имеется суставная полость. Эти соединения характеризуются большой подвижностью и разнообразными движениями. Суставы являются наиболее совершенными видами соединения костей.

16. Ответьте на вопросы.

1. Какие три вида соединения костей вы знаете?
2. Что такое непрерывные соединения? Опишите их.
3. Как делятся непрерывные соединения в зависимости от ткани, соединяющей кости?
4. Что такое фиброзные соединения?
5. Что такое синхондрозы?
6. Что представляют собой синостозы?
7. Что такое симфизы? Приведите пример симфиза.
8. Что представляют собой прерывные соединения, или суставы?

17. Выберите окончания следующих предложений в соответствии с содержанием текста.

1. Примером синдесмоза являются...	а) ... вколачивание.
2. Примером временного синхондроза является...	б) ... связки и мембраны.
3. Примером синостоза является...	в) ... соединение лобковых костей и соединение рукоятки грудины с её телом.
4. Примером симфиза являются...	г) ... крестец.
5. Особым видом фиброзного соединения является...	д) ... клиновидно-затылочное соединение.

18. Составьте предложения, используя данные предлоги: посредством чего, с помощью (при помощи чего), в течение чего, в зависимости от чего, между чем. Запишите предложения в тетрадь.

Непрерывные соединения — это соединение костей (соединительная ткань или хрящ).

Кости соединяются (соединительная ткань).

Синхондрозы сохраняются (вся жизнь).

(Ткань, соединяющая кости) различают несколько видов тканей.

В хрящевой прослойке (соединяющиеся кости) имеется небольшая щель.

19. Составьте предложения с данными конструкциями и запишите их в тетрадь:

а) что обеспечивает что чему:

Соединения костей — большая или меньшая подвижность, кости.

б) что имеет что:

Непрерывные соединения — ограниченная подвижность.

в) что встречается где:

Соединения костей швами — череп.

г) что замещается чем:

Хрящ — костная ткань.

д) что является чем:

Соединение лобковых костей — пример симфиза.

Суставы — наиболее совершенные виды соединения костей.

е) что покрыто чем:

Фиброзные или хрящевые соединения — капсула.

ж) что характеризуется чем:

Прерывные соединения — большая активность и разнообразные движения.

20. Образуйте от глаголов, данных в скобках, причастия и употребите их в нужной форме.

1. В зависимости от ткани, (соединяться) кости, различают три вида соединений.

2. В непрерывных соединениях полость или щель между (соединяться) костями отсутствует.

3. Между поверхностями (соприкасаться) костей имеется узкая прослойка соединительной ткани — шов.

4. Между костями имеется хрящ, (сохраняться) до определённого возраста и (замещаться) костной тканью.

6. В фиброзных и хрящевых соединениях возможны небольшие смещения (сочленяться) костей относительно друг друга.

21. Из двух простых предложений составьте сложное, употребив слово *который*.

1. В зависимости от ткани, соединяющей кости, выделяют фиброзные соединения. В них кости соединяются при помощи соединительной ткани.

2. Особым видом фиброзного соединения является вколачивание. Примером этого вколачивания является зубоальвеолярное соединение.

3. К непрерывным соединениям относятся синхондрозы. Они представляют собой соединения костей с помощью хрящевой ткани.

4. Синхондрозы называются постоянными. Они сохраняются в течение всей жизни человека.

5. К непрерывным соединениям относятся также синостозы. В них кости соединяются с помощью костной ткани.

6. Прерывные соединения характеризуются большой подвижностью и разнообразными движениями. В них имеется суставная полость.

22. *Вместо точек вставьте подходящие по смыслу глаголы. Используйте слова для справок.*

1. Прерывные соединения ... большой подвижностью и разнообразными движениями.

2. Непрерывные соединения ... ограниченную подвижность или вообще неподвижны.

3. Хрящ ... до определённого возраста и ... костной тканью.

4. Соединения костей ... им большую или меньшую подвижность

5. Соединение костей швами ... только в черепе.

Слова для справок: сохраняться, иметь, характеризоваться, замещаться, обеспечивать, встречаться.

23. *Замените активную конструкцию пассивной, а пассивную — активной.*

1. Соединения костей объединяют кости скелета.

2. Временные синхондрозы замещаются костной тканью.

3. Внутренняя поверхность полости выстлана синовиальной оболочкой.

4. Зубоальвеолярное соединение образовано соединительной тканью.

5. В зависимости от конфигурации краёв соединяющихся костей выделяют зубчатый шов, чешуйчатый шов и плоский шов.

24. *Закончите предложения в соответствии с содержанием текста.*

1. Соединения костей имеют различное строение и следующие физические свойства

2. Выделяют три вида соединения костей

3. Выделяют три вида фиброзных соединений костей

4. Временные синхондрозы характеризуются тем, что

5. Прерывные соединения характеризуются

25. *Трансформируйте следующие предложения, используя конструкции: что является чем, что есть что, что называется чем.*

1. Непрерывные соединения — это соединения костей посредством соединительной ткани.

2. Непрерывные соединения – это упругие и прочные соединения костей.

3. Прерывные соединения — это соединения, в которых между соединяющимися костями имеется суставная полость.

4. Симфиз – это переходная форма соединений костей от непрерывных к прерывным.

5. Суставы — это наиболее совершенные виды соединения костей.

26. *Расскажите о соединениях костей по плану.*

1. Непрерывные соединения костей (синартрозы):

а) фиброзные:

- синдесмозы;
 - швы;
 - вколачивание;
2. Переходная форма от непрерывных соединений костей к прерывным (симфизы, полусуставы).
3. Прерывные соединения (суставы) (син. диатрозы, синовиальные соединения).
27. *Перескажите содержание текста по плану.*
1. Виды соединений костей.
 2. Непрерывные соединения костей:
 - фиброзные соединения костей;
 - синхондрозы;
 - синостозы.
 3. Симфизы (переходная форма соединений костей от непрерывных к прерывным).
 4. Прерывные соединения костей, или суставы.

ТЕМА 7. СТРОЕНИЕ СУСТАВА

1. *Прочитайте следующие слова. Определите по словарю и запишите значения тех из них, которые вам не знакомы.*

Капсула, герметично, щель (ж.р.), скольжение, толчок, буфер, выпуклый, вогнутый, ямка, впадина, добавочный, повреждение, прозрачный, устранять — устранить (*что?*), повреждать — повредить (*что? чем?*).

Прочитайте следующие слова-термины и их определения. Не глядя в текст, повторите их вслух по памяти.

Синдесмология или артрология — учение о соединениях костей.

Фиброзная оболочка (от лат. *fibra* — волокно) — наружная оболочка суставной капсулы, состоящая из плотной волокнистой соединительной ткани.

Синовиальная жидкость — физиологическая жидкость, находящаяся в полости сустава.

Синовиальная оболочка — внутренняя оболочка суставной капсулы.

Конгруэнтные суставные поверхности — соответствующие друг другу поверхности.

Сустав — подвижное соединение костей, позволяющее им перемещаться относительно друг друга.

Суставные диски, мениски, связки и др. — вспомогательные образования в суставе.

Хрящ — один из видов соединительной ткани, который отличается плотным упругим межклеточным веществом. В нём отсутствуют нервы и кровеносные сосуды.

Гиалиновый хрящ — разновидность хрящевой ткани; плотный, упругий, стекловидный.

2. К следующим словам подберите антонимы. Используйте слова для справок.

Различный, непрерывный, наружный, прозрачный, отрицательный, способствовать, соответствие, облегчать, выпуклый, основной, объединять, повреждение.

Слова для справок: прерывный, непрозрачный, препятствовать, одинаковый, внутренний, затруднять, несоответствие, положительный, вогнутый, разъединять, добавочный, восстановление.

3. Определите, от каких глаголов образованы данные существительные.

Строение, соединение, деление, выделение, устранение, прилагание, смягчение, объединение, перемещение, сохранение, предохранение, повреждение, выполнение, рост, трение.

4. Определите значение следующих слов, исходя из значения их составных частей.

Щелевидный, внутрисуставные, внесуставные, полусустав, шаровидный.

5. В данных словосочетаниях восстановите пропущенные окончания прилагательных.

Суставн... поверхности, суставн... капсула, синовиальн... жидкость, внутрисуставн... хрящи, суставн... губа, наружн... слой, фиброзн... оболочка, синовиальн... оболочка, суставн... полость, щелевидн... пространство, больш... количество, отрицательн... давление, плотн... прилагание.

6. Из данных слов образуйте словосочетания. Используйте, где это необходимо, предлоги.

Соединяются (с помощью чего?) различные суставы; делятся (на что?) три основные вида; окружает (что?) суставная полость; выделяет (что? во что?) синовиальная жидкость, полость сустава; способствует (чему?) плотное прилагание суставов; сравнивают (с чем?) геометрическая фигура; объединяют (что? во что?) кости, прочная основа (опора) тела; предохраняют (что? от чего) внутренние органы, повреждения.

7. Прочитайте предложения, используя слова в скобках в правильной форме.

Сустав состоит из трёх элементов: (суставная капсула, суставная полость и суставные поверхности соединяющихся костей). Суставная капсула герметично окружает (суставная полость). Суставная капсула состоит из (наружная плотная фиброзная оболочка и внутренняя тонкая синовиальная оболочка). Синовиальная оболочка выделяет в полость сустава (густая прозрачная синовиальная жидкость). Отрицательное давление в суставной полости способствует (плотное прилагание) суставных поверхно-

стей. Одна из костей сустава имеет (выпуклая форма), другая кость имеет (вогнутая форма).

8. *Объясните разницу в словах **устранять** и **отстранять** (кого? от чего?). Вставьте их в предложения.*

Студент не прошел медосмотр, поэтому декан ... его от занятий. Надо ... недостатки в работе. Рабочий нарушил правила безопасности и его ... от работы. Синовиальная жидкость смачивает суставные поверхности костей и ... трение костей друг о друга.

9. *Прочитайте текст и скажите, на сколько частей можно было бы разделить его по содержанию.*

Строение сустава

Кости соединяются между собой с помощью различных суставов. Учение о соединениях костей называется синдесмологией или артрологией. Все соединения между костями делятся на три основных вида: непрерывные соединения (синартрозы), прерывные соединения (диартрозы, или суставы) и полусуставы (симфизы).

Прерывные подвижные соединения костей называются диартрозами, или суставами. Сустав состоит из трёх основных элементов: суставной капсулы, суставной полости и суставных поверхностей соединяющихся костей.

Суставная капсула герметично окружает сустав. Капсула состоит из наружной плотной фиброзной оболочки и внутренней тонкой синовиальной оболочки. Синовиальная оболочка выделяет в полость сустава густую прозрачную синовиальную жидкость. Эта жидкость заполняет пространство полости сустава, смазывает суставные поверхности костей и устраняет трение костей друг о друга.

Суставная полость представляет собой щелевидное пространство между суставными поверхностями и синовиальной оболочкой. Она герметична и содержит небольшое количество синовиальной жидкости. В суставной полости отрицательное давление, благодаря чему суставные поверхности плотно прилегают друг к другу.

Суставные поверхности костей покрыты гиалиновым хрящом. Суставной хрящ гладкий, что уменьшает трение между костями и облегчает их движение. Кроме того, суставной хрящ эластичный, смягчает толчки и служит буфером. Суставные поверхности соединяющихся костей могут соответствовать или не соответствовать друг другу по форме. Суставные поверхности, соответствующие друг другу, называются конгруэнтными. Одна из костей образует суставную головку и имеет выпуклую форму. Другая кость образует суставную ямку или впадину и имеет вогнутую форму.

По форме суставные поверхности сравнивают с геометрической фигурой (шар, эллипс, цилиндр и др.). К вспомогательным элементам сустава

относятся внутрисуставные хрящи: диски, мениски, суставные губы, внутрисуставные и внесуставные связки и другие.

Соединения костей в организме выполняют следующие функции: объединяют кости в прочную основу (опору) тела, обеспечивают перемещение частей тела относительно друг друга, передвижение тела в пространстве, сохранение положения тела и его устойчивость, являются зонами роста костей, предохраняют внутренние органы от повреждений.

10. Выберите окончания предложений в соответствии с содержанием текста.

1. Учение о соединениях костей называется ...	а) диартрозами, или суставами.
2. Прерывные соединения костей называются ...	б) синдесмологией или артрологией.
3. Непрерывные соединения костей называются ...	в) симфизами.
4. Полусуставы называются ...	г) синартрозами.
5. Суставные поверхности, соответствующие друг другу, называются ...	д) конгруэнтными.

11. Составьте предложения, используя конструкции: **что делится на что; что состоит из чего; что представляет собой что; что содержит что; что имеет что; что образует что.**

1. Соединение между костями — три основных вида.
2. Сустав — три элемента: суставная капсула, суставная полость, суставные поверхности.
3. Капсула — наружная плотная фиброзная оболочка и внутренняя тонкая синовиальная оболочка.
4. Суставная полость — щелевидное пространство.
5. Суставная полость — небольшое количество синовиальной жидкости.
6. Одна кость — вогнутая форма. Другая кость — выпуклая форма.
7. Одна из костей — суставная головка. Другая кость — суставная ямка или впадина.

12. Закончите предложения.

Кости между собой соединяются с помощью ...

Все соединения между костями делятся на три основных вида: ...

Сустав состоит из ...

Суставная капсула состоит из ...

Суставная полость представляет собой ...

Суставные поверхности покрыты ...

13. Замените пассивные конструкции активными.

Суставные поверхности покрыты суставным хрящом.

Пространство суставной полости заполнено (заполняется) суставной жидкостью.

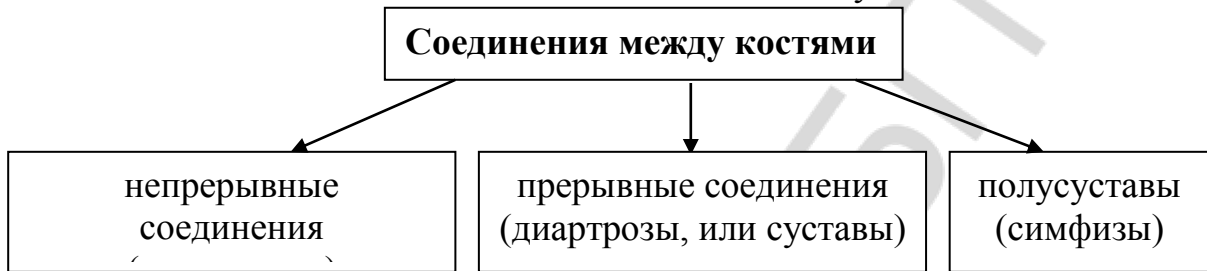Суставные поверхности костей смазываются суставной жидкостью.

Суставная поверхность герметично окружена суставной капсулой.

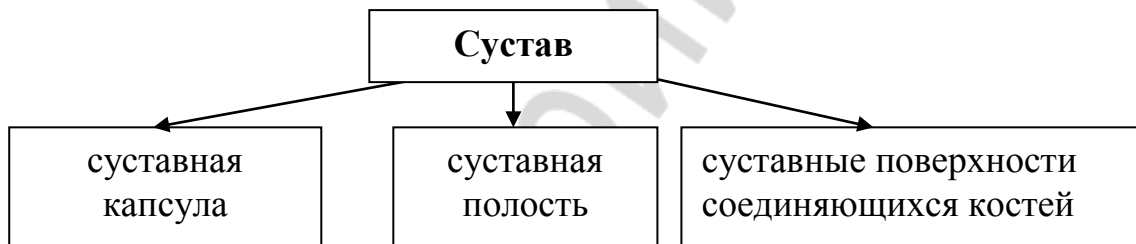Суставные поверхности, соответствующие друг другу, называются конгруэнтными.

14. Ответьте на вопросы, используя следующие схемы.

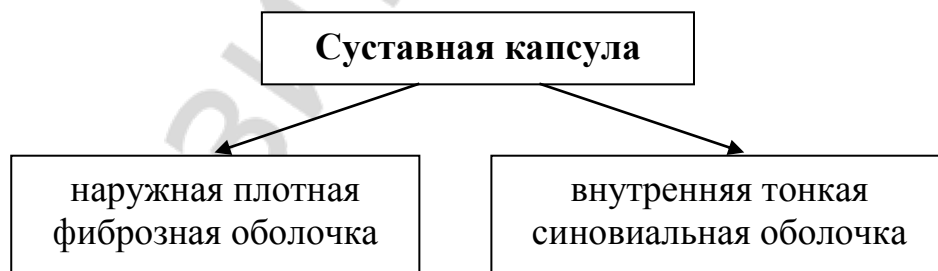1. На какие виды делятся все соединения между костями?



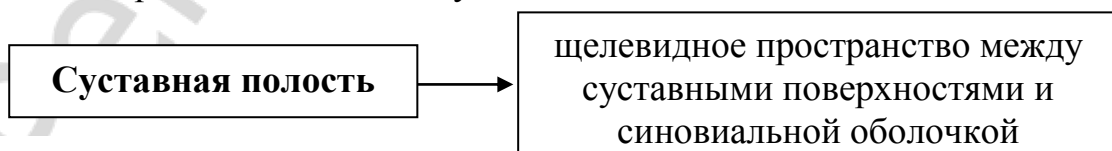2. Из каких элементов состоит сустав?



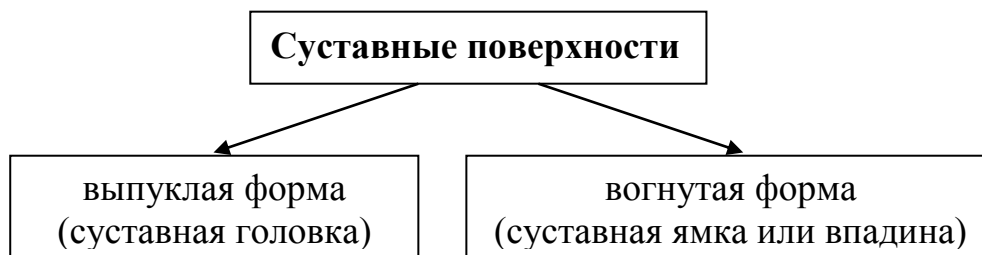3. Какие оболочки входят в состав капсулы?



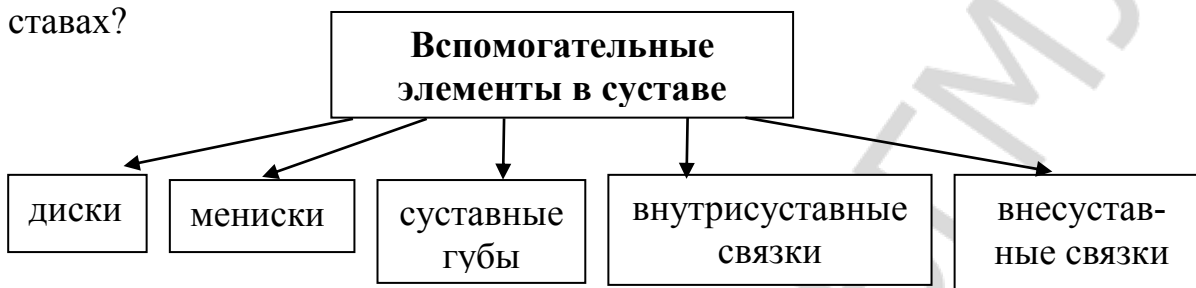
4. Что представляет собой суставная полость?



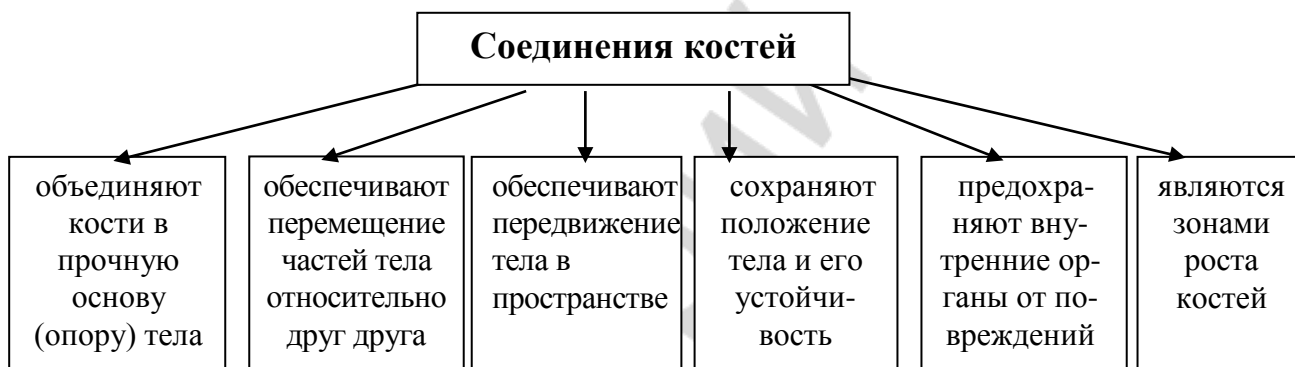5. Какую форму имеют соответствующие друг другу (конгруэнтные) суставные поверхности?



6. Какие вспомогательные элементы встречаются в некоторых суставах?



7. Какие функции выполняют в организме соединения костей?



15. Составьте назывной план текста «Строение сустава» и перекажите содержание текста по плану.

ТЕМА 8. КЛАССИФИКАЦИЯ СУСТАВОВ

1. Прочитайте следующие слова. Определите по словарю и запишите значения тех из них, которые вам не знакомы.

Комплексный, комбинированный, камера, эллипс, блок, цилиндр, фаланги пальцев, седло, продольный, поперечный, ось, вращение, конус, скольжение, функционировать.

Прочитайте следующие слова-термины и их определения. Не глядя в текст, повторите их вслух по памяти.

Мыщелок — выпуклая суставная поверхность мыщелкового сустава.

Мыщелковый сустав — сустав переходной формы от блоковидного к эллипсоидному (например, коленный сустав).

Пронация — вращательные движения конечности или её части внутрь.

Супинация — вращательные движения конечности или её части наружу.

Оси вращения в суставах	Оси движения в суставах
Сагиттальная ось проходит перпендикулярно фронтальной плоскости спереди назад (от лат. стрела).	Вокруг сагиттальной оси возможны отведение и приведение.
Фронтальная ось (поперечная, горизонтальная), проходит перпендикулярно сагиттальной плоскости слева направо.	Вокруг фронтальной оси возможны сгибание и разгибание (движение вперёд и назад).
Вертикальная ось проходит перпендикулярно горизонтальной плоскости сверху вниз.	Вокруг вертикальной оси возможно вращение — вращение наружу и вращение внутрь.

2. *От существительных в скобках образуйте прилагательные.*

Модель: (плечо) сустав — плечевой сустав

(Локоть) сустав, (сустав) поверхности, (геометрия) фигура, (цилиндр, эллипс) суставы, (круг) движение, (мышцелок) сустав, (комплекс) сустав, (комбинация) сустав, (сустав) сумка, (колено) сустав.

3. *Найдите среди данных слов антонимы.*

Простой, горизонтальный, отведение, различный, внутрь, продольный, сложный, одинаковый, подвижный, приведение, разгибание, кнаружи, неподвижный, поперечный, вертикальный, сгибание.

4. *Замените сочетание слов одним сложным прилагательным.*

Модель: сустав в виде шара — шаровидный сустав.

Сустав в виде блока (седла, чаши, яйца, ладьи, колеса).

Нарисуйте форму образованных суставов.

5. *От данных глаголов образуйте существительные.*

Модель: двигать — движение.

Сгибать, разгибать, отводить, приводить, вращать, поднимать, опускать.

6. *Прочитайте словосочетания, определите значение сложного прилагательного.*

Внутрисуставной хрящ, височно-нижнечелюстной сустав, атлантозатылочный сустав, межфаланговый сустав, атлантоосевой сустав, лучезапястный сустав, тазобедренный сустав, голеностопный сустав, грудиноключичный сустав.

7. *Прочитайте текст «Классификация суставов» и ответьте на вопрос, по каким признакам классифицируют суставы.*

Классификация суставов

Классификация суставов проводится по следующим принципам:

1) по числу суставных поверхностей; 2) по форме суставных поверхностей; 3) по функции (числу осей вращения).

По числу суставных поверхностей различают следующие суставы: простые и сложные. Простой сустав имеет две суставные поверхности (например, плечевой сустав, межфаланговый сустав). Сложный сустав имеет более двух суставных поверхностей (например, локтевой сустав). Различают комплексные и комбинированные суставы. Комплексный сустав содержит внутри суставной сумки хрящ (диск или мениск). Хрящ делит полость сустава на две камеры. Примером комплексного сустава является коленный сустав. Комбинированный сустав представляет собой комбинацию нескольких суставов, расположенных отдельно друг от друга, но функционирующих вместе. Например, височно-нижнечелюстной сустав, атлантозатылочный сустав.

Форма суставных поверхностей напоминает форму различных геометрических фигур: цилиндра, эллипса, шара. Соответственно этому различают суставы по форме суставных поверхностей: цилиндрический, эллипсоидный, шаровидный. Встречаются и варианты указанных форм суставов. Например, разновидностью цилиндрического сустава является блоковидный сустав, шаровидного — чашеобразный, яйцевидный и плоский суставы, эллипсоидного — мыщелковый сустав.

В зависимости от формы суставных поверхностей движения в суставах могут происходить вокруг одной оси (одноосные суставы), вокруг двух осей (двухосные суставы) и вокруг трёх осей (трёхосные суставы). К одноосным суставам относятся цилиндрический (например, срединный атлантоосевой сустав) и блоковидный (например, суставы между плечевой и локтевой костями или суставы между фалангами пальцев). К двухосным суставам относятся эллипсоидный (например, лучезапястный сустав), седловидный (например, запястно-пястный сустав большого пальца) и мыщелковый (коленный сустав). Суставы, в которых движения совершаются вокруг трёх осей, называются трёхосными или многоосными суставами. К ним относятся суставы шаровидной формы (например, плечевой, тазобедренный сустав). Они являются самыми подвижными суставами. Примером плоского сустава являются запястно-пястные соединения.

Для описания вида движений в суставах в анатомии используются три основные оси: фронтальная (поперечная, горизонтальная), вертикальная (продольная) и сагиттальная. Суставы выполняют различные функции: движение вокруг фронтальной оси (сгибание и разгибание), движение вокруг сагиттальной оси (приведение и отведение), вращение суставов внутрь (пронация) и вращение наружу (супинация) происходит вокруг вертикальной оси. В некоторых суставах (двух- и трёхосных) возможно круговое движение, при котором движущаяся часть тела описывает конус. Плоский сустав имеет плоские суставные поверхности. Движения в них совершаются вокруг всех трёх осей, но

объём движений незначительный. Круговое вращение происходит вокруг всех осей.

8. Ответьте на вопросы.

1. Какие различают суставы по числу суставных поверхностей? Составьте схему.

2. Сколько поверхностей имеет простой сустав? Приведите пример простого сустава.

3. Сколько поверхностей имеет сложный сустав? Приведите пример сложного сустава.

4. Что содержит внутри суставной сумки комплексный сустав? Приведите пример комплексного сустава.

5. Что представляет собой комбинированный сустав? Приведите пример комбинированного сустава. Составьте схему.

6. Какую форму имеют суставные поверхности? Приведите примеры.

7. Как называются суставы, в которых движение происходит вокруг одной оси? двух осей? трёх осей?

8. Какие суставы относятся к одноосным? Приведите примеры.

9. Какие суставы относятся к двухосным? Приведите примеры.

10. Какие суставы относятся к трёхосным или многоосным? Приведите примеры.

11. Какие три основные оси используются в анатомии для описания вида движений в суставах?

12. Какие функции выполняют суставы?

13. Вокруг какой оси происходит сгибание и разгибание?

14. Вокруг какой оси происходит приведение и отведение?

15. Вокруг какой оси происходит вращение внутрь и вращение наружу?

16. В каких суставах движущаяся часть тела описывает конус?

17. Как совершается движение вокруг плоских суставов?

9. Выберите продолжение предложений.

1. Простой сустав образован ...	а) ... форму различных геометрических фигур.
2. Сложный сустав образован ...	б) ... двумя суставными поверхностями.
3. Хрящ делит полость сустава на ...	в) ... вокруг трёх осей.
4. Форма суставных поверхностей напоминает ...	г) ... два этажа.
5. Движение в суставах происходит ...	д) ... тремя и более суставными поверхностями.
6. Вокруг фронтальной оси производится ...	е) ... сгибание и разгибание.
7. Вокруг сагиттальной оси производится ...	ж) ... вращение (внутри и снаружи).
8. Вокруг вертикальной (продольной) оси производится ...	з) ... отведение и приведение.

10. *Ответьте на вопрос: Какую форму имеет ... сустав? по моделям что имеет какую форму, что какой формы. Используйте слова для справок.*

Модель: Какую форму имеет лучезапястный сустав? (эллипсоидная)
Лучезапястный сустав имеет эллипсоидную форму.

Лучезапястный сустав эллипсоидной формы.

Слова для справок: запястно-пястный сустав большого пальца кисти (седловидная форма), плечевой сустав (шаровидная форма), тазобедренный сустав (чашевидная форма), межфаланговый сустав (блоковидная форма), срединный атлантаосевой сустав (цилиндрическая форма), крестцово-подвздошный сустав (плоская форма), коленный сустав (мышцелковая форма).

11. *Измените предложения из задания 10, используя модель что имеет форму чего.*

Модель: Лучезапястный сустав имеет эллипсоидную форму.

Лучезапястный сустав имеет форму эллипса.

12. *Закончите предложения, используя для обозначения второй функции слова-антонимы из задания б.*

В запястно-пястном суставе большого пальца кисти движение происходит вокруг сагиттальной оси — приведение и

В голеностопном суставе происходит движение вокруг фронтальной оси — сгибание и

В грудино-ключичном суставе поднимаются и ... ключицы вокруг сагиттальной оси.

В плечевом суставе движения осуществляются вокруг трёх осей: фронтальной (сгибание и ...), сагиттальной (приведение и ...) и вертикальной (вращение внутрь и ...).

13. *Дополните предложения следующими глаголами в нужной форме: находиться, являться, различать, зависеть, относиться.*

Примером комбинированного сустава ... височно-нижнечелюстной сустав, атлантозатылочный сустав. В соответствии с формой ... суставы цилиндрические, шаровидные и другие. Комплексный сустав — это сустав, в котором между сочленяющимися поверхностями костей ... внутрисуставной хрящ (диск или мениск). К многоосным суставам ... шаровидный и чашевидный. Объём движений в суставе ... от формы сустава, количества и расположения связок.

14. *Замените причастные обороты придаточными предложениями со словом **который**.*

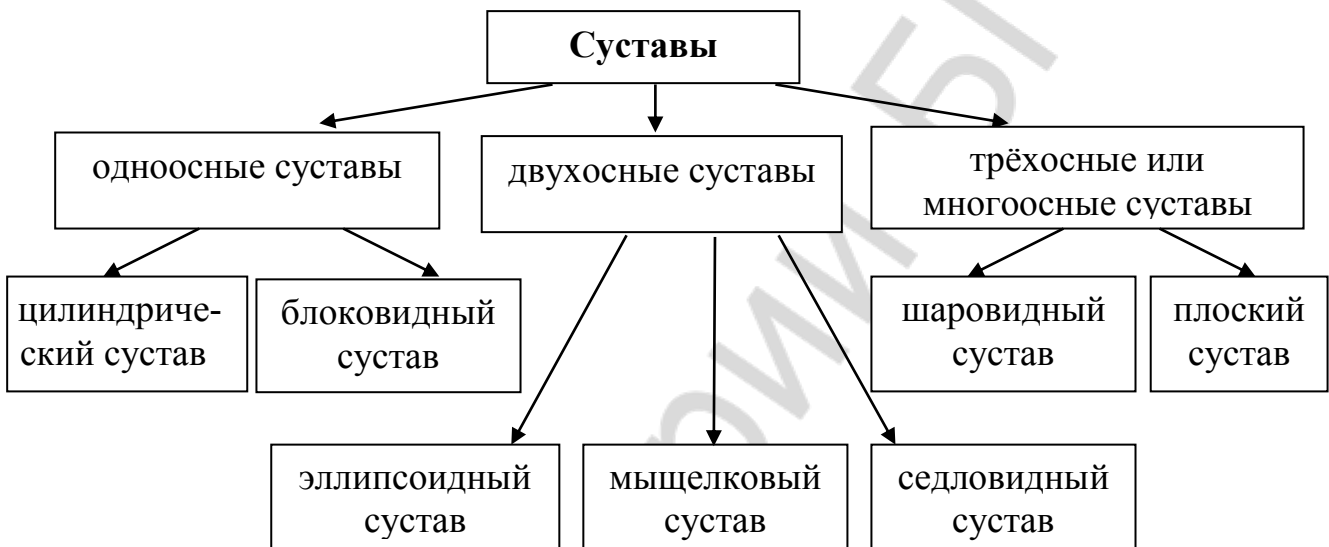
В зависимости от числа суставных поверхностей, образующих сустав, различают простой сустав и сложный сустав. Объём движений в суставе зависит от формы сустава, количества и расположения связок, укрепляющих этот сустав. Комбинированный сустав состоит из двух суставов, изолированных друг от друга.

15. Прочитайте следующие предложения. Согласитесь с информацией или возражайте.

1. Плечевой сустав относится к сложным суставам.
2. Движения в суставах происходят вокруг трёх осей: фронтальной, сагиттальной и вертикальной.
3. Вокруг сагиттальной оси производится сгибание и разгибание.
4. Вокруг фронтальной оси производится отведение и приведение.
5. Цилиндрический и блоковидный суставы относятся к двухосным суставам.

16. Опишите приведенную ниже схему классификации суставов, используя глаголы: *делить* — *делиться*, *относиться*, *принадлежать*.

Признаки классификации: форма и функция суставов.



17. Составьте назывной план текста «Классификация суставов» и перескажите содержание текста по плану.

ТЕМА 9. МЫШЦА КАК ОРГАН

1. Прочитайте следующие слова. Определите по словарю и запишите значения тех из них, которые вам не знакомы.

Поперечнополосатый, преломлять — преломить (что?), пучок — пучки, сухожилие.

Прочитайте следующие слова-термины и их определения. Не глядя в текст, повторите их вслух по памяти.

Пучок (здесь) — большое количество волокон, собранных вместе.

Эндомиций — оболочка, которая покрывает мышечное волокно.

Перимизий — оболочка, которая покрывает пучки мышечных волокон.

Проксимальный (от лат. *proximus* — ближайший) — расположенный ближе к телу или органу (например, в руке плечо — проксимальный отдел по отношению к предплечью).

Дистальный (от лат. *distare* — отстоять) — расположенный дальше от срединной плоскости тела (например, в руке кисть — дистальный отдел).

2. Прочитайте глаголы и подумайте, какое значение приставка придаёт словам.

Перекидываться, перебрасываться, переплетаться, перенапрягаться.

Прикрепляться, приподниматься, приклеиваться.

3. Составьте предложения из компонентов схемы, используя глагол **прикрепляться** чем? к чему? Запишите полученные предложения в тетрадь.

Название мышцы	Место прикрепления мышцы	
	чем прикрепляется	к чему прикрепляется
Большая грудная мышца	сухожилие	гребешок плечевой кости
Двуглавая мышца	сухожилие	бугристость лучевой кости

4. От следующих существительных образуйте прилагательные.

Модель: мышца — мышечный

Нерв, кость, центр, радуга, скелет, рот, грудь, брюшина, таз, слух, глаз, барабан.

5. К следующим словам подберите антонимы.

Активный, сокращение, центральный, внутренний, помогать, произвольный, зависимый, светлый, разный, конец, дистальный, плотный.

6. Прочитайте группы однокоренных слов, выделите в них корень. Определите, к какой части речи относятся данные слова.

Место, перемещение, перемещаться, перемещённый; сокращаться, сокращение, сокращённый; чередоваться, чередование, очередь, очередной, чередующиеся; прикреплять, прикрепляться, прикрепление, крепко, крепить, крепкий, прикреплённый.

7. Допишите окончания прилагательных.

Мышечн... ткань, мышечн... волокна, двигательн... аппарат, нервн... импульсы, внутренн... органы, скелетн... мышцы, соединительн... оболочка, мышечн... брюшко.

8. Составьте словосочетания с глаголами, используйте, где это необходимо, предлоги.

Приводить (во что?) движение; находиться (в чём?) внутренние органы; помогать (чему?) работа внутренних органов; относиться (к чему?) группа произвольных мышц; прикрепляться (к чему?) кости.

9. Правильно прочитайте словосочетания с числительными.

1. 600 мышц, около 600 мышц.

Шестьсот мышц. В теле человека насчитывается около шестисот мышц.

2. 35–40 %; равен 35–40 % веса человека.

Тридцать пять — сорок процентов. Общий вес скелетных мышц равен тридцати пяти — сорока процентам веса человека.

10. Прочитайте текст. Будьте готовы отвечать на вопросы по содержанию текста.

Мышца как орган

Мышцы составляют активную часть двигательного аппарата. Благодаря способности к сокращению мышцы приводят в движение костные части скелета, и поэтому происходит перемещение тела в пространстве. Мышцы сокращаются под влиянием нервных импульсов, поступающих из центральной нервной системы (ЦНС).

Мышцы состоят из мышечной ткани. Различают гладкую и поперечнополосатую мышечную ткань. Гладкие мышцы находятся в стенках внутренних органов (bronхах, желудке, кишечнике), в кровеносных сосудах и в радужной оболочке глаза. Мышцы сокращаются непроизвольно, то есть независимо от желания человека.

Мышцы, которые прикрепляются к костям скелета, называются скелетными. Эти мышцы состоят из отдельных волокон, образующих чередующиеся поперечные полосы — светлые и тёмные. Светлые и тёмные участки мышечной ткани по-разному преломляют падающий на них свет, поэтому скелетные мышцы получили название поперечнополосатых мышц. Скелетные мышцы относятся к группе произвольных мышц: усилием воли человек может удерживать ту или иную мышцу в сокращённом или расслабленном состоянии. Скелетные мышцы прикрепляются к костям и приводят их в движение. Скелетные мышцы участвуют в образовании стенок полостей тела: ротовой, грудной, брюшной и тазовой. Они входят также в состав стенок некоторых органов: глотки, верхней части пищевода, гортани. Мышцы приводят в движение глазное яблоко и оказывают действие на слуховые косточки в барабанной полости.

Мышечные волокна покрыты соединительнотканной оболочкой (эндомизием). Пучки мышечных волокон покрыты оболочкой, которая называется перимизием.

В каждой мышце различают активную и пассивную части. К активной части относится мышечное брюшко (тело), образованное пучками мышечных волокон, а к пассивной — концы мышц (сухожилия). Проксимальное сухожилие называется головкой мышцы, дистальное сухожилие называется хвостом мышцы. Сухожилие состоит из плотной соединительной ткани. При помощи сухожилия мышцы прикрепляются к костям. Головкой мышца начинается от одной кости, а хвостом прикрепляются к другой кости, перекидываясь через сустав.

В теле человека насчитывается около 600 мышц. Общий вес скелетных мышц равен 35–40 % веса человека.

11. Ответьте на следующие вопросы.

1. Что составляет пассивную часть двигательного аппарата? активную часть двигательного аппарата?
2. Благодаря чему происходит перемещение тела в пространстве?
3. Под влиянием чего сокращаются мышцы?
4. Из чего состоят мышцы?
5. Какие различают виды мышечной ткани?
6. Где находятся гладкие мышцы?
7. Какова функция гладких мышц?
8. Как сокращаются гладкие мышцы?
9. Какие мышцы называются скелетными?
10. Почему скелетные мышцы называются поперечнополосатыми?
11. К какой группе относятся скелетные мышцы?
12. В состав каких органов входят скелетные мышцы?
13. Что такое эндомиций? перимиций?
14. Какие части различают в каждой мышце?
15. Что относится к активной части мышц? к пассивной части мышц?
16. Как называется проксимальное сухожилие? дистальное сухожилие?
17. Из чего состоит сухожилие?
18. При помощи чего мышцы прикрепляются к костям?
19. Где начинается головка мышцы и к чему прикрепляется хвостом?
20. Сколько мышц насчитывается в теле человека?

12. Выберите продолжение предложений.

1. Мышцы, которые двигают кости скелета, называются ...	а) перимизием.
2. Пучки мышечных волокон покрыты оболочкой, которая называется ...	б) скелетными.
3. Проксимальное сухожилие называется ...	в) хвостом мышцы.
4. Дистальное сухожилие называется ...	г) эндомицием.
5. Мышечные волокна и вся мышца находятся в соединительной оболочке, которая называется ...	д) головкой мышцы.

13. Закончите предложения.

Кости и их соединения тесно связаны с

Гладкие мышцы находятся в

Гладкие мышцы сокращаются

Скелетные мышцы относятся к группе

В каждой мышце различают

Головкой мышца начинается от ..., а хвостом прикрепляется к

В теле человека насчитывается

14. Составьте предложения, используя одну из данных конструкций: что есть что, что является чем, что имеет что, что называется чем.

Кости и их соединения — пассивные органы двигательного аппарата.

Мышцы — активная часть двигательного аппарата.

Активная часть мышцы — мышечное брюшко.

Пассивная часть мышцы — сухожилие.

Сухожилие — блестящий тёмный цвет.

Проксимальное сухожилие — головка мышцы.

Дистальное сухожилие — хвост мышцы.

15. В следующих предложениях причастный оборот замените придаточным предложением со словом **который**.

Мышцы сокращаются под влиянием нервных импульсов, поступающих из центральной нервной системы.

Скелетные мышцы состоят из отдельных волокон, образующих чередующиеся поперечные полосы — светлые и тёмные.

К активной части относится мышечное брюшко (тело), образованное пучками мышечных волокон.

16. Восстановите текст. Используйте слова для справок.

Скелетные мышцы ... к костям. В теле человека ... около 600 мышц. Мышечная ткань ... под воздействием импульсов. Головкой мышца ... от одной кости, а хвостом ... к другой кости.

Слова для справок: насчитываться, прикрепляться, начинаться, сокращаться.

17. Составьте предложения, используя конструкции: **что входит в состав чего, что состоит из чего, что образует что, что называется чем.**

Каждая мышца — пучки исчерченных мышечных волокон.

Мышцы — поперечнополосатая мышечная ткань.

Пучки мышечных волокон различной величины — мышечное брюшко.

Проксимальное сухожилие — головка мышцы.

Дистальное сухожилие — хвост мышцы.

Скелетные мышцы — стенки некоторых органов: глотки, верхней части пищевода, гортани.

18. Замените пассивную конструкцию активной, а активную — пассивной.

Каждое волокно покрыто соединительнотканной оболочкой.

Пучки мышечных волокон различной величины образуют мышечное брюшко.

Пучки мышечных волокон покрыты оболочкой.

19. Перескажите содержание текста «Мышца как орган» по следующему плану.

1. Мышца — активная часть двигательного аппарата.

2. Гладкие мышцы, их функции.

3. Скелетные (поперечнополосатые) мышцы, их функции.

4. Строение каждой мышцы.

5. Количество мышц в теле человека.

ТЕМА 10. КЛАССИФИКАЦИЯ МЫШЦ

1. Прочитайте следующие слова. Определите по словарю и запишите значения тех из них, которые вам не знакомы.

Веретено — веретенообразный, веер — веерообразный, циркулярный, перо, одноперистый, мимика, поясница, стопа.

Прочитайте следующие слова-термины и их определения. Не глядя в текст, повторите их вслух по памяти.

Апоневрозы — плоские широкие сухожилия.

Сфинктер — круговая мышца, суживающая или замыкающая при сокращении наружное (например, ротовое) или переходное (например, мочевого пузыря) отверстие.

Пронаторы — мышцы, вращающие внутрь.

Супинаторы — мышцы, вращающие наружу.

Латеральный (от лат. *lateralis* — боковой) — расположенный сбоку, удалённый от срединной продольной плоскости тела.

Медиальный (от лат. *mediales* — срединный) — расположенный ближе к срединной продольной плоскости тела.

2. Найдите среди данных слов антонимы (а) и синонимы (б).

а) отводящие, широкие, длинные, косые, прямые, сгибатели, короткие, узкие, разгибатели, пронаторы, приводящие, супинаторы, поверхностные, наружные, латеральные, внутренние, медиальные, глубокие;

б) располагаться, круговые, сфинктеры, циркулярные, сжиматели, находиться.

3. Допишите окончания существительных и прилагательных.

Скелет... мышцы по их расположению в тел... человек... разделяются на мышцы голов..., ше..., груд..., живот..., плечев... пояс..., плеч..., предплечь..., кист..., таз..., бедр..., голен..., стоп... .

4. Образуйте форму Р.п. мн.ч. от существительных.

Модель: стенка — стенки — стенок.

Головка, волокно, отверстие, сжиматель, сфинктер, сгибатель, разгибатель, сустав.

5. Прочитайте сложные прилагательные и определите их значение.

Веретенообразный, двуглавые, трёхглавые, четырёхглавые, многоглавый, одноперистая, двуперистая, веерообразный, сухожилие, ромбовидная, трапецевидная, грушевидная, односуставные, двусуставные, многосуставные.

6. Покажите движениями, как вы понимаете значения данных ниже предложений. Замените выделенные слова противоположными по значению.

1. Эти мышцы наклоняют голову **вперёд**.

2. Эти мышцы вращают голову **вправо**.

3. Эти мышцы **разводят** пальцы.

4. Эти мышцы **пронируют** локтевой сустав.

5. Эти мышцы **отводят** плечевой сустав.

6. Эти мышцы **скручивают** позвоночник.

7. *Образуйте повелительную форму от данных глаголов. Употребите их в словосочетаниях с прямым объектом.*

Модель: разгибать – разогнуть — разгибай(те) – разогни(те) что? руку

Сгибать — согнуть, поднимать — поднять, опускать — опустить, выпрямлять — выпрямить, наклонять — наклонить.

8. *Образуйте отглагольные существительные, обозначающую функцию мышц. Обратите внимание на суффиксы.*

а) **Модель:** разгибать спину — разгибание спины

Сгибать ногу, поднимать голову кверху, опускать ключицу, скручивать пальцы.

б) **Модель:** выпрямить ногу — выпрямление ноги

Разводить пальцы, отводить руку, вращать туловище, приводить плечевой сустав, двигать лопатку.

в) **Модель:** пронировать сустав — пронация сустава.

Супинировать плечевой сустав, координировать движения, компенсировать порок сердца, кооперировать усилия.

9. *Образуйте от глаголов существительные, называющие мышцы по их функции.*

а) **Модель:** разгибать — разгибатель

Сгибать, вращать, поднимать, опускать, двигать, сморщивать, натягивать, удерживать.

б) **Модель:** пронировать — пронатор

Супинировать.

10. *Опишите функции мышц по образцу.*

Модель: Эти мышцы разгибают ногу.

Эти мышцы служат для разгибания ноги.

Эти мышцы производят разгибание ноги.

Эти мышцы являются разгибателями ноги.

1. Эти мышцы вращают лопатку кверху. 2. Эти мышцы сгибают большой палец. 3. Эта мышца опускает угол рта. 4. Эта мышца выпрямляет позвоночник. 5. Эта мышца супинирует бедро. 6. Эта мышца натягивает широкую фасцию. 7. Эта мышца пронирует бедро. 8. Эта мышца сморщивает брови.

11. *Прочитайте текст, ответьте на вопрос: «По каким признакам классифицируют мышцы?»*

Классификация мышц

Скелетные мышцы по их расположению в теле человека разделяются на мышцы головы, шеи, груди, живота, плечевого пояса, плеча, предплечья, кисти, таза, бедра, голени и стопы.

В зависимости от величины различают широкие, длинные и короткие мышцы. Широкие мышцы располагаются на туловище и участвуют в образовании стенок туловища. У этих мышц сухожилие также широкое и называется апоневрозом. Длинные мышцы располагаются на конечностях. Они имеют веретенообразную форму. Короткие мышцы находятся на кисти, стопе, между позвонками.

Каждая мышца имеет активную часть (брюшко) и пассивную часть — сухожилие (головку и хвост). Некоторые мышцы начинаются от костей несколькими головками. По количеству мышечных головок различают двуглавые, трёхглавые, четырёхглавые мышцы.

По направлению мышечных волокон различают косые, круговые (циркулярные) мышцы, прямые, параллельные и веерообразные. Круговые мышцы окружают отверстия тела (например, рот) и выполняют функцию сжимателей (сфинктеров). Если косые волокна присоединяются к сухожилию с одной стороны, они называются одноперистыми, если с двух сторон — это двуперистые мышцы.

Некоторые мышцы называются соответственно их форме: ромбовидные, круговые, трапециевидные, квадратные, грушевидные и другие.

По функции различают мышцы-сгибатели и мышцы-разгибатели, мышцы приводящие и отводящие. Выделяют также мышцы, вращающие внутрь (пронаторы) и вращающие наружу (супинаторы).

По отношению к суставам мышцы бывают односуставные, двусуставные и многосуставные. Мышцы, которые перекидываются через один сустав, называются односуставными, через два сустава — двусуставными. Некоторые мышцы не действуют на суставы вообще, например, мимические мышцы.

По положению различают поверхностные и глубокие, наружные и внутренние, латеральные и медиальные мышцы.

12. Закончите предложения.

Скелетные мышцы по их расположению в теле человека разделяются на...

В зависимости от величины различаются мышцы ...

По количеству мышечных головок различают ...

По направлению мышечных волокон мышцы разделяются на ...

По форме мышцы бывают ...

По функции мышцы подразделяются на ...

По отношению к суставам мышцы делятся на ...

По положению различают мышцы ...

13. Выберите продолжение предложений.

1. Широкие мышцы располагаются ...	а) ... в конечностях. ... на конечностях. ... конечности.
2. Длинные мышцы располагаются ...	б) ... кисти, стопе, между позвонками. ... на кисти, на стопе, между позвонками. ... в кисти, в стопе, между позвонками.
3. Короткие мышцы находятся ...	в) ... на туловище. ... в туловище. ... туловищем.

14. Вместо точек вставьте слова-антонимы. Используйте слова для справок.

1. Самые маленькие мышцы поднимают и ... веко.
2. Каждая мышца имеет активную часть и ... часть.
3. Мышечные волокна могут располагаться параллельно, веерообразно, по кругу, прямо и
4. По функции различают мышцы-сгибатели и мышцы- ..., мышцы приводящие и мышцы
5. Мышцы, вращающие внутрь, — это пронаторы, а мышцы, вращающие наружу, — это
6. Эти мышцы отводят и ... плечевой сустав.

Слова для справок: супинаторы, опускают, косо, пассивная, разгибатели, приводят, отводящие.

15. Выберите продолжение предложений.

1. Широкое сухожилие на туловище называется ...	а) односуставными.
2. Мышцы, которые перекидываются через один сустав, называются ...	б) апоневрозом.
3. Мышцы, которые перекидываются через два сустава, называются ...	в) двусуставными.
4. Мышцы, у которых косые волокна присоединяются к сухожилию с одной стороны, называются ...	г) двуперистыми.
5. Мышцы, у которых косые волокна присоединяются к сухожилию с обеих сторон, называются ...	д) одноперистыми.

16. Введите в следующие классификации признак, используя словосочетания «по чему» или «в зависимости от чего».

Мышцы делятся на длинные, короткие и широкие.

Длинные мышцы разделяются на одно- и многоглавые.

Длинные мышцы разделяются на одно- и многобрюшные.

Различаются одно- и двуперистые мышцы.

Различают мышцы с прямыми или косыми параллельными волокнами.

Мышцы делятся на сгибатели, разгибатели, приводящие, отводящие, вращатели наружу и вращатели внутрь.

Различают одно- и многосуставные мышцы.

Различаются поверхностные и глубокие, наружные и внутренние, латеральные и медиальные мышцы.

17. Составьте вопросный план текста «Классификация мышц».

18. Перескажите содержание текста «Классификация мышц» по составленному плану.

ТЕМА 11. ВСПОМОГАТЕЛЬНЫЕ АППАРАТЫ МЫШЦ

1. Прочитайте следующие слова. Определите по словарю и запишите значения тех из них, которые вам не знакомы.

Блок, вспомогательный, футляр, изолированный, выступ, щель, щелевидный, мешок — мешочек, смещаться — сместиться, выстилать — выстлать (что? чем?), выслан.

Прочитайте следующие слова-термины и их определения. Не глядя в текст, повторите их вслух по памяти.

Фасция — плотная соединительнотканная пластина, которая окружает мышцы.

Синовияльное влагалище — замкнутая щелевидная полость.

Синовияльная сумка — плоский соединительнотканый мешочек, который располагается между сухожилием мышцы и костью.

Блок мышцы — костный выступ.

Сесамовидные кости — кости, находящиеся в толще сухожилий вблизи от места их прикрепления.

Голеностопный сустав — сустав, соединяющий кости голени и стопы.

Фиброзный мостик (удерживатель сухожилий) — утолщения в форме связок, которые прикрепляются к костным выступам.

Висцеральный листок — пластинка, которая окружает сухожилие и срастается с ним.

Париетальный листок — пластинка, которая выстилает стенки фиброзного влагалища.

Надколенник — самая большая сесамовидная кость.

2. Найдите среди данных слов: а) антонимы, б) синонимы. Используйте слова для справок.

а) Уменьшать, усиливать, вблизи, большой, плоский, сгибание, сокращение, глубокий, плохо, широкий, рыхлый, тонкий, утоньшаться, облегчать.

б) Способствовать, основной, располагаться, выполнять, опора, выстилать.

Слова для справок: а) расслабление, выпуклый, разгибание, хорошо, мелкий, плотный, узкий, толстый, затруднять, утолщаться, увеличивать, вдали, ослаблять, маленький; б) находиться, помогать, главный, основание, делать, покрывать.

3. От данных глаголов образуйте существительные.

Образовать, создать, располагаться, охватывать, окружать, расщепляться, отделять, выполнять, утолщать, удерживать, срастаться, облегчать, уменьшать, изменять, усиливать, развиваться, сокращать, направлять, сгибать, разгибать.

4. От данных слов образуйте существительные и прилагательные.

Модель: сухие жилы — сухожилия

Над коленом; перед плечом; лучи, запястье; голень, стопа; в виде щели; соединительный и тканый.

5. Образуйте форму Р.п. мн. ч. от существительных.

Модель: мышца — мышцы — мышц

Слой, листок, сустав, полость, пластинка, мешочек, оболочка, сумка, сухожилие, кость, выступ, блок, аппарат, влагалище, группа, фасция, функция, опора, брюшко, предплечье, голень, бедро, нагрузка, сила, движение, стенка, сокращение, угол.

6. Допишите окончания прилагательных.

Синовияльн... сумки, сесамовидн... кости, соединительнотканн... оболочка, мышечн... брюшко, поверхностн... и собственн... фасции, отдельн... мышцы, больш... работа, плотн... фасция, лучезапястн... и голеностопн... суставы, костн... выступ, фиброзн... мостик, костно-фиброзн... каналы, точн... направление, щелевидн... полость, висцеральн... листок, фиброзн... влагалище, плоск... мешочек, небольш... количество, больш... сесамовидн... кость.

7. Из данных слов составьте словосочетания.

Модель: способствовать (чему?) — работа мышц — способствовать работе мышц

Покрывать (что?) — мышца или группа мышц; создать (что?) — опора для мышечного брюшка; начинаться (от чего?) — фасция; располагаться (под чем?) — кожа; расщепляться (на что?) — несколько листов; зависеть (от чего?) — функция мышц и давления; выполнять (что?) — большая работа, нагрузка; прикрепляться (к чему?) — костные выступы; способствовать (чему?) — более точное направление движения мышц; представлять собой (что?) — замкнутая щелевидная полость; срастаться (с чем?) — сухожилие; располагаться (между чем?) — сухожилие мышцы и кость; развиваться (в чем?) — толщина сухожилий.

8. Прочитайте текст «Вспомогательные аппараты мышц». Ответьте на вопрос: «Какую функцию выполняют вспомогательные аппараты мышц и что к ним относится?»

Вспомогательные аппараты мышц

Вспомогательные аппараты мышц — это образования, которые способствуют работе мышц. К вспомогательным аппаратам мышц относятся: фасции, удерживатели сухожилий, синовиальные влагалища, синовиальные сумки, блоки мышц, сесамовидные кости.

Фасции представляют собой соединительнотканые оболочки. Эти оболочки покрывают мышцу или группу мышц, выполняющих однородную функцию (например, сгибание или разгибание). Фасции образуют футляры для мышц и создают опору для мышечного брюшка при его сокращении. Фасции не дают мышцам смещаться в сторону во время мышечного сокращения, а также способствуют их изолированному сокращению. Строение фасции зависит от функции мышц и давления, которое оказывает мышца на фасцию при своём сокращении. Мышцы, которые хорошо развиты и выполняют большую работу, имеют плотную фасцию (например, широкая фасция бедра, фасция голени). Мышцы, которые выполняют меньшую нагрузку, покрыты тонкой, рыхлой фасцией.

Различают поверхностную и глубокую фасции. Поверхностная фасция располагается под кожей. Собственные фасции располагаются глубже и окружают отдельные мышцы. По месту нахождения фасции делятся на фасции груди, живота, спины, плеча и т. д.

В области некоторых суставов конечностей (лечезапястный, голеностопный) фасции утолщаются и образуют удерживатели сухожилий. Под удерживателями сухожилий находятся костно-фиброзные каналы. Через эти каналы проходят сухожилия. Каналы удерживают сухожилия и способствуют более точному направлению движения мышцы.

Синовиальное влагалище представляет собой замкнутую щелевидную полость, образованную висцеральным и париетальным листками (пластинками). В полости содержится небольшое количество синовиальной жидкости. Висцеральный листок окружает сухожилие и срастается с ним. Париетальный листок выстилает стенки фиброзного влагалища. Синовиальная жидкость облегчает движение сухожилия при сокращении мышцы.

Синовиальная сумка — это плоский соединительнотканый мешочек, который изнутри выстлан синовиальной оболочкой и содержит небольшое количество синовиальной жидкости. Синовиальные сумки располагаются между сухожилием мышцы и костью. Синовиальные сумки уменьшают трение сухожилия о кость.

Блок мышцы — это костный выступ, через который перекидывается сухожилие мышцы. Блоки изменяют направление сухожилия мышцы. Это

увеличивает угол прикрепления сухожилия к кости и усиливает действие мышцы.

Сесамовидные кости развиваются в толще сухожилий вблизи от места их прикрепления. Они выполняют роль блока, благодаря чему увеличивается сила мышцы. Самая большая сесамовидная кость — надколенник.

9. Из данных слов составьте предложения.

1. Вспомогательные аппараты мышц, способствовать, работа мышц, фасция, покрывать, мышца или группа мышц.

2. Фасции, создавать, опора, для, мышечное брюшко, при, он, сокращение.

3. Поверхностная фасция, располагаться, под, кожа, и, охватывать, все, мышцы, какая-либо область.

4. Строение, фасции, зависеть, от, функции мышц, и, давление.

5. В, область, лучезапястный и голеностопный суставы, фасции, утолщаться, и, прикрепляться, к, костные выступы.

6. Синовиальные сумки, уменьшать трение, сухожилие, о, кость.

7. Сесамовидные кости, развиваться, в, толща, сухожилия.

10. Закончите предложения.

1. Вспомогательные аппараты мышц — это образования, которые способствуют

2. К вспомогательным аппаратам мышц относятся

3. Фасция — это

4. Различают фасции

5. Поверхностная фасция располагается

6. Собственные фасции располагаются

7. Строение фасций зависит от

8. В области лучезапястного и голеностопного суставов фасции ... и прикрепляются к

9. Под удерживателями сухожилий находятся

10. Синовиальное влагалище представляет собой

11. Синовиальная сумка — это

12. Блок мышцы — это

13. Сесамовидные кости развиваются в

14. По месту нахождения фасции делятся на

11. Составьте предложения, используя конструкции *что — это что (И. п.), что является чем (Т. п.)*

1. Вспомогательные аппараты мышц — образования, которые способствуют работе мышц.

2. Фасция — соединительнотканная оболочка, которая покрывает мышцу или группу мышц.

3. Синовиальная сумка — плоский соединительнотканый мешочек.

4. Блок мышцы — костный выступ, через который перекидывается сухожилие мышцы.

5. Надколенник — самая большая сесамовидная кость.

12. *Вместо точек вставьте необходимые предлоги. Слова в скобках употребите в нужном падеже.*

Фасции образуют футляры ... мышц, создают опору ... (мышечное брюшко) при его сокращении. ... (фасция) могут начинаться мышцами.

Поверхностная фасция располагается ... (кожа).

Строение фасций зависит ... (функция мышц) и давления, которое оказывает мышца ... (фасция) при своем сокращении.

... (область) лучезапястного и голеностопного суставов фасции утолщаются и прикрепляются ... (костные выступы).

... (удерживатели сухожилий) находятся костно-фиброзные каналы.

Висцеральный листок окружает сухожилие и срастается ... (он).

Синовиальная жидкость облегчает движение сухожилия ... (сокращение) мышцы.

Синовиальные сумки располагаются ... (сухожилие) мышцы и (кость).

Сесамовидные кости развиваются ... (толща) сухожилий.

13. *Замените причастные обороты придаточным предложением со словом **который**.*

1. Вспомогательные аппараты мышц — это образования, способствующие работе мышц.

2. Фасция — это соединительнотканная оболочка, покрывающая мышцу или группу мышц, выполняющих однородную функцию.

3. Строение фасций зависит от функции мышцы и давления, оказываемого мышцей на фасцию при своем сокращении.

4. Мышцы, хорошо развитые и выполняющие большую работу, имеют плотную фасцию.

5. Мышцы, выполняющие меньшую нагрузку, покрыты тонкой, рыхлой фасцией.

6. Синовиальное влагалище представляет собой замкнутую щелевидную полость, образованную висцеральным и париетальным листками (пластинками).

14. *Трансформируйте вопросный план в назывной план.*

1. Что такое вспомогательные аппараты мышц и что к ним относится?

2. Что такое фасция?

3. Какую функцию выполняют фасции?

4. Какие различают фасции по месту расположения?

5. От чего зависит строение фасций?

6. Какие мышцы имеют плотную фасцию? рыхлую фасцию?

7. Где образуется удерживатель сухожилий?

8. Где находятся костно-фиброзные каналы и какую функцию они выполняют?
9. Что такое синовиальное влагалище?
10. Что такое синовиальная сумка? Где она располагается?
11. Что такое блок мышцы? Какова его роль?
12. Где развиваются сесамовидные кости и какова их роль?
13. Какая самая большая сесамовидная кость?
15. *Подготовьте монологическое высказывание по тексту «Вспомогательные аппараты мышц».*

ТЕМА 12. ПАХОВОЙ КАНАЛ

1. *Прочитайте следующие слова. Определите по словарю и запишите значения тех из них, которые вам не знакомы.*

Щель, толщина — толща, желобок, внутриутробный, канат — канатик.
Прочитайте следующие слова-термины и их определения. Не глядя в текст, повторите их вслух по памяти.

Пах — место между бёдрами в нижней части живота.

Паховое кольцо (поверхностное и внутреннее) — отверстия пахового канала.

Паховая связка — нижняя стенка пахового канала.

Матка — внутренний орган женщины и живородящих животных, в котором развивается зародыш.

Апоневроз — соединительнотканная пластинка, с помощью которой фиксируются мышцы.

Мошонка — кожный мешочек, где находятся мужские половые железы.

Грыжа — болезнь выпадения из брюшной полости под кожу какого-нибудь внутреннего органа, преимущественно тонкой кишки (паховые грыжи).

2. *Найдите среди данных слов антонимы.*

Опускание, прямо, передний, вниз, сверху, вверх, поднятие, задний, косо, снизу, наружный, задний, верхний, внутренний, мелкий, нижний, глубокий, тупой, острый.

3. *От данных глаголов образуйте существительные.*

Модель: образовать — образование

Опускать, находиться, расходиться, закругляться, углублять, направляться, располагаться.

4. *Объясните значение сложных слов.*

Внутриутробный, межножковый, сухожильный.

5. *Из данных слов составьте словосочетания.*

Модель: образование — канал — образование канала

Процесс — опускание, яичко; связка — матка; длина — канал; стенка — живот; стенка — канал; углубление — фасция; опускание — яичко.

6. К данным прилагательным подберите существительные. Используйте слова для справок.

Паховой, круглый, семенной, поперечный, косой, свободный, глубокий, передний, поверхностный, медиальный и латеральный, острый.

Слова для справок: канал, область, кольцо, канатик, связка матки, связка, фасция, мышца живота, край, стенка канала, ножка, угол.

7. Из двух простых предложений составьте сложное, употребив слово **который**.

Паховой канал представляет собой щель. Эта щель находится в нижней части передней брюшной стенки.

Нижнюю стенку пахового канала представляет паховая связка. Паховая связка образует желобок.

Глубокое паховое кольцо представляет собой углубление поперечной фасции. Это углубление образовалось в период внутриутробного развития.

8. Прочитайте текст «Паховой канал». Будьте готовы отвечать на вопросы по содержанию текста.

Паховой канал

Паховой канал представляет собой щель, которая находится в нижней части передней брюшной стенки. Эта щель располагается по обе стороны от средней линии живота над паховой связкой. Через паховой канал у мужчин проходит семенной канатик, у женщин — круглая связка матки. Длина пахового канала составляет 4,5 см. Паховой канал направлен косо сверху вниз и сзади вперёд.

Паховой канал имеет четыре стенки. Передняя стенка образована апоневрозом наружной косой мышцы живота. Нижнюю стенку представляет паховая связка, образующая желобок. В желобке лежит семенной канатик у мужчин и круглая связка матки у женщин. Верхняя стенка образуется нижними краями внутренней косой и поперечной мышц живота. Задняя стенка, самая тонкая, образована фасцией поперечной мышцы живота. К этой стенке со стороны полости живота прилегает пристеночный листок брюшины.

Паховой канал имеет два отверстия: поверхностное паховое кольцо и глубокое паховое кольцо. Поверхностное паховое кольцо находится в передней стенке канала. Оно образовано расхождением апоневроза наружной косой мышцы живота на две ножки: медиальную и латеральную. Острый угол между ножками закругляется сухожильными межножковыми волокнами.

Глубокое (внутреннее) паховое кольцо находится в задней стенке пахового канала. Оно представляет собой углубление поперечной фасции, которое образовалось в результате опускания яичка в мошонку в период

внутриутробного развития. Паховой канал — одно из слабых мест передней брюшной стенки, через которое могут проходить паховые грыжи.

9. Ответьте на вопросы:

1. Что такое паховой канал? Где он расположен?
2. Где проходит паховой канал и как он направлен?
3. Что проходит через паховой канал у мужчин и у женщин?
4. Какова длина пахового канала?
5. Сколько стенок имеет паховой канал?
6. Чем образована передняя стенка? нижняя стенка? верхняя стенка? задняя стенка?
7. Сколько отверстий имеет паховой канал?
8. Где находится поверхностное паховое кольцо?
9. Чем образовано поверхностное паховое кольцо?
10. Чем закругляется острый угол между ножками?
11. Что вы узнали о глубоком паховом кольце?
12. Что может проходить в области пахового канала?

10. Выберите продолжение предложений.

1. Паховой канал имеет ...	а) апоневрозом и наружной косой мышцей живота.
2. Передняя стенка пахового канала образована ...	б) паховой связкой.
3. Задняя стенка образована ...	в) поперечной фасцией.
4. Верхняя стенка образована ...	г) свободными краями внутренней косой и поперечной мышц живота.
5. Нижняя стенка образована ...	д) четыре стенки.
6. У канала имеются ...	е) два отверстия: поверхностное паховое кольцо и глубокое паховое кольцо.

11. Закончите предложения.

- а) Паховой канал представляет собой
Образование пахового канала связано с
Через паховой канал у мужчин проходит ..., у женщин —
Длина пахового канала составляет ...
- б) 1. Поверхностное паховое кольцо находится (где?) ... и образовано (чем?). 2. Острый угол между ножками сглаживается (чем?) 3. Глубокое паховое кольцо располагается (где?) ... и представляет собой (что?) 4. Углубление поперечной фасции образовалось (в результате чего?)

12. Прочитайте предложения. Согласитесь с информацией или возразите.

1. Паховой канал находится в нижней части передней брюшной стенки.
2. Через паховой канал у мужчин проходит семенной канатик, а у женщин — круглая связка матки.

3. Длина пахового канала составляет 8 см.
4. Передняя стенка пахового канала образована фасцией поперечной мышцы живота.
5. Задняя стенка пахового канала образована апоневрозом косой мышцы живота.
6. Поверхностное паховое кольцо находится в задней стенке канала.
7. Глубокое паховое кольцо находится в передней стенке канала.
8. Область пахового канала — это одно из сильных мест передней брюшной стенки.

13. *Найдите в тексте предложения, в которых используются конструкции: что составляет что, что имеет что, что образовано чем, что представляет собой что, что образуется чем.*

14. *Используя информацию текста и задания к нему, составьте назывной план и перескажите содержание текста по плану.*

ЛИТЕРАТУРА

1. *Привес, М. Г.* Анатомия человека / М. Г. Привес, Н. К. Лысенко, В. И. Буш-кович. Санкт-Петербург, 2009. 720 с.
2. *Синельников, Р. Д.* Атлас анатомии человека / Р. Д. Синельников. Москва : Медицина, 1996. Т. 1. 343 с.
3. *Фениш, Х.* Карманный атлас анатомии человека на основе Международной номенклатуры / при участии В. Даубера; пер. с англ. С. Л. Кабак, В. В. Руденок; пер. под ред. С. Д. Денисова. Минск : Выш. шк., 1996. 464 с.
4. *Пивченко, П. Г.* Анатомия опорно-двигательного аппарата : учеб. пособие / П. Г. Пивченко, Н. А. Трушель, Д. В. Ковалева. – 2-е изд., доп. Минск : БГМУ, 2003. 147 с.

ЛЕКСИЧЕСКИЙ МИНИМУМ ПО АНАТОМИИ ЧЕЛОВЕКА

Общенаучная лексика

- | | |
|-------------------|--------------------------------|
| 1. Автономный | 20. Область |
| 2. Аномалия | 21. Орган |
| 3. Аспект | 22. Организм |
| 4. Вариант | 23. Ось |
| 5. Вариант нормы | 24. Плоскость |
| 6. Вещество | 25. Практика |
| 7. Вид | 26. Предмет |
| 8. Движение | 27. Принцип |
| 9. Дисциплина | 28. Развитие |
| 10. Значение | 29. Система |
| 11. Изучение | 30. Содержание |
| 12. Исследование | 31. Строение |
| 13. Классификация | 32. Терминология |
| 14. Локализация | 33. Тип |
| 15. Материал | 34. Типологические особенности |
| 16. Метод | 35. Топография |
| 17. Назначение | 36. Форма |
| 18. Номенклатура | 37. Формация |
| 19. Норма | 38. Часть |

Понятия и термины анатомии человека

- | | |
|------------------------------------|---|
| 1. Анатомия | 25. Брюшина висцеральная |
| 2. Аорта | 26. Брюшина париетальная |
| 3. Артериальные ладонные дуги | 27. Брюшная стенка |
| 4. Артериальный анастомоз | 28. Брюшная часть аорты |
| 5. Артерия | 29. Бульбоуретральные железы |
| 6. Артерия голени | 30. Вегетативная (автономная) нервная система |
| 7. Артерия кисти | 31. Вегетативная рефлекторная дуга |
| 8. Артерия предплечья | 32. Вегетативные сплетения |
| 9. Артерия стопы | 33. Вена |
| 10. Ассоциативные волокна | 34. Венозное русло |
| 11. Базальные ядра конечного мозга | 35. Венозный анастомоз |
| 12. Бедренная артерия | 36. Вены головного мозга |
| 13. Бедренный канал | 37. Верхнечелюстной нерв |
| 14. Белая линия живота | 38. Верхняя конечность |
| 15. Белое вещество мозга | 39. Верхняя полая вена |
| 16. Блоковый нерв | 40. Верхняя челюсть |
| 17. Блуждающий нерв | 41. Вестибулярный аппарат |
| 18. Боковые желудочки мозга | 42. Ветви дуги аорты |
| 19. Большой круг кровообращения | 43. Височная кость |
| 20. Большой сальник | 44. Височная ямка |
| 21. Бронхи | 45. Височно-нижнечелюстной сустав |
| 22. Брыжеечная часть тонкой кишки | 46. Вкусовой анализатор |
| 23. Брыжеечный синус | 47. Влагалище |
| 24. Брюшина | 48. Влагалище прямой мышцы живота |

49. Внечерепные вены
50. Внутреннее основание черепа
51. Внутреннее ухо
52. Внутренние органы
53. Внутренняя капсула
54. Внутренняя подвздошная вена
55. Внутренняя сонная артерия
56. Внутрочерепные вены
57. Водянистая влага
58. Возрастные особенности
59. Воротная вена
60. Вспомогательные аппараты мышц
61. Вспомогательные органы глаза
62. Гипофиз
63. Глазница
64. Глазное яблоко
65. Глазной нерв
66. Глазодвигательный нерв
67. Глотка
68. Глубокие вены верхней конечности
69. Голеностопный сустав
70. Голень
71. Головной мозг
72. Гортань
73. Грудина
74. Грудная клетка
75. Грудная часть аорты
76. Грудной отдел симпатического ствола
77. Двенадцатиперстная кишка
78. Диафрагма
79. Диплоические вены
80. Добавочный нерв
81. Дыхательная система
82. Жевательные мышцы
83. Желудок
84. Желчный пузырь
85. Женские половые органы
86. Забрюшинное пространство
87. Задний мозг
88. Задняя группа мышц бедра
89. Запирательный канал
90. Затылочная кость
91. Звуковоспринимающий аппарат
92. Звукопроводящий аппарат
93. Звукоулавливающий аппарат
94. Зрительный анализатор
95. Зрительный нерв
96. Зубная формула
97. Зубной ряд
98. Зубы молочные
99. Зубы постоянные
100. Иммунная система
101. Индивидуальные особенности
102. Иннервация
103. Камеры глазного яблока
104. Камеры сердца
105. Канал
106. Карман
107. Кисть
108. Клапаны сердца
109. Клиновидная кость
110. Ключица
111. Кожа
112. Коленный сустав
113. Коллатеральное кровообращение
114. Комиссуральные волокна
115. Конечный мозг
116. Кора полушарий большого мозга
117. Костно-фиброзный канал
118. Костные стенки
119. Костный мозг
120. Кость
121. Красноядерно-спинномозговой путь
122. Крестцовое сплетение
123. Крестцовый отдел симпатического ствола
124. Кровообращение
125. Кровоснабжение
126. Крыловидно-нёбная ямка
127. Лёгкие
128. Лимбическая система
129. Лимфа
130. Лимфатическая система
131. Лимфатические капилляры
132. Лимфатические протоки
133. Лимфатические сосуды
134. Лимфатические стволы
135. Лимфатический узел
136. Лимфоидное кольцо глотки
137. Лицевой нерв
138. Лицевой отдел черепа
139. Лобная кость
140. Локтевой сустав
141. Лопатка
142. Лучезапястный сустав
143. Малые слюнные железы
144. Малый круг кровообращения
145. Малый сальник

146. Матка
147. Маточные трубы
148. Медиальная группа мышц бедра
149. Медиальная петля
150. Межреберные нервы
151. Межфасциальное пространство
152. Мимические мышцы
153. Миология
154. Мозговой отдел черепа
155. Мозговой пузырь
156. Мозжечок
157. Молочная железа
158. Мочевой пузырь
159. Мочевые органы
160. Мочеиспускательный канал
161. Мочеточники
162. Мужские половые органы
163. Мышечная лакуна
164. Мышца
165. Надгрушевидное отверстие
166. Надпочечник
167. Наружная подвздошная вена
168. Наружная сонная артерия
169. Наружное основание черепа
170. Наружное ухо
171. Наружные женские половые органы
172. Наружные мужские половые органы
173. Наружный нос
174. Нейроглия
175. Нейрон
176. Непарная вена
177. Непрерывные соединения костей
178. Нервные волокна
179. Нижнечелюстной нерв
180. Нижняя конечность
181. Нижняя полая вена
182. Нижняя челюсть
183. Носовые ходы
184. Оболочки яичка
185. Обонятельные нервы
186. Обонятельный анализатор
187. Обонятельный мозг
188. Общая подвздошная вена
189. Общая сонная артерия
190. Околоносовые пазухи
191. Околоободочная борозда
192. Околоушная слюнная железа
193. Околояичник
194. Орган вкуса
195. Орган зрения
196. Орган обоняния
197. Орган слуха и равновесия
198. Органы чувств
199. Отверстие
200. Отводящий нерв
201. Параганглии
202. Парасимпатическая часть вегетативной нервной системы
203. Паращитовидная железа
204. Паренхиматозные органы
205. Паховый канал
206. Передняя группа мышц бедра
207. Перикард
208. Периферическая нервная система
209. Печеночно-почечный карман
210. Печень
211. Пирамидная система
212. Пищеварительная система
213. Пищевод
214. Плевра
215. Плевра висцеральная
216. Плевра париетальная
217. Плевральный синус
218. Плечевая артерия
219. Плечевое сплетение
220. Плечевой сустав
221. Плечеголовые вены
222. Плечо
223. Поверхностные вены верхней конечности
224. Подвздошная артерия
225. Подвисочная ямка
226. Подгрушевидное отверстие
227. Поддиафрагмальный карман
228. Поджелудочная железа
229. Подключичная артерия
230. Подколенная артерия
231. Подмышечная артерия
232. Подмышечная полость
233. Подмышечная ямка
234. Поднижнечелюстная слюнная железа
235. Подпеченочный карман
236. Подъязычная слюнная железа
237. Подъязычный нерв
238. Позвонки
239. Позвоночник
240. Позвоночный столб
241. Полость брюшины

242. Полость гортани
 243. Полость носа
 244. Полость плевры
 245. Полость рта
 246. Полунепарная вена
 247. Полушария головного мозга
 248. Потрокавальные анастомозы
 249. Почки
 250. Пояс верхней конечности
 251. Пояс нижней конечности
 252. Поясничное сплетение
 253. Поясничный отдел симпатического ствола
 254. Преддверно-улитковый нерв
 255. Предплечье
 256. Предстательная железа
 257. Прерывные соединения костей
 258. Приводящий канал
 259. Придаток яичка
 260. Придаток яичника
 261. Проводящая система сердца
 262. Проводящий путь
 263. Продолговатый мозг
 264. Проекционные волокна
 265. Промежность
 266. Промежаточно-лицевой нерв
 267. Промежточный мозг
 268. Проприоцептивная чувствительность
 269. Прямая кишка
 270. Ребро
 271. Регионарный лимфатический узел
 272. Рентгеноанатомия
 273. Ретикулярная формация
 274. Решетчатая кость
 275. Ромбовидная ямка
 276. Сальниковая сумка
 277. Свод стопы
 278. Селезёнка
 279. Семенной канатик
 280. Семенной пузырек
 281. Семявыносящий проток
 282. Сердечно-сосудистая система
 283. Сердце
 284. Серое вещество мозга
 285. Симпатическая часть вегетативной нервной системы
 286. Синовиальные влагалища кисти
 287. Слепая кишка
 288. Слуховой анализатор
 289. Соединение костей
 290. Соединения позвонков
 291. Соматическая нервная система
 292. Сосудистая лакуна
 293. Сосуды микроциркуляторного русла
 294. Спинной мозг
 295. Спинномозговая жидкость
 296. Спинномозговой нерв
 297. Среднее ухо
 298. Средний мозг
 299. Средостение
 300. Ствол головного мозга
 301. Стенка сердца
 302. Стопа
 303. Сустав
 304. Таз
 305. Тазобедренный сустав
 306. Твёрдая оболочка головного мозга
 307. Теменная кость
 308. Тимус (вилочковая железа)
 309. Толстая кишка
 310. Тонкая кишка
 311. Трахея
 312. Тройничный нерв
 313. Трубочатые (полые) органы
 314. Фасции
 315. Фасции бедра
 316. Фасции груди
 317. Фасции живота
 318. Фасции спины
 319. Фасции шеи
 320. ЦНС (Центральная нервная система)
 321. Часть тела
 322. Червеобразный отросток
 323. Череп
 324. Шейное сплетение
 325. Шейный отдел симпатического ствола
 326. Шея
 327. Шишковидное тело (эпифиз)
 328. Щитовидная железа
 329. Экстероцептивная чувствительность
 330. Экстрапирамидная система
 331. Эмиссарные вены
 332. Эндокринные железы
 333. Язык
 334. Языкоглоточный нерв
 335. Яички
 336. Яичник
 337. Яремная вена

ОГЛАВЛЕНИЕ

Введение	3
Тема 1. Анатомия человека	5
Тема 2. Методы изучения анатомии	14
Тема 3. Органы, системы органов и аппараты органов	23
Тема 4. Опорно-двигательный аппарат. Общая анатомия скелета	30
Тема 5. Классификация костей	39
Тема 6. Виды соединений костей	47
Тема 7. Строение сустава	54
Тема 8. Классификация суставов	60
Тема 9. Мышца как орган	64
Тема 10. Классификация мышц	69
Тема 11. Вспомогательные аппараты мышц	73
Тема 12. Паховой канал	78
Литература	81
Приложение. Лексический минимум по анатомии человека	82

Учебное издание

Гладышева Мария Константиновна
Людчик Нелла Николаевна

ЧИТАЕМ ТЕКСТЫ ПО АНАТОМИИ

Учебно-методическое пособие

5-е издание

Ответственная за выпуск Т. Н. Мельникова
Компьютерный набор Н. А. Толочко
Корректор Ю. В. Киселёва
Компьютерная вёрстка А. В. Янушкевич

Подписано в печать 20.03.19. Формат 60 × 84/16. Бумага писчая «Снегурочка».

Ризография. Гарнитура «Times».

Усл. печ. л. 5,11. Уч.-изд. л. 3,96. Тираж 99 экз. Заказ 200.

Издатель и полиграфическое исполнение: учреждение образования
«Белорусский государственный медицинский университет».

Свидетельство о государственной регистрации издателя, изготовителя,
распространителя печатных изданий № 1/187 от 18.02.2014.

Ул. Ленинградская, 6, 220006, Минск.