

И. В. Долина, И. В. Сахаров, В. В. Гимбор

ГИСТОЛОГИЧЕСКИЕ ОСОБЕННОСТИ СТРОЕНИЯ АНТРОХОАНАЛЬНЫХ ПОЛИПОВ У ДЕТЕЙ

УО «Белорусский государственный медицинский университет»

Частота встречаемости антрохоанальных полипов у взрослых составляет 4–6 %. Распространенность данного вида патологии среди детей, по данным литературы, в 5 раз выше, чем среди взрослого населения (до 33 %). В доступных литературных источниках приведены различные описания гистологического строения антрохоанальных полипов, однако, систематизированные данные по этому вопросу отсутствуют. Целью исследования являлось описание гистологических вариантов антрохоанальных полипов у пациентов детского воз-

раста. Результатом исследования стало описание гистологических типов антрохоанальных полипов у пациентов различных возрастных групп.

В статье приведены исследования операционного материала 30 пациентов в возрасте от 11 до 17 лет, поступивших на плановое хирургическое лечение по поводу антрохоанальных полипов. Результатом исследования явилось описание 3 типов антрохоанальных полипов. Эозинофильные полипы выявлены в 40 % случаев, возраст пациентов варьировал от 11 до 15 лет. Фиброзно-воспалительный тип антрохоанальных полипов встречался у 13,4 % пациентов в возрасте от 12 до 17 лет. Полипы с наличием желез с гиперсекрецией слизи обнаружены у 23,3 % пациентов 12–16 лет. В нашем исследовании полипы со стромальной атипией у пациентов выявлены не были.

Ключевые слова: антрохоанальные полипы, гистологический тип.

I. V. Dolina, I. V. Sakharov, V. V. Gimbor

HISTOLOGICAL FEATURES OF THE STRUCTURE OF ANTROCHOANAL POLYPS IN CHILDREN

The frequency of occurrence of anthrachoanal polyps in adults is 4–6 %. The prevalence of this type of pathology among children, according to the literature, is 5 times higher than among the adult population (up to 33 %). In the available literary sources there are various descriptions of the histological structure of anthrachoanal polyps, however, systematic data on this issue are not available. The aim of the study was to describe the histological variants of anthrachoanal polyps in pediatric patients. The result of the study was the selection of histological types of anthrachoanal polyps in patients of different age groups.

The article presents a study of 30 patients aged from 11 to 17 years old who were admitted for planned surgical treatment for antichroanal polyps. The result of the study was the description of 3 types of anthrachoidal polyps. Eosinophilic polyps were detected in 40 % of cases, the patients' age varied from 11 to 15 years. Fibro-inflammatory type of antrochoanalous polyps occurred in 13.4 % of patients aged 12 to 17 years. Polyps with the presence of glands with mucus hypersecretion were found in 23.3 % of patients aged 12–16 years. In our study, polyps with stromal atypia in patients were not identified.

Key words: anthrachoanal polyps, histological type.

Актуальность. По литературным данным, частота встречаемости антрохоанальных полипов у взрослых пациентов составляет 4–6 %, а у детей до 33 %. Процесс, как правило, носит односторонний характер.

Первое сообщение об антрохоанальном полипе было сделано G. Killian в 1906 г. Он описывал хоанальный полип как доброкачественное новообразование, исходящее из слизистой оболочки верхнечелюстной пазухи и распространяющееся в направлении к задним отделам полости носа и в хоану. Этиология и патогенез полипоза носа изучается очень долгое время, однако, несмотря на то, что ведущую роль отдают воспалению, механизмы, которые вызывают образование носовых полипов, остаются неизвестными [1]. Многими исследователями большое значение придается особенностям нарушения вентиляции параназальных синусов [1].

Антрохоанальные полипы следует считать самостоятельным заболеванием, несмотря на некоторое сходство с двусторонним полипозом носа (по клиническим проявлениям и, в определенной

мере, по гистологическому строению), так как они имеют разные этиологические и патогенетические механизмы развития [1].

Обычно антрохоанальный полип встречается у подростков и имеет тенденцию к рецидивированию. При этом неполное удаление или наличие аллергии может оказывать влияние на развитие рецидива [2]. Антрохоанальный полип является продолжением кистозно измененной слизистой оболочки верхнечелюстной пазухи, обычно исходит из области задних дополнительных соустьев, сообщающих верхнечелюстную пазуху со средним носовым ходом [3, 4]. Направление роста антрохоанального полипа – от задней части среднего носового хода через хоанальное отверстие в носоглотку. При этом он может быть связан с другими носовыми полипами и клинически не отличаться от них.

В литературе описаны различные по гистологическому строению антрохоанальные полипы, остается открытым вопрос о частоте встречаемости различных гистологических форм полипов в детской практике.

Цель: охарактеризовать гистологические варианты антрохоанальных полипов у пациентов детского возраста.

Материал и методы. Проводилось ретроспективное исследование историй болезни 30 пациентов 3-й ГКБ, возраст которых варьировал от 11 до 17 лет (средний возраст $14,5 \pm 2,1$ лет). Всем пациентам было проведено предоперационное обследование и хирургическое лечение. Морфологическое исследование проводилось в патологоанатомическом отделении детской патологии Городского клинического патологоанатомического бюро. Операционный материал фиксировали в 10 % формалине, заключали в парафиновый блок, по стандартной методике изготавливали гистологические препараты с окраской гематоксилином и эозином. Препараты изучали под микроскопом с увеличением от 50 до 400. Статистическая обработка данных проводилась с помощью Microsoft Excel 2010.

Результаты и обсуждение. В зависимости от преобладания гистологической картины строения антрохоанальных полипов результаты было выделено 3 группы. Для эозинофильных полипов характерным являлось наличие гиперплазии бокаловидных клеток и признаки стромального отека (рисунок 1), содержащего многочисленные эозинофилы и тучные клетки (рисунок 2).

Данный гистологический тип был выявлен у 12 (40 %) пациентов, возраст которых от 11 до 15 лет, процент мальчиков – 58 %, девочек – 42 %.

Фиброзно-воспалительные полипы характеризовались выраженным воспалительным инфильтратом, преимущественно состоящим из лимфоцитов и плазмочитов. Для этой гистологической группы характерно отсутствие отека стромы и гиперплазии бокаловидных клеток (рисунок 3). Данный гистологический тип был выявлен у 4 пациентов (13,4 %), возраст которых от 12 до 17 лет, мальчиков – 75 %, девочек – 25 %.

Третья гистологическая группа была представлена полипами с наличием желез с гиперсекрецией слизи. Такой гистологический тип строения антрохоанальных полипов выявлен у 7 пациентов (23,3 %) (рисунок 4). Возраст пациентов данной группы составил от 12 до 16 лет, процент мальчиков – 86 %, девочек – 14 %.

В литературе описан гистологический тип строения антрохоанальных полипов со стромальной атипией. В нашем исследовании полипы со стромальной атипией выявлены не были. Гис-

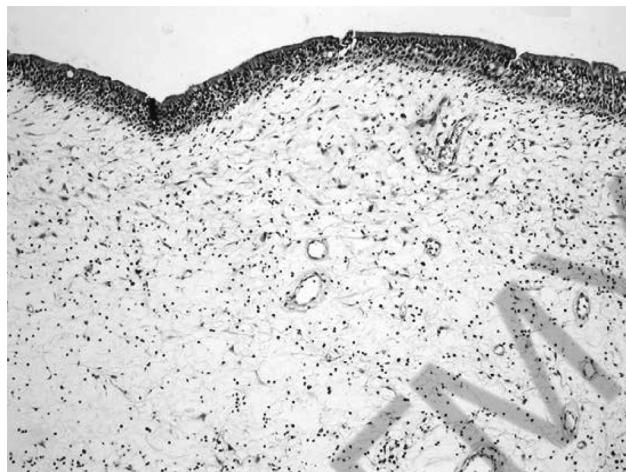


Рис. 1. Выраженный отек стромы

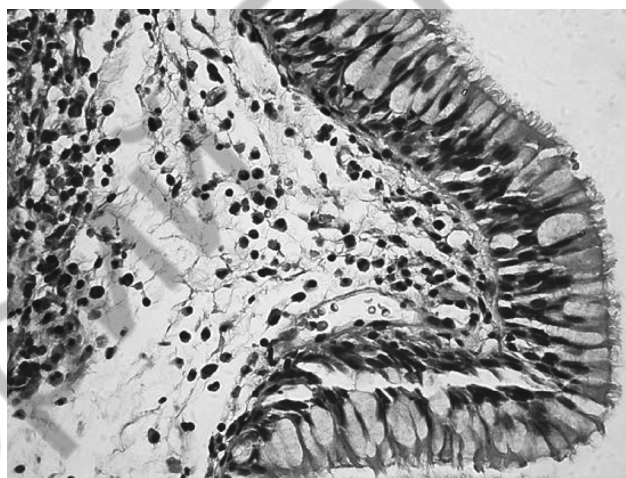


Рис. 2. Эозинофильный полип на большом увеличении

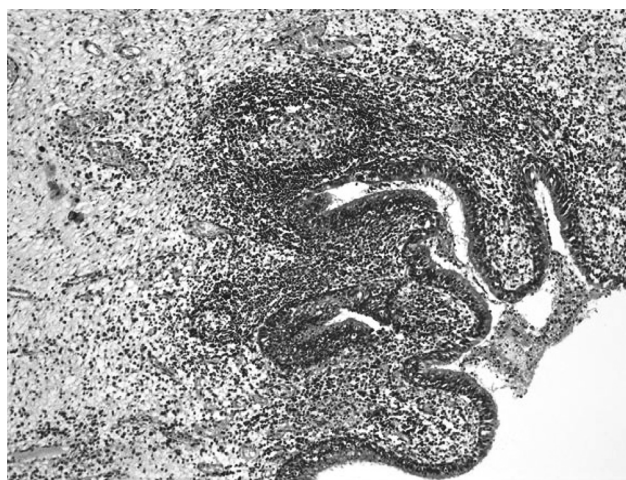


Рис. 3. Фиброзно-воспалительный полип

тологически эти полипы, по литературным данным, представлены атипичными стромальными клетками.

Материал, полученный при полипотомии 7 (23,3 %) пациентов, имел гистологическую кар-

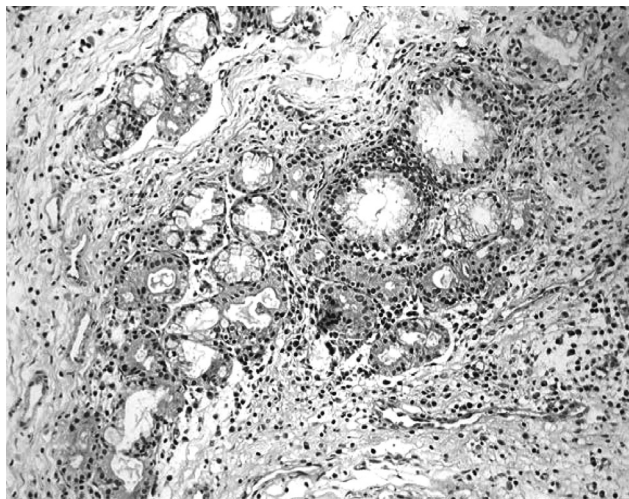


Рис. 4. Полип с наличием желез с гиперсекрецией слизи

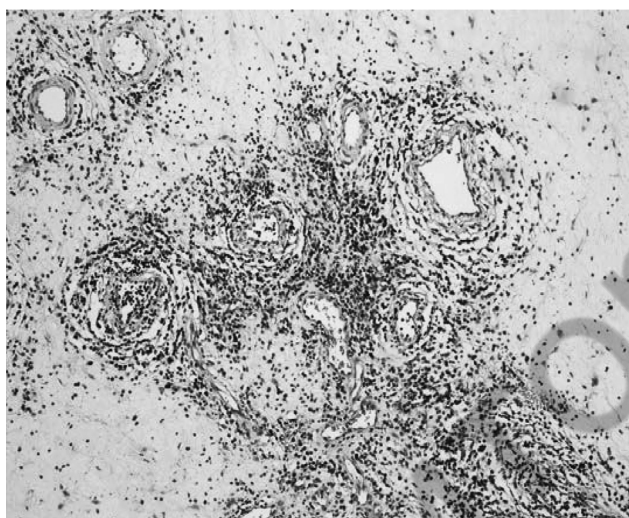


Рис. 5. Полип с преобладанием лимфоцитарного инфильтрата

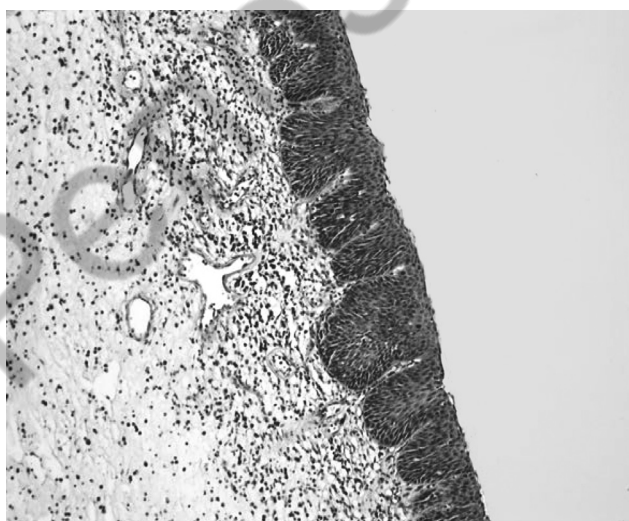


Рис. 6. Плоскоклеточная метаплазия эпителия

тину с преобладанием лимфоцитарного инфильтрата и не был отнесен к какой-либо группе (рисунок 5).

В некоторых случаях наблюдались плоскоклеточная метаплазия эпителия (рисунок 6) и эрозия поверхности.

По данным литературы, в строме антрохоанальных полипов могут выявляться миофибробласты [1]. Учитывая общебиологическую роль миофибробластов, как и других видов фибробластов, можно предположить, что привлечение их в большом количестве связано с анатомическими и физиологическими особенностями, при которых происходит рост антрохоанальных полипов, и они выполняют роль механоцитов, поддерживающих гомеостаз и форму полипа [1].

Таким образом, проблема антрохоанальных полипов у детского населения представляет интерес и требует дальнейшего изучения для выявления этиопатогенетических факторов этой патологии.

Выводы. По результатам нашего гистологического исследования антрохоанальных полипов были выделены следующие гистологические типы полипов:

1. Эозинофильные полипы выявлены в 12 случаях (40 %) (чаще у мальчиков – 58 %, от 11 до 15 лет).
2. Фиброзно-воспалительные полипы выявлены у 4 пациентов (13,4 %) (мальчики – 75 %, от 12 до 17 лет).
3. Полипы с наличием желез с гиперсекрецией слизи выявлены у 7 пациентов (23,3 %) (мальчики – 86 %, от 12 до 16 лет).
4. Полипы со стромальной атипией в нашем исследовании обнаружены не были.

Литература

1. Завадский, А. В., Завадская Е. А. К вопросу о патогенезе полипоза носа / А. В. Завадский, Е. А. Завадская // Российская оториноларингология. – 2014. – № 4. – С. 164.
2. Рязанцев, С. В. Полипозные риносинуситы: этиология, патогенез, клиника и современные методы лечения. Методические рекомендации / С. В. Рязанцев; НИИ «Санкт-Петербургский научно-исследовательский институт уха, горла, носа и речи». – Санкт-Петербург, 2014. – 28 с.
3. Proetz, A. W. Essays on the applied physiology of the nose/ A. W. Proetz, St. Louis // Annals Publishing Co. – 1941. – 395 p.
4. Бойко, Н. В. Клинические особенности антрохоанальных полипов: описание случаев и обзор литературы / Н. В. Бойко // Российская оториноларингология. – 2016. – № 3. – С. 52–56.

Поступила 01.07.2019 г.