

Е. В. Дивакова¹, Е. П. Кишкурно², Т. В. Амвросьева³,
А. С. Аринович³, Ю. А. Шилова³, С. В. Байко¹,
А. Л. Шалькевич⁴, А. В. Горустович⁴, В. В. Дроздовская⁴

ТЯЖЕЛАЯ АРТЕРИАЛЬНАЯ ГИПЕРТЕНЗИЯ У РЕБЕНКА НА ФОНЕ СИНДРОМА ДИСПЛАЗИИ СОЕДИНИТЕЛЬНОЙ ТКАНИ И СОЧЕТАННОЙ ВИРУСНОЙ ИНФЕКЦИИ

УО «Белорусский государственный медицинский университет»¹,
ГУО «Белорусская медицинская академия последипломного образования»²,
ГУ «Республиканский научно-практический центр
эпидемиологии и микробиологии»³,
ГУ «Республиканский научно-практический центр детской хирургии»⁴

В статье представлен клинический случай тяжелой артериальной гипертензии (АГ) у ребенка в возрасте 1 год 8 месяцев с врожденной наследственной патологией – синдромом дисплазии соединительной ткани с аневризмой инфраренального отдела аорты и множественными стенозами почечных артерий, врожденной аномалией мочевых путей. Тяжесть состояния ребенка усугублялась переносимой сочетанной герпетической (вирус герпеса человека 6 типа) и парвовирусной В19 инфекцией. Показана эффективность поликомпонентной антигипертензивной, противовирусной и иммуномодулирующей терапии, вследствие чего стала возможной хирургическая коррекция врожденной патологии. Сложность диагностики АГ у детей раннего возраста связана с достаточно редкой встречаемостью в данной возрастной группе, широким спектром возможных причин, неспецифическими клиническими проявлениями.

Ключевые слова: артериальная гипертензия, синдром дисплазии соединительной ткани, вирус герпеса человека 6 типа, парвовирус В19, дети, клинический случай.

***E. V. Divakova, E. P. Kishkurno, T. V. Amvros'eva,
A. S. Arinovich, Yu. A. Shilova, S. V. Baiko, A. L. Shalkevich,
A. V. Gorustovich, V. V. Drozdovskaya***

SEVERE ARTERIAL HYPERTENSION IN A CHILD WITH CONNECTIVE TISSUE DYSPLASIA SYNDROME AND CONCOMITANT VIRAL INFECTION

The article presents a clinical case of severe arterial hypertension (AH) in a child aged 1 year 8 months with congenital hereditary pathology of connective tissue dysplasia syndrome with infrarenal aortic aneurysm and multiple renal artery stenosis, congenital anomalies of kidney and urinary tract.

The severity of the condition of the child was exacerbated by the tolerated combined herpetic (type 6 human herpes virus) and parvovirus B19 infection. The efficacy of multicomponent anti-hypertensive, antiviral and immunomodulating therapy has been shown, as a result of which surgical correction of congenital pathology has become possible. The complexity of the diagnosis of hypertension in young children is associated with a rather rare occurrence in this age group, a wide range of possible causes, and nonspecific clinical manifestations.

Key words: arterial hypertension, connective tissue dysplasia syndrome, human herpesvirus type 6, parvovirus B19, children, case report.

Примерно 70 % случаев вторичной артериальной гипертензии (АГ) у детей являются следствием поражения почек, причем 4/5 из них – это врожденные аномалии и паренхиматозные заболевания, и только 1/5 – поражение почечных сосудов [2, 4]. При вазоренальной гипертензии имеет место стабильно повышенное артериальное давление (АД) с преимущественным повышением диастолического давления и резистентностью к медикаментозной терапии. Диагноз подтверждается данными ультразвукового исследования (УЗИ) почек с доплерографией и данными ангиографии почечных артерий (выявляется характер и степень поражения почечных артерий, аорты и ее ветвей). При УЗИ почек может отмечаться уменьшение их размеров на стороне поражения почечных артерий и некоторое расширение чашечно-лоханочной системы. Паренхиматозные заболевания почек проявляются изменениями в анализах мочи (протеинурия, гематурия, цилиндрурия) и крови [4, 7].

Длительное персистирование АГ у детей приводит к поражению основных органов-мишеней, вызывая гипертрофию миокарда, ремоделирование сердечной мышцы, изменения в сосудистой стенке, нарушение функции почек и гипертензионную ретинопатию [5].

Обычно повышение АД в детском возрасте выявляется случайно, так как протекает бессимптомно, особенно у детей раннего возраста. Оно может проявляться задержкой физического развития, признаками сердечной недостаточности, одышкой, рвотой, повышенной или пониженной возбудимостью, судорогами [3].

Вирус герпеса человека 6-го типа (ВГЧ-6) является представителем семейства *Herpesviridae* (подсемейство *Betaherpesvirinae*, род *Roseolovirus*) [17] и имеет общее название для двух таксономически самостоятельных герпесвирусов человека – ВГЧ-6А и ВГЧ-6В, которые различаются по генетическим, биологическим, эпидемиологическим характеристикам и клиническим проявлениям [8]. Инфицирование ВГЧ-6 происходит обычно в первые два года жизни ребенка и в боль-

шинстве случаев вызывается ВГЧ-6В [9]. Антитела к ВГЧ-6 имеют около 70–95 % взрослых [6, 9]. При рождении большинство детей серопозитивны за счет материнских антител, титр которых снижается к 5–6 мес [22]. Первичное инфицирование чаще всего протекает в виде внезапной экзантемы (*exanthema subitum*), проявляющейся лихорадкой, вслед за исчезновением которой, появляется пятнисто-папулезная сыпь на туловище и конечностях [26]. Основную роль при передаче вируса играет слюна, что подтверждается выявлением ВГЧ-6 в слюне и слюнных железах [15, 19]. После первичного инфицирования оба вида ВГЧ-6 латентно сохраняются в организме хозяина, с минимальной репликативной активностью [9]. ВГЧ-6В тропен к сосудистому эндотелию сердечных сосудов [14], вследствие чего может возникнуть нарушение коронарной микроциркуляции и диастолическая дисфункция, тогда как ВГЧ-6А вероятно может вызывать прямое повреждение кардиомиоцитов [24]. Кроме того, обсуждается тропность ВГЧ-6 к проводящей системе сердца [23].

Наиболее частой клинической формой парвовирусной В19 (ПВ В19) инфекции является инфекционная эритема (*erythema infectiosum*), характеризующаяся невыраженными симптомами интоксикации, лихорадкой, экзантемой, с возможным поражением суставов, развитием апластического криза [11]. Врожденная парвовирусная инфекция может приводить к возникновению фатального миокардита [16, 21] и водянки плода [11]. ПВ В19 поражает эндотелиальные клетки сосудов миокарда [12, 18] и в ряде случаев может вызывать острый миокардит у детей [10].

Н. Mahrholdt и соавторы [23] отмечают, что клиническое течение ПВ В19 миокардита в большинстве случаев доброкачественное, хотя в публикациях других авторов указывается, что ПВ В19 не элиминируется из миокарда (приблизительно в 80 % случаев), а его длительная персистенция может приводить к развитию хронической сердечной недостаточности и смерти пациента [20]. ВГЧ-6 инфекция и, в особенности, коинфек-

ция ВГЧ-6/ПВ В19 могут приводить к тяжело-му течению миокардита с быстрым развитием сердечной недостаточности [23].

Согласно современным международным рекомендациям для окончательного подтверждения миокардита и его вирусной природы необходимо проведение эндомикардиальной биопсии с последующим гистологическим, иммуногистохимическим и молекулярно-биологическим анализом полученных тканей миокарда [1, 13]. В педиатрической практике в вопросах диагностики миокардита большие надежды возлагаются на неинвазивные методы, к которым относится магнитно-резонансная томография сердца с контрастным усилением. С помощью этого исследования можно определить локализацию поврежденной ткани [25].

Описание клинического случая

Девочка Л. поступила в Республиканский научно-практический центр детской хирургии (РНПЦ ДХ) 28.11.2018 в возрасте 1 год 8 месяцев с жалобами на одышку. Масса тела при поступлении 10 кг, длина 76 см (физическое развитие очень низкое, дисгармоничное).

Из анамнеза известно, что ребенок от третьей беременности, протекавшей на фоне анемии, острой респираторной инфекции (ОРИ) в 7 недель, от 3-х самопроизвольных физиологических родов на 39-й неделе (вторая беременность – антенатальная гибель плода в сроке 32 недели). Масса тела при рождении 3790 г, рост 55 см. На первом году жизни ребенок болел острыми респираторными заболеваниями (4 эпизода), лечился амбулаторно. Впервые изменения в общем анализе мочи – протеинурия, бактериурия и лейкоцитурия – обнаружены в возрасте 3 месяцев, ребенок был взят на диспансерный учет с диагнозом «Инфекция мочевыводящих путей». Был проведен курс антибактериальной терапии с учетом чувствительности выделенной из мочи *Klebsiella pneumoniae*. На фоне противорецидивной терапии (фурагин, канефрон) отмечалась санация мочи. В возрасте 1 года была проведена электрокардиография (ЭКГ), на которой зарегистрирована синусовая тахикардия до 160 уд/мин на фоне выраженного беспокойства ребенка. Вакцинация проводилась по Национальному календарю прививок. На втором году жизни отмечалось 7 эпизодов ОРИ.

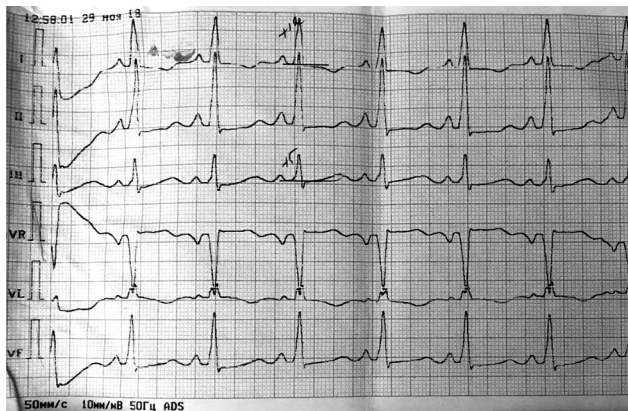
В возрасте 1 года 8 месяцев после перенесенной острой респираторной инфекции, сопро-

вождавшейся лихорадкой до фебрильных цифр в течение 2 дней, покашливанием и экзантемой, появилась одышка при еде и физической нагрузке (игре, ходьбе), которая нарастала в течение двух недель. Ребенок был госпитализирован в районную больницу 26.11.2018, где впервые на обзорной рентгенограмме органов грудной клетки была обнаружена кардиомегалия (кардиоторакальный индекс 58–59 %), ЭКГ выявила синусовую тахикардию, эхокардиография – выраженное снижение сократительной функции левого желудочка (фракция выброса, ФВ 26 %), дилатацию и гипертрофию левых отделов сердца. С предварительным диагнозом «Аномальное отхождение левой коронарной артерии от легочной артерии» («Anomalous origin of the left coronary artery from the pulmonary artery, ALCAPA») для дальнейшего обследования и решения вопроса об оперативном лечении ребенок был переведен в РНПЦ ДХ.

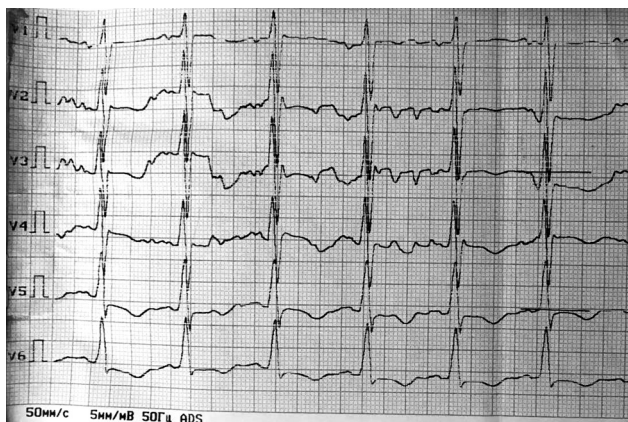
При поступлении в РНПЦ ДХ состояние ребенка расценивалось как тяжелое, обусловлено признаками недостаточности кровообращения 2А степени, выраженным снижением сократительной функции левого желудочка (ФВ 21 %). Обращали на себя внимание: бледность кожных покровов, генерализованная лимфоаденопатия, гепатомегалия, одышка при нагрузке до 55 в минуту (возрастная норма 25–30 в минуту), тахикардия 150–160 уд/мин (возрастная норма 108–115 уд/мин), приглушенность тонов сердца, артериальная гипертензия (170/110 мм рт. ст.), периферические отеки не выражены. Гемограмма – лейкоцитоз ($16,3 \times 10^9/\text{л}$), палочкоядерный сдвиг 7 %, сегментоядерные нейтрофилы 46 %, лимфоциты 35 %, моноциты 7 %, эозинофилы 3 %, базофилы 2 %, скорость оседания эритроцитов 11 мм/ч. В биохимическом анализе крови уровень креатинина 62 мкмоль/л, повышение АЛТ (62,5 Ед/л), АСТ (48,7 Ед/л), мочевины (8,9 ммоль/л), уровень С-реактивного белка, кардиотропонина I, креатинкиназы-МВ, миоглобина в норме. В общем анализе мочи протеинурия (0,1 г/л), эритроциты в большом количестве.

На ЭКГ (29.11.2018) зарегистрирована синусовая тахикардия с ЧСС 140 уд/мин, нормальное положение электрической оси сердца, признаки гипертрофии и изменения в миокарде левого желудочка (рисунок 1 а, б).

По данным суточного мониторирования по Холтеру средняя ЧСС в течение суток составила 109 уд/мин, эктопическая активность не зарегистрирована. Эхокардиографическое исследование



а



б

Рисунок 1 а, б. Данные ЭКГ ребенка Л., 1,8 лет

выявило признаки дилатации полости левого желудочка (конечный диастолический размер (КДР) 40 мм, конечный систолический размер (КСР) 36 мм) и снижение сократительной способности миокарда левого желудочка (ФВ 21 %). Основные показатели представлены в таблице.

В день поступления была выполнена коронарография и ангиография, однако признаков врожденного порока сердца обнаружено не было. На компьютерной томографии органов брюшной полости определялись аневризмы инфраренального отдела брюшной аорты, аневризматические расширения левой внутренней подвздошной артерии, множественные стенозы почечных артерий, стеноза левой общей подвздошной артерии, диспластически гипоплазированная левая почка, калкоэктазии (рисунок 2).

Учитывая возраст ребенка, перенесенную накануне заболевания респираторную инфекцию, сопровождавшуюся лихорадкой и экзантемой, были проведены исследования крови методами иммуноферментного анализа и полимеразной цепной реакции (ПЦР) на предмет выявления маркеров вируса простого герпеса (ВПГ) 1 и 2 типа,

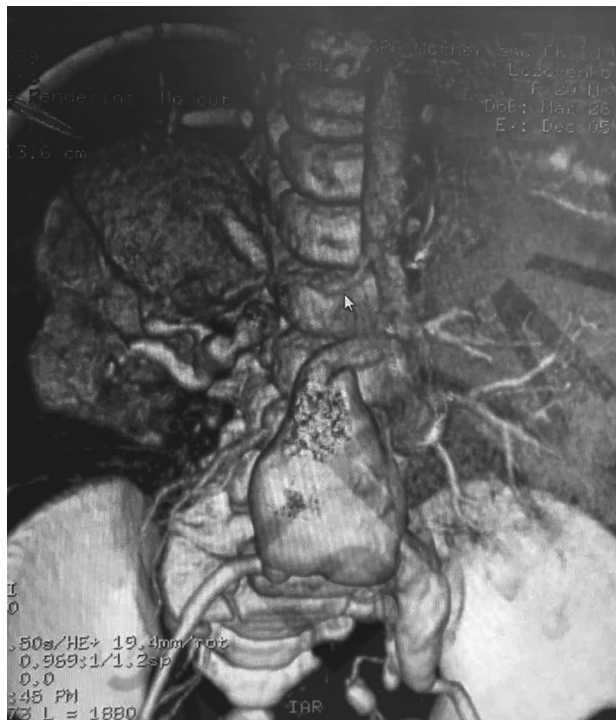

Рисунок 2. Данные КТ ребенка Л., 1,8 лет

цитомегаловируса, вируса Эпштейна-Барр, энтеровирусов, вируса иммунодефицита человека, вируса краснухи и токсоплазмоза, результаты которых оказались отрицательными. Количественных нарушений иммунитета (метод проточной цитометрии) не обнаружено. В крови методом ПЦР была обнаружена ДНК ВГЧ-6.

По результатам выполненного клинико-лабораторного обследования был установлен диагноз: «Наследственная дисплазия соединительной ткани. Аневризма инфраренального отдела аорты с переходом на левую общую подвздошную артерию. Аплазия левой почечной артерии. Дисплазия правой почечной артерии и печеночной артерии. ВАМП: гипоплазия левой почки. Вазоренальная артериальная гипертензия тяжелой степени. Вторичная кардиопатия, НК 1-2А. ВГЧ-6 – инфекция (ПЦР крови+): миокардит?»

От оперативного лечения имеющейся аневризмы брюшного отдела аорты было решено временно воздержаться и проводить консервативную терапию до улучшения показателей функции сердца.

Учитывая тяжесть состояния ребенка, обнаружение ВГЧ-6, известную кардиотропность данного вируса, отсутствие других возможных этиологических причин начата терапия ганцикловиром (Белмедпрепараты, Республика Беларусь) из расчета 2,5 мг/кг дважды в день, с еженедельной коррекцией дозы с учетом сниженной скорости клубочковой фильтрации.

Таблица. Основные эхокардиографические показатели, АД и ЧСС ребенка Л. 1,8 лет

Дата	28.11	4.12	10.12	14.12	21.12	03.01	14.01	17.01	13.02	27.02	25.03
КДР ЛЖ, мм	39	37	42	40	39	40	39	38	39	36	36
ФВ ЛЖ, %	21	30	32	36	39	42	47	51	57	60	59-60
МР, степень	1-2	1	1	1	0-1	0-1	0-1	0-1	0-1	0-1	-
АД, мм рт. ст.	175/110	137/96	147/97	154/90	140/90	137/87	135/80	128/85	153/82	140/90	150/85
ЧСС в покое, уд/мин	160	140	140	128	109	101	98	95	93	108	90

АД – артериальное давление, ЧСС – частота сердечных сокращений, КДР ЛЖ – конечно-диастолический размер левого желудочка, ФВ ЛЖ – фракция выброса левого желудочка, МР – митральная регургитация.

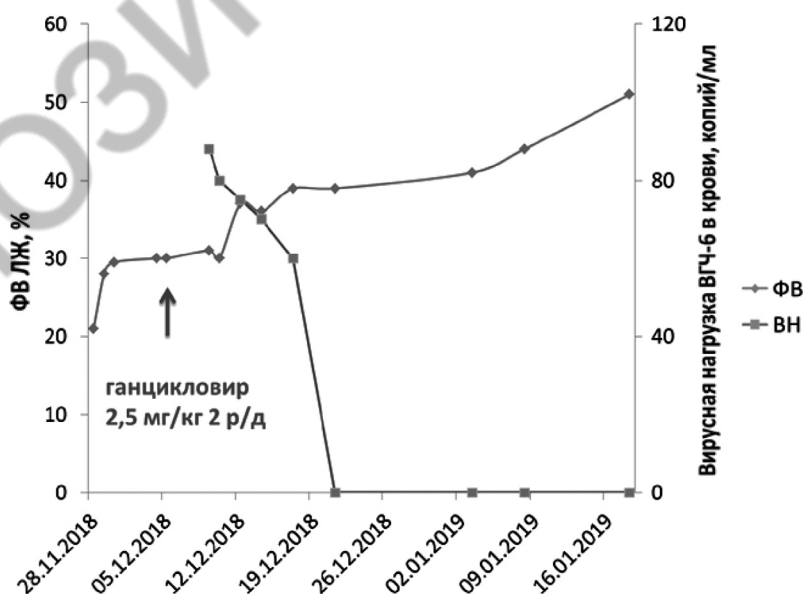
При исследовании крови и мочи на третьи сутки лечения ганцикловиром методом ПЦР в режиме реального времени была выявлена ДНК ВГЧ-6 и определена вирусная нагрузка ВГЧ-6, которая в сыворотке крови составила 88 копий/мл, а в моче 43 копии/мл. Кроме этого, в сыворотке крови методом ПЦР также была обнаружена ДНК ПВ В19. Серологические исследования на предмет выявления антител к данным вирусам не проводились.

С момента госпитализации в РНПЦ ДХ девочке проводилась кардиотоническая (добутамин) и антигипертензивная (ингибиторы ангиотензин-превращающего фермента, блокаторы кальциевых каналов) терапия, на фоне которой в течение 12 суток значимого клинического эффекта получено не было, к лечению были добавлены сердечные гликозиды (дигоксин из расчета 0,01 мг/кг/сут) и ганцикловир. На 6-е сутки от начала введения ганцикловира зарегистрировано постепенное улучшение сократительной функции миокарда, ушла температура, уменьшилась тахикардия (таблица,

рисунок 3). Уровень вирусной нагрузки ВГЧ-6 мониторировался еженедельно, критерием прекращения этиотропной терапии служило исчезновение ДНК вируса в крови и моче. Общая продолжительность введения ганцикловира составила 21 день. К моменту окончания курса противовирусного лечения ФВ достигла 42 %. Ребенок был осмотрен офтальмологом – данные за гипертензионную ретинопатию не обнаружены.

При контрольном исследовании методом ПЦР (16.01.2019) в сыворотке крови сохранялась только ДНК парвовируса В19, серологическое исследование также показало высокую концентрацию иммуноглобулинов класса G к ПВ В19 в крови, которая составила 150 МЕ/л (положительный уровень 5 МЕ/л и выше). Учитывая длительную циркуляцию ПВ В19, отсутствие этиотропных препаратов, был проведен курс лечения внутривенным иммуноглобулином (ВВИГ) (Октагам, Octapharma, Австрия) в курсовой дозе 1 г/кг.

При проведении предоперационного кардиологического обследования 25.03.2019 в РНПЦ ДХ



ФВ ЛЖ – фракция выброса левого желудочка, ВН – вирусная нагрузка

Рисунок 3. Сократительная функция левого желудочка и уровень вирусной нагрузки ВГЧ-6 у ребенка Л. 1,8 лет

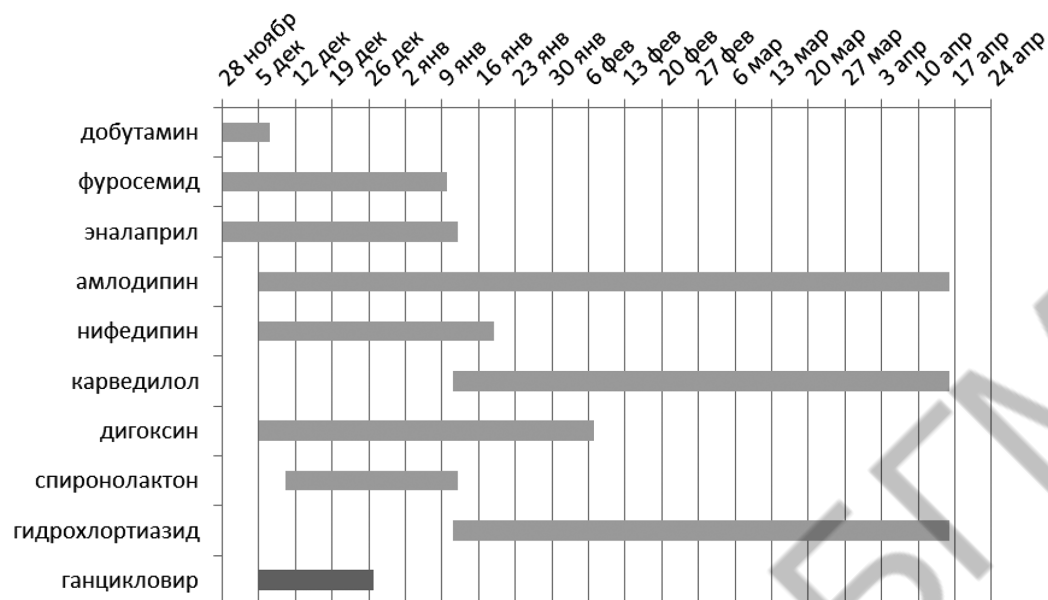


Рисунок 4. Сроки и длительность лечения ребенка Л., 1,8 лет

на фоне продолжающегося приема антигипертензивных препаратов (рисунок 4) отмечено некоторое снижение артериального давления (150/85 мм рт. ст.), улучшение сократительной функции миокарда (ФВ 60 %), уменьшение митральной регургитации, нормализация частоты сердечных сокращений, уменьшение размеров полости левого желудочка (КДР 36 мм) (таблица).

При повторном исследовании сыворотки крови (через 3 недели после введения ВВИГ) вновь была обнаружена ДНК ПВ В19 и антивирусные IgG к нему (> 150 МЕ/л), в связи с чем было проведено повторное введение внутривенного иммуноглобулина в курсовой дозе 1,4 г/кг.

На фоне полученной дозы ВВИГ ребёнку была проведена хирургическая коррекция аневризмы брюшного отдела аорты (протезирование брюшной аорты бифуркационным протезом GoreTex), левосторонняя нефроадреналэктомия. Послеоперационный период протекал без осложнений, экстубирована через три часа после оперативного вмешательства. По данным контрольной эхокардиографии, выполненной через 3 недели после оперативного вмешательства, размеры левого желудочка находились в пределах возрастной нормы (конечно-диастолический размер левого желудочка – 33 мм), фракция выброса левого желудочка составила 64 %. Девочка выписана домой на 20-е сутки после операции с рекомендациями приема антигипертензивных препаратов и антиагрегантов под наблюдение кардиолога, нефролога, педиатра. При контрольном исследовании методом ПЦР (при выписке) в сыворотке

крови определялась ДНК ПВ В19, и по-прежнему сохранялся высокий титр антител IgG к парвовирусу. При этом вирусная нагрузка ВГЧ-6 в клетках крови (лимфоциты) составила 261 копия/мл, в слюне – 1094 копии/мл, в моче – 44 копии/мл. Повторно противовирусное лечение не проводилось в связи с отсутствием клинических проявлений ВГЧ-6 инфекции, отсутствием выявления ВГЧ-6 в сыворотке крови.

Через 2 месяца после проведенной операции состояние девочки удовлетворительное, набрала массу тела (+ 500 г), одышки нет. Инструментальные и лабораторные показатели исследования сердца без отрицательной динамики. В сыворотке крови определяется только ДНК парвовируса В19, ДНК ВГЧ-6 не выявлена, в клетках крови вирусная нагрузка ВГЧ-6 – 53 копии/мл.

В представленном клиническом наблюдении тяжесть состояния ребенка была обусловлена тяжелой артериальной гипертензией, развившейся на фоне врожденной наследственной патологии – синдрома дисплазии соединительной ткани с аневризмой инфраренального отдела аорты, аплазией левой и дисплазией правой почечной артерии, гипоплазией левой почки, которая проявлялась задержкой физического развития ребенка и осложнилась острой, преимущественно левожелудочковой сердечной недостаточностью на фоне переносимой сочетанной вирусной инфекции, без убедительного поражения миокарда вирусного генеза. Стабилизация состояния ребенка была достигнута коррекцией тяжелой артериальной гипертензии поликомпонентной антигипер-

тензивной терапией и проведением курсов противовирусной и иммуномодулирующей терапии, что позволило провести хирургическую коррекцию врожденной патологии, которая привела к развитию тяжелой АГ у ребенка.

Сложность диагностики АГ у детей раннего возраста связана с достаточно редкой встречаемостью в данной возрастной группе, широким спектром возможных причин, неспецифическими клиническими проявлениями вплоть до развития сердечно-сосудистых осложнений, что требует обязательного измерения АД с использованием возрастных манжет как на поликлиническом, так и стационарном этапах наблюдения и лечения ребенка.

Литература

1. Басаргина, Е. Н. Миокардит у детей: трудности диагностики и лечения // Педиатрия. – 2015. – № 94(2). – С. 152–160.
2. Бекезин, В. В. Артериальная гипертензия у детей и подростков // Смоленский медицинский альманах. – 2016. – № 3. – С. 192–209.
3. Беляева, Л. М., Король, С. М. Артериальная гипертензия у детей и подростков: монография. – Минск: БелМАПО, 2005. – 129 с.
4. Кулагин, А. Е., Сикорский А. М., Чичко, А. М. Артериальная гипертензия и гипотензия у детей: патофизиология, клиника, неотложная терапия: учебно-метод. пособие. – Минск: БГМУ, 2014. – 43 с.
5. Леонтьева, И. В. Поражение органов-мишеней у детей и подростков с артериальной гипертензией // Российский вестник перинатологии и педиатрии. – 2010. – № 1. – С. 30–41.
6. Савенкова, М. С., Вашура Л. В. Герпес 6-го типа: эпидемиология, диагностика, клинические варианты течения // Эффективная фармакотерапия. Педиатрия. – 2017. – № 2(23). – С. 6–10.
7. Савенкова, Н. Д. Нефрогенная артериальная гипертензия у детей и подростков: причины, классификация, диагностика // Российский вестник перинатологии и педиатрии. – 2017. – № 62(4). – С. 43–48.
8. Ablashi, D., Agut H., Alvarez-Lafuente R., Clark, D. Classification of HHV-6A and HHV-6B as distinct viruses // Archives of Virology. – 2014. – Vol. 159(5). – P. 863–870.
9. Agut, H., Bonnafous P., Gautheret-Dejean A. Laboratory and Clinical Aspects of Human Herpesvirus 6 Infections // Clinical Microbiology Reviews. – 2015. – Vol. 28(2). – P. 313–335.
10. American Academy of Pediatrics. Red Book: 2018. Report of the Committee on Infectious Diseases. 31st ed. – 2018. – P. 602–606.
11. Anderson, L. J. Role of Parvovirus B19 in Human Disease // The Pediatric Infectious Disease Journal. – 1987. – Vol. 6(8). – P. 711–718.
12. Bock, C., Klingel K., Kandolf R. Human Parvovirus B19-Associated Myocarditis // New England Journal of Medicine. – 2010. – Vol. 362(13). – P. 1248–1249.
13. Caforio, A., Pankuweit S., Arbustini E., Basso C., Gimeno-Blanes J. et al. Current state of knowledge on aetiology, diagnosis, management, and therapy of myocarditis: a position statement of the European Society of Cardiology Working Group on Myocardial and Pericardial Diseases // European Heart Journal. – 2013. – Vol. 34(33). – P. 2636–2648.
14. Caruso, A., Rotola A., Comar M., Favilli F., Galvan M., Tosetti, M. et al. HHV-6 infects human aortic and heart microvascular endothelial cells, increasing their ability to secrete proinflammatory chemokines // Journal of Medical Virology. – 2002. – Vol. 67(4). – P. 528–533.
15. Fox, J., Briggs M., Ward P., Tedder R. Human herpesvirus 6 in salivary glands // The Lancet. – 1990. – Vol. 336(8715). – P. 590–593.
16. Hichijo, A., Morine M. A case of fetal parvovirus b19 myocarditis that caused terminal heart failure // Case Reports in Obstetrics and Gynecology. – 2014. [Online]. Available: <https://www.ncbi.nlm.nih.gov/pmc/articles/PMC4190682/>. [Accessed 26 July 2019].
17. International Committee on Taxonomy of Viruses Virus Taxonomy: 2017 Release. – July 2017. [Online]. Available: <https://talk.ictvonline.org/taxonomy/>. [Accessed 26 July 2019].
18. Kandolf, R. Virus etiology of inflammatory cardiomyopathy // Deutsche Medizinische Wochenschrift. – 2004. – Vol. 129. – P. 2187–2192.
19. Krueger, G., Wassermann K., Clerck L. De, Stevens W. Latent herpesvirus-6 in salivary and bronchial glands // The Lancet. – 1990. – Vol. 336(8725). – P. 1255–1256.
20. Kühn, U., Pauschinger M., Seeberg B., Lassner D., Noutsias M., et al. Viral Persistence in the Myocardium Is Associated with Progressive Cardiac Dysfunction // Circulation. – 2005. – Vol. 112(13). – P. 1965–1970.
21. Lambot, M., Noël J., Peny M., Rodesch F., Haot J. Fetal parvovirus B19 infection associated with myocardial necrosis // Prenatal Diagnosis. – 1999. – Vol. 19(4). – P. 389.
22. Long, S. S., Prober C. G., Fischer M. Principles and practice of pediatric infectious diseases, Fifth edition ed. / S. S. Long, Ed. – Philadelphia: Elsevier, 2018. – P. 1081–1086.
23. Mahrholdt, H., Wagner A., Deluigi C., Kispert E., Hager S., Meinhardt G., Vogelsberg H. et al. Presentation, Patterns of Myocardial Damage, and Clinical Course of Viral Myocarditis // Circulation. – 2006. – Vol. 114(15). – P. 1581–1590.
24. Reddy, S., Eliassen, E. Krueger G., Das B. Human herpesvirus 6-induced inflammatory cardiomyopathy in immunocompetent children // Annals of Pediatric Cardiology. – 2017. – Vol. 10(3). – P. 259–268.
25. Vashist, S., Singh G. Acute myocarditis in children: current concepts and management // Current Treatment Options in Cardiovascular Medicine. – 2009. – Vol. 11(5). – P. 383–391.
26. Yamanishi, K., Okuno T., Shiraki K. et al. Identification of human herpesvirus-6 as a causal agent for exanthem subitum // The Lancet. – 1988. – Vol. 1(8594). – P. 1065–1067.

Поступила 20.08.2019 г.