

С.В. Иващенко, Е.Л. Рыжковская, В.С. Улащик

Восстановление ультраструктуры костной ткани челюсти кролика после воздействия ультразвуком низкой частоты

БГМУ, Институт физиологии НАН Беларуси

В эксперименте изучено восстановление костной ткани после воздействия ультразвуком различной частоты (60, 80 и 100 кГц).

Ключевые слова: низкочастотный ультразвук, костная ткань, остеогенез.

Лечение зубочелюстных аномалий и деформаций у взрослых затруднено в связи с увеличением плотности компактной пластинки и губчатого вещества костной ткани, снижением ее пластичности, ослаблением обменных процессов.

Разработано много различных методов инвазивного и неинвазивного воздействия на костную ткань с целью оптимизации ортодонтического лечения.

Ни у кого не вызывает сомнения, что хорошего результата ортодонтического лечения у взрослых можно добиться только при комплексном подходе [2, 6].

Ослабить костную ткань и сделать её более податливой к перемещению зубов можно, воздействуя, прежде всего, на костный матрикс и содержание в ней кальция и фосфора.

Одним из путей решения данной проблемы является применение низкочастотного ультразвука, обладающего разносторонним биологическим действием. Он вызывает микромассаж клеточных структур, разволокнение ткани, тепловой эффект, физико-химические изменения и др.

Озвучивание низкочастотным ультразвуком повышает проницаемость клеточных мембран, улучшает проницаемость и введение лекарственных веществ [7, 8, 9]. Нами получены хорошие экспериментальные результаты применения низкочастотного ультразвука (60, 80 и 100 кГц) на костную ткань челюсти кролика с целью её ослабления [3, 4, 5]. С помощью метода световой микроскопии нами установлено, что через месяц после воздействия ультразвуком низкой частоты в костной ткани начинаются репаративные процессы, а через два месяца после воздействия, компактный слой приобретал почти нормальное строение, а процессы перестройки как бы смещались в губчатый слой. Представлялось необходимым изучить восстановительные процессы в костной ткани на ультраструктурном уровне.

Цель исследования: установить с помощью метода электронной микроскопии восстановление ультраструктурной организации костной ткани челюсти кролика через один и два месяца после воздействия ультразвуком частотой 60, 80 и 100 кГц.

Материал и методы исследования

Эксперимент проведен на 33 кроликах породы шиншилла одинакового веса и возраста, которые находились на стандартном рационе вивария. Кроликов разделили на 4 группы: 3 опытных – 27 особей и одна контрольная – 6 особей. В

первой опытной группе проводили озвучивание костной ткани и слизистой альвеолярного отростка нижней челюсти в области центральных резцов ультразвуком частотой 60 кГц (10 минут, 10 процедур). Во второй опытной группе проводили озвучивание костной ткани и слизистой в этой же области ультразвуком частотой 80 кГц (10 минут, также 10 процедур). В третьей опытной группе воздействовали на костную ткань и слизистую в этой же области ультразвуком частотой 100 кГц (10 минут, 10 процедур). Животных опытных групп выводили из эксперимента в разные сроки - на следующие сутки после окончания процедур, через один и два месяца, одновременно снимали пару кроликов из контрольной группы. После окончания эксперимента животных выводили из опыта под наркозом.

Электронно-микроскопическое исследование костной ткани альвеолярного отростка нижней челюсти кролика проводили с использованием общепринятой методики [1]. Экспериментальные образцы фиксировали погружением в 3% глутаральдегид, далее осуществлялось обезживание, пропитка и заливка в эпон-аралдит. Проводили двойное контрастирование в ходе постфиксации четырёхокисью осмия и уранилацетатом. Срезы приготавливали на ультратоме ЛКВ-III, контрастировали цитратом свинца и просматривали на электронном микроскопе JEM-100CX (Япония).

Результаты и обсуждение

В результате исследований установлена различная динамика восстановительных процессов в костной ткани после применения ультразвука различной частоты, что потребовало отдельного описания полученных данных.

Электронно-микроскопические изменения в костной ткани альвеолярного отростка нижней челюсти кролика после воздействия низкочастотным ультразвуком частотой 60 кГц, 10 процедур

По данным электронно-микроскопического исследования на следующие сутки после воздействия ультразвуком в костной ткани альвеолярного отростка нижней челюсти кролика выявлялись неоднозначные процессы перестройки, включающие восстановительные и деструктивные изменения клеток и межклеточного вещества костной ткани. В костном матриксе альвеолярного отростка нижней челюсти животных отмечалось наличие клеток с ультраструктурными признаками нарушения целостности цитоплазматических мембран.

В цитоплазме зрелых остеоцитов наблюдалось резкое набухание митохондрий с полной редукцией крист, образование больших вакуолей, наличие миелоноподобных фигур. Многие остеоциты частично подвергались дистрофии и разрушались. В результате этого в межклеточном веществе кости после воздействия ультразвуком данных параметров среди коллагеновых волокон выявлялись полости различного размера. В некоторых участках костной ткани наблюдались остеокласты, которые были немногочисленны и отличались небольшим размером.

Следует отметить, что вышеописанные изменения носили очаговый характер и

границили с участками почти неизменной костной ткани, содержащими молодые остеоциты с наличием светлого остеидного слоя и веретенообразные остеобласты, лежащие среди новообразованных коллагеновых волокон (Рис. 1).

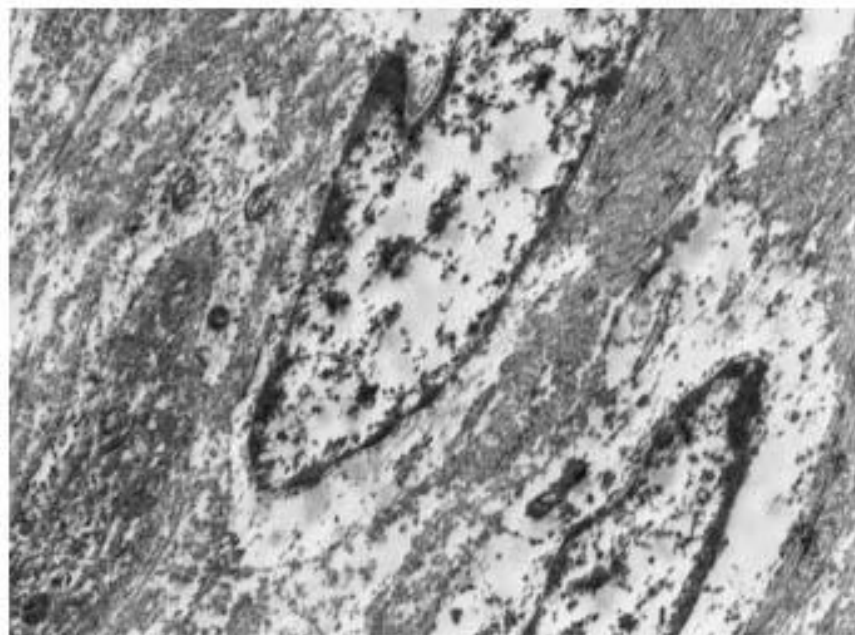


Рисунок 1.- Неизменная ультраструктурная организация костной ткани на следующие сутки после воздействия ультразвуком частотой 60 кГц. Ув. $\times 10000$

На 30 сутки после воздействия ультразвуком частотой 60 кГц в костной ткани электронно-микроскопически выраженные дегенеративные изменения выявлялись только лишь в остеоцитах. Зрелые клетки содержали узкий ободок электронно-плотной цитоплазмы, практически лишенный органелл и осмиофильное ядро. Для большинства остеоцитов отмечался полный лизис цитоплазмы, что в дальнейшем приводило к гибели клетки (Рис. 2).

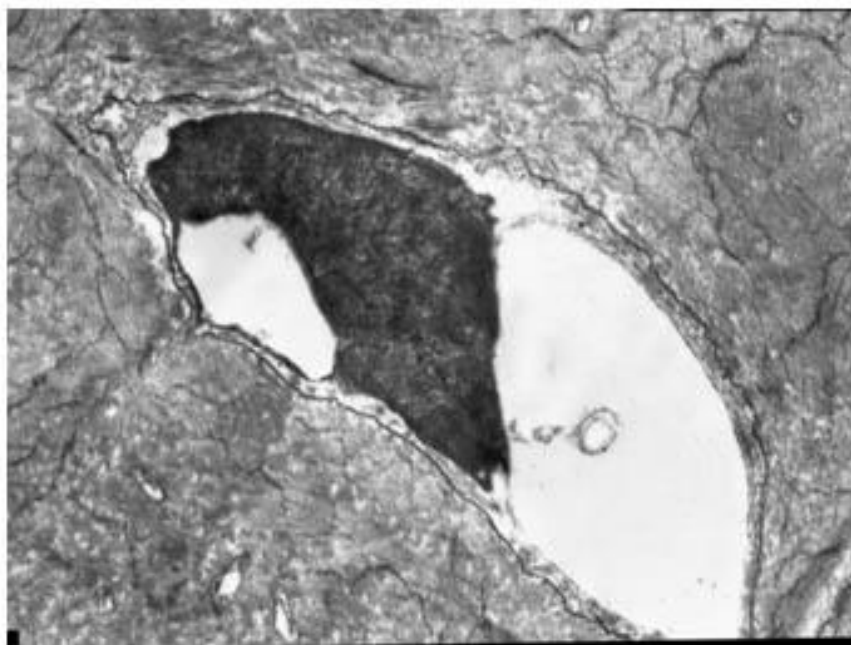


Рисунок 2.- Ультраструктура остеоицита с осмиофильным ядром и узким ободком электронно-плотной цитоплазмы на 30 сутки после воздействия ультразвуком частотой 60 кГц. Ув. x10000

В межклеточном веществе костной ткани альвеолярного отростка отмечались неизменные многочисленные волокна, идущие в различных направлениях и содержащие пустые полости и лакуны.

По данным электронно-микроскопического исследования в костной ткани нижней челюсти кролика на 60 сутки после воздействия ультразвуком данной частоты выраженных изменений в ультраструктурной организации костной ткани альвеолярного отростка нижней челюсти кролика не наблюдалось.

Ультраструктурная организация костных клеток (остеоцитов и остеобластов) уже не отличалась от таковых в контрольной серии и соответствовала степени зрелости и функциональной активности данных клеток. В матрице костной ткани встречались зрелые остеоциты с дистрофически измененной цитоплазмой, а также молодые активные клетки, цитоплазма которых содержала развитую, лежащую компактно эндоплазматическую сеть с шероховатыми мембранами, покрытыми рибосомами. Молодые остеоциты отделялись от костного матрикса остеоидным слоем, в котором наблюдалось небольшое количество новообразованных фибрилл (Рис. 3). Волокна межклеточного вещества были хорошо выражены, не повреждены, располагались слоями, под углом друг к другу.

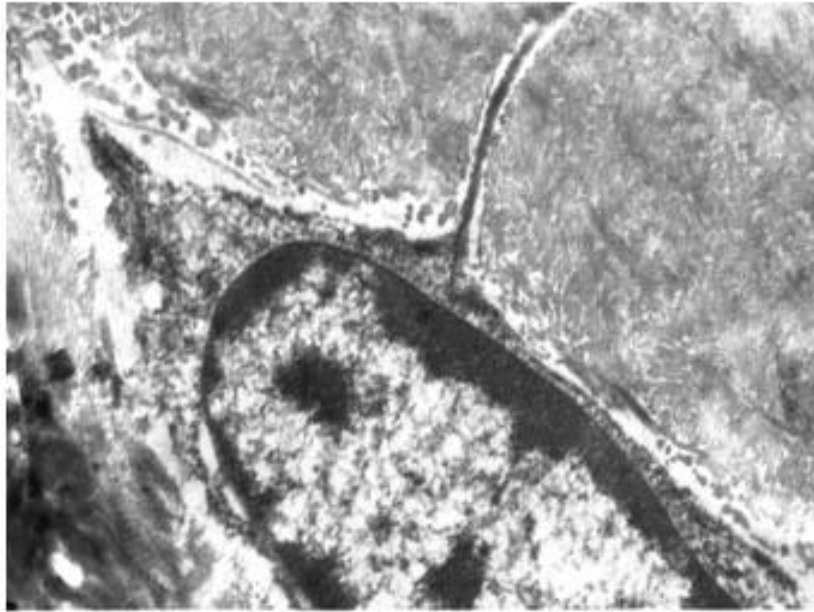


Рисунок 3.- Активно функционирующий остеоцит среди коллагеновых волокон на 60 сутки после воздействия ультразвуком частотой 60 кГц. Ув. x14000

В межклеточном веществе наблюдались также вытянутые овальные остеобласты, часто лежащие небольшими группами и характеризующиеся различной степенью зрелости. Цитоплазма клеток содержала развитую гранулярную эндоплазматическую сеть, большое количество рибосом и полисом, что характерно для клеток, вырабатывающих протеины.

Таким образом, воздействие ультразвуком частотой 60 кГц на костную ткань альвеолярного отростка в начале приводило к нарастанию деструктивных изменений зрелых остеоцитов. Появление молодых костных клеток на 60 сутки эксперимента свидетельствует о развитии восстановительных процессов в альвеолярном отростке, которые приближают его структуру к структуре костной ткани животных контрольной серии.

Электронно-микроскопические изменения в костной ткани альвеолярного отростка нижней челюсти кролика после воздействия низкочастотным ультразвуком частотой 80 кГц, 10 процедур

При электронно-микроскопическом исследовании в костной ткани нижней челюсти кролика этой серии регистрировались участки с разрыхлением межклеточного вещества, а также с большим количеством коллагеновых волокон, идущих в разных направлениях и часто разделенных между собой полостями. В межклеточном веществе костной ткани заметно увеличивалось число участков с проникновением капилляров, просветы которых были заполнены эритроцитами.

Следует отметить, что некоторые клетки оставались неизменными и по своей ультраструктурной организации приближались к контрольным с типичной ультраструктурой: крупное ядро, узкий ободок цитоплазмы с единичными

митохондриями и слабовыраженной зернистой эндоплазматической сетью. Обращало на себя внимание наличие вокруг остеоцитов довольно широкого остеидного слоя с нечеткими коллагеновыми фибриллами.

На 30, а в дальнейшем и 60 сутки после воздействия ультразвуком частотой 80 кГц наиболее выраженные изменения ультраструктурной организации костной ткани наблюдались в межклеточном веществе: выявлялись полости различного размера, хаотично расположенные толстые пучки коллагеновых волокон и овальные образования с темным гомогенным содержимым (Рис.4). Такие образования с гомогенным содержимым, которые, по-видимому, являются следствием дистрофии и перерождения остеоцитов, на 60 сутки были уже единичными.

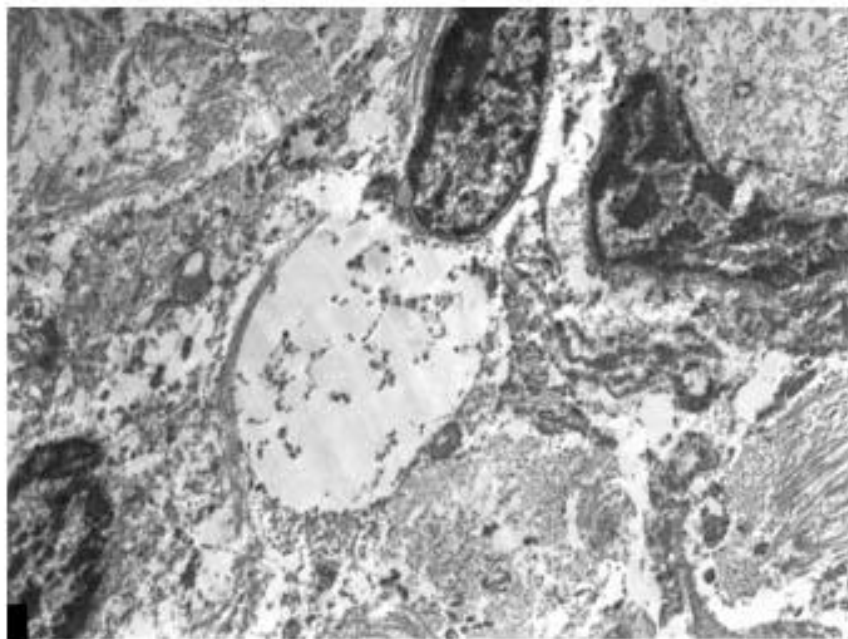


Рисунок 4.- Полости различного размера, расположенные среди толстых пучков коллагеновых волокон в межклеточном веществе костной ткани альвеолярного отростка, наблюдаемые на 30 сутки после воздействия ультразвуком частотой 80 кГц. Ув. x5800

Электронно-микроскопически на 30 сутки после воздействия ультразвуком регистрировались более интенсивные изменения. В костной ткани в этот период наиболее часто встречались участки распада костных клеток и матрикса, что указывало на все еще продолжающиеся процессы резорбции.

На 60 сутки после озвучивания при 80 кГц в межклеточном веществе среди многочисленных волокон наблюдались активно функционирующие остеобласты, цитоплазма которых содержала гипертрофированные, частично с сохраненными кристами митохондрии и многочисленные рибосомы, лежащие свободно и упорядоченно на канальцах эндоплазматического ретикулаума (Рис.5). Наличие остеобластов, как известно, обеспечивает рост кости и свидетельствует об активности восстановительных процессов.

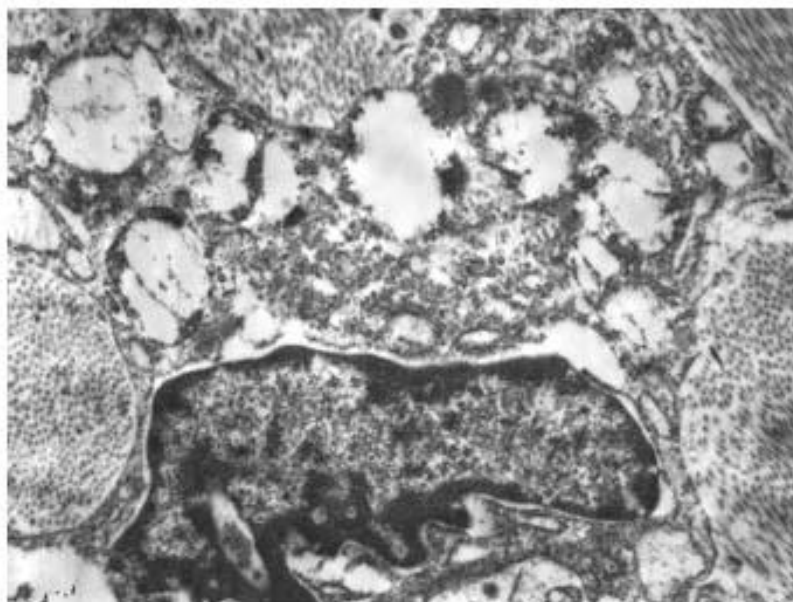


Рисунок 5.- Ультраструктура остеобласта: цитоплазма содержит многочисленные рибосомы и полисомы, набухшие гипертрофированные митохондрии, расширенные каналы гранулярного эндоплазматического ретикулума на 60 сутки после воздействия ультразвуком частотой 80 кГц. Ув. x10000

Таким образом, после воздействия ультразвуком частотой 80 кГц в костной ткани альвеолярного отростка нижней челюсти кролика на 30 сутки еще регистрировались значительные изменения в межклеточном веществе, указывающие на подавление пролиферации клеточных элементов, а на 60 сутки уже отмечалось некоторое восстановление костных клеток, на что указывало наличие активно функционирующих остеобластов.

Электронно-микроскопические изменения в костной ткани альвеолярного отростка нижней челюсти кролика после воздействия низкочастотным ультразвуком частотой 100 кГц

В отличие от предыдущих серий в костном матриксе альвеолярного отростка животных на следующие сутки после курсового воздействия ультразвуком частотой 100 кГц наряду с остеокластами выявлялись группы клеток с оптически темной и светлой цитоплазмой, которые по ультраструктурным признакам, вероятно, можно характеризовать как остеогенные, находящиеся на различных стадиях зрелости и дифференцировки. Данные клетки располагались в межклеточном пространстве среди многочисленных коллагеновых волокон (Рис. 6).

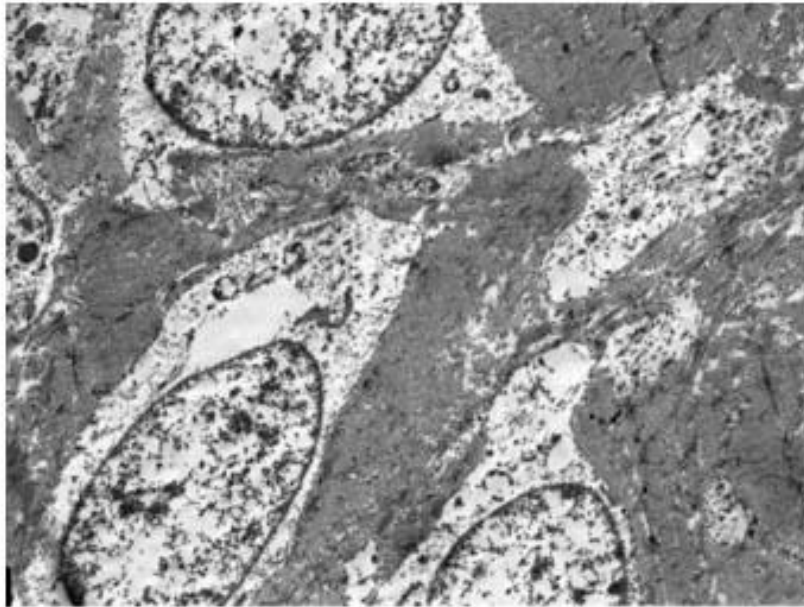


Рисунок 6.- Ультраструктурная организация участка костной ткани альвеолярного отростка на следующие сутки после курсового воздействия ультразвуком частотой 100 кГц. Ув. x5800

Темные клетки имели веретенообразную форму и деструктивно измененные органеллы с нарушением целостности цитоплазматических мембран: резкое расширение канальцев эндоплазматического ретикулума, вплоть до образования полостей, лишенные крист митохондрии и многочисленные лизосомы.

Светлые клетки были преимущественно округлой формы, содержали светлую цитоплазму с большим количеством рибосом и полисом. В цитоплазме данных клеток обычно выявлялся хорошо развитый гранулярный эндоплазматический ретикулум, который был распределен широко и довольно беспорядочно, а также содержались очень тонкие нити (микрофиламенты), которые, по-видимому, являются предшественниками коллагеновых фибрилл.

По литературным данным известно, что эти клетки могут синтезировать и выделять цитокины и другие вещества, являющиеся управляющимися сигналами, активизирующими остеокласты и, следовательно, принимать участие в управлении перестройкой костной ткани.

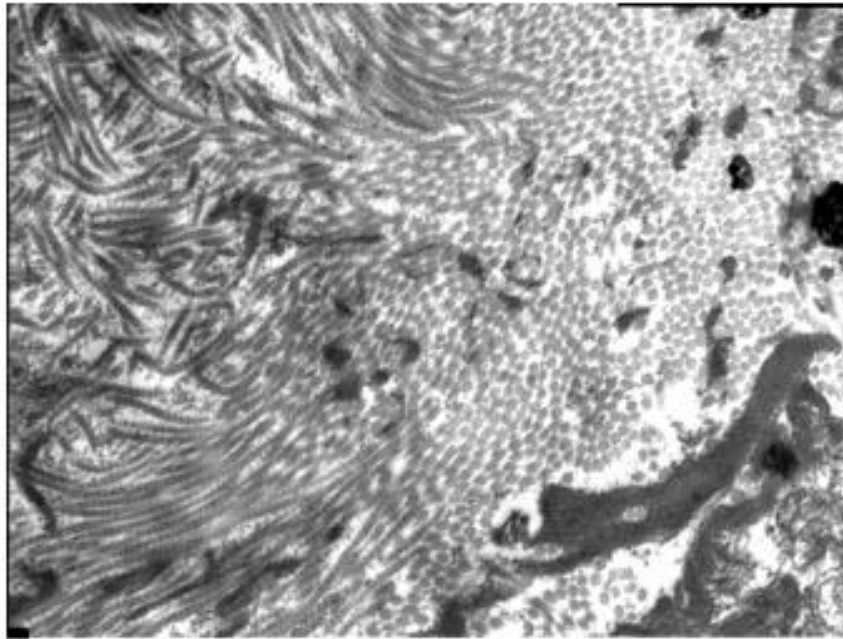


Рисунок 7.- Многочисленные волокна в межклеточном веществе костной ткани альвеолярного отростка на 30 сутки после воздействия ультразвуком 100 кГц. Ув. x7800

На 30 сутки после воздействия ультразвуком частотой 100 кГц в костной ткани альвеолярного отростка еще отмечались значительные изменения в межклеточном веществе, которое было представлено многочисленными волокнами, расположенными в разных направлениях (Рис. 7). На 30 сутки также выявлялась резорбция фрагментов костного матрикса с замещением фибробластоподобной тканью. На 60 сутки после озвучивания, по сравнению с предыдущей серией (80 кГц, 10 процедур) перестроочный процесс был менее выражен и характеризовался преобладанием замещения костных элементов волокнистой соединительной тканью разной степени зрелости (Рис. 8).

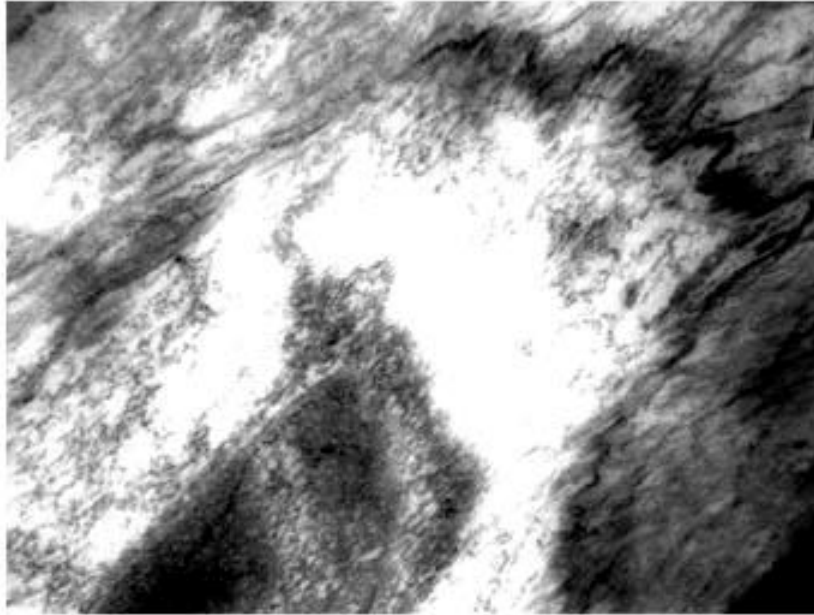


Рисунок 8. - Замещение остеоцитов волокнистой соединительной тканью на 60 сутки после воздействия ультразвуком частотой 100 кГц. Ув. x29000

Таким образом, ультразвук частотой 100 кГц (10 процедур), подавлял пролиферацию клеточных элементов и стимулировал разрастание в межклеточном веществе рыхлой соединительной ткани с большим количеством капилляров, что регистрировалось у всех животных этой опытной серии.

Проведенное исследование позволяет сделать следующие выводы:

1. Воздействие ультразвуком низкой частоты (60, 80 и 100 кГц) усиливало как восстановительные, так и деструктивные изменения клеток и межклеточного вещества костной ткани, сохранявшиеся в течение длительного времени. Этот период последствия низкочастотного ультразвука может быть использован для ортодонтических технологий.
 2. На 30-е сутки в костной ткани альвеолярного отростка нижней челюсти кролика ещё сохранялась резорбция костного вещества, но в некоторых участках уже начинались репаративные процессы.
 3. Активные восстановительные процессы в костной ткани отмечены на 60-е сутки после воздействия ультразвуком частотой 60 и 80 кГц, о чём свидетельствует наличие молодых костных клеток (остеоцитов и остеобластов) с ультраструктурной организацией, характерной для функционально активных клеток.
- Наиболее активно эти процессы начинаются в периоде после действия ультразвука частотой 60 кГц.

Литература

1. Боголепов, Н. Н. Методы электронно-микроскопического исследования мозга / Н. Н. Боголепов. М.: Наука, 1976. 70 с.
2. Гунько, И. И. Клинико-экспериментальное обоснование применения физиотерапевтических методов в комплексном лечении зубочелюстных аномалий сформированного прикуса: автореф. дис. ... д-ра мед. наук / И. И. Гунько. Минск, 2004. 43 с.
3. Ивашенко, С. В. Влияние низкочастотного ультразвука на костную ткань челюсти кролика в эксперименте / С. В. Ивашенко, В. А. Чекан // DENTIST Казахстана, 2007. № 1. С. 149–152.
4. Ивашенко, С. В. Денситометрическая оценка состояния костной ткани после воздействия низкочастотным ультразвуком в эксперименте с помощью компьютерной томографии / С. В. Ивашенко, Ю. В. Ваганов, А. Ю. Томашёва // Медицинский журнал. 2008. № 3. С. 90–92.
5. Ивашенко, С. В. Сравнительная морфологическая оценка костной ткани челюсти кролика после воздействия ультразвуком низкой частоты по данным световой микроскопии / С. В. Ивашенко, Г. А. Берлов // Медицинский журнал. 2009. № 4. С. 36–40.
6. Наумович, С. А. Повышение эффективности комплексного (ортопедо-хирургического) лечения аномалий и деформаций зубочелюстной системы в сформированном прикусе (клин.-эксперим. исслед.): автореф. дис. ... д-ра мед. наук: 14.00.21 / С. А. Наумович; Бел. гос. мед. ун-т. Минск, 2001. 42 с.
7. Улащик, В. С. Низкочастотный ультразвук: действие на организм, лечебное применение и перспективы исследования / В. С. Улащик // Вопр. курортологии, физиотерапии и леч. физкультуры. 2000. № 6. С. 3–8.
8. Федотов, С. Н. Ультразвук в комплексном лечении переломов нижней челюсти у жителей Европейского Севера / С. Н. Федотов, Е. А. Минин. Архангельск, 2000. 92 с.
9. Harle, J. Effects of ultrasound on the growth and function of bone and periodontal ligament cells in vitro / J. Harle [et al.] // Ultrasound Med. Biol. 2001. Apr; 27 (4). P. 579–86.