

Необычное проявление хронической герпетической инфекции центральной нервной системы у ребенка

Белорусский государственный медицинский университет

Нейроинфекции, вызываемые вирусами простого герпеса 1 и 2 типов, могут протекать как в виде типичных, так и атипичных форм. Псевдотуморозная форма хронической герпетической инфекции ЦНС является наиболее трудной для диагностики по причине того, что явное преобладание очаговой неврологической симптоматики и прогрессирующее течение заставляют, прежде всего, исключать объемные образования головного мозга. Больные направляются в нейрохирургические стационары, что приводит к задержке постановки этиологического диагноза и начала этиотропной терапии. Этот вопрос заслуживает пристального внимания детских неврологов, нейрохирургов и инфекционистов.

Ключевые слова: хроническая вирусная нейроинфекция, атипичные формы, вирус простого герпеса, диагностика, псевдотуморозная форма.

Согласно данным представленным ВОЗ, заболевания, вызываемые ВПГ, вышли на второе место, как причина смертей от вирусных инфекций. Во всем мире инфицированность ВПГ детей к 10 годам достигает 70%, а взрослых репродуктивного возраста - 100% [3]. В США доля герпетических энцефалитов составляет от 10 до 20% всех случаев вирусных инфекций ЦНС или 2,3 случая на 1 миллион населения в год [4]. Английский исследователь K.L.Davison et all., проанализировав более 6400 случаев вирусных энцефалитов за 10 лет по всей территории Великобритании, утверждают, что именно герпетические энцефалиты лидируют в структуре вирусных энцефалитов и составляют 40-46% от числа всех вирусных энцефалитов ежегодно [3].

Нейроинфекции, вызываемые вирусами простого герпеса 1 и 2 типов, могут протекать как в виде типичных, так и атипичных форм. Псевдотуморозная форма хронической герпетической инфекции ЦНС является наиболее трудной для диагностики по причине того, что явное преобладание очаговой неврологической симптоматики и прогрессирующее течение заставляют, прежде всего, исключать объемные образования головного мозга. Больные направляются в нейрохирургические стационары, что приводит к задержке постановки этиологического диагноза и начала этиотропной терапии [1]. Этот вопрос заслуживает пристального внимания детских неврологов, нейрохирургов и инфекционистов.

В литературе, описаны всего 4 случая атипичного течения ВПГ инфекции с поражением ЦНС в виде хронического герпетического энцефалита псевдотуморозной формы у детей в возрасте от 7 до 13 лет с прогрессирующим течением. Ведущими клиническими симптомами у всех детей были локальные судороги конечностей, которые переходили в генерализованные эпилептические

припадки. Данная симптоматика наблюдалась в течение от 6 месяцев до 3 лет [1]. Во всех 4 случаях в связи с предположением об объемном процессе в лобно-височных областях проведена операция с удалением измененной коры. По данным других источников [2] выраженность клинической симптоматики приходилась на 8-10 суток в связи с развитием отека и набухания вещества мозга и признаками вторичных стволовых нарушений. Нарастание общемозговой симптоматики и обнаружение застойных явлений на глазном дне заставляли исключать опухоли мозга. В клинической картине у всех пациентов преобладали афатические расстройства и пирамидные гемипарезы. В послеоперационном периоде гемипарезы сохранялись, но в значительной мере были обусловлены оперативным вмешательством. Хотелось бы отметить, что, по данным некоторых авторов [2,3], у части прооперированных в позднем послеоперационном периоде имелся определенный эффект от проводимой химио- и иммунотерапии, отмечался некоторый регресс двигательных нарушений.

Приводим наше наблюдение.

Подросток М., в возрасте 16 лет, в третий раз поступает в неврологическое отделение одной из столичных больниц города Минска в очень тяжелом состоянии, которое было обусловлено часто повторяющимися судорожными приступами. Судороги проявлялись сильным перекосом лица вправо, отсутствием активных и пассивных движений в правой руке и ноге.

В клинической картине заболевания обращало на себя внимание отсутствие гипертермического, интоксикационного и болевого синдромов и наличие ярко выраженной неврологической симптоматики.

Неврологический статус на момент поступления: ребенок вял, заторможен; со стороны черепно-мозговых нервов: птоз слева, расходящееся косоглазие за счет левого глазного яблока, мидриаз справа, хуже хмурит правую бровь и морщит правую половину носа, опущен правый угол рта, сглажена правая носогубная складка; со стороны пирамидной системы: в правой руке и ноге сила до 1 балла, активных движений нет, мышечный тонус снижен справа. Патологический рефлекс Бабинского справа.

В день поступления были также проведены лабораторные исследования:

1. Общий анализ крови: эритроциты $5,0 \cdot 10^{12}/л$, гемоглобин 140 г/л, лейкоциты $10 \cdot 10^9/л$, эозинофилы 2%, нейтрофилы палочкоядерные 10%, нейтрофилы сегментоядерные 56% лимфоциты 24%, моноциты 8%, СОЭ 7 мм/ч. 2. Общий анализ мочи: цвет соломенно-желтый, прозрачная, плотность 1017, эритроциты 2 в поле зрения, лейкоциты 1 в поле зрения, глюкоза отсутствует, белок - следы. 3. Исследование ликвора: ликвор бесцветный, прозрачный, вытекает под давлением 135 мм. вод. ст., цитоз $6 \cdot 10^6/л$, из них лимфоциты составили 5, нейтрофилы 1, белок 0,28 г/л, глюкоза 3,25 ммоль/л.

Также были проведены следующие инструментальные исследования:

1. МРТ исследование от 08.05.2008: признаки очаговых изменений в проекции корково-подкорковых участков левой теменной доли. Очаг имеет четкие границы, но неоднородный по структуре, средней интенсивности, что не исключает инфекционной этиологии процесса.

2. ЭЭГ исследование от 10.05.2008: выявлены признаки выраженных диффузных

изменений эпилептической активности.

На фоне начатой противосудорожной терапии на 10 день лечения, в общем анализе крови была выявлена следующая картина: лейкоцитоз $17 \cdot 10^9/\text{л}$, лимфоциты составили 56%, нейтрофилы: палочкоядерные – 3%, сегментоядерные – 38%, моноциты – 3%, СОЭ составила 17 мм/ч.

3. Консультация доцента Астапова А.А. от 16.06.2008 г. (кафедра детских инфекционных болезней БГМУ) Была предположена вирусная нейроинфекция и дополнительно проведены следующие лабораторные исследования, которые показали:

Таблица 1

Результаты серологического исследования крови и ликвора пациента М., 16 лет

Кровь:	Ig G	Ig M	ПЦР	ИФА	Ликвор:	Ig G	Ig M	ПЦР	ИФА
RW	-	-	-	-	RW	-	-	-	-
ЦМВ	+	-	-	-	ЦМВ	-	-	-	-
ВПГ	+++	-	-	-	ВПГ	-	-	-	-
ВЭБ	-	-	-	-	ВЭБ	-	-	-	-

- означает, что при выполнении лабораторных тестов получены отрицательные результаты.

+ означает, что при выполнении лабораторных тестов получены положительные результаты.

Дополнительно проведено исследование мочи и слюны на ВПГ, но результат оказался отрицательным. Учитывая высокий титр в крови Ig G к ВПГ 1, было высказано предположение о псевдо опухолевом течении хронического процесса в ЦНС герпетической этиологии.

4. РКТ головного мозга с контрастированием от 17.05.2008: рентгенологи пришли к заключению в пользу опухолевого процесса в ЦНС, но и наличие энцефалита они не исключали полностью.

После чего было принято решение о проведении нейрохирургической операции с удалением «опухоли» головного мозга, которая, как уже стало известно в ходе морфологического исследования, состояла из нейронов, с внутриядерными герпетическими включениями.

Таким образом, диагноз псевдотуморозной формы герпетической этиологии был подтвержден морфологически, хотя в крови в большом количестве присутствовали только Ig G.

Рисунки к статье:

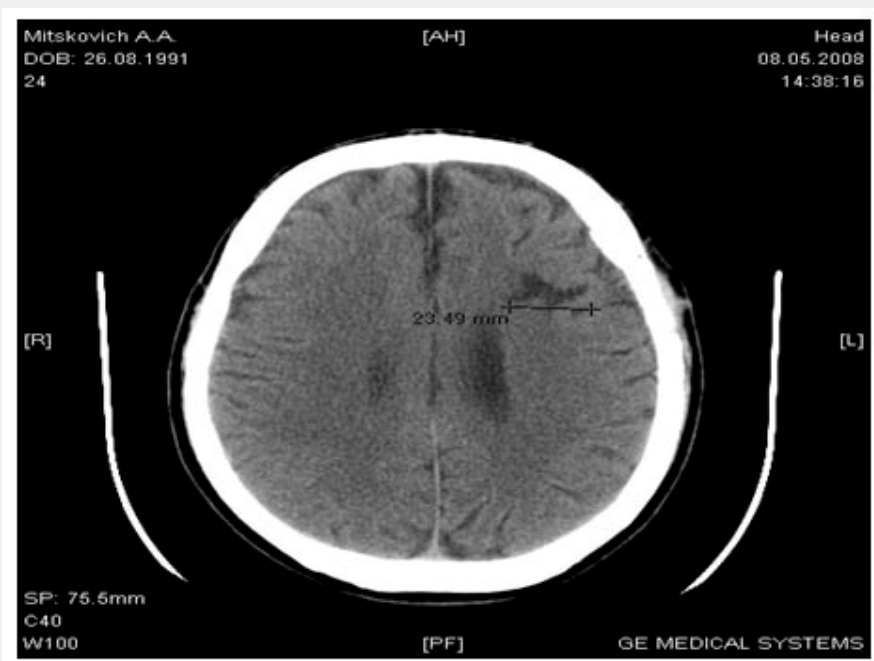

Рис.1. Объемные гиподенсивные очаги в левой лобно-теменной области, SP: 75,5 mm.

ФИО автора: А.А.Астапов, Л.Л. Самохвал, «верх».

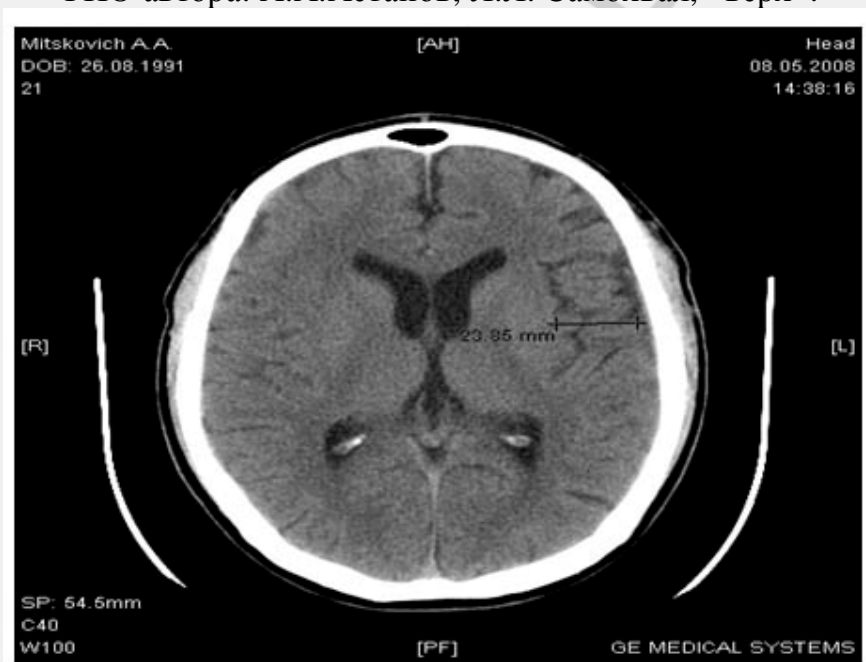


Рис.2. Объемный гиперденсивный очаг в левой лобно-теменной области, SP: 54,5 mm.

ФИО автора: А.А.Астапов, Л.Л. Самохвал, «верх».

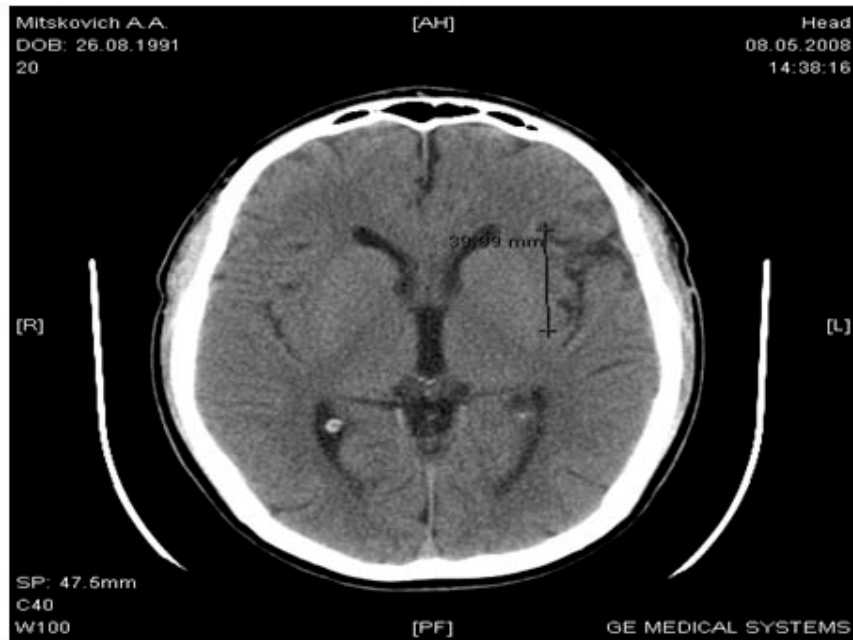


Рис.3. Объемные, различной плотности очаги, в левой лобно-теменной области, SP: 47,5 mm.

ФИО автора: А.А.Астапов, Л.Л. Самохвал, «низ».

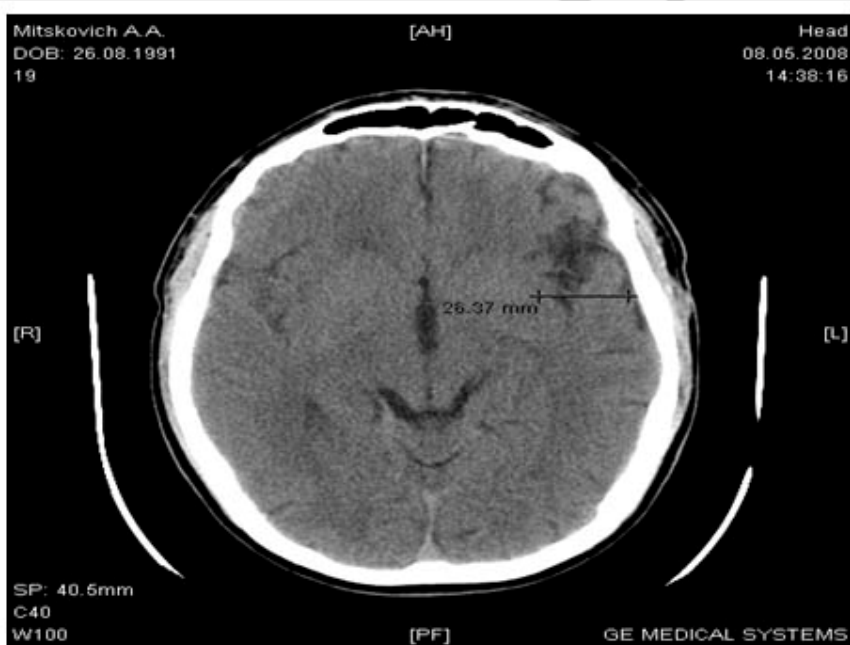


Рис.4. Объемные, различной плотности очаги в левой лобно-теменной области, SP: 40,5 mm.

ФИО автора: А.А.Астапов, Л.Л. Самохвал, «низ».

Литература

1. Протас, И. И. Герпетический энцефалит (клиника, патогенез, терапия): руководство для врачей / И. И. Протас. Минск, 2000. С. 74–81.
2. Протас, И. И. Хронический герпетический энцефалит: руководство для врачей / И. И. Протас, М. К. Недзьведь, М. Е. Хмара. Минск, 2009. С. 84–104.
3. Davison, K. I. Viral Encephalitis in England, 1989-1998: What did we miss / K. I. Davison, N. S. Crowcroft // EID. 2003. Vol .9. P. 234–240.
4. Rawls, W. E. Encephalitis associated with herpes simplex virus / W. E. Rawls, P. J. Dyck, D. W. Klass // Ann. Intern. Med. 1966. Vol. 64. P. 104–115.