Д. В. Ткачёва, А. Е. Протас

СОЧЕТАННОЕ ТЕЧЕНИЕ ТУБЕРКУЛЕЗА И ЗЛОКАЧЕСТВЕННЫХ ОПУХОЛЕЙ

Научные руководители: канд. мед. наук Н. В. Мановицкая, канд. мед. наук, доц. Н. В. Яцкевич

Кафедра фтизиопульмонологии,
Белорусский государственный медицинский университет, г. Минск

D. V. Tkacheva, A. E. Protas

Combined course of tuberculosis and malignant tumors

Tutors: associate professor N. V. Manovizkaya, associate professor N. V. Yzkevich

Department of Phthisiopneumology,
Belarusian State Medical University, Minsk

Резюме. В данной работе на основе ретроспективного анализа 26 карт пациентов ГУ «РНПЦ пульмонологии и фтизиатрии» за период с 2004 по 2019, изучено одновременное течение злокачественных опухолей и туберкулеза.

Ключевые слова: туберкулёз, злокачественные опухоли.

Resume. In this article we did retrospective analysis of 26 patient cards of the «RSPC of pulmonology and phthisiatry» for 2004 – 2019, we considered combined course of malignant tumors and tuberculosis.

Keywords: tuberculosis, malignant tumors.

Актуальность. В настоящее время сочетание туберкулеза и злокачественных опухолей выявляется все чаще. Некоторые считают, что туберкулез и злокачественные опухоли - параллельно протекающие заболевания, другие, что они антагонисты, третьи, что туберкулез способствует развитию злокачественных опухолей [1]. Дифференцировать эти заболевания весьма проблематично в связи с отсутствием единой концепции канцерогенеза и недостаточно четких клинико-рентгенологических критериев [2, 3]. Установлено, что злокачественные опухоли у больных туберкулезом и лиц с остаточными изменениями после излеченного туберкулеза встречается чаще, чем среди всего населения.

Цель: выявить особенности сочетанного течения туберкулеза и злокачественных опухолей.

Задачи:

1. Определение пола и возраста, наиболее характерных для пациентов с сочетанным течением туберкулеза и злокачественных опухолей.

2. Выявление наиболее частой локализации и формы злокачественных опухолей при сочетании с туберкулезом.

3. Выявление наиболее частой локализации и формы туберкулеза при сочетании со злокачественными опухолями.

4. Установление наиболее распространенных сопутствующих заболеваний при сочетании туберкулеза и злокачественных опухолей.

Материал и методы. Был проведен ретроспективный анализ медицинских карт всех стационарных пациентов с одновременным течением злокачественных опухолей

Репозиторий БГМУ

и туберкулеза, находившихся на лечении в ГУ «РНПЦ пульмонологии и фтизиатрии» за период с 2004 по 2019 (сплошным методом). Всего изучено 26 карт. Для анализа были отобраны пациенты только с положительными результатами исследования на наличие M. tuberculosis.

Результаты и их обсуждение. Медиана возраста изученных пациентов - 71 год (от 51 года до 89 лет). Количество женщин составило - 10 (38%), мужчин - 16 (62%). Все пациенты не работали. Из 26 пациентов пенсионерами являлись 14 пациентов (54%), 8 (31%) имели группу инвалидности, 4 (15%) - не работали по другим причинам. У 10 пациентов (38%) был диагностирован периферический рак легких (у 4 (15%)- периферический рак верхней доли левого легкого, у 4 (15%)- периферический рак верхней доли правого легкого, у 2 (8%)– периферический рак нижней доли левого легкого), у 14 пациентов (54%) был выявлен центральный рак легких (3 пациента (12%) имели центральный рак левого легкого, 11 пациентов (42%) - центральный рак правого легкого). У 1 (4%) из изученных пациентов диагностирована карцинома in situ бронха, у 1 (4%) - метахронный рак почки (диаграмма 1).

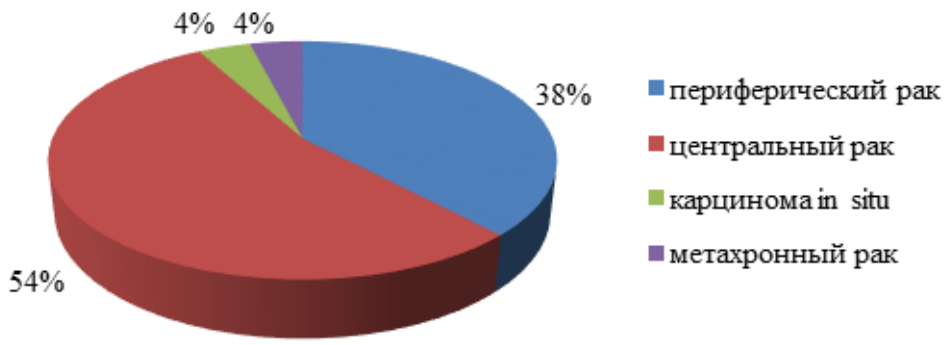

Диагр. 1- Формы злокачественных опухолей

У 25 (96%) пациентов был диагностирован туберкулез легких (16 (62%) пациентов имели туберкулез в правом легком: в верхней доли правого легкого - 6 (23%) пациентов, нижней доли правого легкого – 10 (38%); 9 (34%) пациентов – в левом легком: в верхней доли левого легкого – 4 (15%), в нижней доли левого легкого – 5 (19%)), у 1 (4%) – туберкулез бронхов. У 15 (58%) пациентов был выявлен инфильтративный туберкулез легких, у 6 (23%) - фиброзно-кавернозный, у 3 (12%) - диссеминированный, у 1 (4%) - очаговый, у 1 (4%) – туберкулез бронхов (язвенно-

свищевая форма) (диаграмма 2).

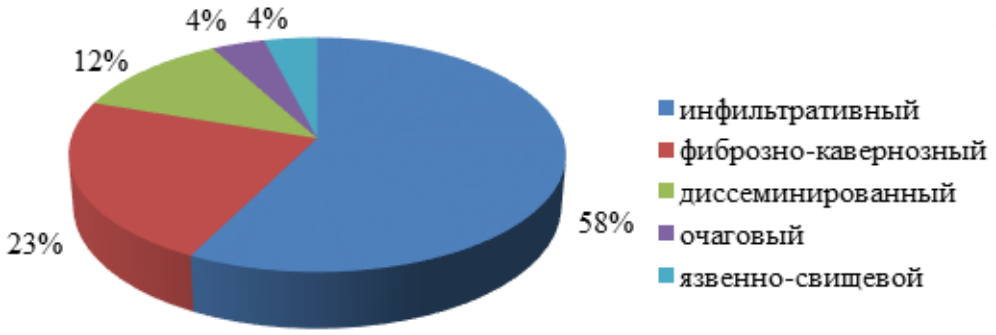

Диагр. 2- Формы туберкулеза

У 16 (62%) пациентов локализация туберкулеза и рака не совпадала. Только у 10 (38%) пациентов совпадала локализация данных заболеваний, при этом у 5 (19%) пациентов - в правом легком, у 4 (15%) - в левом легком, у 1 (4%) - в бронхе. У 17 (65%) пациентов имелась возрастная патология (ишемическая болезнь сердца, артериальная гипертензия, энцефалопатия), у 5 (19%) - хроническая обструктивная болезнь легких, у 4 (15%) - кахексия, у 4 (15%) – патология почек (мочекаменная болезнь, хроническая почечная недостаточность), у 3 (12%) – пневмония. 16 из 26 (62%) пациентов не курили, 10 из 26 (38%) пациентов – являлись курильщиками.

Выводы:

1 Одновременное течение злокачественных опухолей и туберкулеза встречалось достаточно редко.

2 Сочетание этих заболеваний наиболее характерно для мужчин старшего возраста (медиана возраста 71 год).

3 Наиболее часто у изученных пациентов был диагностирован центральный рак легкого (14 пациентов (54%)), причем преимущественно в правом легком (11 пациентов).

4 Чаще всего встречался инфильтративный туберкулез (15 пациентов из 26 (58%)). Туберкулезный процесс в большинстве случаев был локализован в правом легком (16 пациентов из 26 (62%)).

5 У большей части изученных пациентов локализация туберкулеза и злокачественной опухоли не совпадала – 16 (62%).

6 Наиболее распространенными сопутствующими заболеваниями у изученных пациентов являлись возрастные патологии.

7 Связь с курением (курили 10 (38%) пациентов) и ХОБЛ (5 (19%) пациентов) в случае одновременного течения туберкулеза и злокачественных опухолей не выявлена.

Литература

1.Подгаевская Т.П. сочетания туберкулеза и рака легких/ Подгаевская Т.П. // Укр. пульмонолог. журн. – 2000. - №2. – С.52-56.
2.Раданов Р. Туберкулез легких в сочетании с другими заболеваниями / Раданов Р., Тодоров С.;пер с болг. // Медицина и физкультура, София, 1974. – 261с.
3.Хейфец С.Л. Рак и туберкулез / Хейфец С.Л. – М., 1969. – 167с.

Репозиторий БГ