

А. Э. Мурзич

ОПРЕДЕЛЕНИЕ КРИТЕРИЕВ НЕКРОЗА ГОЛОВКИ БЕДРЕННОЙ КОСТИ НА ОСНОВЕ ОЦЕНКИ ДАННЫХ РЕНТГЕНОГРАФИИ И МРТ

ГУ «Республиканский научно-практический центр травматологии и ортопедии»

В работе проанализированы клинико-инструментальные характеристики 64 тазобедренных суставов у пациентов с остеонекрозом головки бедра на различных стадиях. Представлен оригинальный алгоритм диагностического поиска, выделен ряд критериев для установления диагноза некроза головки бедренной кости у взрослых. Разработана системная классификация остеонекроза головки бедра, включающая числовое и буквенное шифрование различных категорий признаков для обозначения изменений костных и мягкотканых структур тазобедренного сустава, а также этиопатогенетическую часть. Описан радиусный способ расчета величины коллапса для динамического контроля за состоянием нагрузочной зоны головки бедренной кости.

Ключевые слова: некроз головки бедренной кости, классификация, рентгенография, магнитно-резонансная томография.

A. E. Murzich

DEFINITION OF CRITERIA FOR FEMORAL HEAD NECROSIS BASED ON THE ASSESSMENT OF X-RAY AND MRI DATA

The article presents the clinical and instrumental characteristics of 64 hip joints in patients with osteonecrosis of the femoral head in various stages. The original diagnostic search algorithm was presented, a number of criteria were identified for establishing a diagnosis of the femoral head necrosis in adults. A systematic classification of femoral head osteonecrosis has been developed, including numerical and alphanumeric encryption of various categories of signs to indicate changes in the bone and soft tissue structures of the hip joint, as well as the etiopathogenetic part. A radius method for calculating the magnitude of collapse was described for dynamic monitoring of the weight-bearing zone of the femoral head.

Key words: femoral head necrosis, classification, radiography, magnetic resonance imaging.

Трудности ранней диагностики и выбора рационального метода лечения некроза головки бедренной кости (НГБК) обусловлены большим разнообразием вариантов его течения [1]. Основным моментом является выявление патномоничных признаков заболевания (постановка диагноза) и его дифференциация с учетом этиопатогенетических особенностей для системной оценки глубины выраженности дистрофического процесса, наличия репаративных и заместительных очаговых сайтов [2]. Данные важны в плане выбора терапевтического, этиопатогенетического или хирургического лечения, включая рассмотрение вопроса о применении клеточных технологий. Это и обуславливает необходимость систематизации имеющихся и разработки новых критериев для диагностики и классификации различных форм НГБК. Такая обновленная, современная, учитывающая основные аспекты этиопатогенеза классификация, должна способствовать упрощению выбора стратегии лечения пациентов.

В обзоре, проведенном Mont с соавт. в 2006 г. проанализированы 17 различных классификаций остео-

некроза головки бедра и показано, что четыре системы классификации (Ficat и Arlet, UPenn, JIC, ARCO) использовались в 85,4% зарегистрированных исследований [3]. Однако ни в одной из предложенных классификаций НГБК не учитываются столь важные параметры как этиопатогенетические факторы, коморбидный фон, а также изменения мягкотканых структур тазобедренного сустава, вовлеченных в патологический процесс.

Для более достоверной и информативной классификации остеонекроза головки бедра необходимо описать не только стадию заболевания, но и дать возможность врачу оценивать выраженность структурных изменений и динамику процесса. Анализ имеющихся разработок показал, что существующие классификации, предложенные на основании данных рентгенографии, МРТ, КТ обследования не выполняют этих требований. Особенности проявления остеонекрозов не входят в ряд общепринятых классификаций, что затрудняет верификацию и отнесение пациентов к определенной категории для выбора соответствующей терапии. Сложно провести дифференциальную

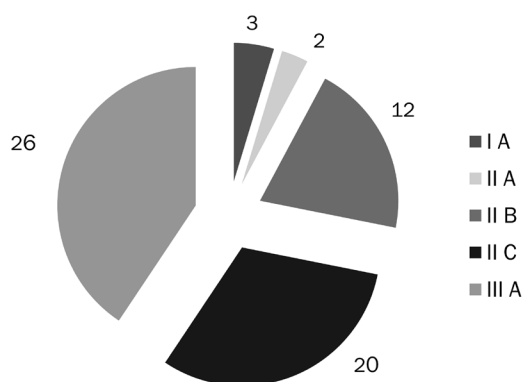


Рис. 1. Распределение случаев по стадиям остеонекроза согласно классификации ARCO

диагностику НГБК с другими состояниями (кокситроз, коксит, дисплазия). Более того, во всех этих классификациях не учитываются сведения о костно-суставной патологии, как о сложном сосудисто-тканевом комплексе, с вовлечением в патологический процесс многих составляющих и утвердившейся роли бактериальных и вирусных патогенов [4, 5, 6].

Необходимость определения критериев некроза головки бедренной кости продиктована и тем, что случаи, отнесенные к одной и той же стадии заболе-

Материалы и методы

Нами были проанализированы клиническо-инструментальные характеристики 64 тазобедренных суставов у пациентов с остеонекрозом головки бедра, перед выполнением органосохранных костнопластических операций. Средний возраст пациентов составил 40 [30; 47,5] лет. Распределение случаев по стадиям заболевания согласно классификации ARCO представлено на рисунке 1.

Как видно из диаграммы, наибольшее количество случаев в нашем материале соответствовало поздним стадиям остеонекроза (IIc и IIIa) с распространением некротической зоны латеральнее наружного края вертлужной впадины (46 случаев, 72%). Это говорит о поздней диагностике заболевания.

Анализ данных проведен в соответствии с разработанным алгоритмом диагностического поиска (инструкция по применению, утверждена МЗРБ (Рег. № 089-1116 от 14.04.2017 г.) и принципами дифференциации стадий остеонекроза (таблица 1). Разработанный алгоритм включал следующие этапы.

1. При наличии болевого синдрома в тазобедренном суставе неясного генеза длительностью более 6 недель анализировались клинические данные с уче-

Таблица 1. Дифференциация стадий остеонекроза головки бедра

Стадия	0 Доклиническая стадия	I Рентгеннегативная стадия	II Рентгенпозитивная стадия	III Стадия коллапса	IV Стадия остеоартрита
Характеристика	– нет симптомов – отсутствуют изменения на рентгенограмме, МРТ, КТ – могут быть признаки некроза контралатерального бедра – диагноз устанавливается только гистологически	– клинические данные – рентгенография и КТ: нет изменений – МРТ: участок отека костной ткани – сцинтиграфия: повышенное накопление радиофарм-препарата	– клинические данные – рентгенография: признаки остеосклероза, остеолита или локального остеопороза, сферичность головки не нарушена. – МРТ: снижение сигнала от ишемизированного участка, признак «двойной линии» – КТ выполняется с целью исключения субхондрального перелома	– клинические данные – рентгенография: признак полумесяца (линия просветления в субкортикальной зоне головки бедра в виде полумесяца (субхондральный коллапс), импрессия и секвестрация головки бедра, потеря концентричности контура – КТ: с целью определения распространенности очага поражения и степени импрессии	– клинические данные – рентгенография: признаки коллапса и тотальной деструкции головки бедра, сужение суставной щели, образование остеофитов, поражение вертлужной впадины, кокситроз

вания, могут быть разными по этиологии, течению и инструментальным проявлениям. В связи с этим, получаемые интерпретации для выбора тактики лечения зачастую несопоставимы друг с другом, требуется их унификация. Назрела необходимость введения не только инструментальных, но и новых клинических и лабораторных критериев диагностики НГБК для определения стратегических и тактических подходов и возможности предварительной терапевтической, противомикробной или клеточной терапии.

том возможных факторов риска. Выполнялась рентгенография, а также МРТ с целью определения стадии заболевания, выраженности изменений синовиальной оболочки и околосуставных структур.

2. Дифференциация стадии заболевания. Первоначально выраженность патологического процесса устанавливалась с использованием классификации ARCO [7]. Характеристика стадий остеонекроза головки бедра с учетом инструментального исследования уточнена и суммирована по параметрам, пред-

ставленным в таблице 1. В случае отсутствия патологических изменений при сохранении клинической симптоматики выполнялось повторное МРТ исследование через 3 мес.

После инструментальной дифференциации НГБК с целью определения причин развития заболевания и факторов, участвующих в патогенезе выполнялась общеклиническая лабораторная и микробиологическая диагностика.

Общеклиническая диагностика включала в себя лабораторные методы исследования (общий анализ крови; общий анализ мочи; коагулограмма; биохимическое исследование крови; маркеры ан-

Применение настоящего подхода было направлено на раннюю диагностику некроза головки бедра, синовита тазобедренного сустава, установление этиологической причины заболевания, дифференциации заболевания с другими патологиями тазобедренного сустава.

Результаты и обсуждение

При анализе клинико-инструментальных характеристик тазобедренных суставов нами был выделен ряд важных критериев для установления диагноза НГБК. Эти критерии, а также методы их диагностики и интерпретация представлены в таблице 2.

Таблица 2. Критерии установления диагноза некроза головки бедренной кости

	Критерий НГБК	Интерпретация	Метод диагностики	важность
1	положительный FADIR – тест	болевого синдрома в паховой области при сгибании бедра более 90°, приведении и внутренней ротации	клинический	средняя p > 0,05
2	отек костного мозга	повышение интенсивности сигнала на T2 и STIR-изображениях	МРТ	средняя p > 0,05
3	признак «двойной линии»	сочетание двух полос (пониженный сигнал- демаркационная зона и повышенный сигнал – зона ишемии) на T2 или STIR изображениях	МРТ	Высокая p < 0,05
4	признак «полумесяца»	линия просветления в субкортикальной зоне головки в виде полумесяца	рентгенография	Высокая p < 0,05
5	отрицательный «симптом бильярдного шара»	потеря центричности головки вследствие ее коллапса	рентгенография	средняя p > 0,05
6	сужение суставной щели	прогрессирование дегенеративных изменений	рентгенография	средняя p > 0,05

тифосфолипидного синдрома (по показаниям): антифосфолипид (скрининг), волчаночный антикоагулянт (скрининг); исследование гормонов щитовидной железы и др.).

При выявлении клинико-рентгенологических специфических изменений и признаков «септического» воспаления выполнялось углубленное лабораторное исследование крови (определение острофазных показателей воспаления) и микробиологический анализ пунктата тазобедренного сустава. Лабораторную идентификацию инфекционных патогенов осуществляли в объеме микробиологических, серологических и молекулярно-биологических методов.

Лабораторную верификацию хламидийной инфекции осуществляли согласно «Инструкции по лабораторной диагностике инфекции, вызванной *Chlamydia trachomatis*» методом полимеразной цепной реакции (ПЦР). Для выявления возбудителей (герпесвирусы 1-го и 2-го типов, цитомегаловирус, вирус Эпштейна-Барр, *V. burgdorferi*, *M. genitalium*, *M. hominis*, *U. urealyticum/parfum*) использовали диагностические ПЦР-наборы, направленные на выявление соответствующих генетически-детерминированных структур возбудителей.

Проведя статистическую оценку встречаемости оцениваемых признаков в изученных случаях, определено, что предварительный диагноз некроза головки бедренной кости корректно устанавливается, если пациент удовлетворяет хотя бы любым двум из пяти первых критериев.

Шестой критерий – сужение суставной щели в сочетании с положительным FADIR – тестом [8], отеком костного мозга головки или признаком «двойной линии» наоборот исключает диагноз первичного остеонекроза головки бедра и требует дальнейшего изучения с целью определения диагноза.

На основании изучения данных рентгенографии, МРТ тазобедренного сустава пациентов с остеонекрозом головки бедра, оценки клинической симптоматики, анамнеза заболевания и данных лабораторной диагностики нами предложены критерии для усовершенствованной и углубленной системной классификации некроза головки бедренной кости «КОДСЛ-Э» у взрослых. Разработанная система классификации включает в себя числовое и буквенное шифрование различных категорий признаков для обозначения изменений костных (головка бедра) и мягкотканых структур тазобедренного сустава (синовиальные сумки, периартикулярно расположенные мышцы,

сухожилия, связки), а также этиопатогенетическую часть.

Название «КОДСЛ-Э» образуется из заглавных букв оцененных нами признаков: коллапс (К), отёк костного мозга (О), зона демаркации (Д), синовит тазобедренного сустава (С), локализация очага (Л). Этиологическая рубрика классификации (Э) указывается в конце буквенно-цифрового обозначения (таблица 3).

ионизирующего излучения. Для оценки наступления коллапса головки нами использовался предложенный «симптом бильярдного шара» [10].

Для динамического контроля за состоянием нагрузочной зоны головки бедренной кости был предложен радиусный способ расчета величины коллапса. С этой целью проведено изучение 124 рентгенограмм тазобедренных суставов пациентов с НГБК

Таблица 3. Категории оцениваемых признаков «КОДСЛ-Э» классификации остеонекроза головки бедра

Признак	Шифр	Категория			
		0	1	2	3
Коллапс	К	Нет	Признак серпа	< 1 мм	≥2 мм
Отек костного мозга	О	Нет	Локальный	В пределах головки	В пределах шейки бедра
Зона демаркации	Д	Нет	Частично ограничивающая некроз	Полностью ограничивающая очаг некроза	-
Синовит тазобедренного сустава	С	Нет	Легкий с наличием избыточного выпота в пределах сустава	Выраженный с наличием выпота в синовиальных сумках	Периартрит
Локализация очага	Л	Не визуализируется	Медиальная 1/3 головки бедренной кости	Медиальные 2/3 головки	Больше, чем медиальные 2/3 головки

Всем оцениваемым признакам присваивалась особая категория в зависимости от выраженности имеющихся изменений. Для оценки локализации очага (шифр Л) нами использованы данные о локализации очага некроза, взятые из JIS классификации [9], с добавлением категории О, когда очаг инструментально не визуализировался (шифр Л₀).

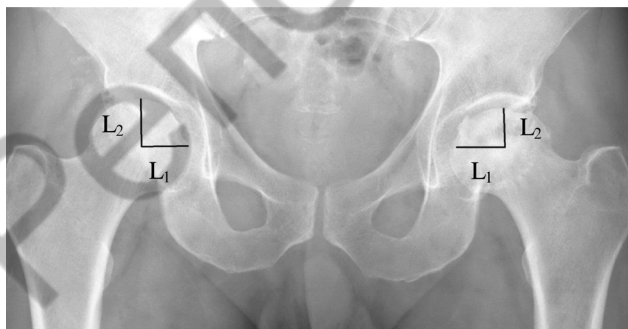
Изменения в тазобедренном суставе нами классифицированы на основании оценки данных рентгенографии и МРТ. В своей системе классификации мы не использовали КТ, поскольку, на наш взгляд, ее данные не имеют патогномоничных признаков, по которым можно было бы уточнить степень поражения и оценить динамику процесса. Кроме того использование КТ в качестве метода динамического наблюдения нежелательно из-за воздействия доз

на стадиях I-II, без импрессии костно-хрящевой пластинки головки. Оценивались рентгенограммы в прямой проекции и по Lauenstein. Установлено, что на 118 (95,2%) рентгенограммах расстояние от центра вращения головки до внутреннего ее края («радиус», L₁) соответствовало расстоянию от центра вращения до верхнего края (L₂) в прямой проекции или переднего края в проекции по Lauenstein (p < 0,05). Эти данные использованы нами для характеристики степени коллапса головки бедренной кости. Так величина коллапса (К) в миллиметрах рассчитывалась по формуле: $K = L_1 - L_2$ (рисунок 2).

Для достоверности результата при одностороннем процессе расчетные величины сравнивали с данными, полученными при измерении расстояний на здоровой стороне.

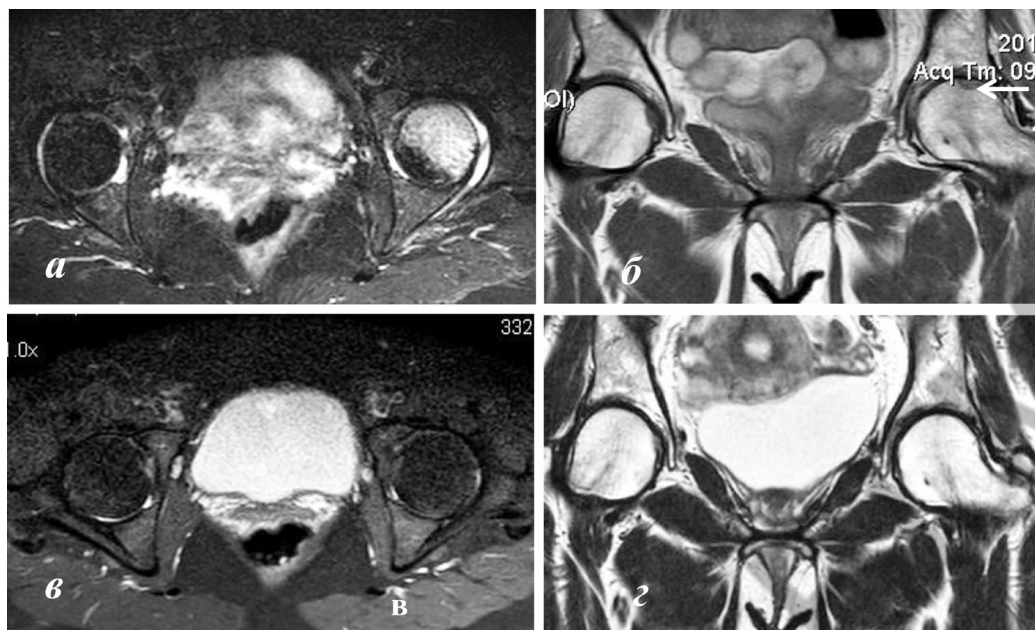
С целью сравнения оцениваемых показателей в классификациях ARCO и КОДСЛ построены таблицы сопряженности и проанализированы по методу хи-квадрат Пирсона. Статистическими методами установлена ассоциированность между классификацией ARCO и показателями К (k = 0,84, p < 0,0001), Д (k = 0,7, p < 0,0001), Л (k = 0,814, p < 0,0001) разработанной классификации КОДСЛ. Не было выявлено соответствия показателей О (p = 0,39) и С (p = 0,44) с постадийным делением остеонекроза согласно классификации ARCO. Это свидетельствовало о том, что отек костного мозга и синовит обнаруживались как на ранних, так и на поздних стадиях заболевания без статистической закономерности.

Разработанная этиопатогенетическая часть классификации учитывает основные разделы Междуна-



с п р а в а : К = 23–23 = 0 мм, головка сферична, коллапса нет; справа: К = 23–19 = 4, имеется коллапс 4 мм

Рис. 2. Рентгенограмма пациента В., 43 лет с НГБК слева, расчёт величины коллапса головки бедренной кости



а – STIR ax: отек костного мозга головки слева, синовит; б – T2 sag: очаг некроза, окруженный зоной демаркации отмечен стрелкой; в – STIR ax после лечения: регресс отека; г – T2 sag: регенерация очага некроза

Рис. 3. МР-томограммы тазобедренных суставов пациентки В. с остеонекрозом головки бедра. Положительная динамика консервативного противомикробного лечения

родной классификации болезней, касающиеся остео-некроза головки бедра с включением дополнительных факторов, наиболее часто установленных нами при лабораторном и инструментальном обследовании пациентов в нашем исследовании [5].

Этиопатогенетически выделены следующие разновидности остео-некроза:

1. Асептический (аваскулярный) – без обнаружения каких-либо патогенов (отмечен в 56 случаях, 87,5%);

1.1. Ассоциированный с первичными заболеваниями человека (сахарный диабет, коагулопатии, гемофилия, гемоглинопатии, заболевания крови, щитовидной железы, гиперурикемия, и т.д.) – 13 случаев, 20,3%;

1.2. Ассоциированный с медицинскими и инструментально-клиническими манипуляциями (гемодиализ, трансплантация органов, гипоксигенация, рентгеновское и ионизирующее излучение, лекарственно-индуцированный и т.д.) – 11 случаев (17,2%);

1.3. Идиопатический – 32 случая (50%).

2. Ассоциированный с внутриклеточными бактериально-вирусными патогенами (хламидиями, микоплазмами, уреоплазмами, вирусами семейства *Herpesviridae*, и др.) – отмечен в 8 случаях (12,5%).

3. Ассоциированный с воспалительным процессом на фоне выраженной лимфоцитарной реакции (септический остео-некроз на фоне гнойного коксита).

Клинический пример. Пациентка В., 44 года, обратилась в клинику РНПЦТО с жалобами на боли в левом тазобедренном суставе. Проведено клинико-лабораторное и инструментальное обследование пациентки согласно разработанной инструкции по применению. По результатам иммуноферментного анализа, полимеразной цепной реакции выявлены признаки бактериально-вирусной инфекции. По данным МРТ установлены признаки остео-некроза головки бедра в виде отека костного мозга головки, начальных явлений формирования демаркационной зоны очага некроза (рисунок 3). Согласно предложенной классификации остео-некроза данный случай был классифицирован как $K_0 O_3 A_1 C_2 A_3$, ассоциированный с хламидийной инфекцией. Пациентке проведено лечение в соответствии с результатами антибиотикограммы. Через 8 месяцев после курса лечения отмечено значительное улучшение не только клинического состояния пациентки, но и положительная динамика по данным МРТ. Отек костного мозга головки бедра, а также признаки формирования демаркационной зоны регрессировали, о чем свидетельствовали данные МРТ в режимах T2, STIR. Имеющаяся положительная динамика течения заболевания выражена в виде буквенно-цифровой комбинации предложенной классификации как $K_0 O_0 A_0 C_1 A_0$. Оперативного лечения удалось избежать за счет эффекта от консервативной терапии.

Таким образом, предложенные критерии системной классификации учитывают этиопатогенез патологического процесса, основные варианты костных и мягкотканых изменений, включая целостность остеохондральной пластинки (величину коллапса), отек костного мозга проксимальной части бедренной кости, наличие зоны демаркации (распространенность патологических изменений на МРТ), состояние синовиальных и мягкотканых структур тазобедренного сустава (выраженность синовита, реакция периартикулярных тканей), локализацию очага (распространенность поражения головки). Ценность данной классификации заключается в возможности документальной регистрации динамики остеонекроза, регистрации причин и коморбидных состояний, выбора оптимальной тактики и оценки результатов лечения на ранних и отдаленных сроках наблюдения. Использование системной классификации остеонекроза головки бедра у взрослых будет способствовать проведению более тщательного эпидемиологического анализа, раннему выявлению заболевания, выбору тактики лечения и прогнозированию течения заболевания.

Использование разработанного алгоритма диагностики в сочетании с установленными достоверными критериями способствует установлению корректного первичного диагноза НГБК и дифференцированию его с диспластическим остеоартритом, новообразованием шейки и головки бедра, хондроллизом головки и вертлужной впадины, кокситом, патологией мягких тканей (повреждением хрящевой губы или сухожильно-мышечного комплекса), фемороацетабулярным импиджментом. У 12,5% обратившихся пациентов отмечена патология сустава с проявлениями того или иного специфического бактериально-вирусного локального процесса на фоне наличия урогенитальной инфекции с разной степенью выраженности клинических проявлений, что потребовало проведения предварительной противомикробной терапии.

Литература

1. *Pathophysiology and risk factors for osteonecrosis* / K. N. Shan [et al.] // *Curr. Rev. in Musculoskelet. Med.* – 2015. – Vol. 8, № 3. – P. 201–209.
2. *Choi, H. R. Osteonecrosis of the femoral head: diagnosis and classification systems* / H. R. Choi, M. E. Steinberg, Y. Cheng // *Curr. Rev. in Musculoskelet. Med.* – 2015. – Vol. 8, № 3. – P. 210–220.
3. *Systematic analysis of classification systems for osteonecrosis of the femoral head* / M. A. Mont [et al.] // *The J. of Bone and Joint Surg. Am.* – 2006. – Vol. 88, suppl. 3. – P. 16–26.
4. *Комплексный подход к выявлению этиологических факторов развития остеонекроза головки бедра* / А. Э. Мурзич [и др.] // I Международный конгресс ассоциации ревмоортопедов. Школа ревмоортопедии «SHOULDER AND ELBOW COURSE»: тез. докл., Москва, 28–29 сент. 2017 г. / Ассоц. ревмоортопедов [и др.] ; редкол.: М. А. Макаров, С. А. Макаров, Е. И. Бялик. – Воронеж, 2017. – С. 32–34.
5. *Клинико-морфологическая характеристика и микробиологический анализ тканей тазобедренного сустава у пациентов с аваскулярным некрозом головки бедра* / Эйсмонт О. Л., Пашкевич А. А., Мохаммади М. Т., Мурзич А. Э., Асташенок А. Н., Рубаник Л. В., Полещук Н. Н. // *Медицинские новости.* – 2015. – № 12. – С. 59–64.
6. *Сорока, Н. Ф. Реактивный артрит, ассоциированный с инфекцией Chlamydia pneumoniae* / Н. Ф. Сорока, С. А. Костюк, С. В. Шаруба // *Здравоохранение.* – 2019. – № 8. – С. 5–10.
7. *ARCO (Association Research Circulation Osseous) / Committee on terminology and classification* // *ARCO News.* – 1992. – № 4. – P. 41–46.
8. *The FADIR test accuracy for screening cam and pincer morphology in youth ice hockey players* / N. C. Casartelli [et al.] // *J. of Sci. and Med. in Sport.* – 2018. – Vol. 21, № 2. – P. 134–138.
9. *Osteonecrosis* / ed.: K. H. Koo, M. A. Mont, L. C. Jones. – Berlin : Springer-Verlag, 2014. – 514 p.
10. *Мурзич, А. Э. Диагностика остеонекроза головки бедра с применением лучевых методов исследования: возможности и недостатки* / А. Э. Мурзич, А. В. Белецкий, В. П. Марчук // *Мед. журн.* – 2018. – № 3 – С. 110–118.

Поступила 20.01.2020 г.