

А. А. Безводицкая, А. А. Полюшкина, А. С. Кухтик

## ТАКТИКА ЛЕЧЕНИЯ ПАЦИЕНТОВ, СТРАДАЮЩИХ СИНДРОМОМ СПОНДИЛОДИСЦИТА

УО «Белорусский государственный медицинский университет»

*Спондилодисцит – синдромокомплекс, который включает поражения различных структур позвоночного столба, который возникает, как правило, на фоне длительного течения остеохондроза.*

*Проведен анализ лечения 33 пациентов, страдающих синдромом спондилодисцита и получавших лечение в 2-м хирургическом отделении 5 ГКБ. Для точной топической диагностики используются современные методы – КТ, МРТ.*

*Основным методом лечения является длительная антибактериальная терапия, однако, при возникновении признаков сдавления спинного мозга или образования гнойных очагов показано оперативное лечение.*

**Ключевые слова:** спондилодисцит, позвоночник, остеохондроз, межпозвоночный диск.

A. A. Bezvoditskaya, A. A. Poliushkina, A. S. Kukhtsik

## MANAGEMENT OF PATIENTS WITH SPONDYLITIS SYNDROME

*Spondylodiscitis is a syndrome complex that includes the defeat of various structures of the spinal column, which occurs, as a rule, on the background of long-term osteochondrosis.*

*An analysis of management of 33 patients suffering from spondylodiscitis syndrome hospitalized in the 2nd surgical unit of 5<sup>th</sup> city clinical hospital was performed. For accurate topical diagnostics, modern methods were used (CT, MRI).*

*The main treatment method was long-term antibiotic therapy, however, in case of occurrence of signs of spinal cord compression or septic foci, surgical treatment was indicated.*

**Key words:** spondylodiscitis, spine, osteochondrosis, intervertebral disc.

**Актуальность:** Спондилодисцит – воспалительное заболевание инфекционного характера, проявляющееся поражением различных структур позвоночника. По мнению некоторых авторов, сюда включают спондилит, остеомиелит и дисцит. Эти состояния рассматривают как различные манифестации одного и того же воспалительного процесса [1, 2, 7]. Одно из проявлений неспецифического спондилита приводит к деструкции коллоидной структуры и нарушению опорной функции позвоночника. В настоящее время заболевание неспецифическим спондилодисцитом достигает 8% среди всех наблюдений воспаления опорно-двигательной системы [1, 7]. Актуальность проблемы спондилодисцита определяется нарушением основных функций позвоночника: обеспечения стабильного вертикального положения туловища и защиты спинальных невралгических структур, которое приводит к длительной потере трудоспособности или инвалидности. Чаще всего причинами спондилодисцита являются различные инфекционные агенты, проникающие в центр межпозвоночного диска при разнообразных травмах, нарушающих его целостность. Также возникновению данного заболевания могут способствовать не только бактерии, но

и избыточное давление на межпозвоночный диск, при котором происходит нарушение питания хряща, возникающее при этом воспаление, называется асептическим спондилодисцитом.

Инфекционные заболевания позвоночника возникают по следующим причинам:

- проникновение бактерий через кровеносную систему (гематогенное инфицирование);
- посттравматическое инфицирование (к этому способу можно причислить осложнения после операций на позвоночнике);
- во многих случаях причиной проникновения болезнетворных бактерий в центральную часть межпозвоночного диска служит травма фиброзного кольца;
- остеохондроз второй и более высокой стадии (возникновение протрузий и межпозвоночных грыж) предоставляет бактериям путь для проникновения по радиальным микротрещинам – разрывам истонченного диска.

Позвоночный столб имеет сложное строение, которое включает в себя обилие связок и межпозвоночных дисков (рис. 1)

Межпозвоночный диск входит в единую функционально-анатомическую систему с телами прилежа-

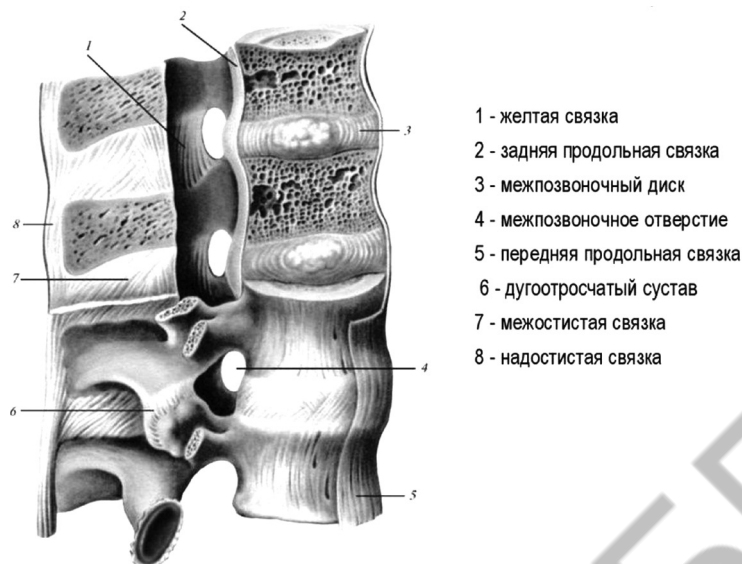


Рис. 1. Вид поясничного отдела позвоночника в разрезе

ших позвонков, дугоотростчатыми суставами данного уровня, их связочным и капсульным аппаратом. Стоит уточнить, что функциональным центром межпозвоночного диска, где и происходит проникновение инфекционного агента, является гелеобразное пульпозное ядро.

Межпозвоночные диски нечасто страдают от воспаления, вызванного инфекцией, так как хрящевая ткань не содержит кровеносных сосудов. Рост фиброзного кольца осуществляется делением неспециализированных клеток «хондробластов» на поверхности гиалинового слоя замыкательных пластинок (тонких прослоек между костными тканями позвонков и хрящевыми тканями межпозвоночного диска). Затем хондробласты «вызревают» и дифференцируются в хондроциты. Через эти же пластинки в фиброзное кольцо поступает жидкость, гликопротеиды, протеогликаны и минеральные вещества. Плотные клетки тканей кольца (хондроциты) уложены в межклеточное вещество «матрикс», богатое волокнистыми коллагеновыми молекулами и аморфным коллоидным веществом. Но пульпозное ядро состоит из коллоидного раствора с большим содержанием воды, что представляет для болезнетворных бактерий питательную среду, изолированную от кровеносной системы, через которую к месту инфильтрации поступают иммунные клетки [1, 4].

Возбудителями заражения межпозвоночного диска в большинстве случаев выступают те же гноеродные бактерии, что вызывают наиболее опасные поражения костных тканей (остеомиелит, туберкулез):

- золотистый стафилококк;
- синегнойная палочка;
- кишечная палочка;

- эпидермальный стафилококк;
- протеи;
- микобактерия туберкулезная и др.

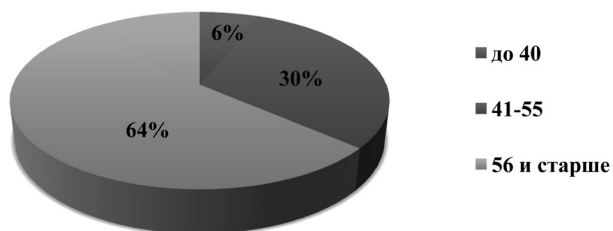
Неспецифичность клинической картины, редкая встречаемость и, в связи с этим, недостаточная информированность врачей по вопросам инфекционных заболеваний позвоночника, а также отсутствие единого клинического руководства и протоколов лечения спондилодисцита обуславливают частые ошибки в диагностике данной патологии. Вследствие этого задержка в постановке диагноза достигает иногда 12 месяцев, в среднем составляет 3–4 месяца [1, 3, 6].

**Цель:** определить этиологию и тактику лечения пациентов, страдающих синдромом спондилодисцита.

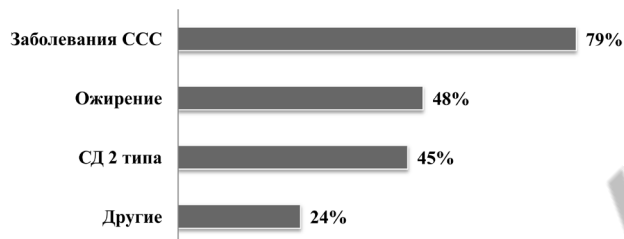
**Материалы и методы.** Ретроспективно было изучено 33 медицинских карты стационарных пациентов, страдающих различными проявлениями спондилодисцита, находившихся на стационарном лечении во 2-м хирургическом отделении УЗ «5-я ГKB г. Минска» с января 2016 года по декабрь 2017 года. Возрастной диапазон пациентов составил 29–86, при этом средний возраст составил 61 год. Из них – 15 женщин и 18 мужчин. 27 пациентов лечились консервативно, а остальные 6 – подверглись хирургическому лечению.

**Результаты и обсуждение.** Были выделены следующие возрастные группы: пациенты молодого возраста, до 40 лет, что составило небольшую долю, всего 6%. Пациенты среднего возраста, от 41 до 55, составили 30%, и основную часть составила третья группа, пациенты пожилого и старческого возраста от 56 лет и старше – 64% (диагр. 1).

Основным симптомом, который вынуждает пациентов обратиться за медицинской помощью, яв-



Диагр. 1. Распределение пациентов по возрасту



Диагр. 2. Распределение пациентов по сопутствующим заболеваниям

ляется выраженная боль в спине, преимущественно поясничной области, которая в большинстве случаев беспокоит постоянно и усиливается при движении. В ряде случаев боли в спине сочетались с затруднением при ходьбе, вплоть до полной обездвиженности. Все пациенты были переведены во 2-ое хирургическое отделение из других отделений, как правило, терапевтического профиля (неврология, ревматология, кардиология).

Почти все пациенты, а это 80%, страдали заболеваниями сердечно-сосудистой системы, а половина – страдала ожирением и сахарным диабетом, что ограничивало их движения, способствовало развитию гнойно-воспалительных процессов мягких тканей (диагр. 2).

Именно клиника сопутствующих заболеваний и неспецифические проявления спондилодисцита затрудняло диагностику поражения позвоночного столба и приводила пациентов к специалистам терапевтического профиля.

У исследуемых пациентов были морфологические поражения различных структур позвоночного столба, которых объединяло общее название спондилодисцит. Все изменения произошли на фоне распространенного деформирующего остеохондроза различных отделов позвоночника, которым исследуемые пациенты страдали длительное время (табл. 1).

способствует образованию мешков, заполненных жидкостью, в частности, спинномозговой жидкостью. Чаще всего развиваются на уровне S2 или S3 позвонков. Кисты становятся клапаном, который позволяет жидкости циркулировать и расширяться, создавая давление на нервы и окружающие структуры. Это происходит потому, что мешки нервных корешков связаны с субарахноидальным пространством, частью мозговых оболочек, по которым циркулирует спинномозговая жидкость. Большинство кист Тарлова обнаруживают с помощью МРТ, КТ или миелограммы. Лучшим визуализирующим тестом является МРТ позвоночника, сакральная колонна должна быть сначала проанализирована до самого копчика, это помогает определить количество и расположение кист [1].

У 1/3 исследуемых пациентов были диагностированы паравертебральные натечники и паравертебральные абсцессы различной локализации и размера, преимущественно небольших размеров.

Как правило, клинически спондилодисцит проявляется ограничением движений и стойким болевым синдромом. Однако, точная топическая диагностика возможна только при использовании современных методов лучевой диагностики (МРТ, КТ) в динамике (исследования проводят через месяц). КТ является лучшим методом диагностики для визуализации деструкции костных структур позвоночника. МРТ до-

Таблица 1. Изменения в позвоночном столбе на фоне распространенного деформирующего остеохондроза различных отделов позвоночника

№	Локализация поражения	Количество пациентов
1	Изолированные грыжи Шморля, протрузии диска, кисты Тарлова	<b>58%</b> (19 пациентов)
2	Паравертебральные натечники, паравертебральные абсцессы	<b>36%</b> (12 пациентов)
3	Спондилартрит, спондилартроз	<b>33%</b> (11 пациентов)
4	Эпидурит	<b>24%</b> (8 пациентов)
5	Протрузия дисков со стенозом спинного мозга	<b>21%</b> (7 пациента)
6	Спондилолистез позвонков различной локализации	<b>12%</b> (4 пациента)
7	Гемангиомы тел позвонков различной локализации	<b>9%</b> (3 пациента)

Из данных таблицы можно сделать заключение, что основную группу, 58%, составляют изолированные грыжи Шморля, протрузии диска и кисты Тарлова. Кисты Тарлова или периневральные кисты представляют собой дилатацию в корнях нервов, которая

полняет исследование, так как является наиболее информативным методом определения поражения эпидурального пространства и спинного мозга. Рентгенография, ультразвуковое исследование являются дополнительными методами. Лабораторная диаг-

ностика (общий анализ крови, мочи, биохимический комплекс, коагулограмма) является базовой, позволяет оценивать воспалительный синдром в динамике наряду с инструментальными методами. Кроме того, все пациенты при необходимости были проконсультированы нейрохирургом, фтизиатром, онкологом, вертебрологом.

На современном этапе спондилодисцит подлечит консервативному лечению, которое включает длительную антибиотикотерапию, применение НПВС и анальгетиков, соблюдение постельного режима и иммобилизацию пораженного отдела. Антибактериальная терапия направлена на купирование инфекции и сохранение структуры и функций позвоночника. Начальную антибактериальную терапию всегда назначают парентерально, не менее 30 дней, в дальнейшем, продолжают перорально [1, 7, 9]. Недостаточная продолжительность терапии создаёт риск для повторения инфекционного процесса, поэтому рекомендуемая продолжительность лечения при спондилодисците составляет 6–12 недель [4, 5, 7]. При вертикализации пациента – длительное ношение корсета. При возникновении абсцессов мягкой тканей, деструкций костных образований и клиники сдавления спинного мозга – пациенты подвергаются оперативному лечению.

Из исследуемых пациентов 18%, а это 6 человек, были прооперированы, операции сводились к декомпрессии спинного мозга, вскрытию и дренированию гнойных абсцессов. Операции предшествовала отрицательная динамика как клинически, так и со стороны инструментальных исследований.

Медикаментозное лечение оперированных и не оперированных больных сводилось к длительному введению антибактериальных препаратов в условиях стационара, разгрузке позвоночного столба, коррекции сопутствующей патологии. В результате проведенного консервативного лечения явления воспаления уменьшились, и эти пациенты были выписаны в удовлетворительном состоянии. Но даже после проведенного лечения они нуждаются в наблюдении у невролога поликлиники.

**Выводы.** 1. У половины пациентов (58%), страдающих синдромом спондилодисцита, структурные по-

ражения позвоночного столба представлены в виде изолированных грыж Шморля, протрузии диска, кист Тарлова.

2. Основными причинами развития спондилодисцита является длительно существующий остеохондроз позвоночника, особенно на фоне заболеваний сердечно-сосудистой системы и сахарного диабета.

3. В основе лечения синдрома спондилодисцита – консервативная терапия, которая заключается в массивной противовоспалительной терапии, включая антибиотики и соблюдении постельного режима (разгрузки позвоночника). При развитии гнойных осложнений и клиники сдавления спинного мозга показано оперативное лечение.

### Литература

1. Гуца А. О., Семёнов М. С., Полторако Е. А. и др. Клинические рекомендации по диагностике и лечению воспалительных заболеваний позвоночника и спинного мозга. М.: Ассоциация нейрохирургов России. 2015; 23 с.
2. Adam D., Papacocea T., Hornea I., Croitoru R. Postoperative spondylodiscitis: A review of 24 consecutive patients. *Chirurgia*. 2014; 109 (1): 90–94.
3. Ali A. M., Khan M., Kwatra S. G. et al. Unusual case of osteomyelitis and discitis in a drug user with a background of chronic back pain: Do not miss the serious etiologies. *Hindawi Publishing Corporation Case Reports in Infectious Diseases*. 2013. Article ID 729812, 3 p. dx.doi.org/10.1155/2013/729812 (access date: 21.09.2016).
4. Brown R., Hussain M., McHugh K. et al. Discitis in young children. *J. Bone Joint Surg.* 2001; 83: 106–111.
5. Duarte R. M., Vaccaro A. R. Spinal infection: state of the art and management algorithm. *Eur. Spine J.* 2013. Springer. DOI 10.1007/s00586-013-2850-1. <http://link.springer.com/article/10.1007%2Fs00586-013-2850-1> (access date: 24.09.2016).
6. Fisher G. Discitis. In: *Current therapy in pediatric infectious disease*. Sheldon Kaplan ed. St. Louis, MO: B. C. Decker, an imprint of Mosby-Year Book. 1993; 432 p
7. Gouliouris T., Aliyu S. H., Brown N. M. Spondylodiscitis: update on diagnosis and management. *J. Antimicrob. Chemother.* 2010; 65 (3): 11–24.

Поступила 3.02.2020 г.