

Е. Н. Найда

АСИМПТОМНАЯ АРТЕРИАЛЬНАЯ ГИПЕРТЕНЗИЯ: СТРУКТУРНЫЕ ИЗМЕНЕНИЯ ГОЛОВНОГО МОЗГА

УО «Белорусский государственный медицинский университет»

Артериальная гипертензия (АГ) – один из основных факторов риска развития цереброваскулярных болезней (ЦВБ), которые, в свою очередь, являются одной из важнейших медико-социальных проблем в мире и в Республике Беларусь. Это обусловлено тяжестью течения этих заболеваний с временной и стойкой потерей трудоспособности, значительной долей смертности от них в структуре болезней системы кровообращения и общей смертности от всех причин. Асимптомная АГ приводит к медленному прогрессирующему поражению головного мозга, с проявлением энцефалопатии, а при нарастании патологических очагов (лакунарных инфарктов) в белом веществе ведет к развитию сосудистой деменции. Наиболее полное и точное представление о наличии и выраженности поражения головного мозга можно получить с помощью нейровизуализации – МРТ головного мозга.

Ключевые слова: асимптомная гипертензия, гиперинтенсивность белого вещества, лакунарные инфаркты.

E. N. Naida

STRUCTURAL CHANGES OF THE HEAD BRAIN DURING ASYMPTOMATIC ARTERIAL HYPERTENSION

Arterial hypertension (AH) is one of the main risk factors for the development of cerebrovascular diseases (CVD), which in turn are one of the most important medical and social problems in the world and in our country. This is due to the severity of these diseases with temporary and permanent disability, a significant proportion of mortality from them in the structure of diseases of the circulatory system and total mortality from all causes. Long-existing asymptomatic hypertension leads to a slow progressing brain damage, with the manifestation of encephalopathy and with an increase in pathological foci (lacunar infarctions) in the white matter leads to the development of vascular dementia. The most complete and accurate picture of the presence and severity of brain damage can be obtained using neuroimaging – MRI of the brain.

Key words: asymptomatic hypertension, white matter hyperintensity, lacunar infarction, small vessel disease.

Несмотря на усилия ученых, врачей и органов управления здравоохранением, артериальная гипертензия (АГ) остается одной из наиболее значимых медико-социальных проблем в мире, одной из самых распространенных причин заболеваемости и смертности. По эпидемиологическим данным распространенность АГ в популяции составляет приблизительно 30–45%, в пожилом возрасте встречается чаще и увеличивается у лиц старше 60 лет до 60–70%.

Между уровнем артериального давления (АД) и риском сердечно-сосудистых заболеваний (ССЗ) существует непрерывная, значительная связь, не зависящая от других факторов риска. При повышении АД возрастает вероятность инфаркта миокарда (ИМ), сердечной недостаточности (СН), инсульта и поражения почек. У лиц в возрасте от 40 до 70 лет прирост

систолического АД (САД) на каждые 20 мм рт. ст. или диастолического АД (ДАД) на 10 мм рт. ст. удваивает риск ССЗ во всем диапазоне уровней АД, начиная от 115/75 до 185/115 мм рт. ст.

По результатам контролируемых исследований, снижение АД намного улучшает прогноз пациентов, позволяя уменьшить частоту инсультов в среднем на 35–40%, ИМ – на 20–30%, СН – на 50%. В то же время, возможность активного вмешательства в течение и исходы АГ используются далеко не полностью.

Основой диагноза АГ является обнаружение повышенного АД при нескольких измерениях. Согласно рекомендации по ведению артериальной гипертензии Европейского общества кардиологов и Европейского общества по артериальной гипертонии 2018 года, критерием АГ по данным клинического измере-

ния АД остался уровень 140 мм рт. ст. и выше для систолического (САД) и 90 мм рт. ст. и выше – для ДАД. Для домашнего измерения АД в качестве критерия АГ сохранено САД 135 мм рт. ст. и выше и/или ДАД 85 мм рт. ст. и выше. По данным суточного мониторинга АД диагностические отрезные точки составили для среднесуточного АД, соответственно, 130 и 80 мм рт.ст., дневного – 135 и 85 мм рт. ст., ночного – 120 и 70 мм рт. ст. [3, 6, 9].

В конце XX века в медицине совершился переворот в представлениях об АГ. Выяснилось, что не бывает «рабочего» давления, и повышение АД не всегда проявляется головной болью в затылке. Оказалось, что большинство случаев повышения АД протекает бессимптомно. Это означает, что распространенность АГ значительно больше, чем представлялось раньше, и что даже здоровым людям, которые ни на что не жалуются, необходимо чаще измерять АД, чтобы как можно раньше выявить АГ и не допустить течение заболевания до появления осложнений [5].

На величину общего риска развития тех или иных фатальных и нефатальных цереброваскулярных и сердечно-сосудистых осложнений у пациентов с АГ влияет не только уровень АД, но и ряд других факторов, к которым, прежде всего, относят бессимптомное поражение органов, опосредованное гипертензией [9], т. е., тех органов и систем организма, которые избирательно поражаются при АГ. Именно на них в первую очередь и в большей степени распространяется негативное влияние повышение АД. Такими органами-мишенями при АГ являются головной мозг, сердце, почки, сосуды [3, 4]. Маркерами бессимптомного поражения органов-мишеней являются гипертрофия левого желудочка, повышение скорости пульсовой волны, бляшки в сонных артериях и микроальбуминурия. Любой из этих маркеров является предиктором неблагоприятного исхода.

У пациентов среднего возраста с АГ без сердечно-сосудистых и/или цереброваскулярных заболеваний в анамнезе поражение сосудов головного мозга обнаруживается в 44% случаев [11].

Мозг является ранней мишенью для повреждения. Повышение АД – основной модифи-

цируемый фактор риска при ишемическом и геморрагическом инсульте, при заболеваниях мелких сосудов, предрасполагающих к развитию лакунарного инфаркта, поражению белого вещества головного мозга. Около 54% инсультов связаны с высоким АД, из них, 85% – ишемические, а остальные 15% – геморрагические. Данные обсервационных исследований с участием одного миллиона людей показали, что смерть от инсульта увеличивается постепенно и линейно от уровня САД до 115 мм рт. ст. и уровня ДАД 75 мм рт. ст. в приблизительно логарифмической зависимости от АД [8].

Сопротивление артерий (внутренний диаметр < 350 мкм) и капилляров (внутренний диаметр < 7 мкм) являются ключевыми элементами АД. В настоящее время широко распространено мнение, что структурные нарушения микрососудов (процесс, известный как ремоделирование) связаны именно с хронической гипертензией [8].

При АГ прогрессирует поражение церебральных сосудов малого диаметра, что может приводить к развитию острого либо хронического поражения головного мозга, с проявлением энцефалопатии, а при нарастании патологических очагов (лакунарных инфарктов) в белом веществе ведет к развитию сосудистой деменции.

Термин деменция включает в себя различные симптомы, такие как прогрессирующая потеря памяти и поведенческие изменения, которые вместе мешают независимой работе, выполнению задач повседневной жизни. Деменция является одной из основных причин потери самостоятельности, основной причиной институционализации пожилых людей и шестой по значимости причиной смерти и инвалидности в странах с более высоким уровнем дохода. Распространенность деменции сильно увеличивается с возрастом с 5% в возрасте 65 лет до 20% в 80 лет и 40% в 90 лет. АГ является одним из самых сильных сосудистых факторов риска развития деменции [8].

Так, I. Skoog и соавт, по результатам 15-летнего наблюдения за пациентами старше 70 лет, пришли к выводу, что исходно высокое давление (180/100 и выше) достоверно коррелирует с риском развития деменции [13]. В исследова-

нии Honolulu Asia Aging study, в котором приняли участие более 3700 пациентов из Юго-Восточного региона Азии, была показана статистическая связь между уровнем САД в среднем возрасте и риском развития когнитивных расстройств в дальнейшем. При этом повышение САД на каждые 10 мм рт. ст. увеличивало риск развития когнитивных расстройств на 7–16%. В другом исследовании в течение 4 лет наблюдали более одной тысячи пациентов с АГ в возрасте от 59 до 71 года. Была выявлена статистически значимая связь между повышением АД и развитием когнитивных нарушений через 4 года, причем риск развития когнитивных расстройств был значительно выше (в 4,6 раза) у пациентов, не получавших антигипертензивной терапии [2].

Наиболее полное и точное представление о наличии и выраженности поражения головного мозга можно получить с помощью нейровизуализации – компьютерной томографии и магнитно-резонансной томографии (МРТ) головного мозга. Согласно многочисленным клинико-нейровизуализационным сопоставлениям ведущее значение в развитии клинических проявлений, ассоциированных с диффузным поражением мозга, имеет гиперинтенсивность белого вещества (ГИБВ) на T2-ВИ и FLAIR режимах МРТ [1]. ГИВВ – это диффузное двустороннее изменение белого вещества полушарий головного мозга, чаще располагающихся перивентрикулярно или субкортикально.

По заключению многолетнего многоцентрового исследования LADIS, именно нарастание ГИВВ рекомендовано использовать в качестве суррогатного маркера болезни малых сосудов (БМС, используемый термин в зарубежной литературе, в Республике Беларусь – «дисциркуляторная энцефалопатия») в интервенционные исследования [7]. Патогенез ГИВВ до сих пор не ясен, считается зависимым от многих факторов и требует дальнейшего изучения [1].

Значительная часть случаев ГИВВ и лакунарных инфарктов у пациентов АГ локализуется в функционально «немых» зонах головного мозга и может быть случайной находкой при нейровизуализационном исследовании (Рис. 1).

Наиболее частая локализация лакунарных инфарктов – базальные ядра, таламус, внутренняя капсула, белое вещество полушарий мозга, мост мозга (основание), ядра мозжечка. Величина лакунарных инфарктов – от 0,1 см и менее – до 1,5–2,0 см (определяется по максимальной зоне инфаркта). Некоторые лакунарные инфаркты выявляются только при гистологическом исследовании. Лакуны диаметром более 2,0 см носят название гигантских. Классические лакунарные инфаркты, возникающие при АГ, никогда не поражают кору больших полушарий мозга, что объясняется нарушением кровотока исключительно в пенетрирующих, перфорантных, внутримозговых артериях диаметром от 40 до 900 мкм.

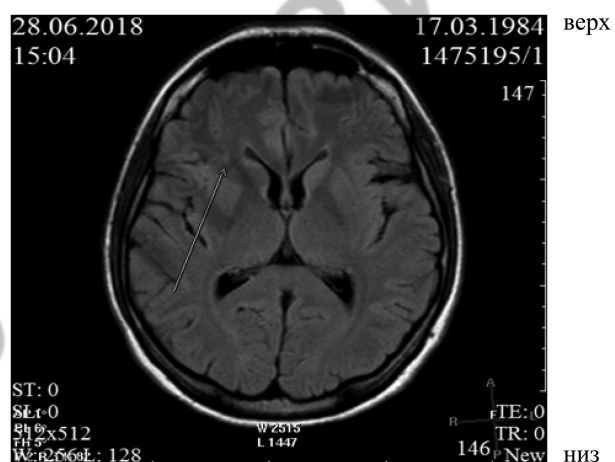


Рис. 1. Единичный (до 3–4 мм в поперечнике) гиперинтенсивный в режимах T2W, T2W FLAIR очаг в белом веществе лобной доли, расположенный субкортикально (автор Цехо А. Е., 2018)

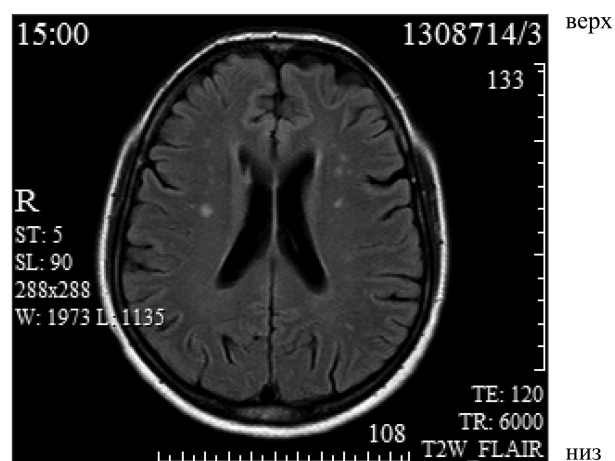


Рис. 2. Рассеянные T2W-гиперинтенсивные очаги в перивентрикулярном, и, в большей степени, субкортикальном белом веществе обоих полушарий головного мозга (автор Цехо А. Е., 2018)

Внутри мозговые артерии относятся к сосудам мелкого калибра, поэтому не попадают под определение классических мишеней атеросклероза – артерий крупного и среднего калибра, хотя в последние годы в литературе имеются сообщения о возможности развития атеросклеротического процесса в артериях малого диаметра, с повышением частоты стеноза сосудов в возрасте старше 60 лет [7].

У пациентов, много лет страдающих АГ, могут развиваться множественные лакунарные инфаркты – десятки и даже сотни (Рис. 2). В таких случаях головной мозг напоминает «головку сыра». Это предопределяет исход в так называемое лакунарное состояние мозга, гипертоническую демиелинизирующую энцефалопатию и т. д. При этом, очаги повторных лакунарных инфарктов морфологически могут находиться в различных стадиях своего развития, хотя завершающий этап – это образование лакун. Формирование лакунарного состояния мозга – прямой путь к развитию слабоумия (деменции), паркинсонизма, псевдобульбарного синдрома (нарушения глотания, дыхания, речевой моторики), обширных кровоизлияний.

Согласно результатам МРТ пациентов с АГ без сердечно-сосудистых заболеваний, скрытые цереброваскулярные очаги встречаются чаще, чем субклиническое поражение сердца и почек (44, 21 и 26% соответственно), при этом признаки поражения других органов-мишеней могут отсутствовать [13]. МРТ-исследование является высокоинформативным методом диагностики структурных изменений головного мозга. Определение изменений в мозге у пациентов с асимптомной АГ является актуальным, т.к. именно пациенты с отсутствием клинических проявлений имеют «окно возможностей» для предотвращения необратимого поражения мозга. Имеются единичные исследования по данной проблеме. Согласно предоставленным данным J. Filomena и соавт., нейровизуализационные феномены БМС отмечаются у 18,3% из 487 обследованных асимптомных лиц с АГ [10].

Предполагается, что наиболее объективные данные об опосредованном повреждении мозга при асимптомном течении артериальной гипертонии могут быть получены при изучении нейровизуализационных феноменов у пациен-

тов с нелеченой АГ, а их сопоставление при АГ разной степени тяжести является основой выделения нейровизуализационных особенностей, свидетельствующих о прогрессировании заболевания. Понимание механизмов поражения головного мозга при АГ позволит добиться лучших результатов в профилактике ее осложнений.

Литература

1. Добрынина Л. А., Гнедовская Е. В., Сергеева А. Н. МРТ изменения головного мозга при впервые диагностированной артериальной гипертензии // *Анналы неврологии*. – 2016, № 3. – С. 25–32.
2. Захаров В. В., Вахнина Н. В. Когнитивные нарушения при артериальной гипертензии // *Нервные болезни*. – 2013, № 3. – С. 16–21.
3. Митьковская Н. П., Григоренко Е. А., Рудкова Е. Н., Удот П. С. Гипертонические кризы: как повлиять на проблему // *Кардиология в Беларуси*. – 2013, № 3. – С. 115–128.
4. Остроумова Т. М., Парфенов В. А., Перепелова Е. Н. Поражения головного мозга как органов-мишеней у пациентов с неосложненной артериальной гипертонией // *Лечебное дело*. – 2017, № 4. – С. 34–41.
5. Фролова Е. В. Артериальная гипертензия // *Российский семейный врач*. – 2016, № 2. – С. 6–18.
6. Хирманов В. Н. Актуальные вопросы ведения пациентов с гипертоническими кризами // *Неотложная кардиология и кардиоваскулярные риски*. – 2018. – Том 2, № 2. – С. 312–322.
7. Abraham H. M., Wolfson L., Moscufo N. et al. Cardiovascular risk factors and small vessel disease of the brain: blood pressure, white matter lesions, and functional decline in older persons. *J Cereb Blood Flow Metab*. 2016; 36 (1). – P.132-142. PMID: 26036933 doi: 10.1038/jcbfm.2015.121.
8. Antonio Coca Hypertension and Brain Damage, 2016. – P. 2–25.
9. 2018 European Society of Hypertension-European Society of Cardiology guidelines for the management of arterial hypertension. *European Heart J*. – 2018; Vol. 39. – P. 3021–3104.
10. Filomena J., Riba-Liena I., Vinyoles E. et al. Short-Term Blood Pressure Variability Relates to the Presence of Subclinical Brain Small Vessel Disease in Primary Hypertension. *Hypertension*. – 2015. – Vol. 66, № 3. – P. 634–640; PMID 26101344 DOI: 10.1161/HYPERTENSIONAHA.115.05440.
11. Henskens L. H., van Oostenbrugge R. J., Kroon A. A. et al. Detection of silent cerebrovascular disease refines risk stratification of hypertensive patients // *J. Hypertens*. – 2009. Vol. 27, № 4. – P. 846–853.
12. Kearney-Schwartz A., Rossignol P., Bracard S. et al. Vascular structure and function is correlated to cognitive performance and white matter hyperintensities in older hypertensive patients with subjective memory complaints // *Stroke*. – 2009. Vol. 40, № 4. – P. 1229–1236.
13. Skoog I, Najjar J, Wetterberg H. The Importance of Birth Year for the Incidence of Dementia // *J Am Geriatr Soc*. 2019. – Vol. 67, № 7. – P. 1330–1332. doi: 10.1111/jgs.16029. Epub 2019 Jun 20.

Поступила 01.06.2020 г.