

МИНИСТЕРСТВО ЗДРАВООХРАНЕНИЯ РЕСПУБЛИКИ БЕЛАРУСЬ  
БЕЛОРУССКИЙ ГОСУДАРСТВЕННЫЙ МЕДИЦИНСКИЙ УНИВЕРСИТЕТ  
КАФЕДРА МОРФОЛОГИИ ЧЕЛОВЕКА

С. Л. КАБАК

# КЛИНИЧЕСКАЯ АНАТОМИЯ И ОПЕРАТИВНАЯ ХИРУРГИЯ ГОЛОВЫ И ШЕИ

Практикум для самостоятельной работы студентов  
стоматологического факультета

*7-е издание, переработанное*



Минск БГМУ 2020

УДК 611.91/93:617.5(076.5)(075.8)  
ББК 28.706:54.54я73  
К12

Рекомендовано Научно-методическим советом университета  
в качестве практикума 29.05.2020 г., протокол № 9

Рецензенты: д-р мед. наук, проф. П. Г. Пивченко; д-р мед. наук, проф. И. О. Походенько-Чудакова

**Кабак, С. Л.**

К12 Клиническая анатомия и оперативная хирургия головы и шеи : практикум для самостоятельной работы студентов стоматологического факультета / С. Л. Кабак. – 7-е изд., перераб. – Минск : БГМУ, 2020. – 84 с.

ISBN 978-985-21-0581-1.

Содержит контрольные вопросы к лабораторным и итоговым занятиям, перечень практических навыков по оперативной хирургии, глоссарий, материалы для самостоятельной работы, список основной и дополнительной литературы по изучаемым разделам оперативной хирургии и топографической анатомии. Первое издание вышло в 2014 году.

Предназначен для студентов 2-го курса стоматологического факультета.

УДК 611.91/93:617.5(076.5)(075.8)  
ББК 28.706:54.54я73

---

Учебное издание

**Кабак Сергей Львович**

## **КЛИНИЧЕСКАЯ АНАТОМИЯ И ОПЕРАТИВНАЯ ХИРУРГИЯ ГОЛОВЫ И ШЕИ**

Практикум для самостоятельной работы студентов  
стоматологического факультета

*7-е издание, переработанное*

Ответственный за выпуск С. Л. Кабак  
Компьютерная вёрстка Н. М. Федорцовой

Подписано в печать 29.05.20. Формат 60×84/8. Бумага «Ксерокс Перформер».  
Ризография. Гарнитура «Times».  
Усл. печ. л. 9,76. Уч.-изд. л. 5,4. Тираж 213 экз. Заказ 266.

Издатель и полиграфическое исполнение: учреждение образования  
«Белорусский государственный медицинский университет».  
Свидетельство о государственной регистрации издателя, изготовителя,  
распространителя печатных изданий № 1/187 от 18.02.2014.  
Ул. Ленинградская, 6, 220006, Минск.

**ISBN 978-985-21-0581-1**

© Кабак С. Л., 2020  
© УО «Белорусский государственный  
медицинский университет», 2020

## ВВЕДЕНИЕ

Практикум включает методические материалы к лабораторным занятиям, предусмотренным типовыми программами по предметам «Анатомия человека» и «Топографическая анатомия, оперативная хирургия» для специальности 1-79 01 07 «Стоматология».

Для каждого занятия имеются контрольные вопросы, перечень практических навыков, которыми должны овладеть студенты, список литературы, а также глоссарий, содержащий краткое описание основных терминов и понятий. Практикум содержит вопросы двух итоговых занятий и темы рефератов для выполнения учебно-исследовательской работы студентов.

Студентам предлагается во время лабораторного занятия самостоятельно выполнить ряд учебных заданий:

– назвать обозначенные на рисунках структуры, или хирургические инструменты. Подсказкой служит часть названия, указывающая на принадлежность этих структур к конкретной системе органов (например, «артерия», «вена», «нерв», «мышца» и т. д.). В подписях к рисункам имеются также полные названия отдельных анатомических образований, которые не представляется возможным узнать только по их внешнему виду;

– описать топографические ориентиры областей либо проекционные линии магистральных сосудов головы и шеи;

– назвать показания и противопоказания для конкретного вида оперативного вмешательства; перечислить основные этапы его выполнения, а также по клиническим признакам (внешнему виду пациента, изображенного на рисунке) определить место поражения черепного нерва.

Самостоятельное выполнение учебных заданий помогает студентам лучше представить и запомнить пространственные взаимоотношения основных анатомических структур головы и шеи, а также получить представление о технике выполнения хирургических операций в рамках оказания первичной хирургической помощи. Кроме того, графические задания служат материалом для организации текущего контроля знаний студентов.

## ОБЩИЕ ВОПРОСЫ ОПЕРАТИВНОЙ ХИРУРГИИ

### ЛАБОРАТОРНОЕ ЗАНЯТИЕ

#### ПРЕДМЕТ И ЗАДАЧИ ОПЕРАТИВНОЙ ХИРУРГИИ И ТОПОГРАФИЧЕСКОЙ АНАТОМИИ. ХИРУРГИЧЕСКИЙ ИНСТРУМЕНТАРИЙ. РАЗЪЕДИНЕНИЕ И СОЕДИНЕНИЕ ТКАНЕЙ. ШВЫ И УЗЛЫ. ВИДЫ ОБЕЗБОЛИВАНИЯ

##### Контрольные вопросы:

1. Основные понятия оперативной хирургии: оперативный доступ, оперативный прием, завершение операции.
  2. Классификация хирургических операций по цели и срокам выполнения.
  3. Методы обезболивания в хирургии: анестезия общая и местная.
  4. Характеристика основных видов местного обезболивания (аппликационная, инфильтрационная, проводниковая, фуллярная, спинномозговая анестезия).
  5. Техника выполнения инфильтрационной анестезии.
  6. Хирургический инструментарий: классификация.
  7. Общая характеристика инструментов для разъединения тканей.
  8. Общая характеристика инструментов для остановки кровотечения.
  9. Общая характеристика фиксационных инструментов.
  10. Соединение тканей: инструменты и материалы; основные принципы закрытия раны.
- Понятие о первичных и вторичных швах.
11. Классификация и основные характеристики шовного материала.
  12. Хирургические узлы: простой (женский), хирургический, морской.
  13. Простой узловый шов. Техника наложения кожного шва.
  14. Непрерывные швы: техника наложения простого непрерывного и обвивного шва.

##### На занятии студенты должны научиться:

1. Использовать хирургические инструменты общего назначения.
2. Накладывать на кожу и подкожную клетчатку простой узловый шов.
3. Завязывать узлы: простой, хирургический и морской.

##### СПИСОК ИСПОЛЬЗОВАННОЙ ЛИТЕРАТУРЫ

1. *Островерхов, Г. Е.* Оперативная хирургия и топографическая анатомия / Г. Е. Островерхов, Ю. М. Бомаш, Д. Н. Лубоцкий. Москва : Медицинское информационное агентство, 2005. С. 11–37.
2. *Семенов, Г. М.* Топографическая анатомия и оперативная хирургия для стоматологов / Г. М. Семенов, В. А. Лебедев. 2-е изд. Санкт-Петербург : Питер, 2012. С. 20–68.
3. *Кабак, С. Л.* Топографическая анатомия и оперативная хирургия головы и шеи : учеб.-метод. пособие / С. Л. Кабак, А. В. Глинник. Минск : БГМУ, 2018. С. 62–63, 66–67, 71–72, 73–75.

ГЛОССАРИЙ

**Оперативная хирургия** — наука о хирургических операциях; посвящена разработке способов и правил производства конкретных оперативных вмешательств.

**Оперативный доступ** — действия, обеспечивающие подход к органу, пораженному патологическим процессом. Доступ должен быть достаточно широким, производиться по кратчайшему расстоянию к объекту операции, учитывать направление хода основных сосудов и нервов, сохранять кровоснабжение краев операционной раны и быть максимально удаленным от очагов инфекции.

**Оперативный прием** — непосредственные действия на объекте оперативного вмешательства. Они должны быть минимально травматичными, по возможности, бескровными, устранять причины заболевания и минимально нарушать жизнедеятельность организма.

**Завершение операции** — восстановление анатомических соотношений органов и тканей, нарушенных в процессе выполнения доступа, в том числе: послойное ушивание операционной раны, осушение раны, установка дренажа и пр.

**Анестезия** (обезболивание) — уменьшение чувствительности (включая болевую чувствительность) всего тела или его части вплоть до полного прекращения восприятия окружающей среды и собственного состояния. Различают местное и общее обезболивание.

**Общая анестезия (наркоз)** — временное выключение центральных зон болевой чувствительности и передачи болевых импульсов в головном или спинном мозге.

**Местное обезболивание** — введение в зону выполняемой операции или в область периферических нервов, содержащих афферентные нервные волокна, местного анестетика (лидокаина, новокаина и др.), который на время блокирует восприятие и проведение болевой чувствительности.

**Первичный шов** накладывается на рану в первые пять часов.

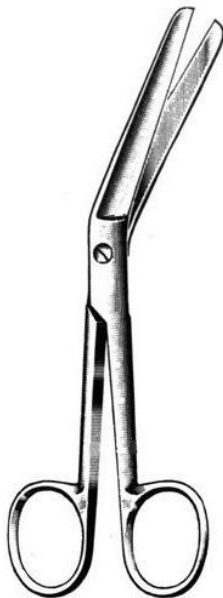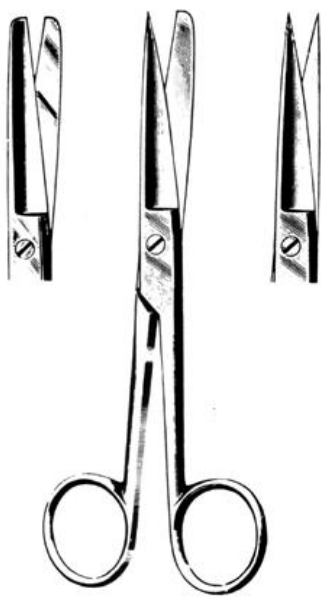
**Вторичные швы** накладываются на раны в разные сроки после ее хирургической обработки: *первично отсроченный шов* — на 5–6-е сутки (до появления грануляций и при отсутствии клинических признаков воспаления), *ранний вторичный шов* — на 8–15-е сутки (на гранулирующую рану), *поздний вторичный шов* — через 2 недели (после появления в ране рубцовых изменений).

**Хирургические инструменты общего назначения** используются для основных манипуляций во время оперативных вмешательств. В зависимости от конкретного назначения различают инструменты: для *разъединения тканей* (скальпель, ножницы, пилы); *остановки кровотечения* (кровоостанавливающие зажимы Бильрота, Кохера, Гепфнера, «москит», лигатурная игла Дешана и Купера); *соединения тканей* (хирургические иглы, иглодержатель Гегара), а также *вспомогательные (фиксационные) инструменты* (пинцет хирургический и анатомический, желобоватый зонд, корнцанг, ранорасширитель Фарабефа и др.).

**Специальные инструменты** применяются только в отдельных областях хирургии или при выполнении конкретного этапа какой-либо одной операции.

МАТЕРИАЛЫ ДЛЯ САМОСТОЯТЕЛЬНОЙ РАБОТЫ

Назовите инструменты, изображенные на рисунках:



*a*

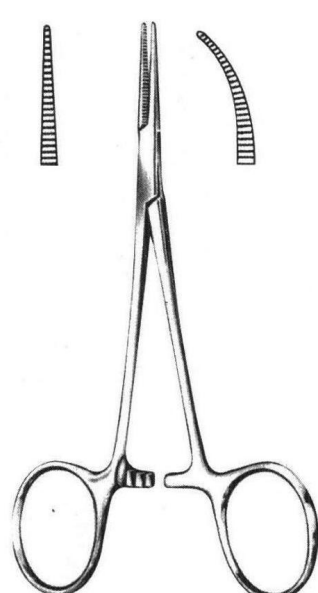
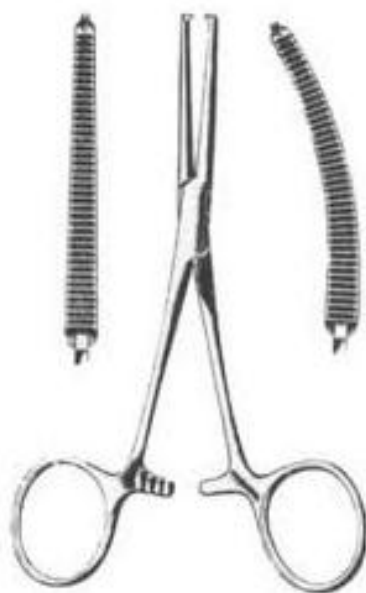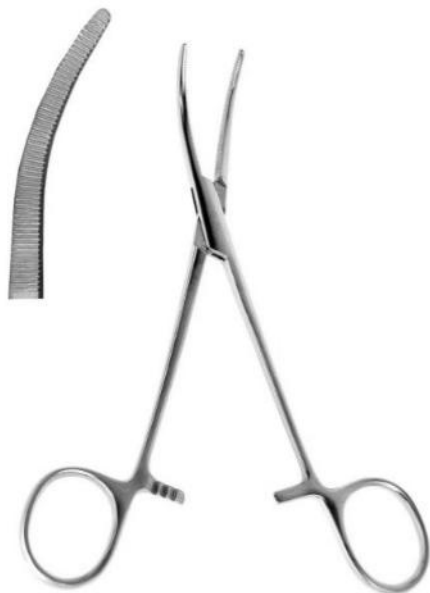*б*

*в*

Ножницы хирургические:

\_\_\_\_\_  
\_\_\_\_\_

*a* — \_\_\_\_\_; *б* — \_\_\_\_\_; *в* — \_\_\_\_\_



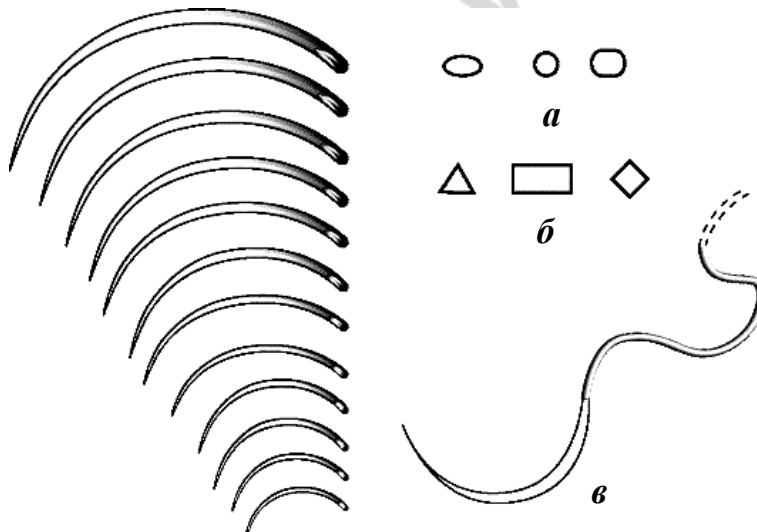
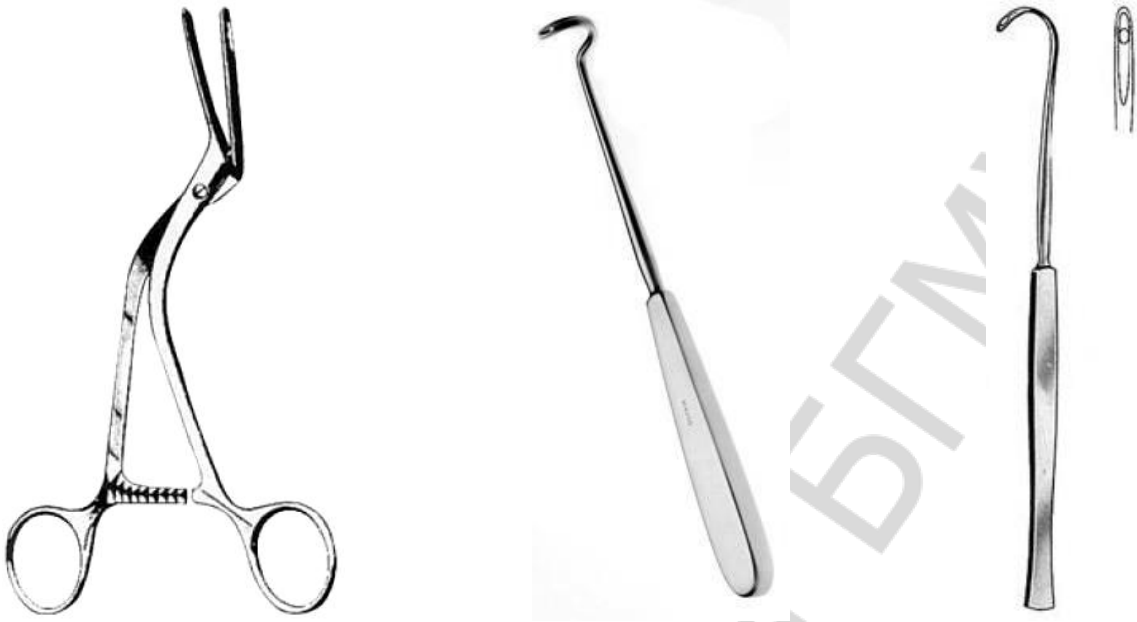\_\_\_\_\_  
\_\_\_\_\_

\_\_\_\_\_  
\_\_\_\_\_

\_\_\_\_\_  
\_\_\_\_\_

ОБЩИЕ ВОПРОСЫ ОПЕРАТИВНОЙ ХИРУРГИИ

Назовите инструменты, изображенные на рисунках:



Иглы хирургические:

*a* — \_\_\_\_\_; *б* — \_\_\_\_\_; *в* — \_\_\_\_\_



ОБЩИЕ ВОПРОСЫ ОПЕРАТИВНОЙ ХИРУРГИИ

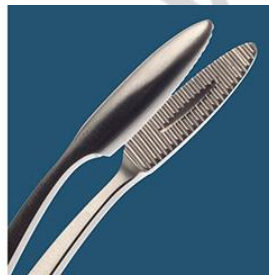Назовите инструменты, изображенные на рисунках:



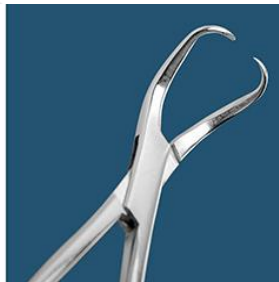\_\_\_\_\_



\_\_\_\_\_



\_\_\_\_\_



\_\_\_\_\_



\_\_\_\_\_

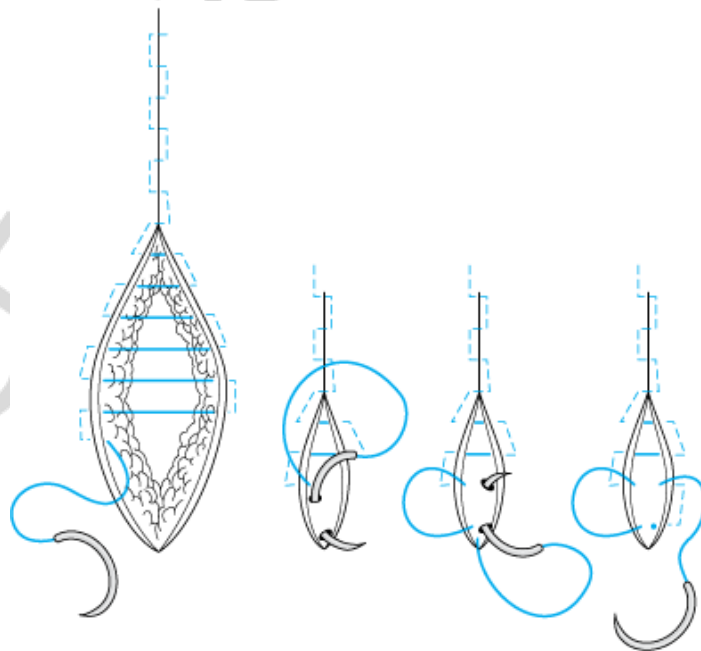
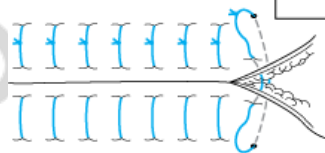
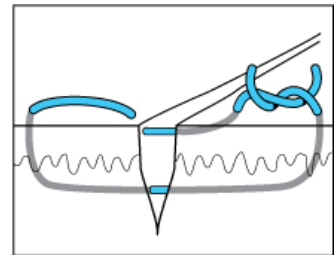
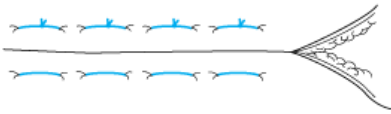
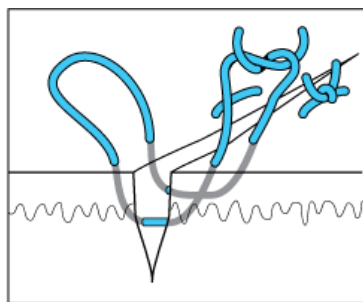
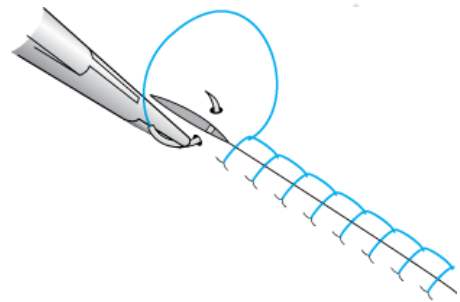
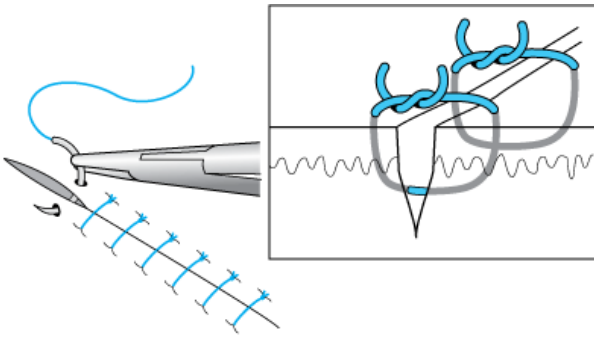


\_\_\_\_\_



ОБЩИЕ ВОПРОСЫ ОПЕРАТИВНОЙ ХИРУРГИИ

Назовите швы, изображенные на рисунках:



## КЛИНИЧЕСКАЯ АНАТОМИЯ ШЕИ

### ЛАБОРАТОРНОЕ ЗАНЯТИЕ ШЕЯ: ГРАНИЦЫ, ОБЛАСТИ И ТРЕУГОЛЬНИКИ, ТОПОГРАФИЯ, КРОВΟΣНАБЖЕНИЕ И ИННЕРВАЦИЯ МЫШЦ, ФАСЦИИ ШЕИ. КЛЕТЧАТОЧНЫЕ ПРОСТРАНСТВА. ШЕЙНОЕ СПЛЕТЕНИЕ

#### Контрольные вопросы:

1. Верхняя и нижняя граница шеи.
2. Проекция на кожные покровы шеи следующих анатомических образований: общей, наружной, внутренней сонных и подключичной артерий; чувствительных ветвей шейного сплетения; надключичной части плечевого сплетения; диафрагмального нерва; поднижнечелюстной железы; перешейка щитовидной железы; внутренней, наружной и передней яремных вен.
3. Деление шеи на области; их границы.
4. Границы треугольников шеи.
5. Поверхностные, надподъязычные, подподъязычные и глубокие мышцы шеи: места начала и прикрепления, функция; источники кровоснабжения и иннервации.
6. Классификация фасций шеи по В. Н. Шевкуненко и Международной анатомической терминологии. Места фиксации фасций на костях, их взаиморасположение.
7. Топография клетчаточных пространств шеи, сообщения с клетчаточными пространствами других областей тела человека.
8. Источники формирования и топография шейного сплетения.
9. Области ветвления кожных нервов шейного сплетения.
10. Ход диафрагмального нерва, области иннервации.
11. Источники формирования шейной петли, области иннервации.

#### На занятии студенты должны научиться:

1. Определять пальпаторно у живого человека грудино-ключично-сосцевидную мышцу, ключицу, акромион, яремную вырезку грудины, остистый отросток С<sub>7</sub>, основание и угол нижней челюсти, сосцевидный отросток, наружный затылочный выступ, щитовидный хрящ гортани.
2. На анатомических препаратах и других наглядных пособиях находить мышцы шеи, кожные ветви шейного сплетения, диафрагмальный и подъязычный нервы, шейную петлю и ее корешки.

#### СПИСОК ИСПОЛЬЗОВАННОЙ ЛИТЕРАТУРЫ

1. Кабак, С. Л. Морфология человека / С. Л. Кабак, А. А. Артишевский. Минск : Вышэйшая школа, 2009. С. 495–506.
2. Кабак, С. Л. Краткий курс топографической анатомии / С. Л. Кабак. Минск : Вышэйшая школа, 2014. С. 23–28
3. Колесников, Л. Л. Анатомия человека / Л. Л. Колесников, С. С. Михайлов. 4-е изд., перераб. и доп. Москва : ГЭОТАР-Медиа, 2004. С. 662–664.
4. Каган, И. И. Топографическая анатомия и оперативная хирургия : учеб. / И. И. Каган, С. В. Чемизов. Москва : ГЭОТАР-Медиа, 2011. С. 375–382
5. Лекционный материал.
6. Кабак, С. Л. Топографическая анатомия и оперативная хирургия головы и шеи : учеб.-метод. пособие / С. Л. Кабак, А. В. Глинник. Минск : БГМУ, 2018. С. 46–52.

ГЛОССАРИЙ

**Шея** — часть тела, соединяющая голову с туловищем. Ее *верхняя граница* проходит по основанию нижней челюсти, через наружное слуховое отверстие, верхушку сосцевидного отростка, верхнюю выйную линии и заканчивается на наружном затылочном выступе. *Нижняя граница* шеи начинается от яремной вырезки рукоятки грудины, проходит по верхнему краю ключицы до акромиона лопатки, от которого направляется к остистому отростку седьмого шейного позвонка.

**Передняя область шеи** (*передний треугольник*) находится между срединной линией шеи и передним краем грудино-ключично-сосцевидной мышцы. Два передних треугольника формируют непарные *надподъязычную* и *подподъязычную области*, которые разделяет тело подъязычной кости и заднее брюшко двубрюшной мышцы. В состав надподъязычной области входят *поднижнечелюстной* и *подподбородочный треугольники*, подъязычной области — *сонный* и *лопаточно-трахеальный (мышечный) треугольники*.

**Грудино-ключично-сосцевидная область** соответствует проекции одноименной мышцы. Углубление между двумя головками этой мышцы, которые берут начало от грудины и ключицы, называется *малой надключичной ямкой*.

**Латеральная область шеи** (*задний треугольник*) расположена между задним краем грудино-ключично-сосцевидной мышцы спереди и краем трапециевидной мышцы сзади. Снизу область ограничена ключицей. В состав латеральной области шеи входят *лопаточно-ключичный* и *лопаточно-трапециевидный треугольники*.

**Поверхностная фасция** (*fascia superficialis*) — соединительнотканый листок в подкожной клетчатке. На шее образует футляр для подкожной мышцы шеи.

**Фасция шеи** (*fascia cervicalis*) в соответствии с Международной анатомической терминологией включает в свой состав три пластинки: **поверхностную пластинку** (*lamina superficialis*) — покрывает грудино-ключично-сосцевидную и трапециевидную мышцу; **предтрахеальную пластинку** (*lamina pretrachealis*) — формирует футляр для подподъязычных мышц; **предпозвоночную пластинку** (*lamina prevertebralis*) — окружает глубокие мышцы шеи.

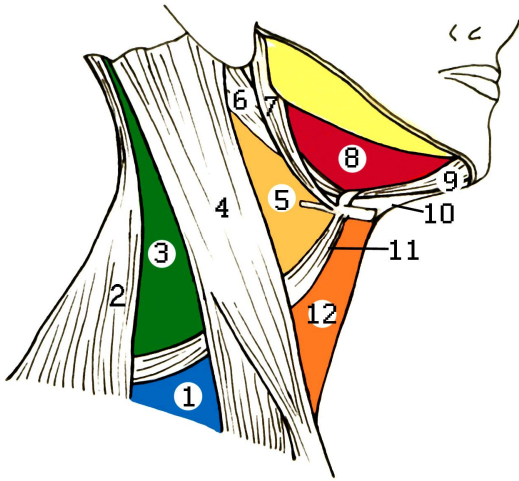
**Сонное влагалище** (*vagina carotica*) — соединительнотканый листок, который относится к фасции шеи и окружает элементы главного сосудисто-нервного пучка шеи.

**Висцеральная фасция** — соединительнотканый листок, который снаружи покрывает внутренние органы шеи.

**Клетчаточные пространства шеи** — щелевидные промежутки между шейными фасциями, заполненные рыхлой волокнистой соединительной тканью, кровеносными сосудами и лимфатическими узлами. Часть из них лежат выше подъязычной кости (*фасциальный мешок поднижнечелюстной железы* и *боковое окологлоточное пространство*) или ниже ее (*предвисцеральное* и *надгрудинное пространство, пространство латеральной области шеи* и *пространство фасциального влагалища сосудисто-нервного пучка латеральной области шеи*). Другие пространства — *ретровисцеральное* и *предпозвоночное пространства*, а также *клетчаточное пространство главного сосудисто-нервного пучка* — определяются на всем протяжении шеи.

**МАТЕРИАЛЫ ДЛЯ САМОСТОЯТЕЛЬНОЙ РАБОТЫ**

**Треугольники шеи.** Назовите структуры, обозначенные на рисунке



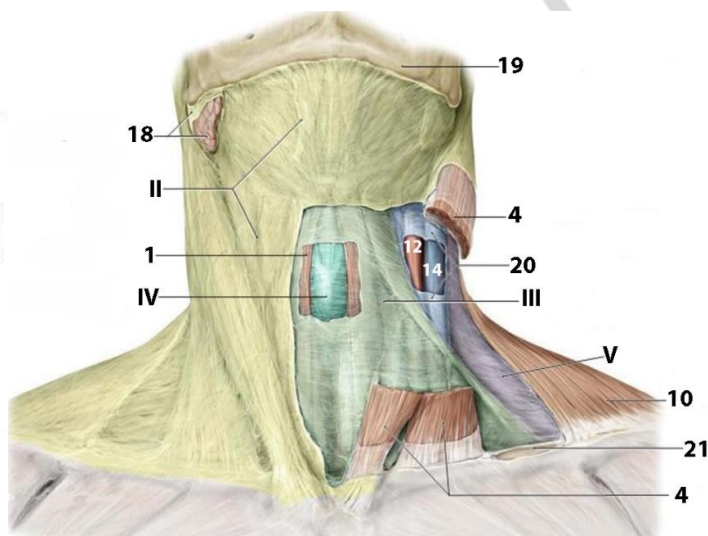
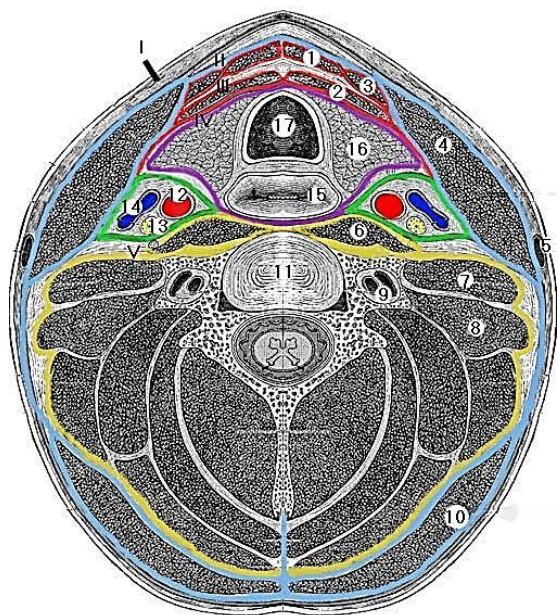
1. \_\_\_\_\_ треугольник
2. \_\_\_\_\_ мышца
3. \_\_\_\_\_ треугольник
4. \_\_\_\_\_ мышца
5. \_\_\_\_\_ треугольник
6. \_\_\_\_\_ мышцы
7. \_\_\_\_\_ мышца
8. \_\_\_\_\_ треугольник
9. \_\_\_\_\_ мышцы
10. \_\_\_\_\_ треугольник
11. \_\_\_\_\_ мышцы
12. \_\_\_\_\_ треугольник

Укажите места проекции на кожные покровы шеи перечисленных структур:

<b>Бифуркации общей сонной артерии</b>	
<b>Подключичной артерии</b>	
<b>Кожных ветвей шейного сплетения</b>	
<b>Диафрагмального нерва</b>	
<b>Поднижнечелюстной железы</b>	
<b>Надключичной части плечевого сплетения</b>	

## КЛИНИЧЕСКАЯ АНАТОМИЯ ШЕИ

**Шейные фасции.** Назовите структуры, обозначенные на рисунке



**поперечный распил шеи**

Назовите обозначенные структуры:

I \_\_\_\_\_ фасция шеи

II \_\_\_\_\_ фасции шеи

III \_\_\_\_\_ фасции шеи

IV \_\_\_\_\_ фасция

V \_\_\_\_\_ фасции шеи

1. \_\_\_\_\_ мышца

2. \_\_\_\_\_ мышца

3. \_\_\_\_\_ мышца

4. \_\_\_\_\_ мышца

5. \_\_\_\_\_ вена

6. \_\_\_\_\_ мышца \_\_\_\_\_

7. \_\_\_\_\_ мышца

8. \_\_\_\_\_ мышца

9. **Позвоночная артерия и вена**

10. \_\_\_\_\_ мышца

11. **Тело шейного позвонка**

12. \_\_\_\_\_ артерия

13. \_\_\_\_\_ нерв

14. \_\_\_\_\_ вена

15. \_\_\_\_\_

16. \_\_\_\_\_ железа

17. \_\_\_\_\_

18. \_\_\_\_\_ железа

19. **Нижняя челюсть**

20. \_\_\_\_\_

21. \_\_\_\_\_

**ЛАБОРАТОРНОЕ ЗАНЯТИЕ**

**ТОПОГРАФИЯ НАДПОДЪЯЗЫЧНОЙ ОБЛАСТИ ШЕИ. ПОСЛОЙНОЕ СТРОЕНИЕ ПОДПОДБОРОДОЧНОГО И ПОДНИЖНЕЧЕЛЮСТНОГО ТРЕУГОЛЬНИКА**

**Контрольные вопросы:**

1. Границы передней области (треугольника) шеи.
2. Границы надподъязычной области шеи и треугольников, входящих в ее состав.
3. Послойное строение поднижнечелюстного треугольника; топография лежащих в нем сосудов и нервов.
4. Поднижнечелюстная железа: строение, кровоснабжение и иннервация; топография поднижнечелюстного протока; поднижнечелюстное пространство.
5. Язычный треугольник (треугольник Пирогова): границы; топография язычной артерии и вены.
6. Послойное строение подподбородочного треугольника.
7. Межмышечные щели дна полости рта.
8. Границы подъязычного клетчаточного пространства и топография расположенных в нем анатомических структур.
9. Строение, кровоснабжение, иннервация подъязычной железы. Топография большого и малых подъязычных протоков.

**На занятии студенты должны научиться:**

1. На анатомических препаратах и других наглядных пособиях находить надподъязычные мышцы, поднижнечелюстную и подъязычную железы, язычный и подъязычный нервы, язычную артерию и вену, поднижнечелюстной проток, подъязычную складку и сосочек.
2. Выполнять непрерывные (простой и обвивной) и внутрикожный косметический швы.

**СПИСОК ИСПОЛЬЗОВАННОЙ ЛИТЕРАТУРЫ**

1. Кабак, С. Л. Морфология человека / С. Л. Кабак, А. А. Артишевский. Минск : Вышэйшая школа, 2009. С. 506–514.
2. Кабак, С. Л. Краткий курс топографической анатомии / С. Л. Кабак. Минск : Вышэйшая школа, 2014. С. 30–32
3. Колесников, Л. Л. Анатомия человека / Л. Л. Колесников, С. С. Михайлов. 4-е изд., перераб. и доп. Москва : ГЭОТАР-Медиа, 2004. С. 297–301, 310–311.
4. Каган, И. И. Топографическая анатомия и оперативная хирургия : учеб. / И. И. Каган, С. В. Чемизов. Москва : ГЭОТАР-Медиа, 2011. С. 383–387
5. Кабак, С. Л. Топографическая анатомия и оперативная хирургия головы и шеи : учеб.-метод. пособие / А. В. Глинник. Минск : БГМУ, 2018. С. 52–54.
6. Лекционный материал.

## ГЛОССАРИЙ

**Надподъязычные мышцы** формируют дно полости рта. В состав группы входят: *челюстно-подъязычная, двубрюшная, шило-подъязычная* и *подбородочно-подъязычная мышцы*. Переднее брюшко двубрюшной мышцы и челюстно-подъязычную мышцу иннервируют ветви тройничного нерва ( $V_3$ ); заднее брюшко двубрюшной мышцы и шилоподъязычную мышцу — лицевой нерв (VII); подбородочно-подъязычная мышца — подъязычный нерв.

**Поднижнечелюстной треугольник** — парный; входит в состав надподъязычной области и ограничен: основанием нижней челюсти, передним и задним брюшком двубрюшной мышцы.

**Поднижнечелюстное пространство** образуется в результате расщепления поверхностной пластинки фасции шеи. Содержит поднижнечелюстную железу, поднижнечелюстные узлы и лицевую артерию (находится под железой). Лицевая вена располагается снаружи от поверхностной пластинки фасции шеи или в ее толще. По ходу протока железы поднижнечелюстное пространство сообщается с пространством дна полости рта.

**Язычный треугольник** (*треугольник Пирогова*) ограничен *сверху* подъязычным нервом (XII), *спереди* — свободным краем челюстно-подъязычной мышцы, *снизу* — промежуточным сухожилием двубрюшной мышцы; дном является подъязычно-язычная мышца (под ней лежат *язычная артерия* и *вена*).

**Поднижнечелюстная железа** (*glandula submandibularis*) — одна из трех пар крупных слюнных желез; лежит в поднижнечелюстном треугольнике. Ее выводной проток открывается на подъязычном сосочке. Железу кровоснабжает лицевая и язычная артерия. Аfferентные нервные волокна направляются к железе в составе язычного нерва (ветвь  $V_3$ ). Вместе с ними идут парасимпатические преганглионарные волокна из барабанной струны (ветвь лицевого нерва), которые заканчиваются на нейронах *поднижнечелюстного узла*. Постганглионарные волокна — отростки нейронов этого узла — направляются к железе.

**Поднижнечелюстные узлы** — *лимфатические узлы первого уровня*, в которые оттекает лимфа от внутреннего угла глаза, щеки, боковой поверхности носа, всей верхней губы и боковых частей нижней губы, зубов верхней и нижней челюсти (кроме нижних резцов), латеральной части передних 2/3 спинки языка. К ним также подходят выносящие сосуды подподбородочных и лицевых узлов.

**Подподбородочный треугольник** — непарный; ограничен телом подъязычной кости и двумя передними брюшками двубрюшных мышц.

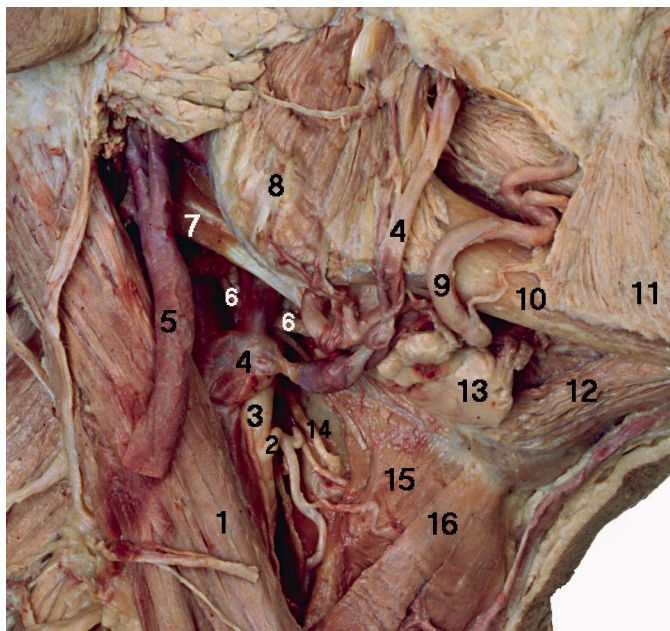
**Подбородочные узлы** — *лимфатические узлы шеи первого уровня*, в которые оттекает лимфа от подбородка, нижней губы, передних отделов дна полости рта, резцов нижней челюсти и кончика языка

**Подъязычная железа** (*glandula sublingualis*) — одна из трех пар крупных слюнных желез; лежит в подъязычном пространстве. *Большой подъязычный проток* открывается вместе с поднижнечелюстным протоком на подъязычном сосочке, *малые подъязычные протоки* — на подъязычной складке. Кровоснабжение и иннервация: см. поднижнечелюстная железа.

**Подъязычное пространство** ограничено: *снизу* — челюстно-подъязычной мышцей; *медиально* — подбородочно-подъязычной, и подъязычно-язычной мышцами, *латерально* — телом нижней челюсти, *сверху* — слизистой оболочкой полости рта, *сзади* — телом подъязычной кости и шилоязычной мышцей.

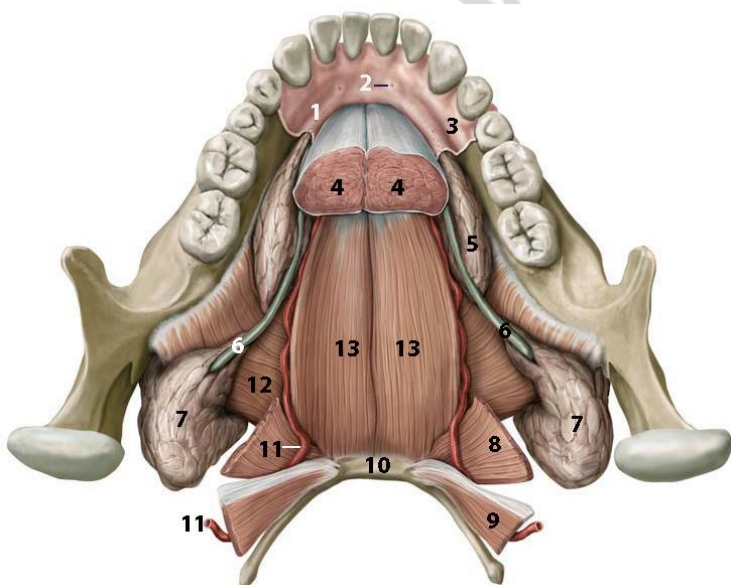
**МАТЕРИАЛЫ ДЛЯ САМОСТОЯТЕЛЬНОЙ РАБОТЫ**

**Топография поднижнечелюстного треугольника.** Назовите структуры, обозначенные на рисунке:



1. \_\_\_\_\_ мышца
2. \_\_\_\_\_ артерия
3. \_\_\_\_\_ артерия
4. \_\_\_\_\_ вена
5. \_\_\_\_\_ вена
6. \_\_\_\_\_ нерв
7. **Заднее брюшко двубрюшной мышцы**
8. \_\_\_\_\_ мышца
9. \_\_\_\_\_ артерия
10. **Нижняя челюсть**
11. Мышца, \_\_\_\_\_
12. \_\_\_\_\_ мышцы
13. \_\_\_\_\_ железа
14. \_\_\_\_\_ нерв
15. \_\_\_\_\_ мышца
16. \_\_\_\_\_ мышцы

**Подъязычное клетчаточное пространство (вид сверху).** Назовите структуры, обозначенные на рисунке



1. \_\_\_\_\_ складка
2. \_\_\_\_\_ сосочек
3. **Слизистая оболочка**
4. \_\_\_\_\_ мышца
5. \_\_\_\_\_ железа
6. \_\_\_\_\_ проток
7. \_\_\_\_\_ железа
8. \_\_\_\_\_ мышца
9. **Шилоподъязычная мышца**
10. \_\_\_\_\_ кость
11. \_\_\_\_\_ артерия
12. \_\_\_\_\_ мышца
13. \_\_\_\_\_ мышца



## КЛИНИЧЕСКАЯ АНАТОМИЯ ШЕИ

### ЛАБОРАТОРНОЕ ЗАНЯТИЕ СТРУКТУРНО-ФУНКЦИОНАЛЬНАЯ ХАРАКТЕРИСТИКА ЯЗЫКОГЛОТОЧНОГО (IX), БЛУЖДАЮЩЕГО (X), ДОБАВОЧНОГО (XI) И ПОДЪЯЗЫЧНОГО (XII) НЕРВОВ

#### Контрольные вопросы:

1. Ядра языкоглоточного нерва (IX): названия, локализация в стволе мозга.
2. Ветви языкоглоточного нерва: качественный состав нервных волокон и анатомические структуры, которые они иннервируют.
3. Ядра блуждающего нерва (X): названия, локализация в стволе мозга.
4. Ветви шейного отдела блуждающего нерва: качественный состав нервных волокон и области, которые они иннервируют.
5. Топография верхнего гортанного нерва; области иннервации.
6. Топография возвратного гортанного нерва; области иннервации.
7. Перечислите органы грудной и брюшной полостей, иннервируемые блуждающий нервом. Опишите влияние блуждающего нерва на функции этих органов.
8. Назовите основные клинические симптомы поражения блуждающего нерва и его ветвей.
9. Ядра добавочного нерва (XI): названия, локализация в стволе мозга.
10. Мышцы шеи, иннервируемые добавочным нервом.
11. Подъязычный нерв (XII): локализация ядра в стволе мозга, места выхода из мозга и полости черепа.
12. Топография ствола подъязычного нерва на шее; участие в формировании шейной петли; иннервируемые структуры.

На занятии студенты должны научиться находить на анатомических препаратах и других наглядных пособиях языкоглоточный (IX), блуждающий (X), добавочный (XI) и подъязычный (XII) нервы, правый и левый возвратные гортанные нервы, шейную петлю.

#### СПИСОК ИСПОЛЬЗОВАННОЙ ЛИТЕРАТУРЫ

1. Кабак, С. Л. Морфология человека / С. Л. Кабак, А. А. Артишевский. Минск : Вышэйшая школа, 2009. С. 508–511.
2. Колесников, Л. Л. Анатомия человека / Л. Л. Колесников, С. С. Михайлов. 4-е изд., перераб. и доп. Москва : ГЭОТАР-Медиа, 2004. С. 703–714.
3. Лойт, А. А. Хирургическая анатомия головы и шеи / А. А. Лойт, А. В. Каюков. Москва : МЕДпресс-информ, 2006. С. 87–93.
4. Кабак, С. Л. Топографическая анатомия и оперативная хирургия головы и шеи : учеб.-метод. пособие / С. Л. Кабак, А. В. Глинник. Минск : БГМУ, 2018. С. 46–52.
5. Лекционный материал.

## ГЛОССАРИЙ

**Языкоглоточный нерв** (n. glossopharyngeus) — IX пара черепных нервов. Выходит из черепа через яремное отверстие и по наружной поверхности шилоглоточной мышцы идет в направлении боковой стенки глотки. *Чувствительные волокна* иннервируют слизистую оболочку перешейка зева, мягкого неба, корня языка (обеспечивают восприятие общей и вкусовой чувствительности), глотки, слуховой трубы, стенок барабанной полости, сонный гломус и небную миндалину. *Двигательные волокна* иннервируют шилоглоточную мышцу. *Парасимпатические преганглионарные волокна* идут в составе сначала барабанного, а затем малого каменистого нерва и заканчиваются на клетках ушного узла. Отростки нейронов этого узла — *парасимпатические постганглионарные волокна* — иннервируют околоушную железу.

**Блуждающий нерв** (n. vagus) — X пара черепных нервов. Он выходит из черепа через яремное отверстие и в составе сосудисто-нервного пучка спускается до основания шеи. *Чувствительные волокна* иннервируют твердую оболочку головного мозга задней черепной ямки, кожу ушной раковины и наружного слухового прохода, слизистую оболочку корня языка, глотки, гортани. *Двигательные (соматические) волокна* иннервируют поперечнополосатые мышцы глотки, мягкого неба и гортани (за исключением шилоглоточной мышцы и мышцы, напрягающей небную занавеску), а также верхней части пищевода. *Парасимпатические преганглионарные волокна* заканчиваются на нейронах внутри ствола нерва и узлах, расположенных в составе экстраорганных или интрамуральных вегетативных сплетений. *Парасимпатические постганглионарные волокна* иннервируют сердечную мышцу, гладкие миоциты в стенке пищевода, желудка, всей тонкой и части толстой кишки, желчевыводящих путей, трахеи и бронхов.

**Возвратный гортанный нерв** (n. laryngeus recurrens) — ветвь грудного отдела блуждающего нерва; нерв огибает снизу дугу аорты (слева) и правую подключичную артерию, далее он направляется вверх, располагаясь в борозде между пищеводом и трахеей. Повреждение нерва во время операции на щитовидной железе проявляется афонией (потерей голоса).

**Добавочный нерв** (n. accessorius) — XI пара черепных нервов. Формируется в результате слияния *черепных и спинномозговых корешков*, выходит из черепа через яремное отверстие. *Внутренняя ветвь* присоединяется к блуждающему нерву, *наружная ветвь* проникает в толщу грудино-ключично-сосцевидной мышцы и далее направляется к трапецевидной мышце.

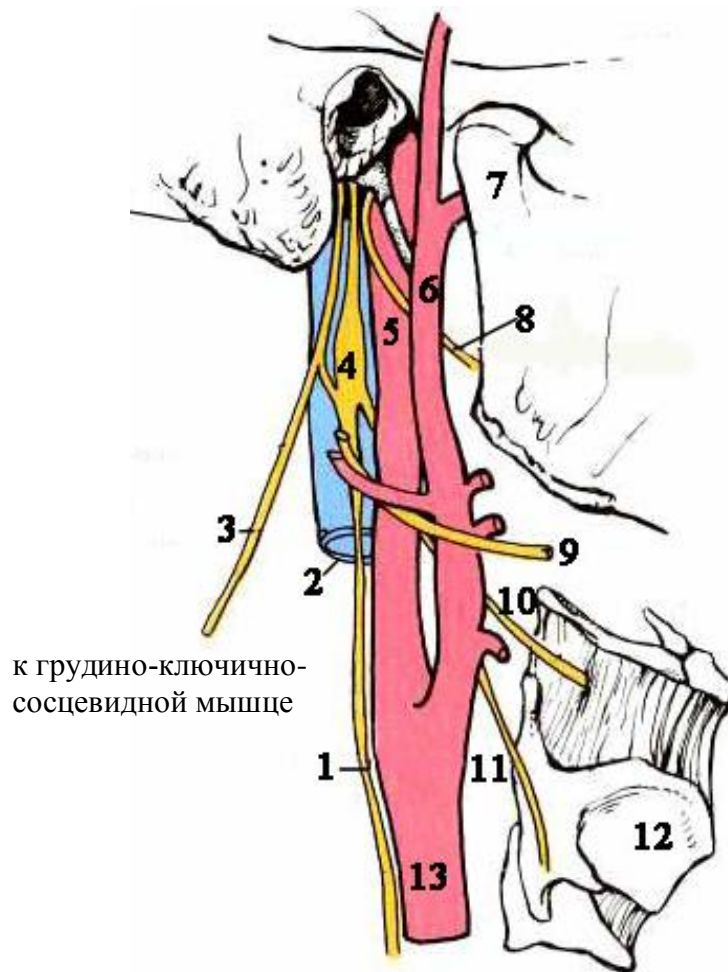
**Подъязычный нерв** (n. hypoglossus) — XII пара черепных нервов. Выходит из черепа через подъязычный канал и спускается до угла нижней челюсти между внутренней яремной веной и внутренней сонной артерией. Затем он проходит под задним брюшком двубрюшной мышцы и направляется вперед в направлении языка. *Язычные ветви* подъязычного нерва иннервируют мышцы языка.

**Шейная петля** формируется в результате соединения *верхнего корешка* подъязычного нерва с *нижним корешком* из шейного сплетения. Шейная петля содержит нервные волокна, иннервирующие подподъязычные мышцы.

**Подподъязычные мышцы** — группа мышц, включающая в свой состав грудино-подъязычную, грудино-щитовидную, щитоподъязычную и лопаточно-подъязычную мышцу.

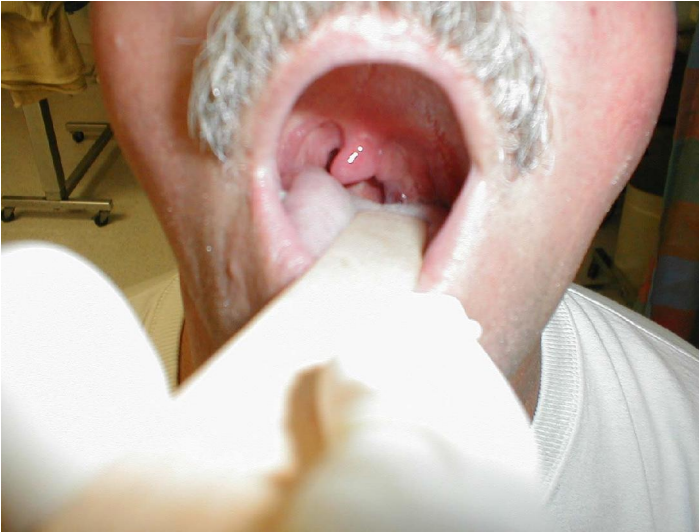МАТЕРИАЛЫ ДЛЯ САМОСТОЯТЕЛЬНОЙ РАБОТЫ

Топография IX, X, XI и XII черепных нервов. Назовите структуры, обозначенные на рисунке:



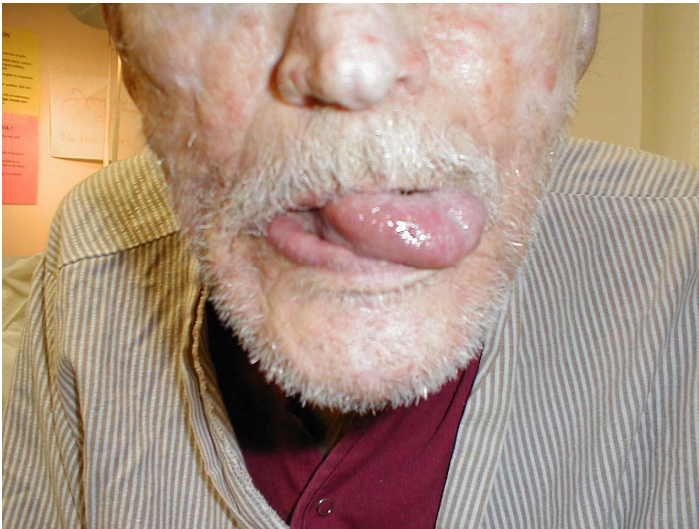
1. \_\_\_\_\_ нерв
2. \_\_\_\_\_ вена
3. \_\_\_\_\_ нерв
4. **Нижний узел блуждающего нерва**
5. \_\_\_\_\_ артерия
6. \_\_\_\_\_ артерия
7. **Мышечковый отросток нижней челюсти**
8. \_\_\_\_\_ нерв
9. \_\_\_\_\_ нерв
10. \_\_\_\_\_ ветвь \_\_\_\_\_ нерва
11. \_\_\_\_\_ ветвь \_\_\_\_\_ нерва
12. **Щитовидный хрящ**
13. \_\_\_\_\_ артерия

## КЛИНИЧЕСКАЯ АНАТОМИЯ ШЕИ



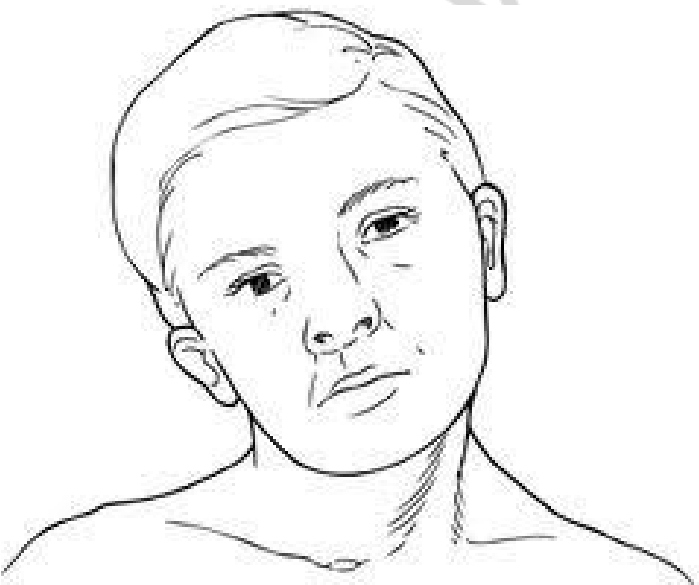
Ответьте на следующие вопросы:

1. Повреждение какого нерва вызывает отклонение небного язычка в сторону от средней линии? \_\_\_\_\_
2. С какой стороны поврежден нерв?  
\_\_\_\_\_ (небный язычок отклонен в \_\_\_\_\_ сторону)
3. Нарушение иннервации какой мышцы при этом происходит? \_\_\_\_\_



Ответьте на следующие вопросы:

1. Повреждение какого нерва вызывает девиацию языка (отклонение в сторону от средней линии)? \_\_\_\_\_
2. С какой стороны поврежден нерв?  
\_\_\_\_\_ (язык отклонен в \_\_\_\_\_)
3. Нарушение иннервации какой мышцы при этом происходит?  
\_\_\_\_\_



Раздражение какого нерва может сопровождаться спастической кривошеей?

\_\_\_\_\_

С какой стороны поврежден нерв?

\_\_\_\_\_

**ЛАБОРАТОРНОЕ ЗАНЯТИЕ**

**ТОПОГРАФИЯ ПОДПОДЪЯЗЫЧНОЙ ОБЛАСТИ ШЕИ. ПОСЛОЙНОЕ СТРОЕНИЕ  
СОННОГО ТРЕУГОЛЬНИКА. МАГИСТРАЛЬНЫЕ АРТЕРИИ И ВЕНЫ ШЕИ**

1. Границы подподъязычной области и треугольники, входящие в ее состав.
2. Границы и послойное строение сонного треугольника.
3. Структурные компоненты главного сосудисто-нервного пучка шеи и их взаиморасположение.
4. Уровень бифуркации общей сонной артерии. Внешние отличия наружной и внутренней сонных артерий.
5. Передняя группа ветвей наружной сонной артерии: топография, области кровоснабжения. Место определения пульсации лицевой артерии.
6. Средняя группа ветвей наружной сонной артерии: топография, области кровоснабжения. Место определения пульсации поверхностной височной артерии.
7. Задняя группа ветвей наружной сонной артерии: топография, области кровоснабжения. Место определения пульсации затылочной артерии.
8. Топография и отделы внутренней сонной артерии, ветви, области кровоснабжения.
9. Внутрисистемные и межсистемные артериальные анастомозы. Артериальный круг большого мозга.
10. Топография и притоки внутренней яремной вены (лицевая, занижнечелюстная, язычная, щитовидные, глоточные вены).
11. Топография и притоки наружной яремной вены.
12. Лимфатические узлы шеи: классификация, топография.

**На занятии студенты должны научиться:**

1. На анатомических препаратах и других наглядных пособиях находить структурные компоненты главного сосудисто-нервного пучка шеи, ветви наружной и внутренней сонных артерий, внутреннюю и наружную яремную вену и их притоки.
2. Определять пальпаторно у живого человека места пульсации общей сонной, поверхностной височной и лицевой артерий.

**СПИСОК ИСПОЛЬЗОВАННОЙ ЛИТЕРАТУРЫ**

1. *Кабак, С. Л.* Морфология человека / С. Л. Кабак, А. А. Артишевский. Минск : Вышэйшая школа, 2009. С. 514–520.
2. *Кабак, С. Л.* Краткий курс топографической анатомии / С. Л. Кабак. Минск : Вышэйшая школа, 2014. С. 30–32, 38–39.
3. *Колесников, Л. Л.* Анатомия человека / Л. Л. Колесников, С. С. Михайлов. 4-е изд., перераб. и доп. Москва : ГЭОТАР-Медиа, 2004. С. 530–546, 558–567, 580–582.
4. *Каган, И. И.* Топографическая анатомия и оперативная хирургия : учеб. / И. И. Каган, С. В. Чемизов. Москва : ГЭОТАР-Медиа, 2011. С. 387–390.
5. *Кабак, С. Л.* Топографическая анатомия и оперативная хирургия головы и шеи : учеб.-метод. пособие / С. Л. Кабак, А. В. Глинник. Минск : БГМУ, 2018. С. 54–56, 61–61.
6. Лекционный материал.

## ГЛОССАРИЙ

**Сонный треугольник** ограничен передним краем грудино-ключично-сосцевидной мышцы, задним брюшком двубрюшной мышцы и верхним брюшком лопаточно-подъязычной мышцы.

**Главный сосудисто-нервный пучок шеи** окружен сонным влагалищем и включает в свой состав, *общую сонную артерию* (a. carotis communis), *внутреннюю яремную вену* (v. jugularis interna), *блуждающий нерв* (n. vagus), *шейную петлю* (ansa cervicalis) и *яремный ствол* (truncus jugularis) вместе с глубокими латеральными узлами шеи.

**Бифуркация общей сонной артерии** — место ее деления на наружную и внутреннюю сонные артерии. Находится в проекции сонного треугольника на уровне верхнего края щитовидного хряща (место впадения лицевой вены во внутреннюю яремную вену).

**Передняя группа ветвей наружной сонной артерии** — *верхняя щитовидная* (a. thyroidea superior), *язычная* (a. lingualis) и *лицевая артерии* (a. facialis).

**Средняя группа ветвей наружной сонной артерии** — *поверхностная височная артерия* (a. temporalis superficialis), *верхнечелюстная* (a. maxillaris) и *восходящая глоточная артерия* (a. pharyngea ascendens).

**Задняя группа ветвей наружной сонной артерии** — *затылочная артерия* (a. occipitalis), *задняя ушная* (a. auricularis posterior) и *грудино-ключично-сосцевидная артерия* (a. sternocleidomastoidea).

**Артериальный круг большого мозга** (*виллизиев круг*) включает в свой состав *передние мозговые артерии*, *переднюю соединительную* и *задние соединительные артерии* (из системы внутренних сонных артерий), а также *задние мозговые артерии* — ветви базилярной артерии (из системы позвоночных артерий).

**Внутренняя яремная вена** начинается от краев яремного отверстия, лежит в составе главного сосудисто-нервного пучка шеи и, сливаясь с *подключичной веной*, формирует *плечеголовную вену*. Притоками внутренней яремной вены являются *занижнечелюстная вена*, *верхние*, *средние щитовидные* и *глоточные вены*, *лицевая*, *язычная вена* и др.

**Наружная яремная вена** (v. jugularis externa) является подкожной веной, расположенной под поверхностной фасцией шеи.

**Лимфоузлы шеи второго уровня**<sup>1</sup> расположены вокруг верхней трети внутренней яремной вены; в них оттекает лимфа от стенок ротовой и носовой полости, глотки и гортани, а также околоушной железы.

**Лимфоузлы шеи третьего уровня** находятся вокруг средней трети внутренней яремной вены; в них оттекает лимфа от стенок ротовой полости, глотки и гортани.

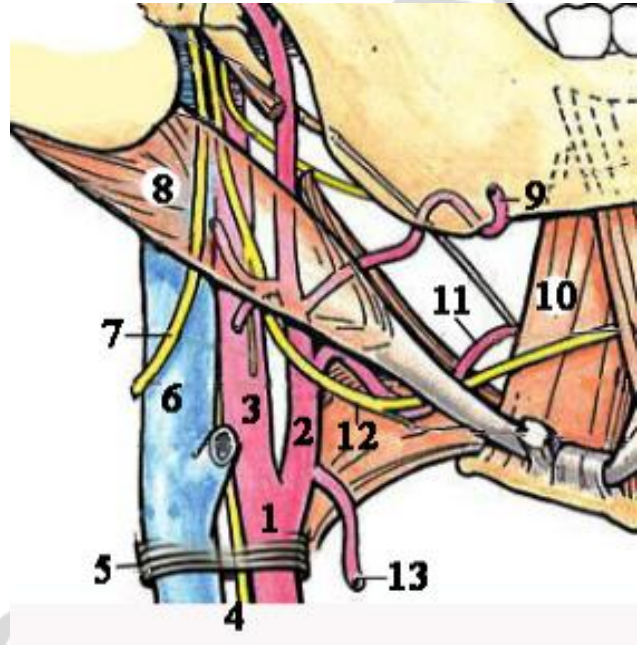
**Лимфоузлы шеи четвертого уровня** расположены на уровне нижней трети внутренней яремной вены; в них оттекает лимфа от стенок гортанной части глотки, гортани, щитовидной железы и шейного отдела пищевода.

<sup>1</sup> Лимфоузлы шеи первого уровня — подподбородочные и поднижнечелюстные узлы (см. стр. 15).

**МАТЕРИАЛЫ ДЛЯ САМОСТОЯТЕЛЬНОЙ РАБОТЫ**

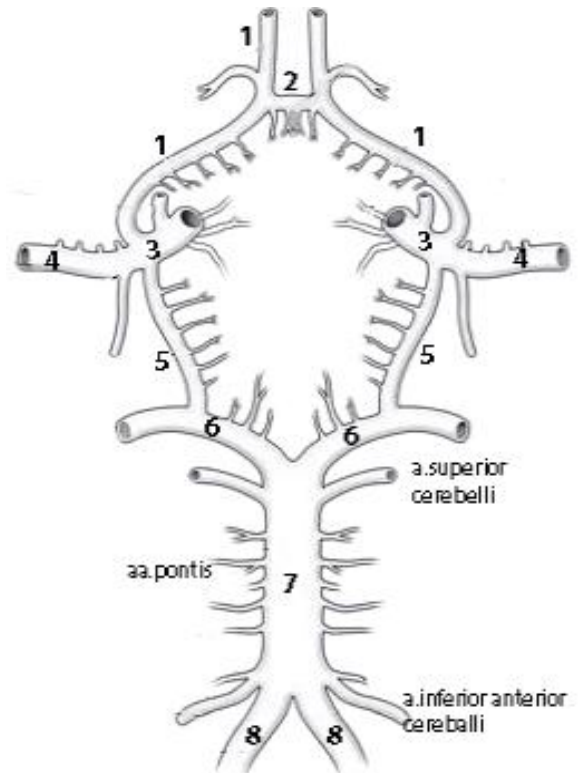
**Главный сосудисто-нервный пучок шеи (вид справа).** Назовите структуры, обозначенные на рисунке:

1. \_\_\_\_\_ артерия
2. \_\_\_\_\_ артерия
3. \_\_\_\_\_ артерия
4. \_\_\_\_\_ нерв
5. \_\_\_\_\_
6. \_\_\_\_\_ вена
7. \_\_\_\_\_ нерв
8. **Заднее брюшко двубрюшной мышцы**
9. \_\_\_\_\_ артерия
10. **Подъязычно-язычная мышца**
11. \_\_\_\_\_ артерия
12. \_\_\_\_\_ нерв
13. \_\_\_\_\_ артерия



**Ветви внутренней сонной артерии (виллизиев круг).** Назовите структуры, обозначенные на рисунке:

1. \_\_\_\_\_ артерия
2. \_\_\_\_\_ артерия
3. \_\_\_\_\_ артерия
4. \_\_\_\_\_ артерия
5. \_\_\_\_\_ артерия
6. \_\_\_\_\_ артерия
7. \_\_\_\_\_ артерия
8. \_\_\_\_\_ артерия

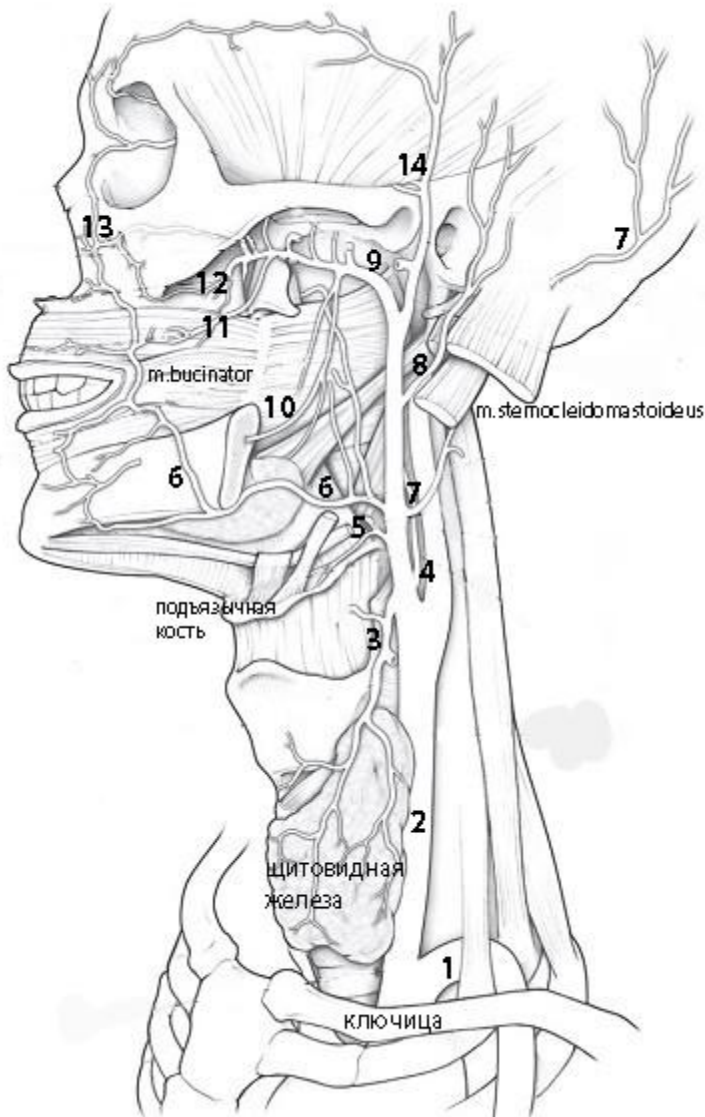


Выделите цветом:

- a. cerebri anterior
- a. communicans anterior
- a. cerebri posterior
- a. communicans posterior

КЛИНИЧЕСКАЯ АНАТОМИЯ ШЕИ

**Ветви левой наружной сонной артерии.** Назовите структуры, обозначенные на рисунке:



1. \_\_\_\_\_ артерия
2. \_\_\_\_\_ артерия
3. \_\_\_\_\_ артерия
4. **Восходящая глоточная артерия**
5. **Язычная артерия**
6. \_\_\_\_\_ артерия
7. \_\_\_\_\_ артерия
8. \_\_\_\_\_ артерия
9. \_\_\_\_\_ артерия
10. \_\_\_\_\_ артерия
11. **Щечная артерия**
12. \_\_\_\_\_ артерия
13. \_\_\_\_\_ артерия
14. \_\_\_\_\_ артерия

Выделите цветом:

- a. carotis interna
- a. thyroidea superior
- a. facialis
- a. maxillaris
- a. temporalis superficialis
- a. auricularis posterior
- a. occipitalis

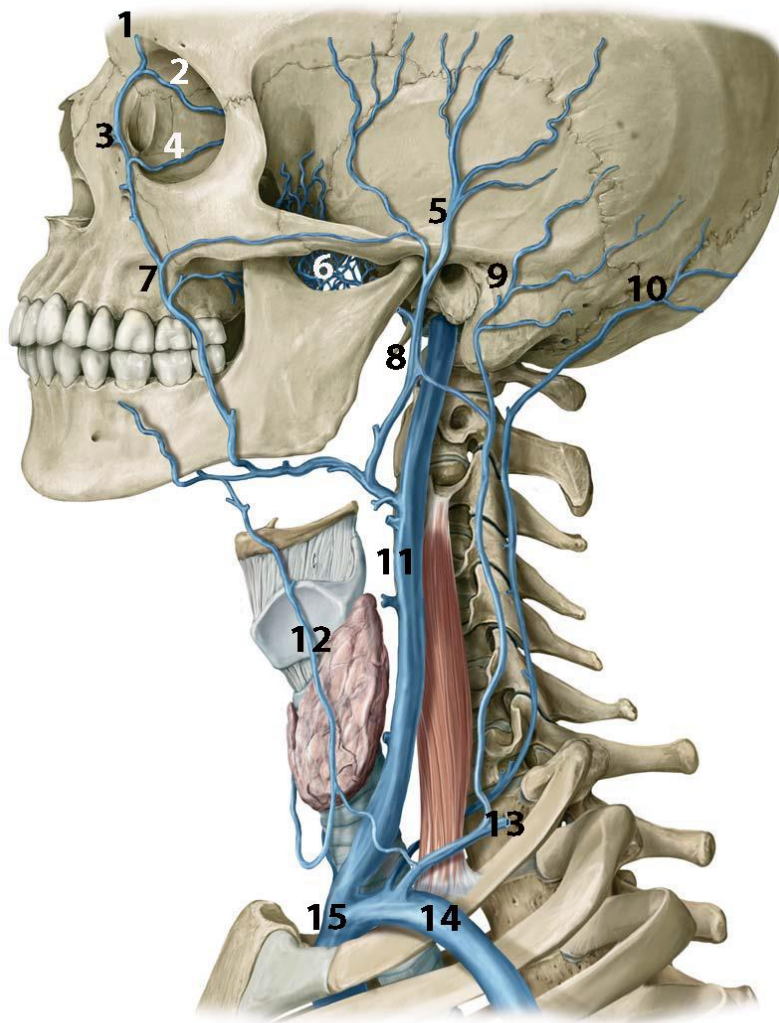
Укажите сосуды, формирующие **межсистемные анастомозы** в области головы:

**Медиальный угол глаза** — \_\_\_\_\_ артерия (из a. facialis) и \_\_\_\_\_ артерия \_\_\_\_\_ (из a. ophthalmica). **Твердая оболочка головного мозга** — \_\_\_\_\_ ветвь (\_\_\_\_\_ артерии из a. ophthalmica), \_\_\_\_\_ артерия (из a. maxillaris) и \_\_\_\_\_ артерия (ветвь a. pharyngea ascendens). **Область лба** — \_\_\_\_\_ артерия (из a. ophthalmica) и \_\_\_\_\_ артерия (из a. carotis externa). **Основание мозга** — \_\_\_\_\_ артерия (из a. basilaris) и \_\_\_\_\_ артерия (из a. carotis interna)



## КЛИНИЧЕСКАЯ АНАТОМИЯ ШЕИ

**Вены головы и шеи (вид слева).** Назовите структуры, обозначенные на рисунке:



1. \_\_\_\_\_ вена
2. \_\_\_\_\_ вена
3. \_\_\_\_\_ вена
4. \_\_\_\_\_ вена
5. \_\_\_\_\_ вена
6. \_\_\_\_\_ сплетение
7. \_\_\_\_\_ вена
8. \_\_\_\_\_ вена

9. \_\_\_\_\_ вена
10. \_\_\_\_\_ вена
11. \_\_\_\_\_ вена
12. \_\_\_\_\_ вена
13. \_\_\_\_\_ вена
14. \_\_\_\_\_ вена
15. \_\_\_\_\_ вена

**ЛАБОРАТОРНОЕ ЗАНЯТИЕ**  
**СКЕЛЕТОТОПИЯ И СИНТОПИЯ ОРГАНОВ ШЕИ; ИСТОЧНИКИ**  
**КРОВΟΣНАБЖЕНИЯ, ИННЕРВАЦИИ И ПУТИ ОТТОКА ЛИМФЫ**

**Контрольные вопросы:**

1. Границы и послыное строение лопаточно-трахеального треугольника.
2. Передняя яремная вена: топография; яремная венозная дуга.
3. Топография клетчаточных пространств лопаточно-трахеального треугольника.
4. Скелетотопия и синтопия гортани. Отделы полости гортани. Особенности строения подслизистой основы гортани у детей.
5. Источники кровоснабжения, пути лимфооттока, иннервация мышц и слизистой оболочки гортани.
6. Скелетотопия, синтопия и строение стенки трахеи. Источники кровоснабжения, пути лимфооттока, иннервация.
7. Топография щитовидной железы и околощитовидных желез; источники кровоснабжения, пути лимфооттока и иннервация.
8. Скелетотопия, синтопия, строение стенки глотки. Источники кровоснабжения, пути лимфооттока, иннервация.
9. Топография, источники кровоснабжения, пути лимфооттока, иннервация шейного отдела пищевода.

**На занятии студенты должны научиться:**

1. На анатомических препаратах и других наглядных пособиях находить органы шеи
2. Выполнять внутрикожный (косметический) шов.

**СПИСОК ИСПОЛЬЗОВАННОЙ ЛИТЕРАТУРЫ**

1. *Кабак, С. Л.* Морфология человека / С. Л. Кабак, А. А. Артишевский. Минск : Вышэйшая школа, 2009. С. 520–530.
2. *Кабак, С. Л.* Краткий курс топографической анатомии / С. Л. Кабак. Минск : Вышэйшая школа, 2014. С. 32–34.
3. *Колесников, Л. Л.* Анатомия человека / Л. Л. Колесников, С. С. Михайлов. 4-е изд., перераб. и доп. Москва : ГЭОТАР-Медиа, 2004. С. 378–388, 432–439, 737–739.
4. *Каган, И. И.* Топографическая анатомия и оперативная хирургия : учеб. / И. И. Каган, С. В. Чемизов. Москва : ГЭОТАР-Медиа, 2011. С. 391–403.
5. *Лойт, А. А.* Хирургическая анатомия головы и шеи / А. А. Лойт, А. В. Каюков. Москва : МЕДпресс-информ, 2006. С. 95–124.
6. *Кабак, С. Л.* Топографическая анатомия и оперативная хирургия головы и шеи : учеб.-метод. пособие / С. Л. Кабак, А. В. Глинник. Минск : БГМУ, 2018. С. 56–58.
7. Лекционный материал.

ГЛОССАРИЙ

**Лопаточно-трахеальный (мышечный) треугольник** ограничен средней линией шеи, верхним брюшком лопаточно-подъязычной мышцы и передним краем грудино-ключично-сосцевидной мышцы.

**Белая линия шеи** — место срастания поверхностной фасции с поверхностной и предтрахеальной пластинкой фасции шеи; находится по средней линии шеи на протяжении от подъязычной кости до середины расстояния между телом кости и рукояткой грудины.

**Надгрудинное пространство** образуется в результате расщепления поверхностной пластинки фасции шеи. Снизу оно ограничено рукояткой грудины; сверху может простираться примерно до середины расстояния между грудиной и подъязычной костью; латерально продолжается под грудино-ключично-сосцевидные мышцы в слепые карманы (карманы Грубера). Кроме клетчатки содержит яремную венозную дугу.

**Яремная венозная дуга** (*arcus venosus jugularis*) — анастомоз между двумя передними яремными венами.

**Предвисцеральное** (*предорганное, предтрахеальное*) **пространство** расположено между предтрахеальной пластинкой фасции шеи и висцеральной фасцией. Сверху пространство ограничено сращением предтрахеальной пластинки фасции шеи и подподъязычных мышц со щитовидным хрящом и подъязычной костью, латерально — сращением этой пластинки с сонным влагалищем, вниз — продолжается в верхнее средостение. Содержит *непарное щитовидное сплетение* и берущие от него начало *нижние щитовидные вены*. Выше уровня вступления в щитовидную железу нижних щитовидных артерий предвисцеральное пространство по бокам от пищевода сообщается с ретровисцеральным пространством. Ниже этого уровня два пространства разделяет соединительнотканый листок, натянутый между пищеводом и сонным влагалищем.

**Ретровисцеральное** (*позадиорганное*) **пространство** находится между предпозвоночной пластинкой фасции шеи и висцеральной фасцией. Частью этого пространства является *ретрофарингеальное (заглоточное) пространство*, которое начинается от основания черепа и располагается между щечно-глоточной фасцией (покрывает снаружи констрикторы глотки) с одной стороны и предпозвоночной пластинкой фасции шеи — с другой. Ретрофарингеальное пространство спереди сообщается с предвисцеральным пространством, а вниз продолжается в *позадипищеводное пространство*, которое сообщается с задним средостением и простирается до уровня бифуркации трахеи.

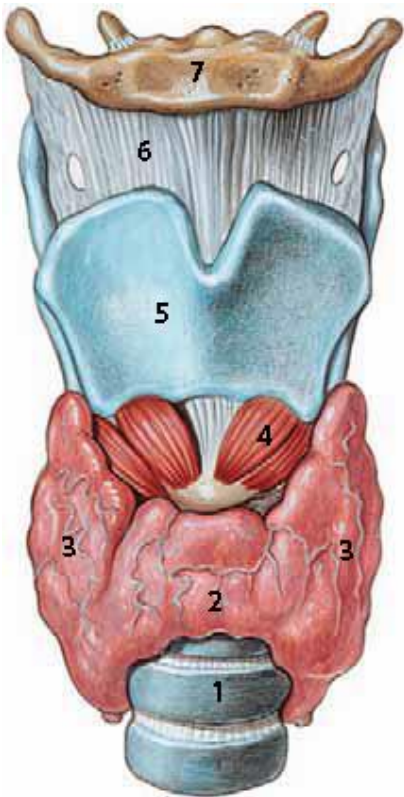
**Предпозвоночное пространство** находится между предпозвоночной пластинкой фасции шеи и телами шейных позвонков, покрытыми надкостницей. Сверху оно доходит до основания черепа, снизу заканчивается на уровне тела Th2-Th3.

**Синтопия** — топографическое отношение органа с соседними структурами.

**Скелетотопия** — расположение органов относительно элементов скелета.

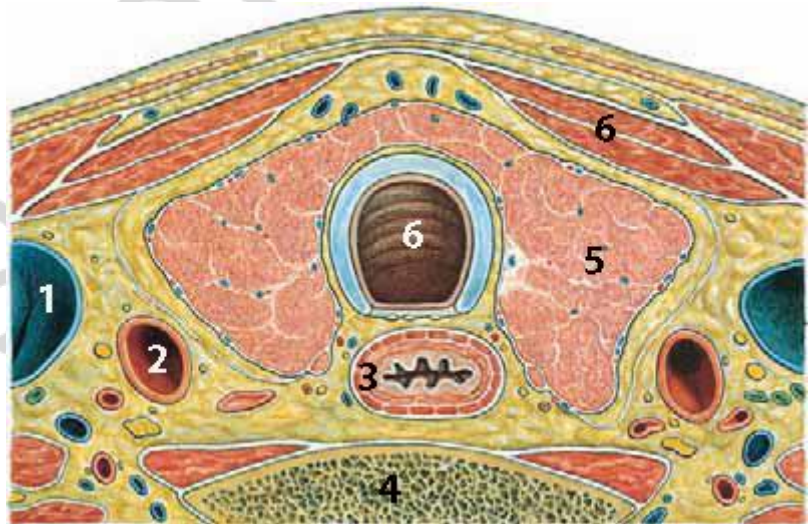
**МАТЕРИАЛЫ ДЛЯ САМОСТОЯТЕЛЬНОЙ РАБОТЫ**

**Органы шеи (вид спереди).** Назовите структуры, обозначенные на рисунке:



1. \_\_\_\_\_
2. \_\_\_\_\_ щитовидной железы
3. \_\_\_\_\_ [щитовидной железы]
4. \_\_\_\_\_ мышца
5. \_\_\_\_\_ хрящ
6. \_\_\_\_\_ мембрана
7. \_\_\_\_\_ кость

**Органы шеи (поперечный срез).** Назовите структуры, обозначенные на рисунке:



1. \_\_\_\_\_ вена
2. \_\_\_\_\_ артерия
3. \_\_\_\_\_
4. **Тело шейного позвонка**
5. \_\_\_\_\_ железа
6. **Подподъязычные мышцы**

Топография органов шеи. Заполните таблицу.

Название органа	Уровень расположения	Синтопия	Кровоснабжение	Иннервация
Гортань		сверху — _____ кость спереди — _____ (1) _____ (2) и _____ (3) мышцы сзади — _____ с боков — _____ (1), _____ _____ пучок шеи (2)	_____ (1) и _____ (2)  артерии	_____ (1) и _____ (2)  нервы
Гортанная часть глотки		спереди — _____ сзади — _____ пространство с боков — _____ пространство, в котором находятся:	_____ (1) и _____ (2)  артерии	_____ сплетение (_____ (1) и _____ (2) нервы, _____ ветви)
Трахея (шейная часть)		спереди — _____, _____ пространство сзади — _____ с боков — _____ (1), _____ нерв (2), _____ артерия (3)	_____ (1) и _____ (2)  артерии	_____ (1)  нервы
Пищевод (шейный отдел)		спереди — _____ сзади — _____ пространство (1) _____ пластинка шейной фасции (2) с боков — _____ нерв (1), _____ (3)	_____ (1) и _____ (2)  артерии	_____ нервы; ветви _____
Щитовидная железа	Перешеек — _____ кольцо трахеи; Доля: сверху — _____; снизу — _____ кольцо трахеи	спереди долей — _____ мышцы перешейка — _____ сзади — _____ железы (1), _____ (2), _____ (3), _____ нерв (4) с боков — _____ изнутри — _____ (1); _____ (2)	_____ (1) и _____ (2)  артерии	Ветви _____

## КЛИНИЧЕСКАЯ АНАТОМИЯ ШЕИ

### ЛАБОРАТОРНОЕ ЗАНЯТИЕ ТОПОГРАФИЯ ГРУДИНО-КЛЮЧИЧНО-СОСЦЕВИДНОЙ ОБЛАСТИ И ЛАТЕРАЛЬНОЙ ОБЛАСТИ ШЕИ

#### Контрольные вопросы:

1. Границы и послойное строение грудино-ключично-сосцевидной области, топография элементов главного сосудисто-нервного пучка шеи.
2. Границы и содержимое лестнично-позвоночного треугольника.
3. Ход подключичной артерии, ее отделы, ветви.
4. Ход и области ветвления позвоночной артерии.
5. Ход и ветви внутренней грудной артерии.
6. Щитошейный ствол: топография; ветви и области их ветвления.
7. Границы и содержимое межлестничного промежутка (треугольника) и предлестничного пространства.
8. Яремный венозный угол: топография, источники формирования, взаимоотношения с другими сосудисто-нервными образованиями.
9. Показания и техника выполнения катетеризации подключичной вены. Показания для канюлирования грудного протока.
10. Строение и топография шейного отдела симпатического ствола.
11. Топография и ветви верхнего, среднего шейного и шейно-грудного узлов симпатического ствола, ветви и зоны иннервации.
12. Границы латеральной области шеи. Послойное строение лопаточно-ключичного и лопаточно-трапециевидного треугольников. Клетчаточное пространство латерального треугольника шеи.

#### На занятии студенты должны научиться:

1. Определять у живого человека пульс на подключичной артерии.
2. На анатомических препаратах и других наглядных пособиях находить подключичную, позвоночную и внутреннюю грудную артерии, щитошейный ствол, плечеголовную и подключичную вены, шейный отдел симпатического ствола.

#### СПИСОК ИСПОЛЬЗОВАННОЙ ЛИТЕРАТУРЫ

1. Кабак, С. Л. Морфология человека / С. Л. Кабак, А. А. Артишевский. Минск : Вышэйшая школа, 2009. С. 530–531.
2. Кабак, С. Л. Краткий курс топографической анатомии / С. Л. Кабак. Минск : Вышэйшая школа, 2014. С. 34–38.
3. Колесников, Л. Л. Анатомия человека / Л. Л. Колесников, С. С. Михайлов. 4-е изд., перераб. и доп. Москва : ГЭОТАР-Медиа, 2004. С. 530–533, 719–723.
4. Каган, И. И. Топографическая анатомия и оперативная хирургия : учеб. / И. И. Каган, С. В. Чемизов. Москва : ГЭОТАР-Медиа, 2011. С. 403–415.
5. Кабак, С. Л. Топографическая анатомия и оперативная хирургия головы и шеи : учеб.-метод. пособие / С. Л. Кабак, А. В. Глинник. Минск : БГМУ, 2018. С. 58–61.
6. Лекционный материал.

## ГЛОССАРИЙ

**Лестнично-позвоночный треугольник** ограничен *снизу* куполом плевры, *снаружи* — передней лестничной мышцей, *изнутри* — длинной мышцей шеи. Вершина треугольника достигает уровня шестого шейного позвонка. В проекции треугольника под предпозвоночной пластинкой фасции шеи лежат: первый отдел подключичной артерии с отходящими здесь от нее ветвями, дуга грудного протока (слева), нижний (шейно-грудной) узел симпатического ствола.

**Ветви первого отдела подключичной артерии** — *щитошейный ствол* (truncus thyrocervicalis) — дает начало нижней щитовидной, надлопаточной, восходящей шейной и поперечной артерии шеи; *позвоночная артерия* (a. vertebralis) и *внутренняя грудная артерия* (a. thoracica interna).

**Ветви второго отдела подключичной артерии** — *реберно-шейный ствол* (truncus costocervicalis), от которого начинается *глубокая шейная артерия* (a. cervicalis profunda) и *наивысшая межреберная артерия* (a. intercostalis suprema).

**Ветви третьего отдела подключичной артерии** — *дорсальная артерия лопатки* (a. dorsalis scapulae). В  $\frac{1}{3}$  случаев является глубокой ветвью поперечной артерии шеи.

**Дуга грудного протока** (arcus ductus thoracici) образуется его шейной частью, которая из промежутка между левыми общей сонной и подключичной артериями следует вверх и латерально, заходит в пространство между позвоночной артерией сзади и внутренней яремной веной спереди и, образовав расширение, впадает в левый венозный угол.

**Шейный отдел симпатического ствола** представлен *верхним, средним и нижним (шейно-грудным) узлами*, содержащими эфферентные симпатические нейроны. На них заканчиваются преганглионарные волокна — отростки нейронов боковых столбов серого вещества последнего шейного, верхних грудных сегментов спинного мозга, которые подходят к узлам в составе белых соединительных ветвей. Постганглионарные волокна — отростки нейронов шейных узлов симпатического ствола идут сначала в составе *яремного, внутреннего, наружного сонного нервов и гортанно-глоточных ветвей*, а затем формируют сосудистые сплетения, обеспечивая симпатическую иннервацию органов головы и шеи.

**Латеральная область (задний треугольник) шеи** ограничена задним краем грудиноключично-сосцевидной мышцы, передним краем трапециевидной мышцы и ключицей.

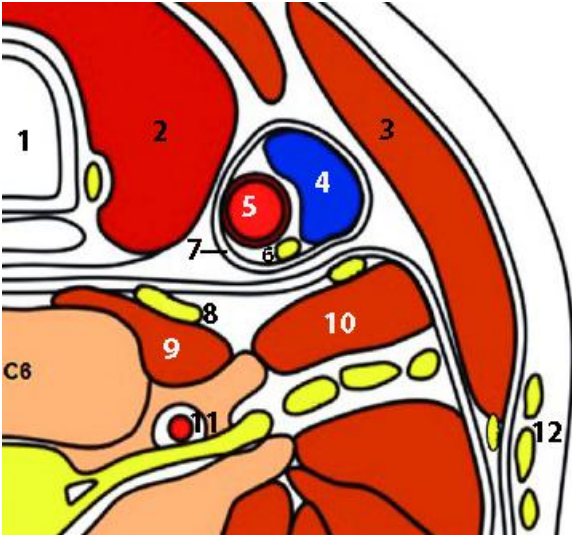
**Межлестничный промежуток (треугольник)** ограничен передней и средней лестничными мышцами, а также первым ребром; содержит второй отдел *подключичной артерии* и *стволы плечевого сплетения*.

**Предлестничное пространство** — щель, ограниченная: *сзади* — передней лестничной мышцей; *медиально и спереди* — грудино-подъязычной и грудино-щитовидной мышцами, *латерально и спереди* — грудино-ключично-сосцевидной мышцей. В нижнем отделе пространства проходит *подключичная вена*. Позади нее в вертикальном направлении по поверхности передней лестничной мышцы идет *диафрагмальский нерв*.

**Яремный венозный угол** (угол Пирогова) — место соединения внутренней яремной и подключичной вен, в результате чего формируется плечеголовная вена.

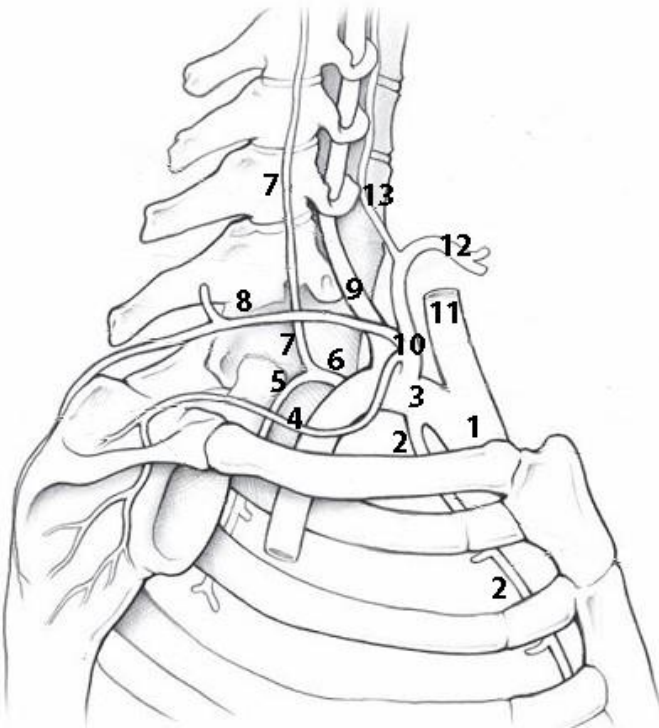
**МАТЕРИАЛЫ ДЛЯ САМОСТОЯТЕЛЬНОЙ РАБОТЫ**

**Поперечный срез шеи.** Назовите структуры, обозначенные на рисунке:



1. \_\_\_\_\_
2. \_\_\_\_\_ железа
3. \_\_\_\_\_ мышца
4. \_\_\_\_\_ вена
5. \_\_\_\_\_ артерия
6. \_\_\_\_\_ нерв
7. \_\_\_\_\_
8. \_\_\_\_\_ ствол
9. \_\_\_\_\_ мышца \_\_\_\_\_
10. \_\_\_\_\_ мышца
11. \_\_\_\_\_ артерия

**Топография ветвей правой подключичной артерии.** Назовите структуры, обозначенные на рисунке:



1. \_\_\_\_\_ ствол
2. \_\_\_\_\_ артерия
3. \_\_\_\_\_ артерия
4. \_\_\_\_\_ артерия
5. \_\_\_\_\_ артерия
6. \_\_\_\_\_ ствол
7. \_\_\_\_\_ артерия
8. \_\_\_\_\_ артерия \_\_\_\_\_
9. \_\_\_\_\_ артерия
10. \_\_\_\_\_ ствол
11. \_\_\_\_\_ артерия
12. \_\_\_\_\_ артерия
13. \_\_\_\_\_ артерия

Выделите цветом ветви подключичной артерии первого  и второго  отдела



## ОПЕРАЦИИ НА ШЕЕ

### ЛАБОРАТОРНОЕ ЗАНЯТИЕ ПЕРЕВЯЗКА НАРУЖНОЙ СОННОЙ АРТЕРИИ. ТРАХЕОСТОМИЯ. ВСКРЫТИЕ ФЛЕГМОН И АБСЦЕССОВ ШЕИ. ВАГОСИМПАТИЧЕСКАЯ БЛОКАДА

#### Контрольные вопросы:

1. Способы остановки кровотечения из магистральных артерий большого круга кровообращения.
2. Отличия прямого и непрямого хирургического доступа к артериям.
3. Показания для перевязки наружной сонной артерии.
4. Техника выполнения непрямого доступа к наружной сонной артерии.
5. Абсолютные и относительные показания для трахеостомии.
6. Основные этапы выполнения трахеостомии. Отличия техники выполнения верхней и нижней трахеостомии.
7. Возможные ранние и поздние осложнения трахеостомии и способы их предупреждения.
8. Оперативное лечение абсцессов и флегмон шеи: надгрудного пространства, латерального треугольника шеи, сосудисто-нервного пучка шеи, предвисцерального и ретровисцерального пространств.
9. Вскрытие и дренирование флегмоны подподбородочного, поднижнечелюстного треугольника и дна полости рта.
10. Врожденные пороки развития (кисты и свищи шеи): источники формирования, способы лечения.
11. Показания, техника и объективные признаки эффективности выполнения вагосимпатической блокады.

#### На занятии студенты должны научиться:

1. Пользоваться лигатурной иглой Дешана и Купера.
2. Вводить трахеостомическую канюлю в просвет трахеи.
3. Снимать кожные швы.

#### СПИСОК ИСПОЛЬЗОВАННОЙ ЛИТЕРАТУРЫ

1. Кабак, С. Л. Морфология человека / С. Л. Кабак, А. А. Артишевский. Минск : Вышэйшая школа, 2009. С. 505–506, 519, 526.
2. Каган, И. И. Топографическая анатомия и оперативная хирургия : учеб. / И. И. Каган, С. В. Чемизов. Москва : ГЭОТАР-Медиа, 2011. С. 424–439, 442–447, 443–451.
3. Кабак, С. Л. Топографическая анатомия и оперативная хирургия головы и шеи : учеб.-метод. пособие / С. Л. Кабак, А. В. Глинник. Минск : БГМУ, 2018. С. 72–73, 79–83.
4. Лекционный материал.

## ОПЕРАЦИИ НА ШЕЕ

### ГЛОССАРИЙ

**Абсцесс** — гнойное воспаление тканей с их расплавлением и образованием гнойной полости, которая отграничена от окружающих тканей пиогенной мембраной (капсулой). При абсцессе требуется хирургическое лечение.

**Флегмона** — острое, не имеющее четких границ, воспаление клетчатки. Лечение хирургическое.

**Целлюлит** — диффузное или локальное воспаление дермы и подкожной клетчатки инфекционной природы или как следствие аутоиммунного процесса. Лечение консервативное.

**Жаберная щель** — выпячивание эктодермы в области шеи. Из первой пары жаберных щелей развивается наружный слуховой проход и барабанная перепонка, остальные щели редуцируются.

**Жаберный карман** — выпячивание эктодермы переднего отдела первичной кишки. Из первой пары карманов развивается барабанная полость и слуховая труба, второй пары — небные миндалины, третьей и четвертой пары — околощитовидные железы и тимус.

**Щитовидный проток** — эмбриональная структура, из которой развивается щитовидная железа. Начинается от слепого отверстия языка и заканчивается в области перешейка железы.

**Боковые свищи шеи** формируются вследствие неполной редукции второй или третьей жаберной щели/второго жаберного кармана; могут быть наружными и внутренними. Наружные свищи открываются у переднего края грудино-ключично-сосцевидной мышцы в средней трети шеи, внутренние — на небно-глоточной дужке у основания небной миндалины.

**Срединная киста шеи** располагается по средней линии шеи спереди от тела подъязычной кости; формируется из остатков щитовидного протока.

**Вагосимпатическая блокада** — подведение анестетика одновременно к шейному отделу симпатического ствола и блуждающему нерву для профилактики плевропульмонального шока, который развивается вследствие травматических повреждений или ранений органов грудной полости.

**Коникотомия** — срединное рассечение гортани между перстневидным и щитовидным хрящами в пределах перстнещитовидной связки. Операция безопасна и выполняется быстрее, чем трахеотомия. Является временным вмешательством, за которым следует надлежащим образом выполнить верхнюю трахеостомию.

**Трахеостомия** — хирургическая операция наложения соустья полости трахеи с внешней средой; формируется путем введения в трахею канюли или подшиванием ее стенки к коже.

**Синдром Горнера (окуло-симпатический синдром)** — *птоз* (опускание верхнего века) и *энофтальм* (западение глазного яблока), связанные с нарушением симпатической иннервации верхней тарзальной и глазной мышцы; *анизокория* (разная величина зрачков); на стороне поражения зрачок узкий, что обусловлено параличом дилатора зрачка, и слабо реагирует на свет; *дисгидроз* (нарушение потоотделения) и *гиперемия лица* на стороне поражения как следствие нарушения иннервации потовых желез и кровеносных сосудов.

**МАТЕРИАЛЫ ДЛЯ САМОСТОЯТЕЛЬНОЙ РАБОТЫ**

**Перевязка наружной сонной артерии.**

Опишите ход проекционной линии общей сонной

артерии: \_\_\_\_\_

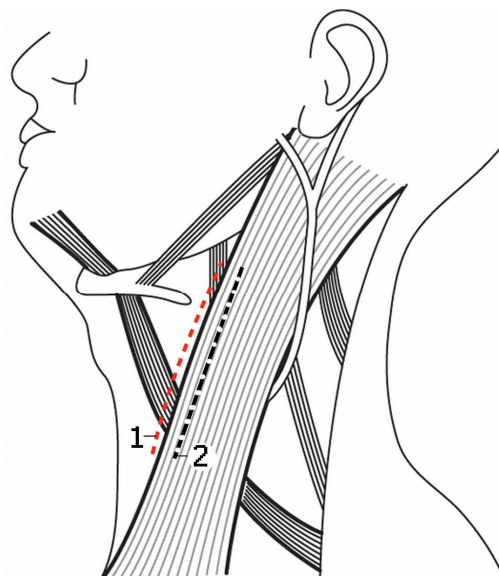
\_\_\_\_\_

\_\_\_\_\_

\_\_\_\_\_

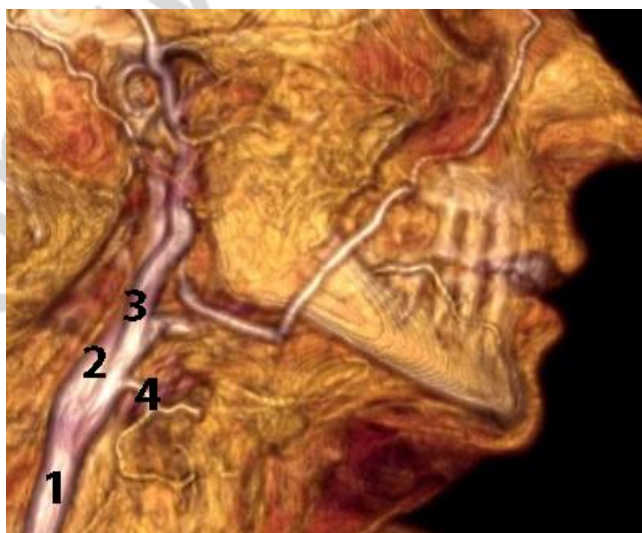1 — линия кожного разреза при \_\_\_\_\_  
доступе к сонной артерии

2 — линия кожного разреза при \_\_\_\_\_  
доступе к сонной артерии



\_\_\_\_\_ артерия (3) является  
ветвью \_\_\_\_\_ артерии (1) и от-  
личается от \_\_\_\_\_ артерии (2)  
тем, что:

- \_\_\_\_\_;
- \_\_\_\_\_;
- \_\_\_\_\_;
- \_\_\_\_\_;
- \_\_\_\_\_
- \_\_\_\_\_
- \_\_\_\_\_



4 — \_\_\_\_\_ артерия

**Дренаживание флегмон и абсцессов шеи:**

1. Флегмоны \_\_\_\_\_

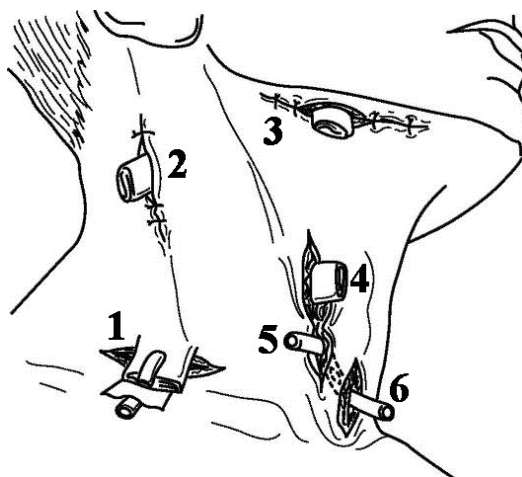
2. Абсцесса \_\_\_\_\_

3. \_\_\_\_\_ флегмоны

4. Флегмоны \_\_\_\_\_

5. \_\_\_\_\_ флегмоны

6. Абсцесса \_\_\_\_\_



## ОПЕРАЦИИ НА ШЕЕ

### ТРАХЕОСТОМИЯ

Назовите показания для трахеостомии:

- *абсолютные:* \_\_\_\_\_

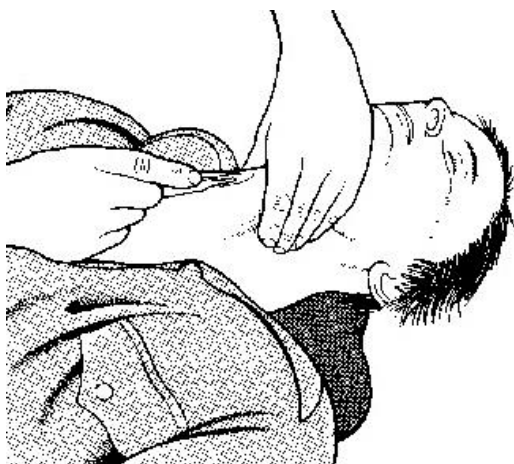
\_\_\_\_\_, которая развивается при:

- \_\_\_\_\_;
- \_\_\_\_\_;
- \_\_\_\_\_;

- *относительные:*

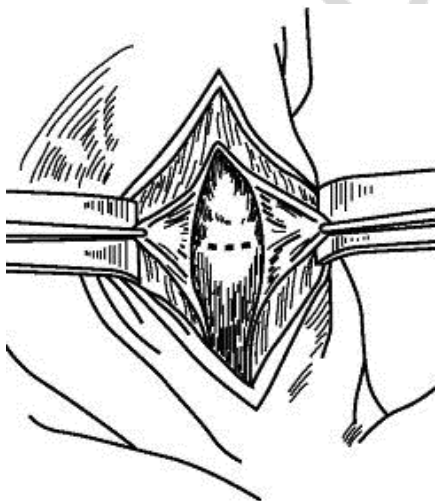
- \_\_\_\_\_;
- \_\_\_\_\_;
- \_\_\_\_\_;
- \_\_\_\_\_;
- \_\_\_\_\_;

Опишите основные этапы операции:



1. Рассечение в продольном направлении:

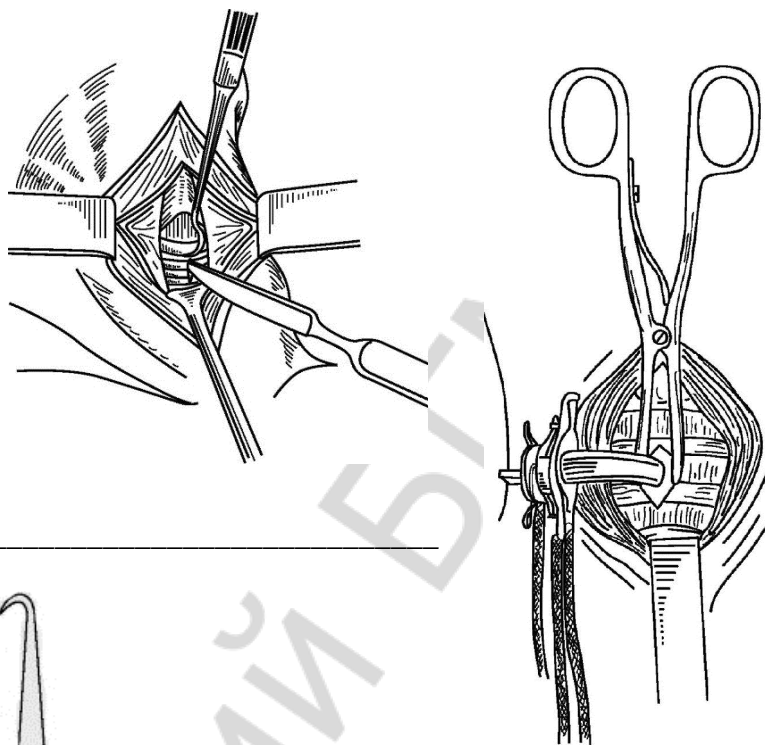
- \_\_\_\_\_ (1);
- \_\_\_\_\_ (2);
- \_\_\_\_\_ (3);
- \_\_\_\_\_ (4)



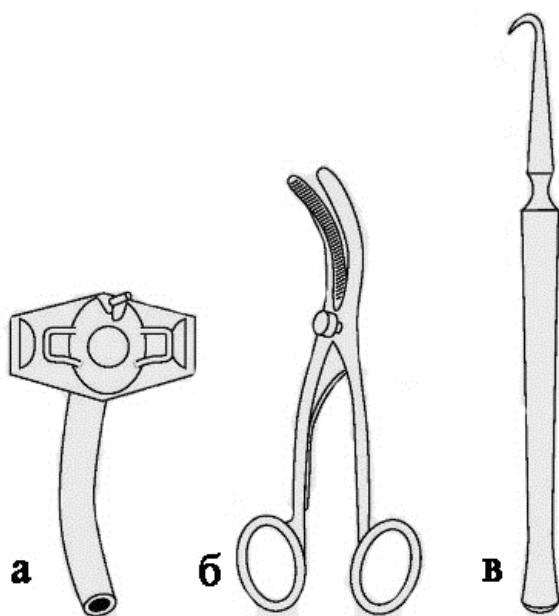
2. Мобилизация перешейка щитовидной железы за счет \_\_\_\_\_, которая образована висцеральной фасцией.

## ОПЕРАЦИИ НА ШЕЕ

3. Фиксация трахеи с помощью \_\_\_\_\_ и вскрытие ее просвета за счет рассечения \_\_\_\_\_



4. Введение \_\_\_\_\_

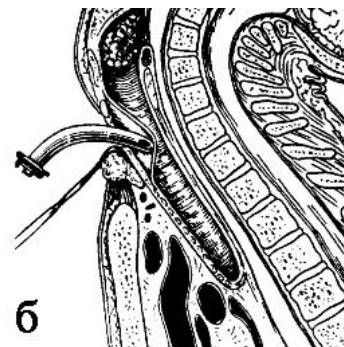
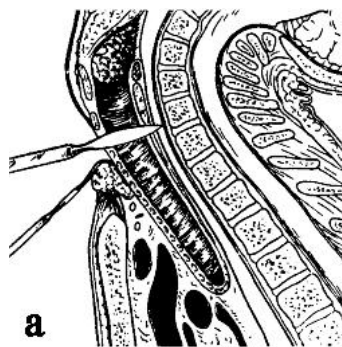


**Набор инструментов для трахеостомии.**  
Назовите инструменты:

- а — \_\_\_\_\_ ;  
 б — \_\_\_\_\_ ;  
 в — \_\_\_\_\_

Назовите возможные осложнения трахеостомии:

- а — \_\_\_\_\_ ;  
 б — \_\_\_\_\_ ;  
 \_\_\_\_\_ ;  
 • \_\_\_\_\_ ;  
 • \_\_\_\_\_



**СЕМИНАРСКОЕ ЗАНЯТИЕ**

**РАЗВИТИЕ, КРОВΟΣНАБЖЕНИЕ И ИННЕРВАЦИЯ ОРГАНОВ ГОЛОВЫ И ШЕИ**

**Вопросы для обсуждения:**

1. Производные первой жаберной дуги.
  2. Производные второй жаберной дуги, жаберные щели и жаберные карманы.
  3. Источники развития языка и щитовидной железы.
  4. Классификация и общий план строения черепных нервов.
  5. Общие принципы структурной организации вегетативного отдела периферической нервной системы.
  6. Строение и функция лимфатических сосудов и лимфатических узлов.
  7. Вегетативные узлы в области головы.
  8. Классификация мышц шеи по генетическому принципу.
  9. Классификация мышц лица (мимических мышц).
  10. Общий план строения спинномозгового нерва, области распространения его ветвей.
  11. Наружное основание черепа: отверстия и каналы; их взаиморасположение и содержимое.
  12. Топография внутреннего основания черепа.
  13. Общие принципы строения, хода и ветвления сосудистого русла головы и шеи.
- Макроскопические отличия артерий и вен.
14. Проекция ядер черепных нервов на поверхность ромбовидной ямки.

## КЛИНИЧЕСКАЯ АНАТОМИЯ ГОЛОВЫ

### ЛАБОРАТОРНОЕ ЗАНЯТИЕ КОСТНАЯ ОСНОВА И МЯГКИЕ ТКАНИ ЛИЦА: ИСТОЧНИКИ КРОВΟΣНАБЖЕНИЯ, ИННЕРВАЦИИ И ПУТИ ОТТОКА ЛИМФЫ

#### **Контрольные вопросы:**

1. Границы головы и шеи. Деление головы на лицевой и мозговой отдел. Области лицевого отдела головы; пропорции лица и деление на трети.
2. Скелет лицевого отдела головы.
3. Источники иннервации кожи лица. Проекция мест выхода под кожу чувствительных ветвей тройничного нерва.
4. Источники кровоснабжения лица; топография лицевой и поверхностной височной артерий.
5. Пути оттока венозной крови от лицевого отдела головы; венозные анастомозы и их значение в распространении инфекции.
6. Регионарные лимфатические узлы головы. Пути оттока лимфы от лицевого отдела головы.
7. Морфофункциональная характеристика мышц лица: места начала и прикрепления, ориентация волокон, функции; кровоснабжение.
8. Топография двигательных ветвей лицевого нерва, околушное сплетение. Клинические проявления поражения лицевого нерва после выхода из шилососцевидного отверстия.
9. Макро- и микроскопические особенности строения верхней и нижней челюсти. Места локализации типичных переломов верхней и нижней челюсти.

#### **На занятии студенты должны научиться:**

1. Находить на анатомических препаратах и других наглядных пособиях ветви лицевого нерва, кожные ветви тройничного нерва, лицевую, подглазничную, надглазничную, подбородочную, поверхностную височную артерии; мышцы лица; жевательные мышцы; кости лицевого черепа.

#### **СПИСОК ИСПОЛЬЗОВАННОЙ ЛИТЕРАТУРЫ**

1. *Кабак, С. Л.* Морфология человека / С. Л. Кабак, А. А. Артишевский. Минск : Вышэйшая школа, 2009. С. 537–545.
2. *Кабак, С. Л.* Краткий курс топографической анатомии / С. Л. Кабак. Минск : Вышэйшая школа, 2014. С. 11–15.
3. *Колесников, Л. Л.* Анатомия человека / Л. Л. Колесников, С. С. Михайлов. 4-е изд., перераб. и доп. Москва : ГЭОТАР-Медиа, 2004. С. 86–90, 101–121, 173–176, 247–265.
4. *Каган, И. И.* Топографическая анатомия и оперативная хирургия : учеб. / И. И. Каган, С. В. Чемизов. Москва : ГЭОТАР-Медиа, 2011. С. 179–186.
5. *Кабак, С. Л.* Топографическая анатомия и оперативная хирургия головы и шеи : учеб.-метод. пособие / С. Л. Кабак, А. В. Глинник. Минск : БГМУ, 2018. С. 13–20.
6. Лекционный материал.

## ГЛОССАРИЙ

**Голова** — верхняя часть тела человека. Ее нижняя граница соответствует верхней границе шеи. В топографической анатомии различают мозговую и лицевую отделы головы. Границей между ними служит линия, проходящая по надглазничному краю и верхнему краю скуловой дуги до наружного слухового отверстия.

**Верхняя треть лица** имеет протяженность от линии роста волос до линии, соединяющей брови.

**Средняя треть лица** начинается от линии, соединяющей надбровные дуги, и заканчивается на уровне краев крыльев носа (основания перегородки носа).

**Нижняя треть лица** находится в пределах от края крыльев носа до нижней части подбородка. В челюстно-лицевой хирургии граница между средней и нижней третью лица проводится по режущему краю передних зубов верхней челюсти.

**Большой ушной нерв** (n. auricularis magnus) — ветвь шейного сплетения; иннервирует ушную раковину и наружный слуховой проход, а также кожу над околоушной железой.

**Надглазничный нерв** (n. supraorbitalis) — самая толстая ветвь лобного нерва; выходит на лицо на границе средней и латеральной трети надглазничного края на расстоянии 2,7 см от средней линии; иннервирует кожу верхнего века и лба.

**Надблоковый нерв** (n. supratrochlearis) — ветвь лобного нерва; выходит у внутреннего угла глаза и идет к коже спинки носа и нижнемедиальному отделу лба.

**Подглазничный нерв** (n. infraorbitalis) — конечная ветвь верхнечелюстного нерва; место выхода на лицо проецируется в точке, расположенной на расстоянии 3 см от средней линии и на 6–7 мм ниже подглазничного края; иннервирует кожу нижнего века, носа, верхней губы, щеки.

**Скуловой нерв** (n. zygomaticus) — ветвь верхнечелюстного нерва; иннервирует кожу скуловой и височной области.

**Подбородочный нерв** (n. mentalis) — конечная ветвь нижнего альвеолярного нерва; выходит на лицо через *подбородочное отверстие*, которое проецируется между корнями премоляров на середине высоты тела нижней челюсти; иннервирует кожу нижней губы и подбородка.

**Лицевой нерв** (n. facialis) — VII пара черепных нервов. Он выходит из черепа через шиловосцевидное отверстие. Двигательные волокна иннервируют мышцы лица, стремную мышцу, заднее брюшко двубрюшной мышцы, шилоподъязычную мышцу и подкожную мышцу шеи; чувствительные — слизистую оболочку предбороздовой части языка (вкусовая чувствительность); преганглионарные парасимпатические волокна заканчиваются в крыло-небном и поднижнечелюстном (подъязычном) узлах.

**Крыловидное сплетение** (plexus pterygoideus) расположено между крыловидными мышцами; анастомозирует с венами глазницы и лицевой веной.

**Околоушные узлы** (поверхностные и глубокие) собирают лимфу от кожи лобной, теменной и височной области, латерального края века, верхней губы, ушной раковины и наружного слухового прохода; от височно-нижне-челюстного сустава, околоушной и слезной железы, барабанной перепонки и слуховой трубы.

**Лицевые узлы** (щечный, носогубный) собирают лимфу от глазного яблока, мышц лица, слизистой оболочки щеки, губ и десен, кожи области рта и носа.

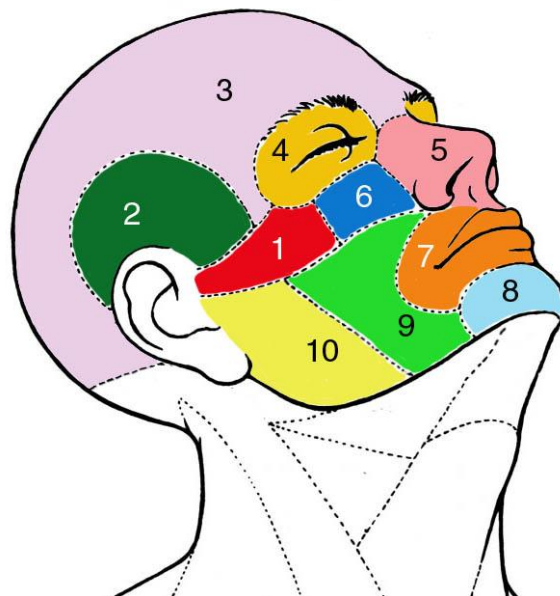


## КЛИНИЧЕСКАЯ АНАТОМИЯ ГОЛОВЫ

### МАТЕРИАЛЫ ДЛЯ САМОСТОЯТЕЛЬНОЙ РАБОТЫ

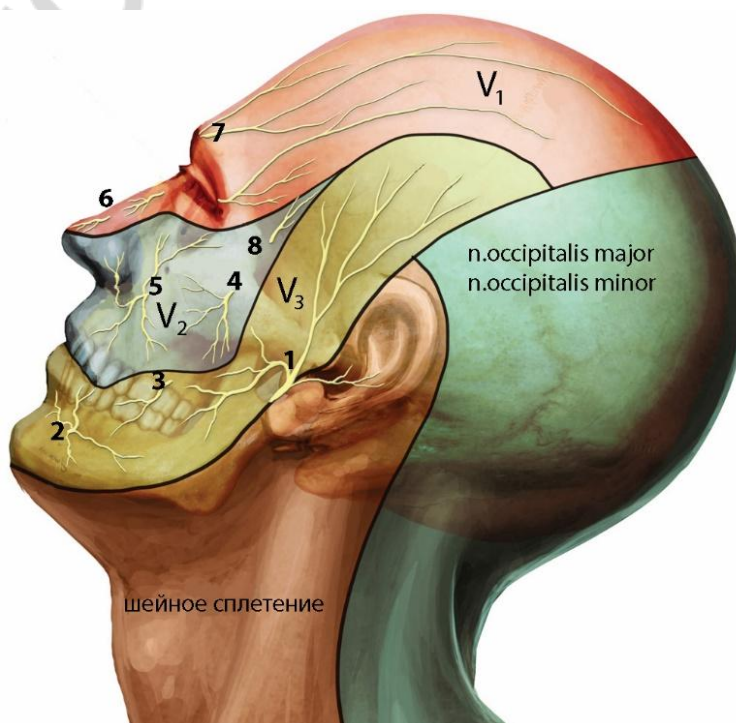
**Области головы (схема).** Назовите обозначенные на рисунке области:

1. \_\_\_\_\_ область
2. \_\_\_\_\_ область
3. \_\_\_\_\_ область
4. Область \_\_\_\_\_
5. Область \_\_\_\_\_
6. \_\_\_\_\_ область
7. Область \_\_\_\_\_
8. \_\_\_\_\_ область
9. \_\_\_\_\_ область
10. \_\_\_\_\_ область



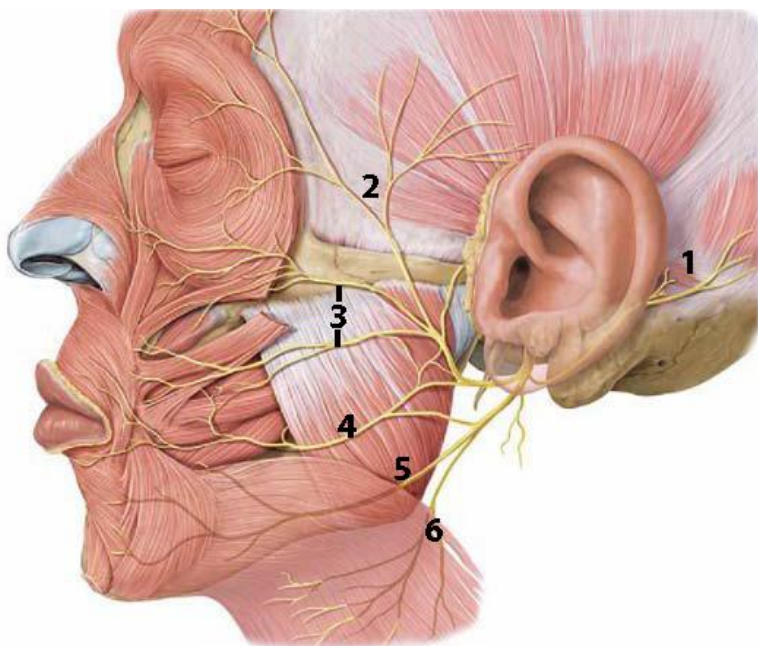
**Иннервация кожи головы.** Назовите обозначенные на рисунке нервы:

1. \_\_\_\_\_ нерв
2. \_\_\_\_\_ нерв
3. \_\_\_\_\_ нерв
4. \_\_\_\_\_ ветвь  
нерва
5. \_\_\_\_\_ нерв
6. \_\_\_\_\_ ветвь  
(\_\_\_\_\_ нерва)
7. \_\_\_\_\_ нерв



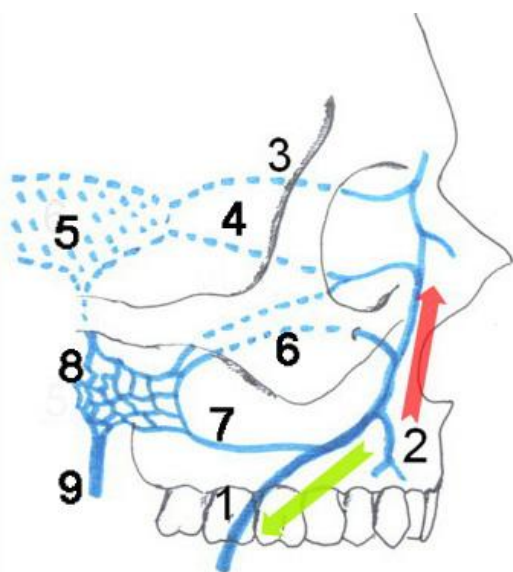
## КЛИНИЧЕСКАЯ АНАТОМИЯ ГОЛОВЫ

**Топография ветвей лицевого нерва.** Назовите структуры, обозначенные на рисунке:



1. \_\_\_\_\_ нерв
2. \_\_\_\_\_ ветви
3. \_\_\_\_\_ ветви
4. \_\_\_\_\_ ветви
5. \_\_\_\_\_ ветвь
6. \_\_\_\_\_ ветвь

**Венозные анастомозы.** Назовите структуры, обозначенные на рисунке:



1. \_\_\_\_\_ вена
2. \_\_\_\_\_ вена
3. \_\_\_\_\_ вена
4. \_\_\_\_\_ вена
5. \_\_\_\_\_ синус
6. \_\_\_\_\_ вена
7. \_\_\_\_\_ вена \_\_\_\_\_
8. \_\_\_\_\_ сплетение
9. \_\_\_\_\_ вена

Назовите возможные пути распространения инфекции:

1. Лицевая вена → \_\_\_\_\_ вена → \_\_\_\_\_ → \_\_\_\_\_ вена →  
**пещеристый синус**
2. Лицевая вена → \_\_\_\_\_ вена и \_\_\_\_\_ вена \_\_\_\_\_ →  
\_\_\_\_\_ сплетение → **венозное сплетение** \_\_\_\_\_ и \_\_\_\_\_  
**отверстий** → **пещеристый синус**
3. Крыловидное сплетение → \_\_\_\_\_ вена → \_\_\_\_\_ вена → **пещери-**  
**стый синус**

## КЛИНИЧЕСКАЯ АНАТОМИЯ ГОЛОВЫ

### ЛАБОРАТОРНОЕ ЗАНЯТИЕ ТОПОГРАФИЯ ЩЕЧНОЙ И ПОДГЛАЗНИЧНОЙ ОБЛАСТИ. ПЕРВИЧНАЯ ХИРУРГИЧЕСКАЯ ОБРАБОТКА РАН ЛИЦЕВОГО ОТДЕЛА ГОЛОВЫ

#### **Контрольные вопросы:**

1. Щечная и подглазничная область: границы, послойное строение.
2. Клетчаточные пространства щечной и подглазничной области. Источники инфицирования и возможные пути распространения инфекции.
3. Требования, предъявляемые к первичной хирургической обработке ран лицевого отдела головы.
4. Основные этапы и особенности первичной хирургической обработки ран лицевого отдела головы.
5. Общие принципы закрытия ран в области лицевого отдела головы (иглы, шовный материал, разновидности швов и т. д.).
6. Места кожных разрезов при вскрытии флегмон и абсцессов одонтогенной природы, основные этапы операции.
7. Виды кожно-пластических операций, выполняемых с целью закрытия обширных дефектов на лице.

#### **На занятии студенты должны научиться:**

1. Подбирать набор хирургических инструментов для вскрытия гнойного очага.
2. Накладывать швы: внутрикожный (косметический), вертикальный (Мак-Миллана) и горизонтальный (П-образный).

#### **СПИСОК ИСПОЛЬЗОВАННОЙ ЛИТЕРАТУРЫ**

1. Кабак, С. Л. Морфология человека / С. Л. Кабак, А. А. Артишевский. Минск : Вышэйшая школа, 2009. С. 580, 546–547, 592–593.
2. Кабак, С. Л. Краткий курс топографической анатомии / С. Л. Кабак. Минск : Вышэйшая школа, 2014. С. 16.
3. Каган, И. И. Топографическая анатомия и оперативная хирургия : учеб. / И. И. Каган, С. В. Чемизов. Москва : ГЭОТАР-Медиа, 2011. С. 186–187, 198–199, 200–201, 272–278.
4. Кабак, С. Л. Топографическая анатомия и оперативная хирургия головы и шеи : учеб.-метод. пособие / С. Л. Кабак, А. В. Глинник. Минск : БГМУ, 2018. С. 20–21.
5. Лекционный материал.

## ГЛОССАРИЙ

**Щечная область** ограничена *сверху* нижним краем скуловой кости (горизонтальной линией, проведенной через основание перегородки носа); *снизу* — основанием нижней челюсти; *спереди* — носогубной складкой; *сзади* — передним краем жевательной мышцы.

**Подглазничная область** ограничена *сверху* подглазничным краем; *снизу* — горизонтальной линией, проведенной через основание перегородки носа; *сзади* — вертикальной линией, соединяющей латеральный угол глаза с нижней границей; *спереди* — крылом носа.

**Межмышечное пространство щеки (щечное пространство)** ограничено *спереди* мышцами, формирующими угол рта; *снаружи* — мышцей смеха и подкожной мышцей шеи; *сзади* — передним краем жевательной мышцы; *сверху* — большой скуловой мышцей. *Дном* клетчаточного пространства служит щечная мышца.

**Щечно-глоточная фасция (fascia buccopharyngea)** покрывает щечную мышцу, у переднего края жевательной мышцы переходит на внутреннюю поверхность ветви нижней челюсти, покрывает медиальную крыловидную мышцу и продолжается на стенку глотки.

**Крыловидно-нижнечелюстной шов** — фиброзный тяж, натянутый между крыловидным крючком и нижней челюстью; место начала щечной мышцы и верхнего констриктора глотки.

**Жировое тело щеки** — инкапсулированное скопление жировой ткани, входящее в состав межмышечного пространства щеки. Имеет *височный, глазничный и крыловидно-небный отростки*, которые проникают в соответствующие топографо-анатомические области головы и могут служить проводниками воспалительных процессов одонтогенной природы.

**Подглазничное пространство (пространство клыковой ямки)** находится в проекции одноименной ямки между мимическими мышцами, входящими в состав верхней губы, и передней поверхностью тела верхней челюсти. Сообщается со щечным пространством и глазницей (по ходу угловой вены и подглазничного канала). Абсцесс этого пространства может спонтанно дренироваться в области латерального или медиального угла глаза.

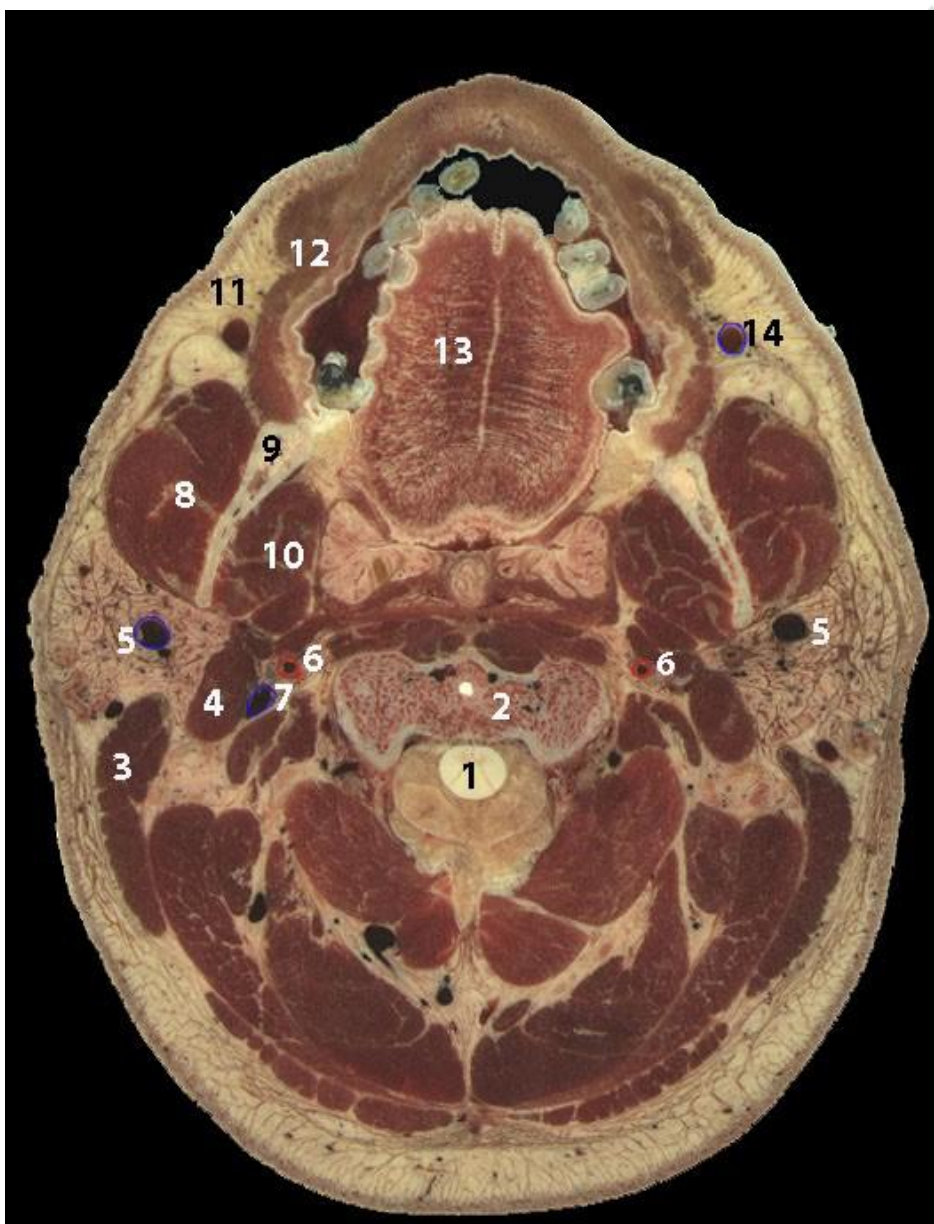
**Первичная хирургическая обработка раны** — операция, в ходе которой производится удаление нежизнеспособных тканей и присутствующих в них микроорганизмов с целью предупреждения развития раневой инфекции. По срокам проведения различают *раннюю* (первые 24 часа), *отсроченную* (первые 48 часов) и *позднюю* (по истечении 48 часов после ранения) хирургическую обработку раны.

**Несвободная пластика** — пластика тканями с сохранением питания от материнского ложа. Включает пластику местными тканями, лоскутом на ножке, филатовским стеблем и реконструктивные операции, связанные с изменением конфигурации участков тела.

**Свободная пластика** — пересадка тканей (кожи, слизистой оболочки, жировой клетчатки, фасции, сухожилия, хряща и др.), лишенных питания от материнского ложа с реваascularизацией их на новом месте с помощью микрохирургической техники.

МАТЕРИАЛЫ ДЛЯ САМОСТОЯТЕЛЬНОЙ РАБОТЫ

Поперечный распил головы. Назовите структуры, обозначенные на рисунке:



- |  |                              |
|--|------------------------------|
| 1. <b>Спина́й мозг</b>                   | 8. _____ мышца               |
| 2. _____                                 | 9. _____                     |
| 3. _____ мышца                           | 10. _____ мышца              |
| 4. <b>Заднее брюшко двубрюшной мышцы</b> | 11. <b>Жировое тело щеки</b> |
| 5. _____ вена                            | 12. _____ мышца              |
| 6. _____ артерия                         | 13. _____                    |
| 7. _____ вена                            | 14. _____ вена               |

## КЛИНИЧЕСКАЯ АНАТОМИЯ ГОЛОВЫ

### ЛАБОРАТОРНОЕ ЗАНЯТИЕ ОБЛАСТЬ РТА. ПОСЛОЙНОЕ СТРОЕНИЕ СТенок ПРЕДДВЕРИЯ И СОБСТВЕННО ПОЛОСТИ РТА

#### **Контрольные вопросы:**

1. Границы преддверия полости рта. Послойное строение губы; источники кровоснабжения и иннервации кожи, слизистой оболочки и мышц. Пути оттока лимфы от верхней и нижней губы.
2. Границы собственно полости рта. Послойное строение мягкого и твердого нёба, источники кровоснабжения и иннервации слизистой оболочки и мышц мягкого неба.
3. Периодонт: десневой и прикрепленный, цемент, альвеолярная кость.
4. Топография небной миндалины: миндаликовая ямка, миндаликовая капсула, паратонзиллярная клетчатка.
5. Рельеф слизистой оболочки дна полости рта: подъязычный сосочек, подъязычная складка, уздечка языка.
6. Мышцы дна полости рта: морфофункциональная характеристика, источники кровоснабжения и иннервации. Межмышечные щели.
7. Части, поверхности, борозды языка. Местоположение язычной миндалины.
8. Слепое отверстие языка: локализация, происхождение, связь со срединными кистами и свищами шеи.
9. Группы мышц языка: места начала, прикрепления, функции.
10. Источники кровоснабжения и иннервации слизистой оболочки и мышц языка; пути оттока венозной крови и лимфы.

#### **На занятии студенты должны научиться:**

1. Находить на анатомических препаратах и других наглядных пособиях, а также определять у живого человека нёбную занавеску, зев, уздечку верхней (нижней) губы и языка, подъязычные сосочки и складки, нёбные миндалины.
2. Демонстрировать мышцы и местоположение клетчаточных пространств на пластилиновой модели дна полости рта.

#### **СПИСОК ИСПОЛЬЗОВАННОЙ ЛИТЕРАТУРЫ**

1. Колесников, Л. Л. Анатомия человека / Л. Л. Колесников, С. С. Михайлов. 4-е изд., перераб. и доп. Москва : ГЭОТАР-Медиа, 2004. С. 282–285, 288–311.
2. Каган, И. И. Топографическая анатомия и оперативная хирургия : учеб. / И. И. Каган, С. В. Чемизов. Москва : ГЭОТАР-Медиа, 2011. С. 219–228, 231–234.
3. Кабак, С. Л. Топографическая анатомия и оперативная хирургия головы и шеи : учеб.-метод. пособие / С. Л. Кабак, А. В. Глинник. Минск : БГМУ, 2018. С. 21–24.
4. Лекционный материал.

## ГЛОССАРИЙ

**Область рта** ограничена горизонтальной линией, проведенной через основание перегородки носа, носогубными складками и подбородочно-губной бороздой; включает верхнюю и нижнюю губу, а также *полость рта*, которая, в свою очередь, подразделяется на *преддверие рта* и *собственно полость рта*.

**Преддверие рта** — узкое щелевидное пространство, ограниченное *снаружи* губами и щеками, *изнутри* — деснами и зубами.

**Собственно полость рта** *спереди* и *с боков* ограничена зубами и деснами, *сверху* — нёбом, *снизу* — мышцами диафрагмы рта. Сзади при помощи зева собственно полость рта сообщается с полостью глотки.

**Миндаликовая капсула** — соединительнотканная оболочка, покрывающая боковую поверхность небной миндалины. Капсула отсутствует в нижнем полюсе и на поверхности, обращенной к зеву.

**Паратонзиллярная клетчатка** расположена между боковой стенкой глотки и миндаликовой капсулой. Она хорошо развита в области верхнего полюса миндалины и является местом локализации *паратонзиллярного абсцесса*.

**Периодонт** — поддерживающий аппарат зуба; включает в свой состав десну, периодонтальную связку, альвеолярную кость и цемент.

**Периодонт десневой (десна)** — слизистая оболочка, которая прилежит к шейке зуба или срастается с надкостницей наружной поверхности зубных альвеол. Верхний свободный край десны в норме находится на 2 мм выше цементно-эмалевой границы, нижний — простирается до переходной складки (отсутствует на небной поверхности верхней челюсти), которая служит границей между десневым периодонтом и подвижной слизистой оболочкой, покрывающей альвеолярный отросток верхней челюсти и альвеолярную часть нижней челюсти.

**Периодонт прикрепленный** — часть периодонта, прилежащая к зубу. Состоит из эпителия десневого края и *десмодонта* (периодонтальной связки).

**Десневая борозда** — щель глубиной около 1 мм между свободной частью десны и поверхностью зуба. При заболеваниях десны борозда может превращаться в карман.

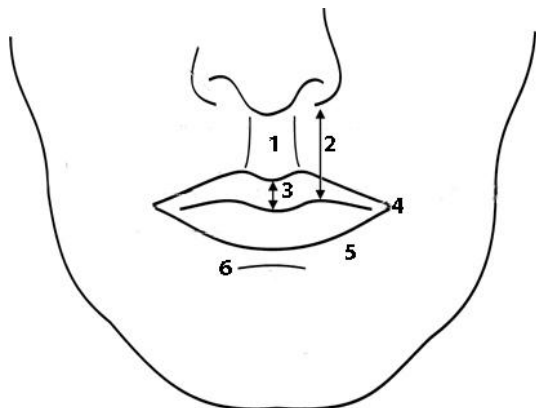
**Десневой (межзубной) сосочек** — возвышение на свободном крае десны между зубами.

**Альвеолярная кость** формирует стенку зубной альвеолы и служит местом прикрепления волокон периодонтальной связки. По гистологическому строению представляет собой типичную пластинчатую костную ткань, в которой имеются остеоны, вставочные и общие пластинки.

**Цемент** — плотная ткань, которая покрывает корень и служит местом прикрепления периодонтальной связки. Состоит из основного вещества, пронизанного беспорядочно расположенными коллагеновыми волокнами, и не содержит кровеносные сосуды.

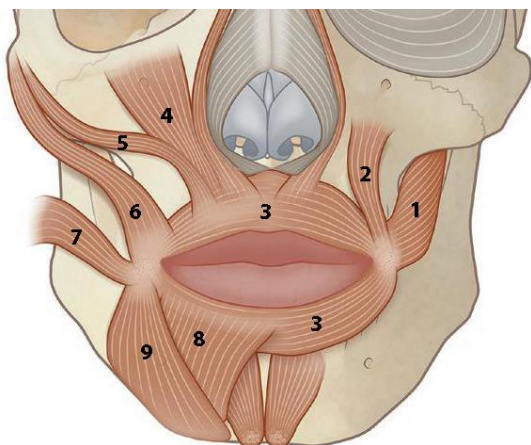
**МАТЕРИАЛЫ ДЛЯ САМОСТОЯТЕЛЬНОЙ РАБОТЫ**

Строение нижней губы (сагиттальный срез). Назовите обозначенные на рисунке структуры:

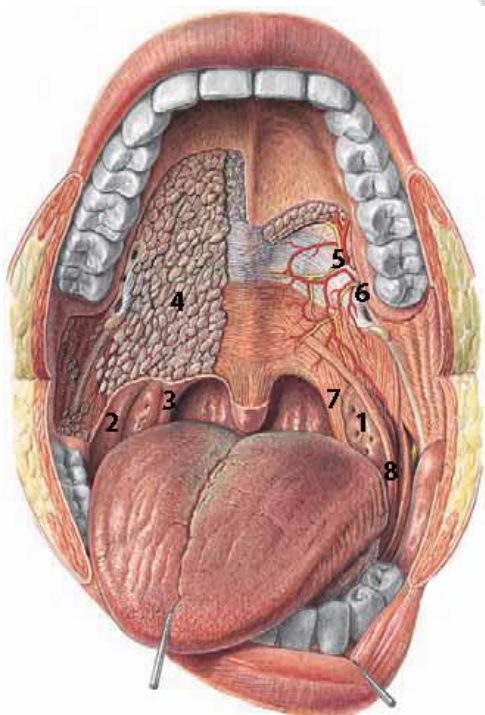


1. \_\_\_\_\_
2. \_\_\_\_\_
3. \_\_\_\_\_
4. \_\_\_\_\_
5. \_\_\_\_\_
6. \_\_\_\_\_ борозда

Назовите мышцы, окружающие отверстие рта.



1. \_\_\_\_\_ мышца
2. Мышца, \_\_\_\_\_
3. \_\_\_\_\_ мышца \_\_\_\_\_
4. Мышца, \_\_\_\_\_
5. \_\_\_\_\_ мышца
6. \_\_\_\_\_ мышца
7. Мышца \_\_\_\_\_
8. Мышца, \_\_\_\_\_
9. Мышца, \_\_\_\_\_



Строение мягкого неба (вид снизу). Назовите обозначенные на рисунке структуры:

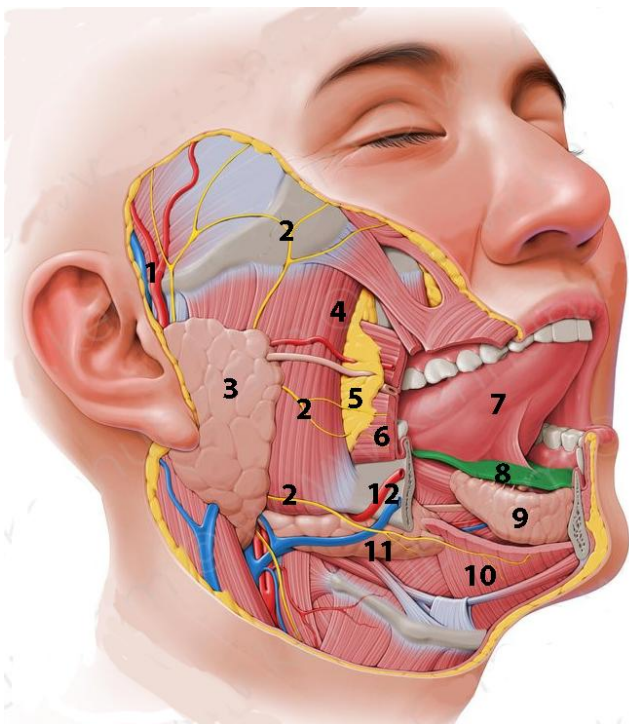
1. \_\_\_\_\_ миндалина
2. \_\_\_\_\_ дужка
3. \_\_\_\_\_ дужка
4. **Небные железы**
5. \_\_\_\_\_ артерия и нерв
6. \_\_\_\_\_ артерия и нерв
7. \_\_\_\_\_ мышца
8. \_\_\_\_\_ мышца



## КЛИНИЧЕСКАЯ АНАТОМИЯ ГОЛОВЫ

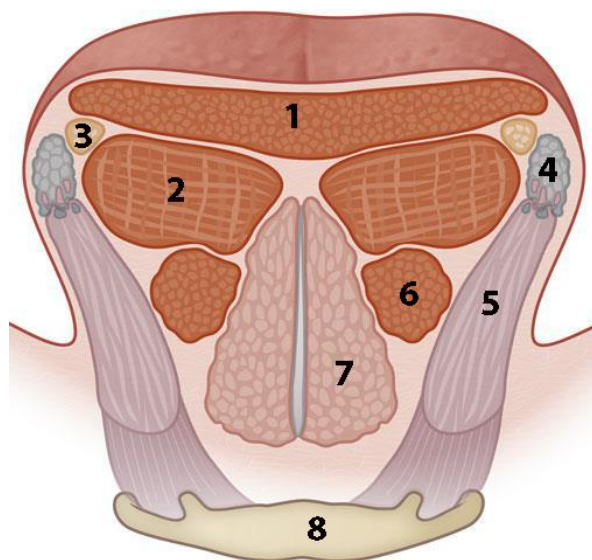
**Топография слюнных желез.** Назовите обозначенные на рисунке структуры:

1. \_\_\_\_\_ артерия и вена
2. Ветви \_\_\_\_\_ нерва
3. \_\_\_\_\_ железа
4. \_\_\_\_\_ мышца
5. **Жировое тело щеки**
6. \_\_\_\_\_ мышца
7. **Язык**
8. \_\_\_\_\_ проток
9. \_\_\_\_\_ железа
10. \_\_\_\_\_ мышца
11. \_\_\_\_\_ железа
12. \_\_\_\_\_ артерия и вена



**Наружные и внутренние мышцы языка** поперечный срез. Назовите обозначенные на рисунке структуры:

1. \_\_\_\_\_ мышца
2. \_\_\_\_\_ мышцы
3. \_\_\_\_\_ мышца
4. \_\_\_\_\_ мышца
5. \_\_\_\_\_ мышца
6. \_\_\_\_\_ мышца
7. \_\_\_\_\_ мышца
8. \_\_\_\_\_ кость



**ЛАБОРАТОРНОЕ ЗАНЯТИЕ**  
**ОБЩАЯ АНАТОМИЯ ПОСТОЯННЫХ ЗУБОВ; ИСТОЧНИКИ КРОВΟΣНАБЖЕНИЯ,**  
**ИННЕРВАЦИИ, РЕГИОНАРНЫЕ ЛИМФАТИЧЕСКИЕ УЗЛЫ.**  
**МОРФОЛОГИЧЕСКОЕ ОБОСНОВАНИЕ АНЕСТЕЗИИ ЗУБОВ**

**Контрольные вопросы:**

1. Количество и группы зубов постоянного прикуса. Виды зубной формулы постоянных зубов.
2. Части зуба: коронка, шейка, корень. Определение понятий «клиническая коронка» и «клинический корень». Как изменяется их соотношение в процессе развития и функционирования зуба?
3. Число корней у зубов различных групп. Название корней в многокорневых зубах.
4. Строение корня в полностью сформированном зубе, варианты строения корневого канала.
5. Деление коронки и корня зуба на трети.
6. Взаимоотношение корней постоянных зубов с нижней стенкой верхнечелюстной пазухи, полостью носа, каналом нижней челюсти.
7. Части полости зуба. Добавочные корневые каналы.
8. Определение признаков принадлежности зуба к правой или левой половине зубной дуги.
9. Сроки прорезывания постоянных зубов.
10. Кровоснабжение и пути оттока лимфы от зубов верхней и нижней челюсти.
11. Иннервация зубов и десны верхней челюсти.
12. Иннервация зубов и десны нижней челюсти.
13. Морфологическое обоснование и анатомические ориентиры анестезии зубов верхней челюсти.
14. Морфологическое обоснование и анатомические ориентиры анестезии зубов нижней челюсти.

**На занятии студенты должны научиться** определять на анатомических препаратах групповую принадлежность зуба; различать корни в многокорневых зубах; обнаруживать признаки принадлежности зуба к квадрантам верхней и нижней челюсти.

**СПИСОК ИСПОЛЬЗОВАННОЙ ЛИТЕРАТУРЫ**

1. Кабак, С. Л. Морфология человека / С. Л. Кабак, А. А. Артишевский. Минск : Вышэйшая школа, 2009. С. 374–377, 569–573
2. Колесников, Л. Л. Анатомия человека / Л. Л. Колесников, С. С. Михайлов. 4-е изд., перераб. и доп. Москва : ГЭОТАР-Медиа, 2004. С. 331–362, 542–545, 677–694.
3. Каган, И. И. Топографическая анатомия и оперативная хирургия : учеб. / И. И. Каган, С. В. Чемизов. Москва : ГЭОТАР-Медиа, 2011. С. 228–231.
4. Кабак, С. Л. Топографическая анатомия и оперативная хирургия головы и шеи : учеб.-метод. пособие / С. Л. Кабак, А. В. Глинник. Минск : БГМУ, 2018. С. 24–26, 33–35, 67–71.
5. Лекционный материал.

ГЛОССАРИЙ

**Альвеолярная дуга** — дугообразно изогнутый свободный край альвеолярного отростка верхней (или альвеолярной части нижней) челюсти, содержащий отверстия зубных альвеол.

**Зубная дуга** — линия, проведенная через вестибулярные края окклюзионных поверхностей коренных зубов и режущий край коронок резцов.

**Базальная дуга** — линия, проведенная через верхушки корней. В норме на верхней челюсти самой широкой является зубная дуга. Она шире альвеолярной дуги, которая, в свою очередь, шире базальной. На нижней челюсти самой широкой является базальная дуга, а самой узкой — зубная дуга.

**Зубная альвеола** — углубление в альвеолярном отростке верхней челюсти и альвеолярной части нижней челюсти; в нее заходит корень зуба.

**Анатомическая коронка** — часть зуба, покрытая эмалью. На ней различают *язычную (небную), щечную (губную), окклюзионную (жевательную), апроксимальную мезиальную и апроксимальную дистальную поверхности*. У резцов и клыка вместо жевательной поверхности имеется режущий край.

**Клиническая коронка** — часть зуба, выступающая над десной.

**Шейка зуба** — суженная часть зуба, место перехода эмали в цемент.

**Анатомический корень** — часть зуба, покрытая цементом.

**Клинический корень** — часть зуба, которая располагается ниже свободного края десны. С возрастом из-за атрофии десны длина клинического корня уменьшается, а клинической коронки — увеличивается.

**Полость зуба** состоит из полости коронки и корневого канала, которые заполнены пульпой.

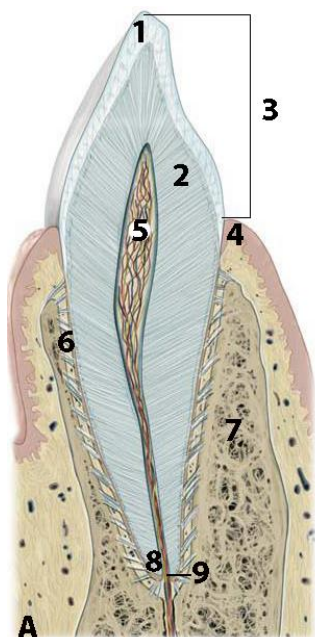
**Признак корня** — корень слегка отклоняется в дистальную сторону от перпендикуляра, проведенного к середине окклюзионного края коронки.

**Признак кривизны эмали коронки** — в окклюзионной норме эмаль вестибулярной поверхности коронки более выпуклая вблизи ее мезиальной поверхности, чем у дистальной поверхности.

**Признак угла коронки** — в вестибулярной норме угол, образованный окклюзионной поверхностью (режущим краем) и мезиальной поверхностью коронки, более острый, чем угол между окклюзионной поверхностью и дистальной поверхностью коронки.

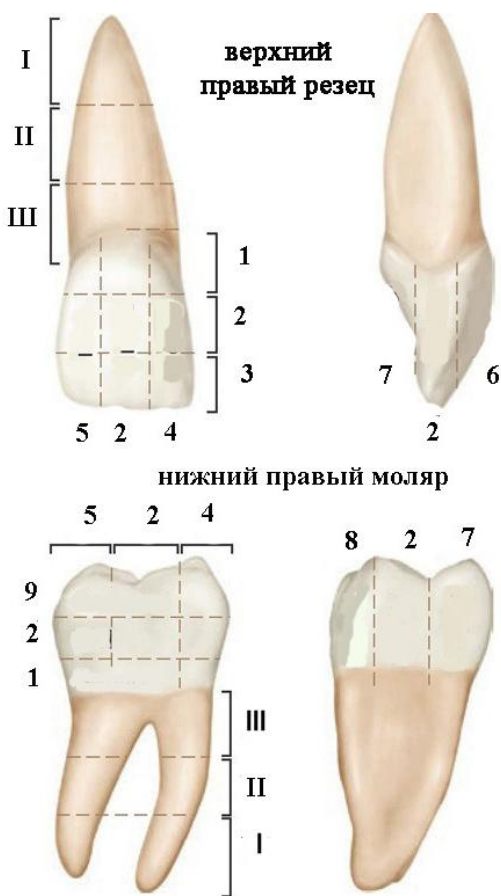МАТЕРИАЛЫ ДЛЯ САМОСТОЯТЕЛЬНОЙ РАБОТЫ

Строение зуба. Назовите структуры, обозначенные на рисунке:



1. \_\_\_\_\_
2. \_\_\_\_\_
3. \_\_\_\_\_ коронка
4. \_\_\_\_\_
5. \_\_\_\_\_ полость
6. \_\_\_\_\_ связка
7. **Альвеолярная кость**
8. \_\_\_\_\_
9. \_\_\_\_\_

Назовите обозначенные на рисунке трети:



• корня зуба

- I — \_\_\_\_\_
- II — \_\_\_\_\_
- III — \_\_\_\_\_

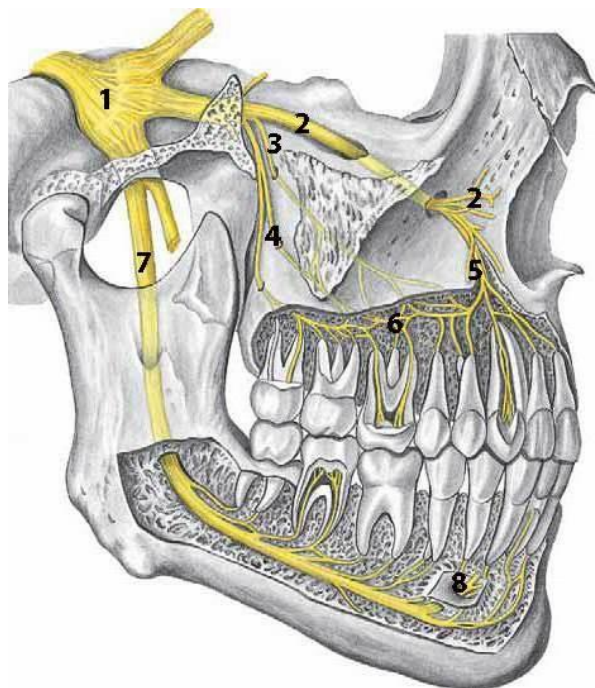
• коронки зуба

1. \_\_\_\_\_
2. \_\_\_\_\_
3. \_\_\_\_\_
4. \_\_\_\_\_
5. \_\_\_\_\_
6. \_\_\_\_\_
7. \_\_\_\_\_
8. \_\_\_\_\_
9. \_\_\_\_\_

## КЛИНИЧЕСКАЯ АНАТОМИЯ ГОЛОВЫ

**Иннервация зубов.** Назовите анатомические структуры, обозначенные на рисунке:

1. \_\_\_\_\_ узел
2. \_\_\_\_\_ нерв
3. \_\_\_\_\_ ветвь
4. \_\_\_\_\_ ветви
5. \_\_\_\_\_ ветви
6. \_\_\_\_\_ сплетение
7. \_\_\_\_\_ нерв
8. \_\_\_\_\_ нерв



Назовите вид анестезии, при котором наступает обезболивание областей, выделенных цветом (обозначены римскими цифрами) и укажите их целевые пункты (обозначены арабскими цифрами)

I \_\_\_\_\_ анестезия

II Анестезия \_\_\_\_\_

III Анестезия \_\_\_\_\_

IV \_\_\_\_\_ анестезия

V \_\_\_\_\_ анестезия (1)

VI \_\_\_\_\_ анестезия (2)

VII \_\_\_\_\_ анестезия

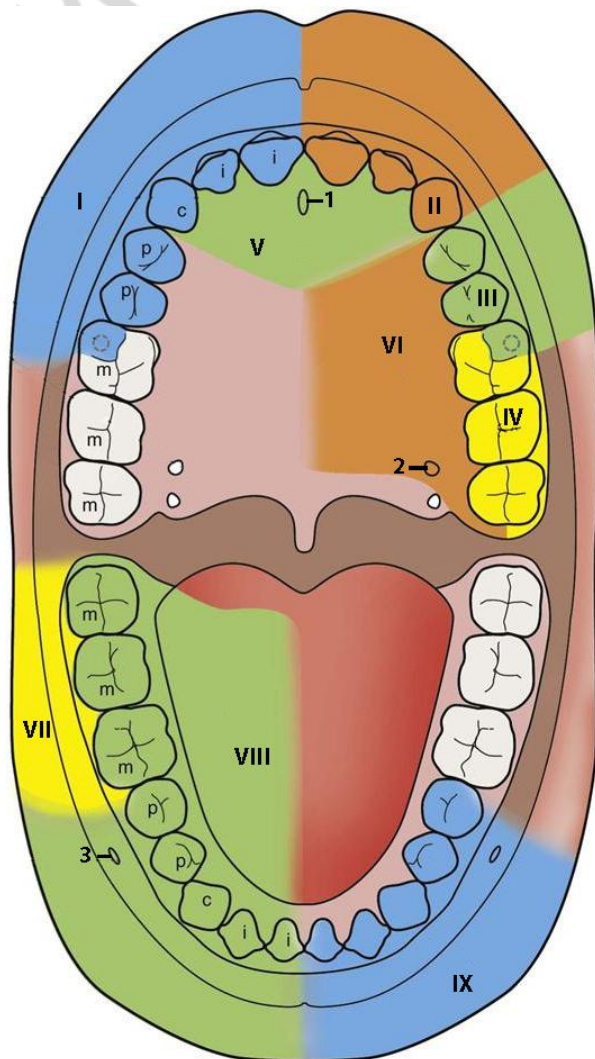
VIII Анестезия \_\_\_\_\_

IX \_\_\_\_\_ анестезия (3)

1. \_\_\_\_\_ отверстие

2. \_\_\_\_\_ отверстие

3. \_\_\_\_\_ отверстие



**ЛАБОРАТОРНОЕ ЗАНЯТИЕ**

**ЧАСТНАЯ АНАТОМИЯ ЗУБОВ: РЕЗЦОВ, КЛЫКОВ, ПРЕМОЛЯРОВ И МОЛЯРОВ**

**Контрольные вопросы:**

1. Поверхности коронки передних и боковых зубов.
2. Элементы рельефа коронки: бугорки, гребешки, валики, пояс, щели, ямки.
3. Экватор зуба и его значение.
4. Групповая характеристика резцов. Центральный и боковой резцы верхней и нижней челюсти: форма и поверхности коронки, корень, полость зуба.
5. Клыки верхней и нижней челюсти: форма и поверхности коронки, корень, полость зуба.
6. Групповая характеристика премоляров верхней и нижней челюсти: поверхности и рельеф коронки, корни, полость зуба.
7. Первый моляр верхней и нижней челюсти: поверхности и рельеф коронки, корни, полость зуба.
8. Второй моляр верхней и нижней челюсти: поверхности и рельеф коронки, корни, полость зуба.
9. Третий моляр верхней и нижней челюсти: поверхности и рельеф коронки, корни, полость зуба.

**На занятии студенты должны научиться:**

1. Определять на анатомических препаратах зубов элементы рельефа коронки зуба.
2. Определять на анатомических препаратах зубов групповую и частную принадлежность зуба.
3. Уметь делать запись зубов постоянного прикуса по FDI-system и по формуле Зигмонда–Палмера.

**СПИСОК ИСПОЛЬЗОВАННОЙ ЛИТЕРАТУРЫ**

1. Кабак, С. Л. Морфология человека / С. Л. Кабак, А. А. Артишевский. Минск : Вышэйшая школа, 2009. С. 557–565.
2. Колесников, Л. Л. Анатомия человека / Л. Л. Колесников, С. С. Михайлов. 4-е изд., перераб. и доп. Москва : ГЭОТАР-Медиа, 2004. С. 331–378.
3. Кабак, С. Л. Топографическая анатомия и оперативная хирургия головы и шеи : учеб.-метод. пособие / С. Л. Кабак, А. В. Глинник. Минск : БГМУ, 2018. С. 26–31.
4. Лекционный материал.

## ГЛОССАРИЙ

**Зубной ряд** — совокупность зубов на верхней или нижней челюсти. В каждом зубном ряду взрослого человека при полноценном развитии зубочелюстной системы насчитывается 16 зубов: 4 резца, 2 клыка, 4 премоляра и 6 моляров.

**Бугорок зуба** — утолщение эмали, расположенное у резцов и клыков на режущем крае и язычной поверхности, у премоляров и моляров — на жевательной поверхности коронки.

**Острые зуба** — заостренное возвышение эмали на бугорках зубов, расположенных на жевательной поверхности коронки.

**Пояс** — дугообразное возвышение вблизи шейки зуба, которое соединяет краевые гребешки на оральной поверхности коронки резцов и клыков.

**Экватор зуба** — наиболее выпуклая часть коронки зуба. В этом месте соседние зубы соприкасаются друг с другом. Благодаря наличию экватора жесткая пища проходит по касательной траектории к десне, окружающей шейку зуба, и не травмирует ее.

**Резец** (*dens incisivus*) занимает первую и вторую позицию в зубном ряду; имеет коронку долотообразной формы. Вместо жевательной поверхности на ней формируется режущий край, на котором имеется три сосочка. Мезиальная поверхность коронки образует острый угол, противоположный угол — тупой. Коронки верхних резцов шире, чем нижних. У верхнего медиального резца ширина коронки равна его высоте, а у нижнего медиального резца высота коронки в два раза больше ее ширины. Корень одиночный, веретенообразной формы.

**Клык** (*dens caninus*) — зуб, который занимает третью позицию в составе зубного ряда. Он располагает коронкой конической формы с одним бугорком на режущем крае (однобугорковый зуб). Его высота = 1/3 высоты коронки. Шеечная треть — самая широкая часть коронки. Корень зуба одиночный, очень длинный и сплюснен с боков, на нем проходят продольные борозды.

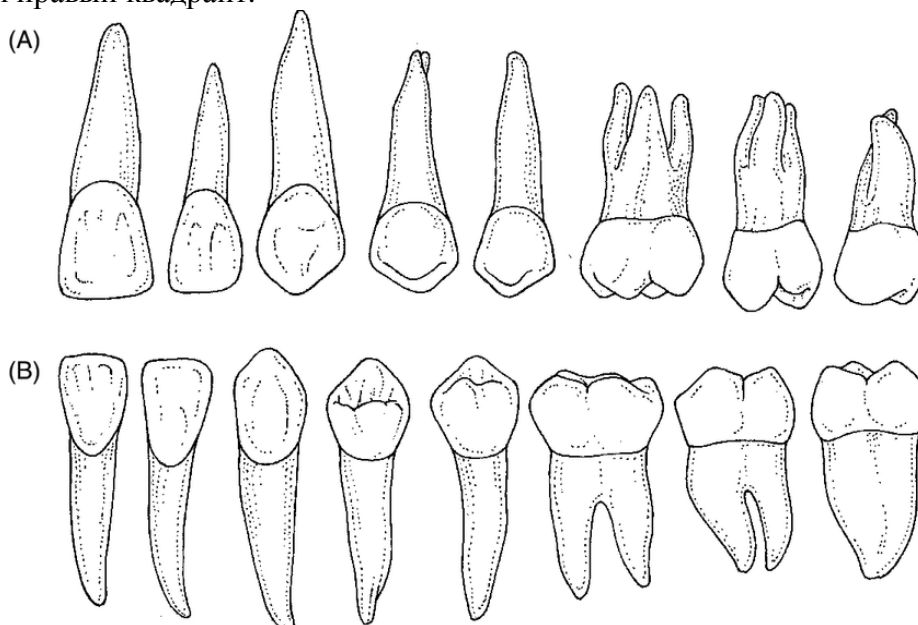
**Премоляр** (*dens premolaris*) — *малый коренной зуб* — занимает четвертую и пятую позицию в зубном ряду; имеет коронку призматической формы, вытянутую в вестибулярно-оральном направлении. На его жевательной поверхности находятся два бугорка (двухбугорковый зуб). У первых премоляров щечный бугорок крупнее небного (язычного), тогда как у второго верхнего премоляра они одинаковой высоты. Второй нижний премоляр имеет три бугорка (щечный, язычно-дистальный и язычно-мезиальный). У первого верхнего премоляра самая крупная коронки из зубов этой группы, а у первого нижнего премоляра — самая маленькая. Корень обычно одиночный, но у первого верхнего малого коренного зуба в 50 % случаев определяется два корня (щечный и небный).

**Моляр** (*dens molaris*) — *большой коренной зуб* — занимает шестую, седьмую и восьмую позиции в зубном ряду. Коронка верхних моляров в окклюзионной норме имеет ромбовидную форму (небно-мезиальный и щечно-дистальные углы — тупые) и ее небно-щечный размер больше мезиодистального. У нижних моляров коронка прямоугольной формы и ее мезиодистальный размер больше щечно-язычного. На жевательной поверхности коронки моляров находится от 3 до 5 бугорков. Мезиальные бугорки верхних моляров больше, чем дистальные. У второго нижнего моляра язычные бугорки выше, чем щечные. Большие коренные зубы нижней челюсти имеют два корня (мезиальный и дистальный), а верхней — три (небный, щечно-мезиальный и щечно-дистальный).

**Бугорок Карабелли** — возвышение, расположенное на небной поверхности первого верхнего моляра.

**МАТЕРИАЛЫ ДЛЯ САМОСТОЯТЕЛЬНОЙ РАБОТЫ**

**Постоянные зубы** (вид с небной/язычной стороны). А — верхний правый квадрант; В — нижний правый квадрант.



**Перечислите наиболее характерные признаки для каждой группы зубов**

<i>Резцы</i>	
<i>Клыки</i>	
<i>Премоляры</i>	
<i>Моляры</i>	

**Назовите бугорки на коронке отдельных групп зубов**

<i>Клыки</i>	
<i>Премоляры</i>	
<i>Верхние моляры</i>	
<i>Нижние моляры</i>	

**Назовите корни отдельных групп зубов**

<i>Верхний первый премоляр</i>	
<i>Верхние моляры</i>	
<i>Нижние моляры</i>	



**СЕМИНАРСКОЕ ЗАНЯТИЕ**  
**ЗУБЫ МОЛОЧНЫЕ: ЗУБНАЯ ФОРМУЛА, СРОКИ ПРОРЕЗЫВАНИЯ,**  
**МОРФОЛОГИЧЕСКАЯ ХАРАКТЕРИСТИКА. УИРС**

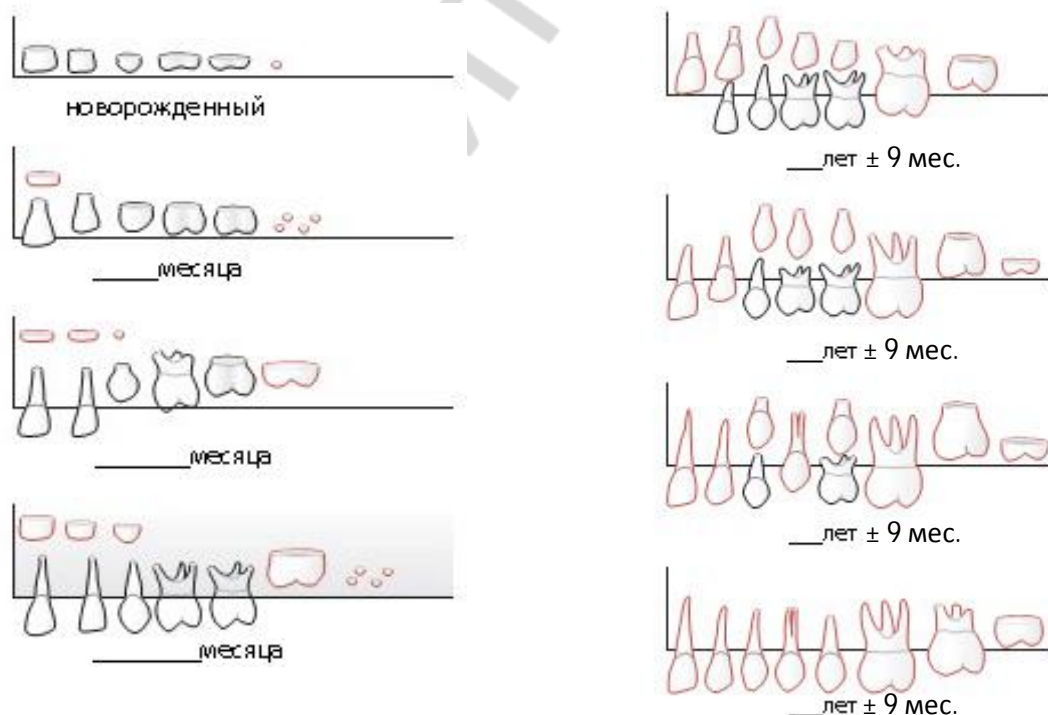
**Контрольные вопросы:**

1. Варианты записи формул молочных зубов.
2. Сроки прорезывания молочных зубов.
3. Смешанный прикус.
4. Групповая характеристика молочных резцов: поверхности, рельеф коронки, ход эмалево-цементной границы, конфигурация полости зуба и корневого канала.
5. Групповая характеристика молочных клыков: поверхности, рельеф коронки, ход эмалево-цементной границы, топография полости зуба и корневого канала.
6. Групповая характеристика молочных моляров: поверхности, рельеф коронки, корни, конфигурация полости зуба и корневых каналов.

**СПИСОК ИСПОЛЬЗОВАННОЙ ЛИТЕРАТУРЫ**

1. Кабак, С. Л. Морфология человека / С. Л. Кабак, А. А. Артишевский. Минск : Вышэйшая школа, 2009. С. 565–569.
2. Колесников, Л. Л. Анатомия человека / Л. Л. Колесников, С. С. Михайлов. 4-е изд., перераб. и доп. Москва : ГЭОТАР-Медиа, 2004. С. 362–370.
3. Кабак, С. Л. Топографическая анатомия и оперативная хирургия головы и шеи : учеб.-метод. пособие / С. Л. Кабак, А. В. Глинник. Минск : БГМУ, 2018. С. 31–33.
4. Лекционный материал.

**Схема прорезывания зубов верхней челюсти.** Укажите сроки прорезывания зубов. Молочные зубы изображены красным цветом, постоянные зубы — черным цветом



## КЛИНИЧЕСКАЯ АНАТОМИЯ ГОЛОВЫ

### ТЕМЫ УЧЕБНО-ИССЛЕДОВАТЕЛЬСКОЙ РАБОТЫ СТУДЕНТОВ

1. Индивидуальные особенности формы и размеров постоянных зубов.
2. Толщина стенок передних зубов. Зоны безопасности.
3. Толщина стенок боковых зубов. Зоны безопасности.
4. Зависимость формы зубов от конфигурации лица.
5. Цвет зубов.
6. Аномалии цвета зубов.
7. Различные проявления аномалий цвета постоянных зубов человека.
8. Рассасывание корней молочных зубов.
9. Сроки прорезывания и формирования корней постоянных зубов.
10. Особенности строения альвеолярного отростка у детей.
11. Хирургический шовный материал.
12. Врожденные расщелины верхней губы и нёба.
13. Анатомо-топографические особенности средней зоны лица. Травматические повреждения средней зоны лица.
14. Особенности строения челюстно-лицевой области ребенка.
15. Возрастная анатомия полости зуба. Дельтовидные разветвления корневого канала. Добавочные корневые каналы.
16. Некоторые аспекты эволюционной теории развития зубов с точки зрения врача-стоматолога.
17. Возрастная анатомия мозгового и лицевого черепа. Аномальные формы свода черепа.
18. Аномалии прикуса.
19. Стоматологические проявления наследственных болезней и синдромов.
20. Методы анестезии, применяемые в стоматологии.
21. Флегмоны дна полости рта.
22. Применение имплантатов в стоматологии.
23. Современные методы визуализации анатомических структур в стоматологии.

**ЛАБОРАТОРНОЕ ЗАНЯТИЕ  
ТОПОГРАФИЯ ОКОЛОУШНО-ЖЕВАТЕЛЬНОЙ ОБЛАСТИ**

**Контрольные вопросы:**

1. Границы и послойное строение околоушно-жевательной области.
2. Околоушная железа: топография, части, околоушной проток.
3. Строение фасции околоушной железы, ее слабые места. Особенности воспаления железы у детей и взрослых.
4. Взаимоотношения околоушной железы с сосудисто-нервными образованиями: лицевым нервом, наружной сонной артерией, занижнечелюстной и внутренней яремной веной, ушно-височным нервом, лимфатическими узлами.
5. Кровоснабжение, иннервация и пути лимфооттока от околоушной железы.
6. Жевательная мышца: места начала и прикрепления, функция, кровоснабжение, иннервация; жевательная фасция. Поджевательное пространство: локализация, содержимое.
7. Височно-нижнечелюстной сустав: функциональная анатомия, кровоснабжение, иннервация.
8. Флегмоны и абсцессы околоушно-жевательной области: кожные разрезы, основные этапы операции. Пути распространения инфекции в окологлоточное и подъязычное клетчаточные пространства.

**На занятии студенты должны научиться:**

1. Находить на анатомических препаратах и других наглядных пособиях наружную сонную, поверхностную височную, верхнечелюстную артерии; ушно-височный и лицевой нервы; околоушной проток; жевательную мышцу.
2. Подбирать набор хирургических инструментов для вскрытия гнойного очага.

**СПИСОК ИСПОЛЬЗОВАННОЙ ЛИТЕРАТУРЫ**

1. Кабак, С. Л. Морфология человека / С. Л. Кабак, А. А. Артишевский. Минск : Вышэйшая школа, 2009. С. 573–580.
2. Кабак, С. Л. Краткий курс топографической анатомии / С. Л. Кабак. Минск : Вышэйшая школа, 2014. С. 16–18.
3. Каган, И. И. Топографическая анатомия и оперативная хирургия : учеб. / И. И. Каган, С. В. Чемизов. Москва : ГЭОТАР-Медиа, 2011. С. 201–204.
4. Кабак, С. Л. Топографическая анатомия и оперативная хирургия головы и шеи : учеб.-метод. пособие / С. Л. Кабак, А. В. Глинник. Минск : БГМУ, 2018. С. 35–38.
5. Лекционный материал.

## ГЛОССАРИЙ

**Околоушно-жевательная область** входит в состав боковой области лица и ограничена *сверху* скуловой дугой; *снизу* — основанием нижней челюсти; *спереди* — передним краем жевательной мышцы; *сзади* — краем ветви нижней челюсти.

**Собственная фасция околоушно-жевательной области** состоит из двух частей, которые покрывают жевательную мышцу (*жевательная фасция*), и околоушную железу (*фасция околоушной железы*).

**Околоушная железа** (*glandula parotidea*) состоит из поверхностной и глубокой части, которые разделяет плоскость ветвления *лицевого нерва* (большая «гусиная лапка»).

**Околоушной (стенонов) проток** (*ductus parotideus*) у взрослых проецируется в средней трети линии, соединяющей наружное слуховое отверстие с серединой расстояния между крылом носа и углом рта; открывается на сосочке в преддверии ротовой полости на уровне второго верхнего моляра.

**Жевательная мышца** (*m. masseter*) начинается от скуловой дуги и заканчивается на одноименной бугристости в области угла нижней челюсти; иннервируется из третьей ветви тройничного нерва.

**Поджевательное (жевательное-челюстное) пространство** находится между жевательной мышцей и ветвью нижней челюсти; содержит жевательную артерию и нерв; под скуловой дугой пространство продолжается на наружную поверхность височной мышцы (подапоневротическое пространство), а по ходу сосудов и нервов сообщается с клетчаточными пространствами глубокой области лица.

**Височно-нижнечелюстной сустав** (*articulatio temporomandibularis*) формируется *головкой нижней челюсти, нижнечелюстной ямкой и суставным бугорком* височной кости, между суставными поверхностями находится *суставной диск*. В суставе возможны движения: опускание и поднятие нижней челюсти, выдвижение ее вперед и возвращение в исходное положение, смещение влево и вправо.

**Занижнечелюстная вена** (*v. retromandibularis*) образуется в результате слияния *поверхностных височных и верхнечелюстных вен*; общим стволом с лицевой веной впадает во внутреннюю яремную вену.

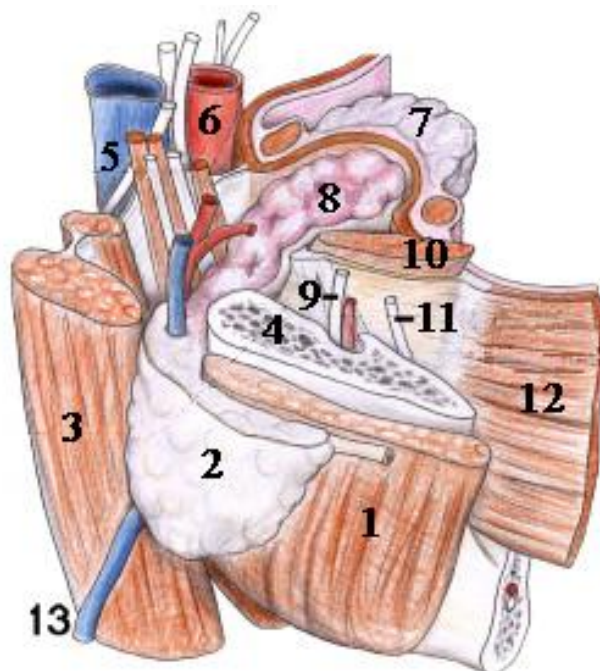
**Наружное сонное сплетение** располагается в стенке одноименной артерии и ее ветвей; образовано симпатическими постганглионарными волокнами — отростками нейронов *верхнего шейного узла симпатического ствола*, которые по ходу поверхностной височной артерии подходят к околоушной железе.

**Ушно-височный нерв** (*n. auriculotemporalis*) — ветвь нижнечелюстного нерва ( $V_3$ ). Аfferентные волокна в составе нерва являются отростками нейронов тройничного узла; они иннервируют ушную раковину, наружный слуховой проход, барабанную перепонку, капсулу височно-нижнечелюстного сустава и кожу височной области. Парасимпатические постганглионарные волокна в составе нерва начинаются от нейронов *ушного узла* и заканчиваются в околоушной железе

**Ушной узел** (*ganglion oticum*) расположен под овальным отверстием; содержит нейроны, на которых заканчиваются преганглионарные парасимпатические волокна, идущие в составе *малого каменистого нерва* (из языкоглоточного нерва).

МАТЕРИАЛЫ ДЛЯ САМОСТОЯТЕЛЬНОЙ РАБОТЫ

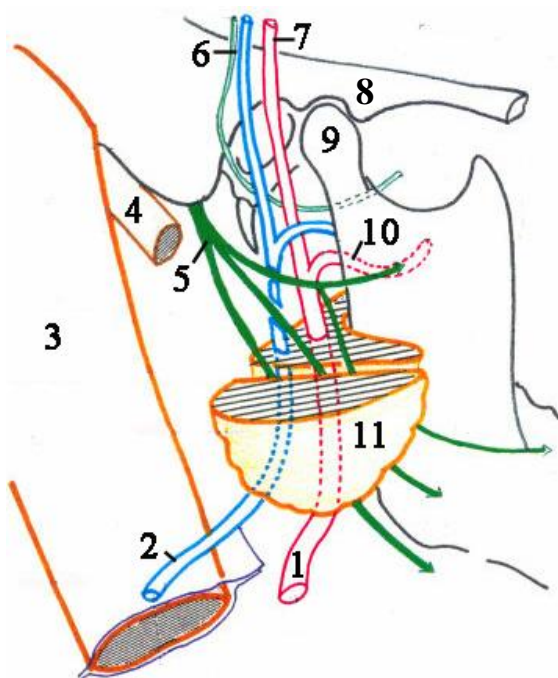
Топография правой околоушной железы. Назовите структуры, обозначенные на рисунке:



1. \_\_\_\_\_ мышца
2. \_\_\_\_\_ железы
3. \_\_\_\_\_ мышца
4. **Нижняя челюсть**
5. \_\_\_\_\_ вена
6. \_\_\_\_\_ артерия
7. **Небная миндалина**
8. \_\_\_\_\_ железы
9. \_\_\_\_\_ нерв и артерия
10. \_\_\_\_\_ мышц
11. \_\_\_\_\_ нерв
12. \_\_\_\_\_ мышца
13. \_\_\_\_\_ вена

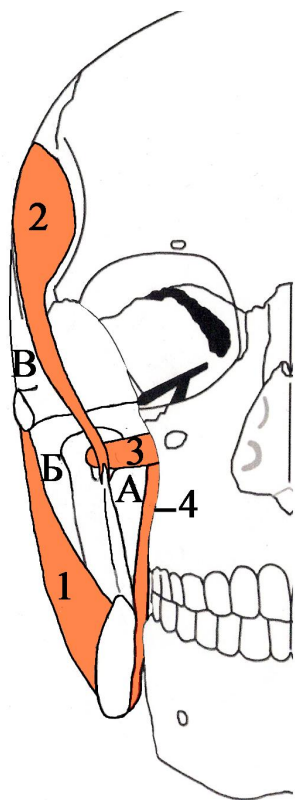
## КЛИНИЧЕСКАЯ АНАТОМИЯ ГОЛОВЫ

**Топография сосудов и нервов в толще правой околоушной железы.** Назовите структуры, обозначенные на рисунке:



1. \_\_\_\_\_ артерия
2. \_\_\_\_\_ вена
3. Грудно-ключично-сосцевидная мышца
4. Заднее брюшко двубрюшной мышцы
5. \_\_\_\_\_ нерв
6. \_\_\_\_\_ нерв
7. \_\_\_\_\_ артерия
8. Скуловая дуга
9. Головка нижней челюсти
10. \_\_\_\_\_ артерия
11. \_\_\_\_\_ железы

**Клетчаточные пространства головы.** Назовите жевательные мышцы и клетчаточные пространства, обозначенные на рисунке:



1. \_\_\_\_\_ мышца
2. \_\_\_\_\_ мышца
3. \_\_\_\_\_ мышца
4. \_\_\_\_\_ мышца
- А — \_\_\_\_\_ ( \_\_\_\_\_ пространство)
- Б — \_\_\_\_\_ пространство
- В — \_\_\_\_\_ пространство височной области

## КЛИНИЧЕСКАЯ АНАТОМИЯ ГОЛОВЫ

### ЛАБОРАТОРНОЕ ЗАНЯТИЕ ТОПОГРАФИЯ ГЛУБОКОЙ БОКОВОЙ ОБЛАСТИ ЛИЦА

#### Контрольные вопросы:

1. Границы глубокой боковой области лица. Костные стенки подвисочной и крыловидно-нёбной ямок, их сообщение с другими областями головы.
2. Анатомические структуры, расположенные в глубокой боковой области лица.
3. Морфофункциональная характеристика латеральной и медиальной крыловидных мышц, источники кровоснабжения и иннервации.
4. Верхнечелюстная артерия: части, ветви, области кровоснабжения.
5. Крыловидное сплетение: топография, источники формирования. Связи с пещеристым синусом и поверхностными венами лица.
6. Топография верхнечелюстного нерва и его ветвей. Источники формирования верхнего зубного сплетения.
7. Топография и ветви нижнечелюстного нерва. Формирование нижнего зубного сплетения.
8. Клетчаточные пространства глубокой боковой области лица, их границы.
9. Сообщение клетчаточных пространств глубокой боковой области лица с другими областями головы и шеи.
10. Источники инфицирования клетчаточных пространств и возможные пути распространения флегмон глубокой боковой области лица.

#### На занятии студенты должны научиться:

1. Находить на анатомических препаратах и других наглядных пособиях верхнечелюстную, нижнюю альвеолярную, среднюю менингеальную, подглазничную артерии; подглазничный, нижний альвеолярный, щечный, язычный и ушно-височный нервы; латеральную и медиальную крыловидные мышцы.
2. Демонстрировать клетчаточные пространства глубокой области лица на пластилиновой модели.
3. Накладывать на рану швы: горизонтальный и вертикальный матрацные, одиночный узловый, внутрикожный косметический.

#### СПИСОК ИСПОЛЬЗОВАННОЙ ЛИТЕРАТУРЫ

1. Кабак, С. Л. Морфология человека / С. Л. Кабак, А. А. Артишевский. Минск : Вышэйшая школа, 2009. С. 582–587.
2. Кабак, С. Л. Краткий курс топографической анатомии / С. Л. Кабак. Минск : Вышэйшая школа, 2014. С. 18–22.
3. Каган, И. И. Топографическая анатомия и оперативная хирургия : учеб. / И. И. Каган, С. В. Чемизов. Москва : ГЭОТАР-Медиа, 2011. С. 205–210.
4. Кабак, С. Л. Топографическая анатомия и оперативная хирургия головы и шеи : учеб.-метод. пособие / С. Л. Кабак, А. В. Глинник. Минск : БГМУ, 2018. С. 38–41.
5. Лекционный материал.

## ГЛОССАРИЙ

**Глубокая боковая область лица** (*глубокий отдел околоушно-жевательной области*) — пространство, ограниченное *медиально* крыловидным отростком клиновидной кости, *спереди* — бугром верхней челюсти, *сзади* — височно-нижнечелюстным суставом и глубокой частью околоушной железы, *латерально* — ветвью нижней челюсти, *сверху* — большим крылом клиновидной кости.

**Височно-крыловидное (подвисочное) пространство** находится между внутренней поверхностью височной мышцы, вблизи места ее прикрепления к венечному отростку, и латеральной крыловидной мышцей.

**Крыловидно-нижнечелюстное пространство** расположено между ветвью нижней челюсти и медиальной крыловидной мышцей.

**Боковое окологлоточное (парафарингеальное) пространство** имеет форму пирамиды, обращенной основанием вверх. Нижний угол находится у малых рогов подъязычной кости. *Верхняя стенка* — основание черепа, *медиальная* — глотка с щечно-глоточной фасцией и фасция, покрывающая шиловидную мышцу и мышцы мягкого неба. *С латеральной стороны* пространство ограничено медиальной крыловидной мышцей и задним брюшком двубрюшной мышцы, *задней стенкой* служит предпозвоночная пластинка фасции шеи.

**Позадиглоточное (ретрофарингеальное) пространство** ограничено предпозвоночной пластинкой фасции шеи и висцеральной фасцией, вверх простирается до основания черепа.

**Латеральная крыловидная мышца** (m. pterygoideus lateralis) начинается от латеральной пластинки крыловидного отростка и нижней поверхности большого крыла клиновидной кости; прикрепляется на шейке нижней челюсти.

**Медиальная крыловидная мышца** (m. pterygoideus medialis) начинается от крыловидной ямки и бугра верхней челюсти; прикрепляется с внутренней стороны угла нижней челюсти.

**Верхнечелюстной нерв** (n. maxillaris) — вторая ветвь тройничного нерва; через круглое отверстие попадает в крыловидно-небную ямку. Его основные ветви: *подглазничный, скуловой, большой и малые небные, верхние альвеолярные нервы*, а также *латеральные и медиальные верхние задние носовые ветви*.

**Крылонебный узел** (ganglion pterygopalatinum) находится рядом с верхнечелюстным нервом в крыловидно-небной ямке. Содержит нейроны, отростки которых (постганглионарные парасимпатические волокна) идут в составе ветвей верхнечелюстного нерва; иннервируют слезную железу, железы слизистой оболочки носовой и ротовой полости.

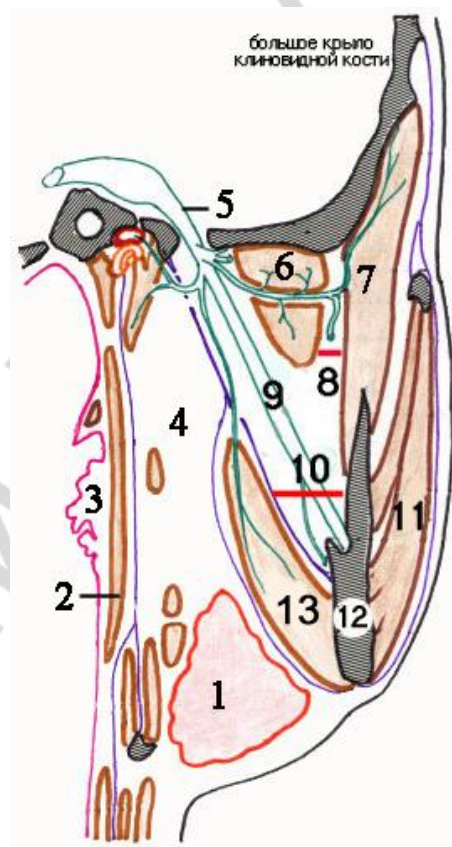
**Нижнечелюстной нерв** (n. mandibularis) — третья ветвь тройничного нерва; выходит из черепа через овальное отверстие; имеет четыре ветви, содержащие чувствительные волокна: *язычный, нижний альвеолярный, щечный и ушно-височный нервы*. Двигательные волокна иннервируют жевательные мышцы, мышцы, напрягающие барабанную перепонку и небную занавеску, направляясь к ним в составе одноименных нервов.



**МАТЕРИАЛЫ ДЛЯ САМОСТОЯТЕЛЬНОЙ РАБОТЫ**

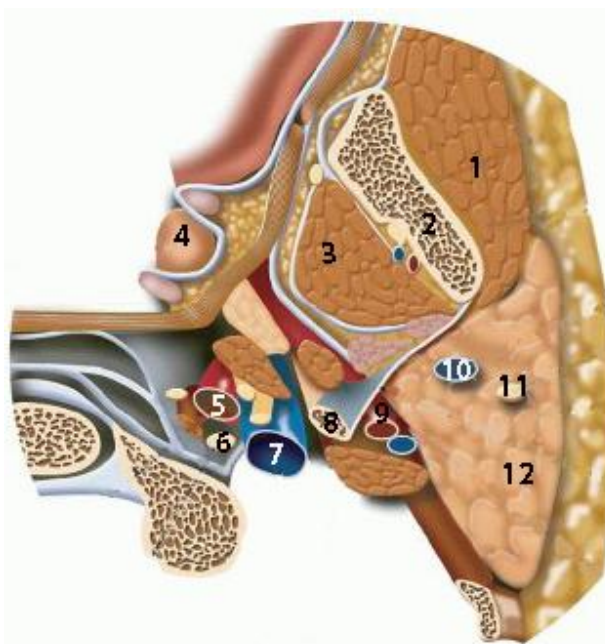
**Топография глубокой боковой области лица (фронтальный распил головы).** Назовите структуры, обозначенные на рисунке:

1. **Поднижнечелюстная железа**
2. **Верхний констриктор глотки**
3. \_\_\_\_\_ миндалина
4. \_\_\_\_\_ пространство
5. \_\_\_\_\_ нерв
6. \_\_\_\_\_ мышца
7. \_\_\_\_\_ мышца
8. \_\_\_\_\_ пространство
9. \_\_\_\_\_ нерв
10. \_\_\_\_\_ пространство
11. \_\_\_\_\_ мышца
12. **Нижняя челюсть**
13. \_\_\_\_\_ мышца



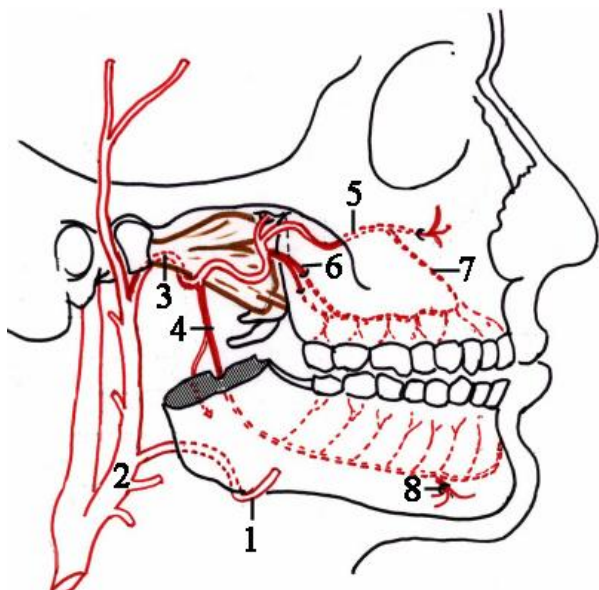
**Топография глубокой боковой области лица (поперечный распил головы).** Назовите структуры, обозначенные на рисунке:

1. \_\_\_\_\_ мышца
2. **Нижняя челюсть**
3. \_\_\_\_\_ мышца
4. **Небная миндалина**
5. \_\_\_\_\_ артерия
6. \_\_\_\_\_ нерв
7. \_\_\_\_\_ вена
8. **Шиловидный отросток**
9. \_\_\_\_\_ артерия
10. \_\_\_\_\_ вена
11. \_\_\_\_\_ нерв
12. \_\_\_\_\_ железа



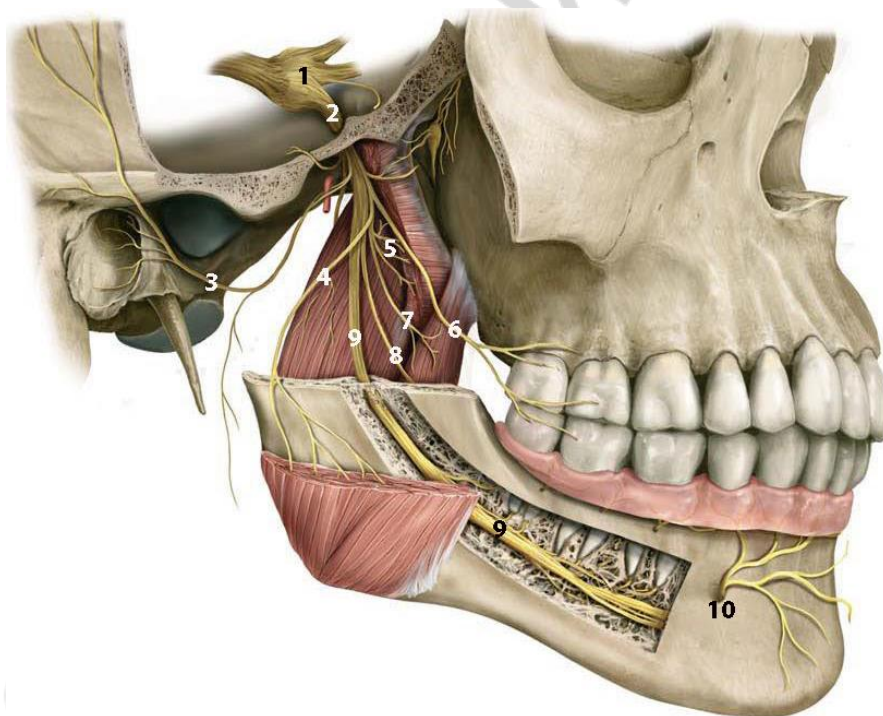
## КЛИНИЧЕСКАЯ АНАТОМИЯ ГОЛОВЫ

**Глубокая боковая область лица: верхнечелюстная артерия.** Назовите артерии, обозначенные на рисунке:



1. \_\_\_\_\_ артерия
2. \_\_\_\_\_ артерия
3. \_\_\_\_\_ артерия
4. \_\_\_\_\_ артерия
5. \_\_\_\_\_ артерия
6. \_\_\_\_\_ артерии
7. \_\_\_\_\_ артерии
8. \_\_\_\_\_ артерия

**Топография нижнечелюстного нерва.** Назовите структуры, обозначенные на рисунке:



- |               |                |
|---------------|----------------|
| 1. _____ узел | 6. _____ нерв  |
| 2. _____ нерв | 7. _____ нерв  |
| 3. _____ нерв | 8. _____ нерв  |
| 4. _____ нерв | 9. _____ нерв  |
| 5. _____ нерв | 10. _____ нерв |

## КЛИНИЧЕСКАЯ АНАТОМИЯ ГОЛОВЫ

### ЛАБОРАТОРНОЕ ЗАНЯТИЕ ГЛАЗ И СВЯЗАННЫЕ С НИМ СТРУКТУРЫ. ТОПОГРАФИЯ НЕРВОВ И СОСУДОВ ГЛАЗНИЦЫ

#### Контрольные вопросы:

1. Кости, образующие стенки глазницы.
2. Сообщение глазницы с полостью черепа и другими областями головы.
3. Оболочки глазного яблока: фиброзная, сосудистая, внутренняя (сетчатка).
4. Зрительный нерв (II). Проводящий путь зрительного анализатора.
5. Строение хрусталика, стекловидного тела. Камеры глазного яблока. Образование и отток водянистой влаги.
6. Вспомогательные структуры глаза. Наружные мышцы глазного яблока, источники иннервации и кровоснабжения.
7. Послойное строение век. Конъюнктивы. Слезный аппарат. Иннервация, кровоснабжение слезной железы.
8. Глазной нерв ( $V_1$ ): ветви, области иннервации.
9. Глазная артерия: ветви, области кровоснабжения.
10. Вены глазницы, анастомозы с венами лица.
11. Влагалище глазного яблока. Жировое тело глазницы, связи с клетчаточными пространствами лица.
12. Клинические проявления поражения нервов глазницы.

#### На занятии студенты должны научиться:

1. Находить на анатомических препаратах и других наглядных пособиях зрительный (II), глазодвигательный (III), блоковый (IV), отводящий (VI) нервы, глазной нерв ( $V_1$ ) и его ветви: лобный, слезный, носоресничный нервы.
2. Демонстрировать на модели глазного яблока его оболочки, хрусталик, стекловидное тело, камеры глазного яблока и наружные мышцы.
3. Находить на черепе кости, образующие стенки глазницы, отверстия, щели и каналы.
4. Пальпировать у живого человека надглазничный и подглазничный край, надглазничную вырезку.

#### СПИСОК ИСПОЛЬЗОВАННОЙ ЛИТЕРАТУРЫ

1. Кабак, С. Л. Морфология человека / С. Л. Кабак, А. А. Артишевский. Минск : Вышэйшая школа, 2009. С. 587–590.
2. Колесников, Л. Л. Анатомия человека / Л. Л. Колесников, С. С. Михайлов. 4-е изд., перераб. и доп. Москва : ГЭОТАР-Медиа, 2004. С. 752–764.
3. Каган, И. И. Топографическая анатомия и оперативная хирургия : учеб. / И. И. Каган, С. В. Чемизов. Москва : ГЭОТАР-Медиа, 2011. С. 187–198.
4. Кабак, С. Л. Топографическая анатомия и оперативная хирургия головы и шеи : учеб.-метод. пособие / С. Л. Кабак, А. В. Глинник. Минск : БГМУ, 2018. С. 41–44.
5. Лекционный материал.

## ГЛОССАРИЙ

**Глазница** (orbita) — полость лицевого черепа в виде четырехсторонней пирамиды. *Верхняя стенка* отделяет глазницу от передней черепной ямки, *нижняя* — от верхнечелюстной пазухи, *медиальная* — от полости носа, *наружная* — от височной ямки.

**Веки** (palpebrae) лежат у входа в глазницу. Их основу составляет *хрящ века*, который прикрепляется к краю глазницы при помощи *глазничной перегородки*; снаружи хряща лежат круговая мышца глаза и кожа с подкожной клетчаткой, изнутри — *конъюнктива*.

**Влагалище глазного яблока** (vagina bulbi) — соединительнотканная пластинка, которая покрывает глазное яблоко и продолжается в мышечные фасции. Сзади в области зрительного нерва влагалище срастается со склерой, спереди заканчивается под конъюнктивой.

**Жировое тело глазницы** (corpus adiposum orbitae) расположено между *надкостницей глазницы*, наружными мышцами глазного яблока, зрительным нервом и влагалищем глазного яблока; сообщается с подглазничным пространством, клетчаткой глубокой области лица и полостью черепа.

**Эписклеральное пространство** находится между склерой и влагалищем глазного яблока; заполнено жидкостью, присутствие которой облегчает небольшие движения глаза внутри глазницы.

**Мышцы глазного яблока:** *наружные* — мышца, поднимающая верхнее веко, верхняя, нижняя, латеральная и медиальная прямые, верхняя и нижняя косые мышцы; *внутренние* — ресничная мышца, сфинктер и дилататор зрачка.

**Глазная артерия** (a. ophthalmica) — ветвь внутренней сонной артерии; заходит в глазницу через зрительный канал; кровоснабжает глазное яблоко, вспомогательные структуры глаза, слизистую оболочку носовой полости, кожу лба, верхнего века и наружного носа.

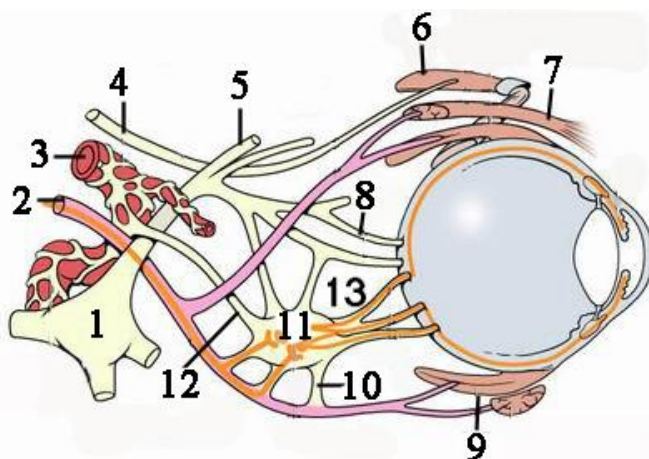
**Нервы глазницы:** *зрительный нерв* (II), *глазодвигательный нерв* (III) — иннервируют мышцу, поднимающую верхнее веко, верхнюю, нижнюю и медиальную прямую и нижнюю косую мышцы, ресничную мышцу и сфинктер зрачка, *блоковый нерв* (IV) — иннервирует верхнюю косую мышцу, *глазной нерв* (V<sub>1</sub>), *отводящий нерв* (IV) — иннервируют латеральную прямую мышцу.

**Глазной нерв** (V<sub>1</sub>) (n. ophthalmicus) — первая ветвь тройничного нерва; заходит в глазницу через верхнюю глазничную щель. Нерв иннервирует глазное яблоко, конъюнктиву, слезную железу и слезный мешок, слизистую оболочку носовой полости, кожу лба, верхнего века и спинки носа.

**Ресничный узел** (ganglion ciliare) расположен рядом с глазодвигательным нервом; относится к парасимпатической части автономной нервной системы. Постгангионарные волокна иннервируют ресничную мышцу и сфинктер зрачка. Преганглионарные волокна идут в составе глазодвигательного нерва.

**МАТЕРИАЛЫ ДЛЯ САМОСТОЯТЕЛЬНОЙ РАБОТЫ**

**Нервы глазницы.** Назовите структуры, обозначенные на рисунке:



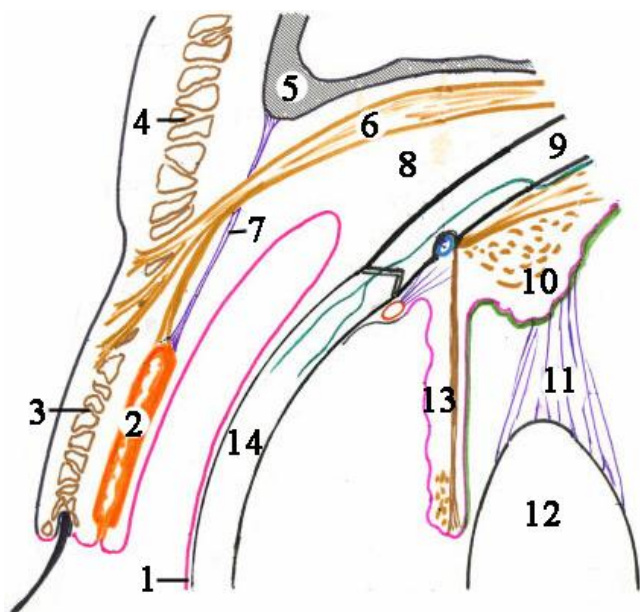
- |                               |                               |
|-------------------------------|-------------------------------|
| 1. <b>Тройничный узел</b>     | 8. _____ нервы                |
| 2. _____ нерв                 | 9. <b>Нижняя прямая мышца</b> |
| 3. _____ артерия              | 10. _____ корешок             |
| 4. _____ нерв                 | 11. _____ узел                |
| 5. _____ нерв                 | 12. _____ корешок             |
| 6. <b>Верхняя косая мышца</b> | 13. _____ нервы               |
| 7. Мышца, _____               |                               |

**Отверстия, щели и каналы глазницы**

Название отверстия, щели, канала	С какой топографической областью сообщается	Содержимое
Носослезный канал		
Переднее и заднее решетчатое отверстия		
Подглазничный канал		
Скулоглазничное отверстие		
Верхняя глазничная щель		
Зрительный канал		
Нижняя глазничная щель		

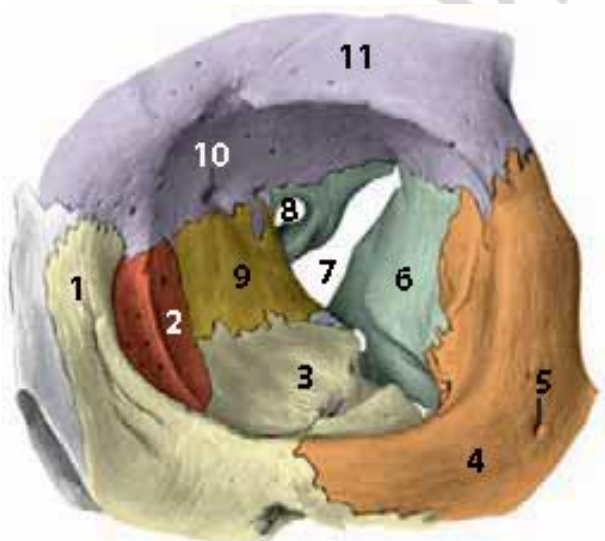
## КЛИНИЧЕСКАЯ АНАТОМИЯ ГОЛОВЫ

**Послойное строение верхнего века.** Назовите анатомические структуры, обозначенные на рисунке:



1. \_\_\_\_\_
2. Верхний \_\_\_\_\_
3. \_\_\_\_\_ часть \_\_\_\_\_  
мышцы \_\_\_\_\_
4. \_\_\_\_\_ часть \_\_\_\_\_  
мышцы \_\_\_\_\_
5. \_\_\_\_\_ кость
6. Мышца, \_\_\_\_\_
7. \_\_\_\_\_ перегородка
8. \_\_\_\_\_ тело \_\_\_\_\_
9. Склера
10. \_\_\_\_\_
11. \_\_\_\_\_ ( \_\_\_\_\_  
связка)
12. \_\_\_\_\_
13. \_\_\_\_\_
14. \_\_\_\_\_

**Стенки левой глазницы.** Назовите структуры, обозначенные на рисунке



1. \_\_\_\_\_
2. \_\_\_\_\_ кость
3. \_\_\_\_\_ поверхность \_\_\_\_\_
4. \_\_\_\_\_ кость
5. \_\_\_\_\_ отверстие
6. \_\_\_\_\_ крыло \_\_\_\_\_
7. \_\_\_\_\_ щель
8. \_\_\_\_\_ канал
9. \_\_\_\_\_ пластинка \_\_\_\_\_
10. \_\_\_\_\_ отверстие
11. \_\_\_\_\_ кость

**ЛАБОРАТОРНОЕ ЗАНЯТИЕ**  
**ОБЛАСТЬ НОСА. СТРОЕНИЕ НАРУЖНОГО НОСА И ПОЛОСТИ НОСА.**  
**ТОПОГРАФИЯ ОКОЛОНОСОВЫХ ПАЗУХ**

**Контрольные вопросы:**

1. Границы области носа. Наружный нос: стенки; иннервация, кровоснабжение и пути оттока лимфы от кожи наружного носа.
2. Стенки костной носовой полости.
3. Носовые раковины и носовые ходы. Сообщения полости носа с околоносовыми пазухами. Носослезный канал.
4. Кровоснабжение, пути оттока венозной крови и лимфы от слизистой оболочки полости носа. Локализация и функциональное значение венозного сплетения Киссельбаха.
5. Иннервация слизистой оболочки полости носа. Источники секреторной иннервации желез.
6. Морфофункциональная характеристика околоносовых пазух: сроки формирования в онтогенезе; источники иннервации, кровоснабжения и пути лимфооттока от слизистой оболочки околоносовых пазух.
7. Соотношение корней зубов верхней челюсти с нижней стенкой верхнечелюстной пазухой и полостью носа.
8. Показания и техника выполнения передней и задней тампонады полости носа.

**На занятии студенты должны научиться:**

1. Находить на анатомических препаратах кости, образующие стенки полости носа, носовые раковины, носовые ходы и околоносовые пазухи.
2. Находить на анатомических препаратах и других наглядных пособиях обонятельный (I), носоресничный, подглазничный нервы; подглазничную, лицевую и верхнечелюстную артерии.
3. Выполнять на черепае тампонаду носоглотки.

**СПИСОК ИСПОЛЬЗОВАННОЙ ЛИТЕРАТУРЫ**

1. Кабак, С. Л. Морфология человека / С. Л. Кабак, А. А. Артишевский. Минск : Вышэйшая школа, 2009. С. 590–593.
2. Колесников, Л. Л. Анатомия человека / Л. Л. Колесников, С. С. Михайлов. 4-е изд., перераб. и доп. Москва : ГЭОТАР-Медиа, 2004. С. 419–432.
3. Каган, И. И. Топографическая анатомия и оперативная хирургия : учеб. / И. И. Каган, С. В. Чемизов. Москва : ГЭОТАР-Медиа, 2011. С. 213–219.
4. Кабак, С. Л. Топографическая анатомия и оперативная хирургия головы и шеи : учеб.-метод. пособие / С. Л. Кабак, А. В. Глинник. Минск : БГМУ, 2018. С. 44–46.
5. Лекционный материал.

## ГЛОССАРИЙ

**Полость носа** (cavitas nasi) занимает центральное положение в лицевом отделе головы и с помощью *хоан* сообщается с носоглоткой. Костно-хрящевой перегородкой она делится на две половины. Ее верхняя стенка граничит с передней черепной ямкой, латеральная — с глазницей, нижняя — с ротовой полостью. Медиальной стенкой служит костно-хрящевая перегородка.

**Наружный нос** ограничен сверху горизонтальной линией, соединяющей медиальные концы бровей, снизу — линией, проведенной через основание носовой перегородки, сбоку — носощечной складкой.

**Угловая артерия** (a. angularis) — конечная ветвь лицевой артерии; в области спинки носа она анастомозирует с *дорсальной артерией носа* из глазной артерии.

**Преддверие носа** (vestibulum nasi) — часть полости носа, которая простирается от *ноздрей* до *порога носа*. В этом месте многослойный плоский неороговевающий эпителий переходит в слизистую оболочку.

**Носовая раковина** (concha nasalis) — нижняя носовая раковина является самостоятельной костью, средняя и верхняя носовая раковина — отростки решетчатой кости.

**Носовой ход** (meatus nasi) находится между боковой стенкой полости носа и носовой раковиной. В верхний носовой ход открываются клиновидная пазуха и задние решетчатые ячейки, в средний — верхнечелюстная и лобная пазухи, передние и средние решетчатые ячейки, в нижний — носослезный канал.

**Верхние задние носовые ветви** (rr. nasales posteriores superiores) отходят от верхнечелюстного нерва и попадают в полость носа через клиновидно-небное отверстие; иннервируют слизистую оболочку задних отделов ее латеральной и медиальной стенок. *Носонебный нерв* — крупная ветвь V<sub>2</sub>, которая идет по обе стороны от перегородки носа и через резцовый канал попадает в ротовую полость; иннервирует слизистую оболочку перегородки носа и переднего отдела твердого неба (до середины клыка).

**Клиновидно-небная артерия** (a. sphenopalatina) — ветвь верхнечелюстной артерии; через одноименное отверстие идет к слизистой оболочке задних отделов полости носа.

**Носоресничный нерв** (n. nasociliaris) — ветвь глазного нерва; его ветвь *передний решетчатый нерв* сначала через одноименное отверстие попадает в полость черепа, а оттуда через решетчатую пластинку проникает в полость носа; иннервирует слизистую оболочку решетчатых ячеек и лобной пазухи, передних отделов латеральной и медиальной стенок полости носа, кожу крыла и кончика носа.

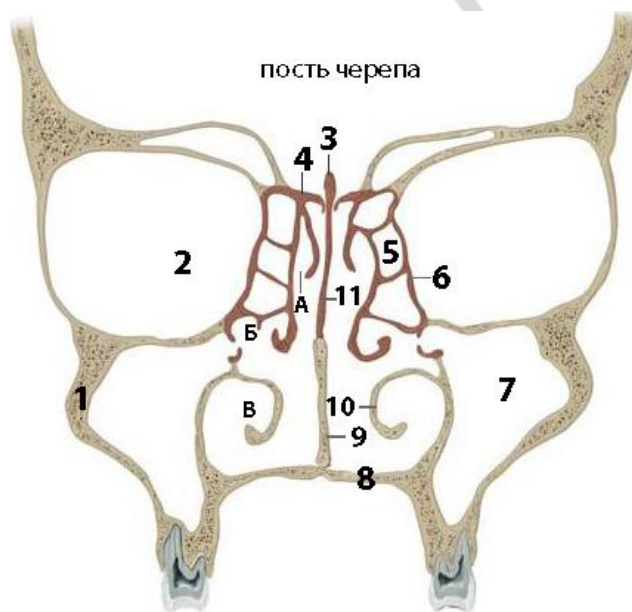
**Передняя и задняя решетчатые артерии** (a. ethmoidalis anterior et a. ethmoidalis posterior) — ветви глазной артерии, которые выходят из глазницы через одноименные отверстия на ее медиальной стенке; кровоснабжают слизистую оболочку передних отделов полости носа и решетчатых ячеек.



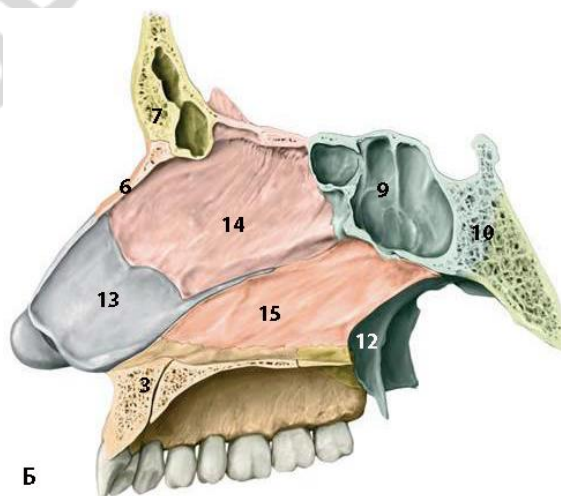
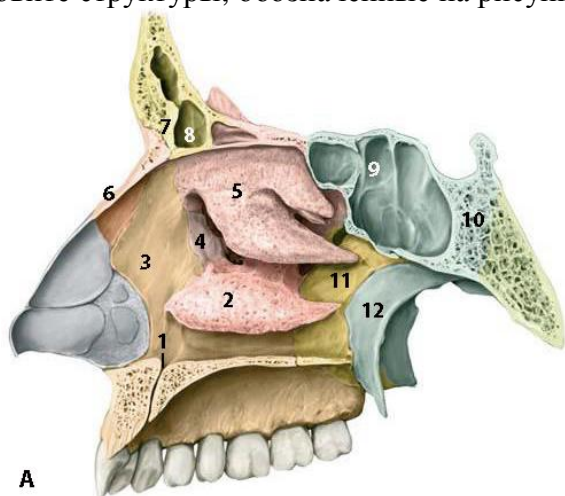
**МАТЕРИАЛЫ ДЛЯ САМОСТОЯТЕЛЬНОЙ РАБОТЫ**

**Полость носа** (фронтальный распил головы). Назовите структуры, обозначенные на рисунке:

1. \_\_\_\_\_
2. Глазница
3. \_\_\_\_\_
4. \_\_\_\_\_ пластинка
5. \_\_\_\_\_
6. \_\_\_\_\_ пластинка
7. \_\_\_\_\_ пазуха
8. \_\_\_\_\_
9. \_\_\_\_\_
10. \_\_\_\_\_
11. \_\_\_\_\_ пластинка
- А — \_\_\_\_\_
- Б — \_\_\_\_\_
- В — \_\_\_\_\_



**Стенки костной носовой полости** (А — латеральная стенка; Б — медиальная стенка). Назовите структуры, обозначенные на рисунке:

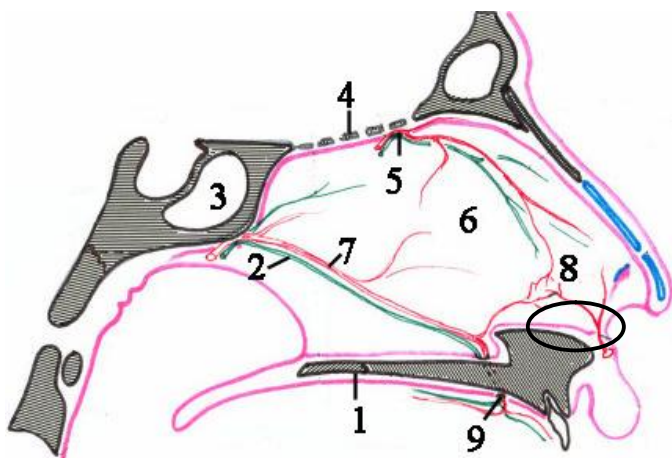


1. \_\_\_\_\_ канал
2. \_\_\_\_\_
3. Верхняя челюсть
4. \_\_\_\_\_ кость
5. \_\_\_\_\_
6. \_\_\_\_\_ кость
7. \_\_\_\_\_ кость
8. \_\_\_\_\_ пазуха

9. \_\_\_\_\_ пазуха
10. \_\_\_\_\_
11. \_\_\_\_\_ кость
12. \_\_\_\_\_ отросток
13. \_\_\_\_\_
14. \_\_\_\_\_ пластинка
- \_\_\_\_\_ кости
15. \_\_\_\_\_

## КЛИНИЧЕСКАЯ АНАТОМИЯ ГОЛОВЫ

**Кровоснабжение и иннервация медиальной стенки полости носа.** Назовите структуры, отмеченные на рисунке:

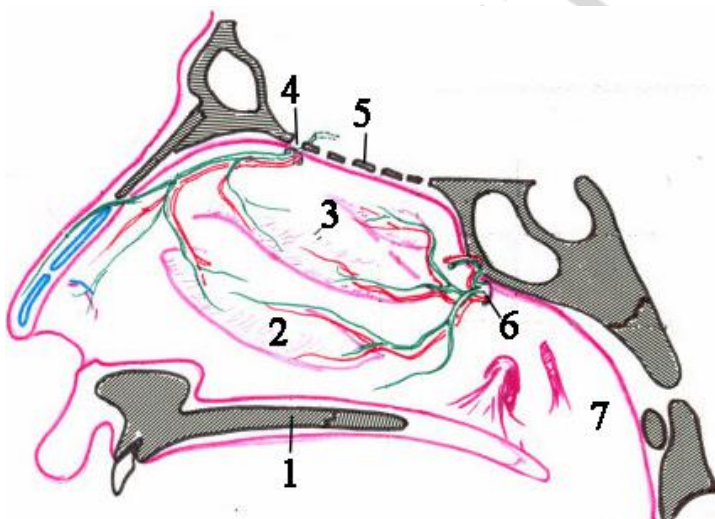


1. \_\_\_\_\_
2. \_\_\_\_\_ нерв
3. \_\_\_\_\_ пазуха
4. \_\_\_\_\_ пластинка
5. \_\_\_\_\_ артерия и нерв
6. **Носовая перегородка**
7. \_\_\_\_\_ ветви  
\_\_\_\_\_ артерии
8. **Зона Киesselбаха**
9. \_\_\_\_\_ канал

**Кровоточивая зона носа (Киesselбаха)** — анастомоз \_\_\_\_\_ (1),

\_\_\_\_\_ (2) и \_\_\_\_\_ (3) артерий.

**Кровоснабжение и иннервация латеральной стенки полости носа.** Назовите структуры, обозначенные на рисунке:



1. \_\_\_\_\_
2. Нижняя носовая раковина
3. Средняя носовая раковина
4. \_\_\_\_\_  
артерия и нерв
5. \_\_\_\_\_ пластинка
6. \_\_\_\_\_ артерия и  
\_\_\_\_\_ ветви
7. **Носовая часть глотки**

**ЛАБОРАТОРНОЕ ЗАНЯТИЕ**  
**МОЗГОВОЙ ОТДЕЛ ГОЛОВЫ. ТОПОГРАФИЯ ЛОБНО-ТЕМЕННО-ЗАТЫЛОЧНОЙ**  
**И ВИСОЧНОЙ ОБЛАСТИ**

**Контрольные вопросы:**

1. Граница лицевого и мозгового отделов головы. Области, входящие в состав мозгового отдела головы.
2. Скелет мозгового черепа. Костная основа височной области. Особенности строения чешуйчатой части височной кости.
3. Наружное и внутреннее основание черепа: отверстия, каналы и их содержимое.
4. Проекция на кожу поверхностной височной и затылочной артерий; надглазничного, ушно-височного и малого затылочных нервов.
5. Границы и послойное строение лобно-теменно-затылочной области.
6. Источники кровоснабжения, иннервация и пути оттока лимфы от кожи лобно-теменно-затылочной области. Анатомические ориентиры для выполнения проводниковой анестезии.
7. Затылочно-лобная мышца: места начала и прикрепления, функция, источники кровоснабжения и иннервации.
8. Клетчаточные пространства лобно-теменно-затылочной области. Локализация кровоизлияний при травмах лобно-теменно-затылочной области.
9. Особенности макромикроскопического строения костей свода черепа. Виды швов.
10. Мозговые оболочки; локализация субдурального и субарахноидального (подпаутинного) пространства.
11. Топография наружного и внутреннего основания черепа
12. Пути циркуляции спинномозговой жидкости.
13. Анастомозы между синусами твердой оболочки головного мозга и венами мягких тканей головы. Диплоические и эмиссарные вены.
14. Границы и послойное строение височной области.
15. Височная мышца: места начала и прикрепления, функции, источники кровоснабжения и иннервации.
16. Локализация и характеристика клетчаточных пространств височной области.

**На занятии студенты должны научиться:**

1. Находить на анатомических препаратах и других наглядных пособиях надглазничный, ушно-височный и малый затылочный нервы; поверхностную височную, затылочную и среднюю менингеальную артерии; синусы твердой мозговой оболочки.
2. Пальпировать у живого человека скуловую дугу, наружный затылочный выступ, верхнюю выйную линию.

**СПИСОК ИСПОЛЬЗОВАННОЙ ЛИТЕРАТУРЫ**

1. Кабак, С. Л. Морфология человека / С. Л. Кабак, А. А. Артишевский. Минск : Вышэйшая школа, 2009. С. 593–596.
2. Каган, И. И. Топографическая анатомия и оперативная хирургия : учеб. / И. И. Каган, С. В. Чемизов. Москва : ГЭОТАР-Медиа, 2011. С. 129–137, 139–140.
3. Кабак, С. Л. Топографическая анатомия и оперативная хирургия головы и шеи : учеб.-метод. пособие / С. Л. Кабак, А. В. Глинник. Минск : БГМУ, 2018. С. 4–8, 9–13.
4. Лекционный материал.

## ГЛОССАРИЙ

**Лобно-теменно-затылочная область** ограничена *спереди* надглазничным краем, *сзади* — верхней выйной линией, *с боков* — верхней височной линией.

**Затылочно-лобная мышца** (m. occipitofrontalis) входит в состав *надчерепной мышцы*; имеет лобное и затылочное брюшко, которые одним концом прикрепляются к *сухожильному шлему*.

**Подапневротическое пространство** заполнено рыхлой клетчаткой и распространяется кпереди до уровня надбровных дуг (в этом месте лобное брюшко затылочно-лобной мышцы вплетается в кожу лба), сзади — до верхней выйной линии. Сбоку по линии прикрепления височно-теменной мышцы сухожильный шлем прочно срастается с надкостницей.

**Поднадкостничное пространство** находится между костями свода черепа и покрывающей их надкостницей. В области швов надкостница срастается с костью.

**Диплоические вены** (vv. diploicae) залегают в диплоэ костей свода черепа, сливаются друг с другом и направляются, преимущественно, в сторону основания черепа. Часть диплоических вен, пройдя через отверстия во внутренней кортикальной пластинке, впадает в синусы твердой мозговой оболочки, другие через *эмиссарные вены* соединяются с венами мягких тканей головы.

**Эмиссарные вены (выпускники)** (vv. emissariae) соединяют между собой синусы твердой мозговой оболочки, диплоические вены и поверхностные вены головы; содержатся практически во всех отверстиях и каналах свода и основания черепа; имеют вид сосуда или венозного сплетения (например, венозное сплетение сонного канала либо венозное сплетение овального отверстия).

**Субдуральное пространство** расположено между твердой и паутинной оболочками головного мозга; пронизано большим количеством тонких пучков соединительнотканых волокон.

**Синусы твердой мозговой оболочки** — выстланные эндотелием венозные каналы (треугольные в поперечном сечении), расположенные между ее листками в местах прикрепления к костям черепа или в составе отростков твердой оболочки головного мозга. Собирают кровь из внутренних и наружных вен головного мозга, диплоических вен, вен глазницы и внутреннего уха. В области яремного отверстия кровь из сигмовидного синуса попадает во внутреннюю яремную вену.

**Грануляции паутинной оболочки** (пахионовые грануляции) — выросты паутинной оболочки, выступающие в полость синусов твердой мозговой оболочки или в лежащие рядом кровяные озера. Грануляции служат для оттока спинномозговой жидкости в венозное русло путем фильтрации.

**Подпаутинное (субарахноидальное) пространство** находится между паутинной и мягкой оболочками головного мозга; заполнено спинномозговой жидкостью, которая поступает из полости четверного желудочка через латеральные и срединную апертуры.

**Височная область** входит в состав мозгового отдела головы; ограничена *сверху и сзади* верхней височной линией, *спереди* — скуловым отростком лобной кости и лобным отростком скуловой кости, *снизу* — скуловой дугой.

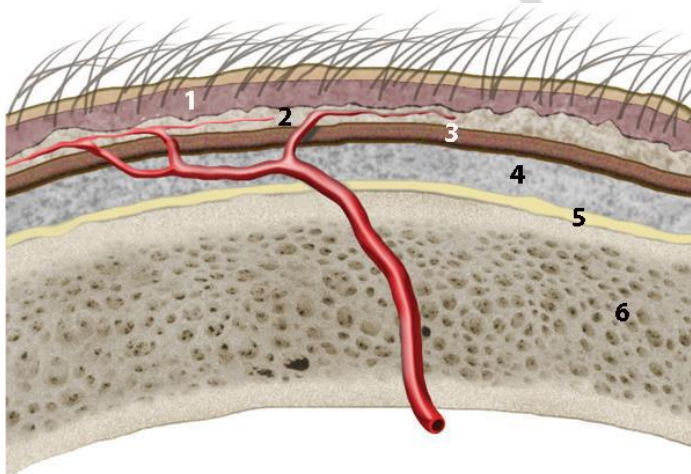
**Височная мышца** (m. temporalis) начинается от костей, формирующих дно височной ямки, и заканчивается на венечном отростке нижней челюсти. Иннервируется из третьей ветви тройничного нерва, кровоснабжается из верхнечелюстной артерии. Между внутренней поверхностью мышцы и надкостницей костей черепа находится *глубокое височное пространство*.

**Височная фасция** (fascia temporalis) покрывает одноименную мышцу; состоит из двух пластинок, между которыми на протяжении 2 см выше скуловой дуги находится замкнутое *межапневротическое пространство*, заполненное клетчаткой. Между глубокой пластинкой фасции и височной мышцей локализуется незамкнутое *подапневротическое пространство*.

**МАТЕРИАЛЫ ДЛЯ САМОСТОЯТЕЛЬНОЙ РАБОТЫ**

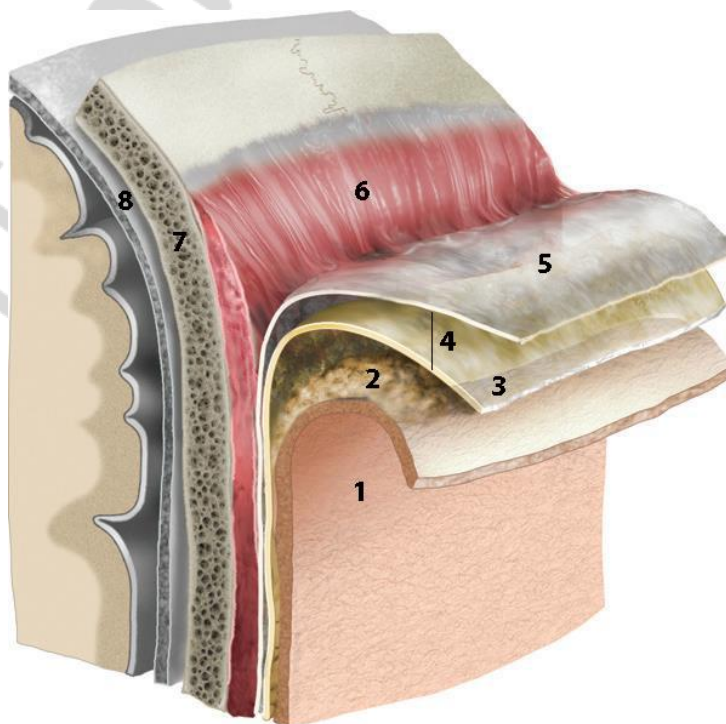
**Послойное строение лобно-теменно-затылочной области** (фронтальный распил головы). Назовите структуры, обозначенные на рисунке:

1. \_\_\_\_\_ (skin) **S**
2. \_\_\_\_\_ (connective tissue) **C**
3. \_\_\_\_\_ (aponeurosis) **A**
4. \_\_\_\_\_ пространство (loose connective tissue) **L**
5. \_\_\_\_\_ (periosteum) **P**
6. **Теменная кость**



**Послойное строение височной области.** Назовите структуры, обозначенные на рисунке:

1. **Кожа**
2. \_\_\_\_\_
3. \_\_\_\_\_ листок \_\_\_\_\_ фасции
4. \_\_\_\_\_ пространство
5. \_\_\_\_\_ листок \_\_\_\_\_ фасции
6. \_\_\_\_\_ мышца
7. \_\_\_\_\_ кость
8. \_\_\_\_\_



**ЛАБОРАТОРНОЕ ЗАНЯТИЕ**  
**ТОПОГРАФИЯ ОБЛАСТИ СОСЦЕВИДНОГО ОТРОСТКА. ХИРУРГИЧЕСКАЯ**  
**ОБРАБОТКА ЧЕРЕНО-МОЗГОВЫХ РАН. ТРЕПАНАЦИЯ ЧЕРЕПА**

**Контрольные вопросы:**

1. Границы трепанационного треугольника Шипо. Проекция канала лицевого нерва, задней черепной ямки и сигмовидного синуса на поверхность сосцевидного отростка. Трепанация сосцевидного отростка
2. Основные этапы первичной хирургической обработки ран мозгового отдела головы, правила иссечения краев раны. Особенности наложения кровоостанавливающего зажима на сосуды в подкожной клетчатке лобно-теменно-затылочной области.
3. Пластические и реконструктивные операции на голове.
4. Показания для трепанации черепа.
5. Источники формирования эпидуральной гематомы, места ее локализации.
6. Топография средней менингеальной артерии и ее ветвей.
7. Способы выполнения трепанации черепа. Основные этапы операции.
8. Способы остановки кровотечения из синусов твердой оболочки головного мозга

**На занятии студенты должны научиться:**

1. Пользоваться инструментами, предназначенными для операций на костных тканях (для выполнения трепанации черепа).
2. Накладывать кровоостанавливающий зажим и перевязывать кровоточащий сосуд в ране.

**СПИСОК ИСПОЛЬЗОВАННОЙ ЛИТЕРАТУРЫ**

1. *Кабак, С. Л.* Морфология человека / С. Л. Кабак, А. А. Артишевский. Минск : Вышэйшая школа, 2009. С. 596–600.
2. *Каган, И. И.* Топографическая анатомия и оперативная хирургия : учеб. / И. И. Каган, С. В. Чемизов. Москва : ГЭОТАР-Медиа, 2011. С. 164–167, 170–173.
3. *Кабак, С. Л.* Топографическая анатомия и оперативная хирургия головы и шеи : учеб.-метод. пособие / С. Л. Кабак, А. В. Глинник. Минск : БГМУ, 2018. С. 8–9, 64–65, 76–79.
4. Лекционный материал.

## ГЛОССАРИЙ

**Птерион** — краниометрическая точка на боковой поверхности мозгового черепа, место соединения лобной, теменной, височной и клиновидной костей. Это самое «слабое» место мозгового черепа. С стороны полости черепа в этом месте проходит передняя ветвь средней менингеальной артерии. Кость в области птериона очень тонка, что при черепно-мозговых травмах создает опасность повреждения стенки сосуда костным отломком с образованием внутричерепной гематомы.

**Сосцевидный отросток** (*processus mastoideus*) является составной частью височной кости, имеет вид перевернутой пирамиды с вершиной, направленной книзу. Вертикальной линией, проведенной от вершины к основанию, и перпендикуляром к этой линии через ее середину делится на четыре квадранта. На *передневерхний квадрант* проецируется сосцевидная пещера, на *передненижний* — костный канал лицевого нерва, на *задневерхний* — задняя черепная ямка и на *задненижний квадрант* — сигмовидный синус.

**Мастоидит** — воспаление слизистой оболочки воздухоносных полостей сосцевидного отростка. Чаще всего является осложнением нелеченного острого или хронического среднего отита. Хирургическое лечение (*мастоидэктомия* [*антротомия*]) — удаление кости и гнойного экссудата с дренированием барабанной полости.

**Трепанация черепа (краниотомия)** — оперативный доступ для удаления внутричерепных гематом, опухолей мозговых оболочек и головного мозга, или паллиативная операция при остром повышении внутричерепного давления.

**Костно-пластическая трепанация черепа** предполагает выкраивание мышечно-надкостнично-костного лоскута, которым после завершения оперативного вмешательства закрывается костный дефект.

**Резекционная трепанация черепа** производится с полным удалением части костей свода черепа; нужные размеры отверстия получаются путем выкусывания кости по его краям с помощью костных щипцов (кусачек).

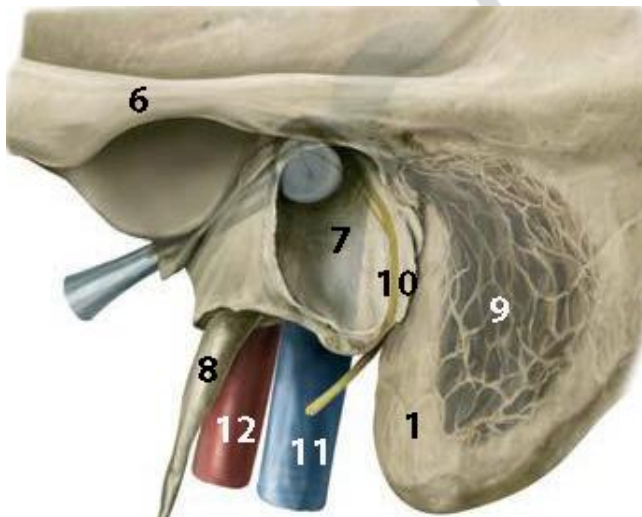
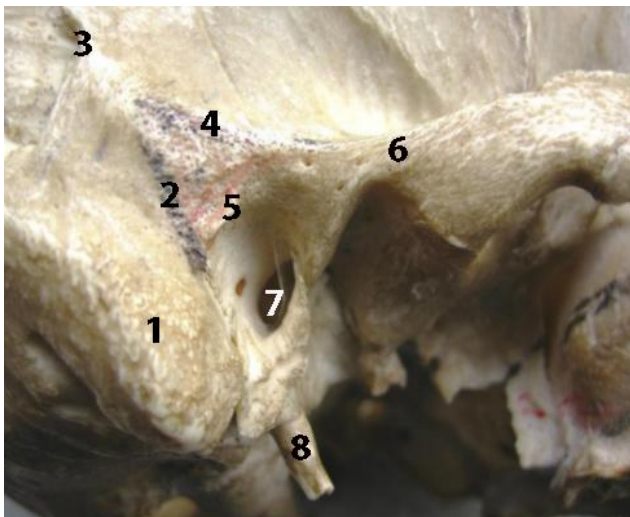**Эпидуральная гематома** — следствие закрытой черепно-мозговой травмы; формируется при переломе внутренней кортикальной пластинки и повреждении костными отломками средней менингеальной артерии или ее ветвей. При этом кровь отслаивает твердую мозговую оболочку от костей свода черепа и накапливается в образовавшемся пространстве.

**Средняя менингеальная артерия** (*a. meningea media*) — ветвь верхнечелюстной артерии; ее ствол проецируется над скуловой дугой, выше ее середины.

**Способы остановки кровотечения из синусов твердой оболочки головного мозга:**  
1) сосудистый шов на линейную рану небольших размеров; 2) пластика дефекта синуса лоскутом из наружного листка твердой мозговой оболочки; 3) тампонада синуса марлевым тампоном, который вводится в промежуток между верхней стенкой синуса и костью; 4) лигирование (перевязка) синуса при полном его разрыве.

**МАТЕРИАЛЫ ДЛЯ САМОСТОЯТЕЛЬНОЙ РАБОТЫ**

**Границы трепанационного треугольника.** Назовите структуры, обозначенные на рисунках:



1. \_\_\_\_\_ отросток
2. \_\_\_\_\_ гребень
3. \_\_\_\_\_ линия
4. \_\_\_\_\_ гребень
5. **Передняя граница трепанационного треугольника**
6. \_\_\_\_\_ отросток
7. \_\_\_\_\_ проход
8. \_\_\_\_\_ отросток
9. \_\_\_\_\_
10. \_\_\_\_\_ нерв
11. \_\_\_\_\_ вена
12. \_\_\_\_\_ артерия

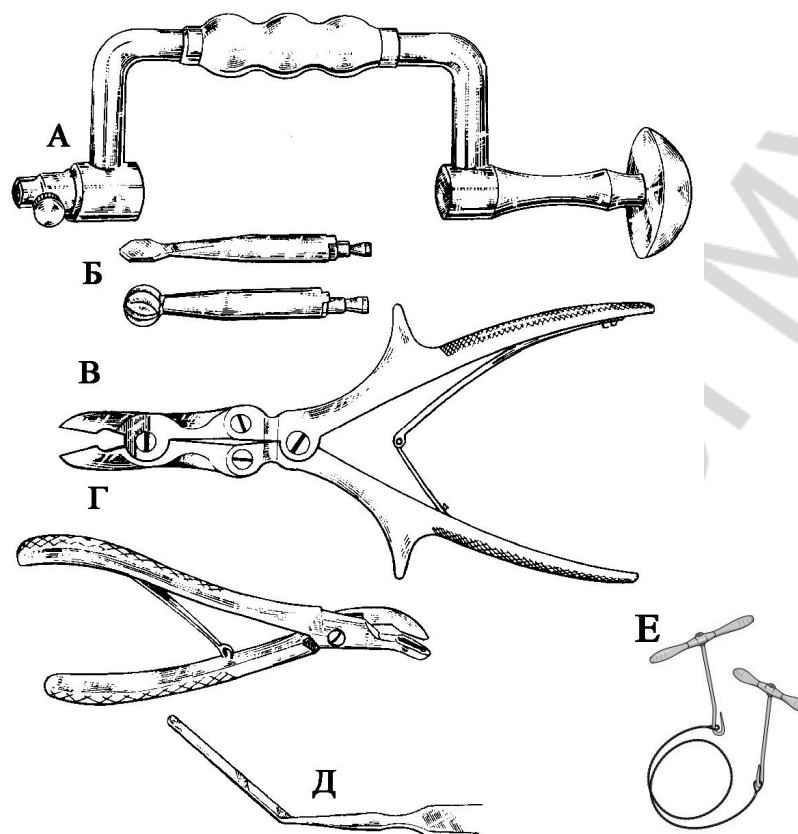
Перечислите основные этапы первичной хирургической обработки ран мозгового отдела головы:

- \_\_\_\_\_ ;
- \_\_\_\_\_ ;
- \_\_\_\_\_ ;
- \_\_\_\_\_ ;
- \_\_\_\_\_ ;
- \_\_\_\_\_ ;
- \_\_\_\_\_ ;



## КЛИНИЧЕСКАЯ АНАТОМИЯ И ОПЕРАЦИИ НА МОЗГОВОМ ОТДЕЛЕ ГОЛОВЫ

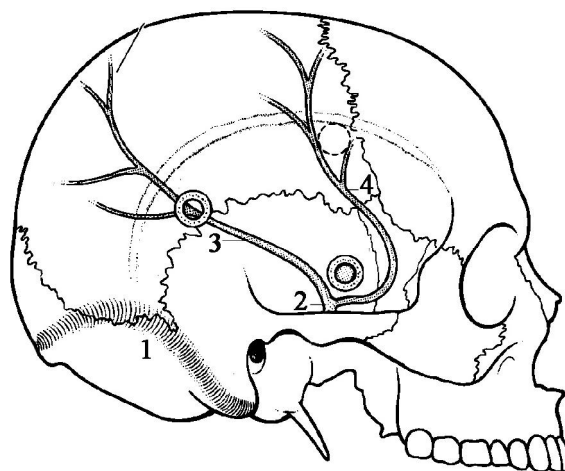
Назовите инструменты, используемые для трепанации черепа:



- A — \_\_\_\_\_  
B — \_\_\_\_\_  
B — \_\_\_\_\_  
Г — \_\_\_\_\_  
Д — \_\_\_\_\_  
E — \_\_\_\_\_

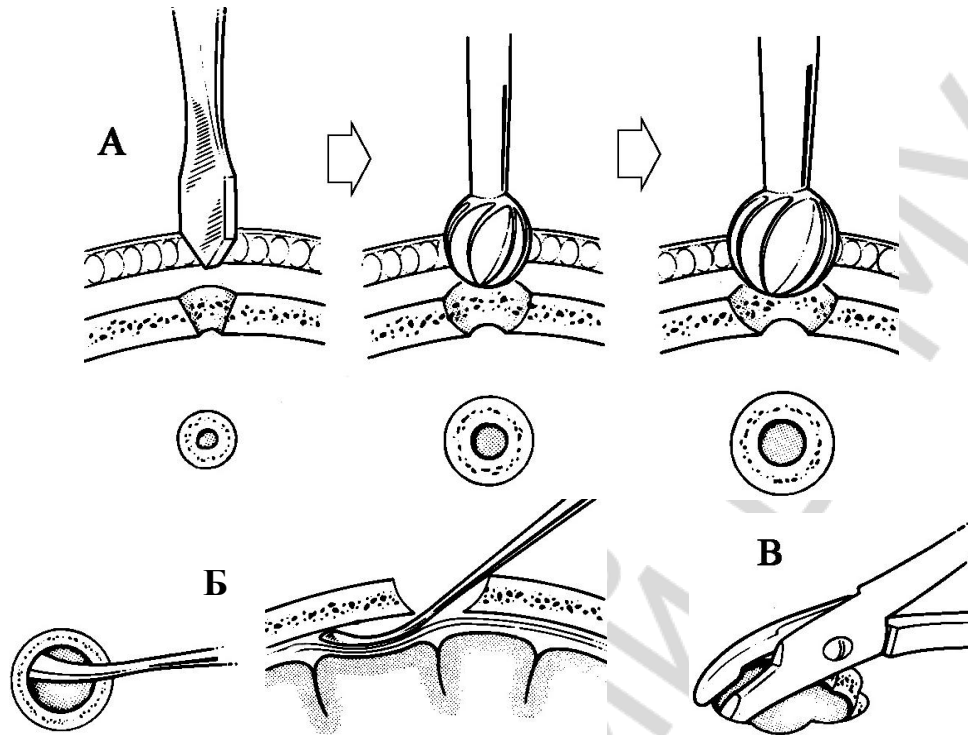
Места локализации фрезевых отверстий для доступа к эпидуральной гематоме, образовавшейся в результате повреждения средней менингеальной артерии. Назовите обозначенные на рисунке структуры:

1. \_\_\_\_\_ синус  
2. Ствол \_\_\_\_\_ артерии  
3. \_\_\_\_\_ ветвь  
4. \_\_\_\_\_ ветвь



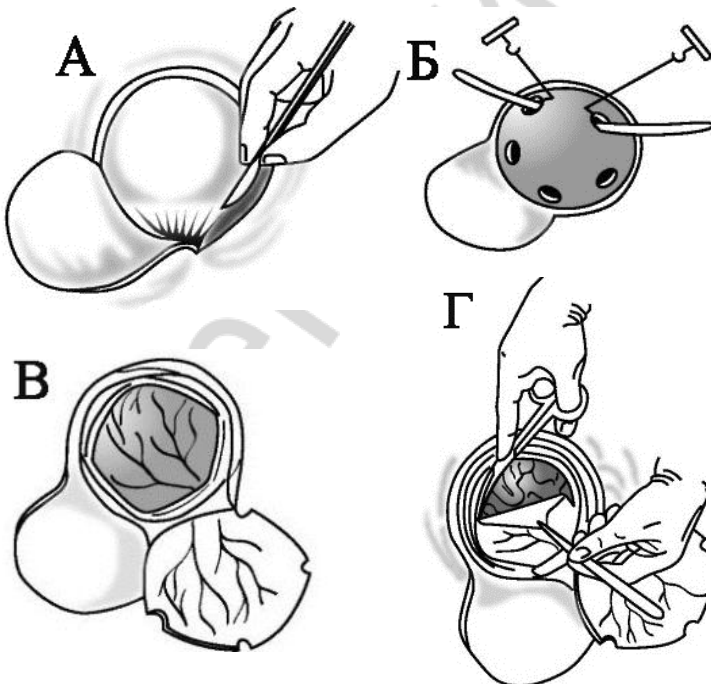
## КЛИНИЧЕСКАЯ АНАТОМИЯ И ОПЕРАЦИИ НА МОЗГОВОМ ОТДЕЛЕ ГОЛОВЫ

Этапы выполнения резекционной трепанации черепа:



- А — \_\_\_\_\_
- Б — \_\_\_\_\_
- В — \_\_\_\_\_

Этапы выполнения костно-пластической трепанации черепа:



- А — \_\_\_\_\_
- Б — \_\_\_\_\_
- В — \_\_\_\_\_
- Г — \_\_\_\_\_

**СЕМИНАРСКОЕ ЗАНЯТИЕ**  
**ИНДИВИДУАЛЬНАЯ ИЗМЕНЧИВОСТЬ СТРОЕНИЯ ЗУБОЧЕЛЮСТНОЙ СИСТЕМЫ**

**Вопросы для обсуждения:**

1. Варианты расположения канала нижней челюсти относительно корней зубов.
2. Варианты раздвоение канала нижней челюсти.
3. Варианты топографии подбородочного отверстия. Добавочное подбородочное отверстие.
4. Анатомические ориентиры для определения местоположения отверстия нижней челюсти и индивидуальные варианты его локализации.
5. Нестандартная анатомия корней зубов верхней и нижней челюсти: варианты их количества, размеров и формы.
6. Варианты строения корневых каналов зубов: топография дополнительных (добавочных) корневых каналов; способы их выявления у живого человека.
7. Вариантная анатомия формы и размеров верхнечелюстной пазухи.
8. Варианты взаиморасположения верхушки корней зубов верхней челюсти относительно нижней стенки верхнечелюстной пазухи и полости носа.
9. Клиническое значение внутрикостного анастомоза между задней верхней и передней верхней альвеолярной артериями. Способы его выявления у живого человека.
10. Топография челюстно-подъязычного канал (мостика).
11. Индивидуальные варианты иннервации зубов и слизистой оболочки десен и твердого неба. Перекрестная иннервация фронтальных зубов.
12. Формы и пропорции лица. Возрастные изменения строения костей лицевого черепа.

**СПИСОК ИСПОЛЬЗОВАННОЙ ЛИТЕРАТУРЫ**

1. *Хирургическая стоматология и челюстно-лицевая хирургия*. Национальное руководство / под ред. А. А. Кулакова, Т. Г. Робустовой, А. И. Неробеева. Москва : ГЭОТАР-Медиа, 2010.
2. *Коробкеев, А. А.* Изучение особенностей анатомо-топографического строения нижней челюсти для планирования эндодонтического и имплантологического лечения / А. А. Коробкеев, С. В. Сирак, И. А. Копылова // *Медицинский вестник Северного Кавказа*. 2010. № 17(1). С. 17–22.
3. *Егоров, К. А.* Анатомо-топографические особенности нижнечелюстного канала / К. А. Егоров, С. В. Гришин, К. А. Коротков // *Здоровье и образование в XXI веке*. 2007. Т. 9, № 7. С. 257.
4. *Клиническая стоматология* : учеб. / под ред. В. Н. Трезубова, С. Д. Арутюнова. Москва : Практическая медицина, 2015. 788 с.
5. *Компьютерно-томографические исследования топографии нижнечелюстного канала* [Электронный ресурс] / А. А. Матчин [и др.] // *Dental Magazine*. Режим доступа : <https://dentalmagazine.ru/posts/kompyuterno-tomograficheskie-issledovaniya-topografii-nizhnechelyustnogo-kanala.html>.
6. *Сирак, С. В.* Анатомия и топография нижнечелюстного канала / С. В. Сирак, И. А. Копылова // *Вестн. Смоленской гос. мед. академии*. 2010. № 2. С. 126–127.
7. *Раздвоенный канал нижней челюсти* / С. Л. Кабак [и др.] // *Стоматология*. 2018. Т. 97. №. 1. С. 63–66.
8. *Топография канала нижней челюсти по данным конусно-лучевой компьютерной томографии* / Н. В. Журавлева [и др.] // *Современная стоматология*. 2018. № 3. С. 52–57.
9. *Topography of mental foramen in a selected Belarusian population according to cone beam computer tomography* / S. L. Kabak [et al.] // *Imaging in Medicine*. 2017. Vol. 9, № 3. P. 49–58.
10. *Kabak, S. L.* Cross-sectional anatomic study of direct positional relationships between mandibular canal and roots of posterior teeth using cone beam computed tomography / S. L. Kabak, N. V. Zhuravleva, Y. M. Melnichenko // *Journal of Oral Research*. 2018. Vol. 7, № 8. P. 292–298.

11. *Juodzbaly, G. Anatomy of Mandibular Vital Structures. Part I: Mandibular Canal and Inferior Alveolar Neurovascular Bundle in Relation with Dental Implantology / G. Juodzbaly, H. L. Ngeow, G. Sabalys // J. Oral Maxillofac. Res. 2010. Vol. 1, № 1. P. e2.*

12. *Juodzbaly, G. Anatomy of Mandibular Vital Structures. Part II: Mandibular Incisive Canal, Mental Foramen and Associated Neurovascular Bundles in Relation with Dental Implantology / G. Juodzbaly, H. L. Wang, G. Sabalys // J. Oral Maxillofac. Res. 2015. Vol. 1, № 1. P. e3.*

13. *Von Arx, T. Location and dimensions of the mental foramen : a radiographic analysis by using cone-beam computed tomography / T. Von Arx [et al.] // J. Endod. 2013. Vol. 39, № 12. P. 1522–1528.*

14. *The mandible and its foramen : anatomy, anthropology, embryology and resulting clinical implications / M. Lipski [et al.] // Folia. Morphol. (Warsz). 2013. Vol. 72, № 4. P. 282–292.*

## **ПЕРЕЧЕНЬ ПРАКТИЧЕСКИХ НАВЫКОВ ПО ОПЕРАТИВНОЙ ХИРУРГИИ**

### **Студент должен уметь:**

1. Пользоваться общехирургическими инструментами.
2. Завязывать простой, морской и хирургический узлы.
3. Накладывать швы: простой узловой, непрерывный, обвивной (Мультиановского) шов, П-образный горизонтальный и вертикальный матрацные швы, внутрикожный (косметический) шов.
4. Снимать кожные швы.
5. Накладывать кровоостанавливающий зажим в ране и перевязывать кровоточащий сосуд.
6. Пользоваться лигатурной иглой (Дешана, Купера) для перевязки крупных сосудов.
7. Вводить канюлю в отверстие трахеи.