УДК617.7-08:615.382

Применение плазмы, обогащенной растворимыми факторами тромбоцитов, в лечении эндотелиально-эпителиальной дистрофии

Семак Г. Р.[1], Потапнев М. П.[1], Жерко И. Ю.[2], Сментина А. В.[3], Марушко А. В.[3]

[1]Учреждение образования «Белорусский государственный медицинский университет», г. Минск, Республика Беларусь;
[2]Государственное учреждение «РНПЦ онкологии и медицинской радиологии им. Н. Н. Александрова», г. Минск, Республика Беларусь;
[3]Государственное учреждение «432 Ордена Красной Звезды главный военный клинический медицинский центр Вооруженных Сил Республики Беларусь», г. Минск, Республика Беларусь

Реферат. В исследование были включены 7 пациентов: 4 пациента с эндотелиально-эпителиальной дистрофией после факоэмульсификации катаракты (ФЭК) и 3 пациента с буллезной формой. Для лечения использовали аутологичную плазму, обогащенную растворимыми факторами тромбоцитов (ПОРФТ) в виде инстилляций в конъюнктивальную полость.

При применении ПОРФТ прозрачность роговицы при ЭЭД после ФЭК восстанавливалась на третьи сутки. ПОРФТ позволяла также увеличить прозрачность роговицы при буллезнойкератопатии после поверхностной стромальной пункции. На фоне инстилляций уменьшались проявления сухого глаза. Не было выявлено побочных эффектов применения ПОРФТ при заболеваниях роговицы.

Использование аутологичной плазмы, обогащенной растворимыми факторами тромбоцитов демонстрирует высокую эффективность в лечении как острых, так и хронических заболеваний роговицы. ПОРФТ является мощным активатором регенеративных процессов, что делает необходимым дальнейшее изучение ее клинического влияния на ткани глазной поверхности, разработку оптимальныхметодик применения при патологии роговицы различной этиологии как для лечения, так и профилактики послеоперационных осложнений. Требуются дальнейшие исследования по оценке эффективности применения ПОРФТ в офтальмологической практике.

Ключевые слова: плазма, обогащенная ростовыми факторами тромбоцитов, эндотелиально-эпителиальная дистрофия, буллезнаякератопатия, болезнь сухого глаза.

Введение. Проблема слепоты и слабовидения признана одной из важнейших социально-экономических и этических проблем современности. По данным Всемирной организации здравоохранения, среди причин, приводящих к необратимой утрате зрения, роговичная слепота занимает третье место. Заболевания роговицы бактериальной этиологии приводят в 30–50 % случаев к функциональной гибели глаза [1]. В структуре роговичной слепоты в Беларуси 9 % приходится на язвы роговицы,

Репозиторий БГМ

21 % — на рубцы и помутнения, от 6 до 38,4 % — на ожоговую болезнь. Более 40 % пациентов, имеющих заболевания роговицы, становятся инвалидами по зрению.

В связи с этим важнейшей остается проблема разработки эффективных методов лечения заболеваний глазной поверхности, включающей заболевания век, конъюнктивы, роговицы. Требуют решения вопросы защиты глазной поверхности: восстановления количественного и качественного состава слезной пленки, активации регенеративных процессов в эпителиироговицы и всей глазной поверхности.

Комплексная терапия, включающая применениеинъекционной формы гиалуроновой кислоты (ГК)в качестве активатора регенеративных процессов, позволяет заметно улучшить состояние глазной поверхности [2]. ГК продуцируется бокаловидными клетками конъюнктивы и входит в состав муцинового слоя слезной пленки. Являясь осмоактивным веществом, ГК удерживает молекулы воды, уменьшая тем самым осмотическое давление слезной жидкости, ликвидируя ведущее звено патогенеза БСГ — гиперосмолярность слезы. Кроме того, доказано, что ГК способна создавать благоприятное окружение для стволовых клеток лимба, что способствует восстановлению поврежденной глазной поверхности. В настоящее время очевидна также способность ГКучаствовать в регуляции воспаления, регенерацииповрежденных тканей, миграции клеток, что делает понятным высокую эффективность ее использования при лечении дистрофических заболеваний переднего отрезка глазного яблока [3].

В литературе также описаны способы применения аутологичных препаратов крови, содержащих растворимые факторы, включая ростовые факторы для ускорения процессов репарации тканей глаза (цельная аутокровь, лейкотромбоцитарная масса, богатая тромбоцитами плазма) [4].

Цель работы — анализ эффективности впервые проведенного использования инстилляций плазмы, обогащенной ростовыми факторами тромбоцитов, в лечении эндотелиально-эпителиальной дистрофии роговицы (ЭЭД).

Материалы и методы. В исследование были включены 7 пациентов с ЭЭД (МКБ-10 H18.2) в возрасте от 45 до 68 лет. У четырех пациентов ЭЭД развилась в сроки от 1 до 4 месяцев после факоэмульсификации катаракты (ФЭК). В этой группе ПОРФТ применялась в послеоперационном периоде в виде инстилляций, начиная с первых суток один раз в час(дневное время) в течение 3 дней.

Еще у трех пациентов с ЭЭД наблюдалась буллезнаякератопатия, по поводу которой проводилась поверхностная стромальная пункция по стандартной методике. В этой группе ПОРФТ инстиллировалась в течение 10 мин в операционной, а затем в течение трех последующих дней один раз в час в дневное время.

Сопутствующий диагноз сахарного диабета второго типа имели 5 пациентов, артериальной гипертензии — все 7 пациентов.

До включения в исследование все пациенты проходили полное офтальмологическое обследование, включавшее визометрию, бесконтактную тонометрию, эхоскопию, фундоскопию, оптическую когерентную томографию переднего отрезка, кератотопографию, пахиметрию. Все включенные в исследование имели сопутствующую болезнь сухого глаза (БСГ) II–III степени. Интенсивность проявлений БСГ оценивали по шкале *Ocular Surface DiseaseIndex* (OSDI). До включения в исследование все пациенты длительно использовали слезозаменители с гиалуроновой кислотой. Для оценки состояния роговицы использовалась следующая шкала прозрачности: 0 — абсолютно прозрачная; 1 — неровность задних слоев, рисунок радужки и контуры зрачка видны хорошо; 2 — рисунок радужки частично просматривается; 3 — рисунок радужки не виден, только контуры зрачка; 4 — не видны детали.

ПОРФТ получали стандартным способом путем заборапериферической крови в пробирку с последующим однократным центрифугированием при 1000 об/мин для отделения слоя плазмы, содержащей тромбоциты, от лейкотромбоцтарного слоя и осадка эритроцитов.Для инстилляций использовали неразведенную плазму, содержащую тромбоциты в качествеПОРФТ [5].

Результаты и их обсуждение. *ПОРФТ в лечении ЭЭД, индуцированной ФЭК.* У четырех включенных в исследование пациентовв первые сутки после проведения операции факоэмульсификации катаракты наблюдался выраженный отек роговицы. Все пациенты данной группы имели факторы риска развития ятрогенной ЭЭД (высокая плотность ядра хрусталика, сахарный диабет, артериальная гипертензия, длительное применение бетаадреноблокаторов).

В одном случае инстилляции ПОРФТ выполнялись каждый час, начиная со дня операции. Прозрачность роговицы увеличилась к концу первых суток, уменьшились явления десцеметита. К концу третьих суток прозрачность роговицы полностью восстановилась (рисунок 1).

Репозиторий БГМУ

а *б*

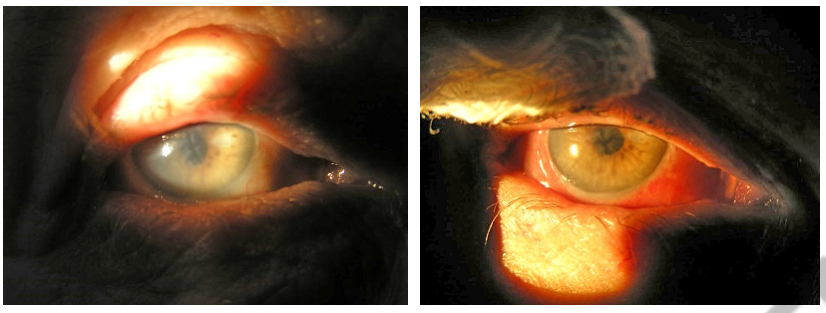

Рисунок 1 — Пациент Н. Состояние переднего отрезка глазного яблока в первый (*а*) и третий день (*б*) инстилляций ПОРФТ

В остальных трех случаях инстилляции ПОРФТ начали на третьи послеоперационные сутки из-за недостаточной эффективности стандартнойпротивовоспалительной терапии. Прозрачность роговицы восстановилась на третьи сутки применения ПОРФТ (рисунок 2).

а *б*

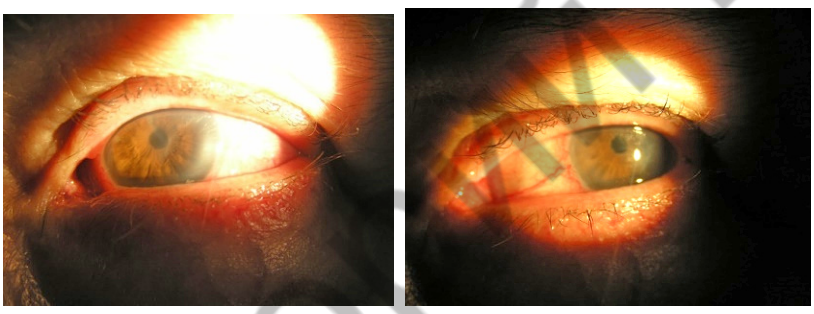

Рисунок 2 — Пациент М. Состояние переднего отрезка глазного яблока в первый (*а*) и третий день (*б*) инстилляций ПОРФТ

У всех пациентов разрешились проявления БСГ (светобоязнь, слезотечение, чувство инородного тела),OSDI уменьшился в среднем на 30 % (Me = 53,5 и 37,5 до и после трех суток инстилляций ПОРФТ, соответственно).

ПОРФТ в лечении буллезнойкератопатии. Трем пациентам с ЭЭД, болевым синдромом и формированием булл на фоне выраженного отека роговицы была проведена поверхностная стромальная пункция по стандартной методике, дополненная интраоперационным непрерывныминстиллированием ПОРФТ в течение 10 мин. В послеоперационном периоде инстилляции ПОРФТ продолжили, проводили каждый час в течение суток. Увеличение прозрачности роговицы наблюдалось уже на операционном столе. На следующие сутки отмечалось купирование болевого синдрома и восстановление прозрачности роговицыс 3 степени помутнения до 1 у всех пациентов. (рисунок 3).

а *б*

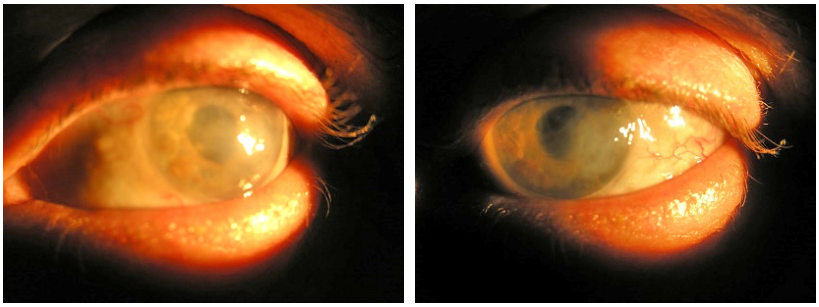

Рисунок 3 — Пациент С. Состояние переднего отрезка глазного яблока перед операцией (*а*) и на третий день после инстилляций ПОРФТ(*б*)

Репозиторий БГМУ

У всех пациентов разрешились проявления БСГ (светобоязнь, слезотечение, чувство инородного тела), OSDI уменьшился в среднем на 20 % (Me = 61,3 и 49,04 до и после трех суток инстилляций ПОРФТ соответственно). В обеих группах не было отмечено побочных эффектов применения ПОРФТ.

На протяжении многих лет плазма, обогащенная растворимымифакторами тромбоцитов (ПОРФТ), успешно используется для ускорения регенерации тканей и применяется в таких областях, как челюстно-лицевая хирургия, реконструктивная ортопедия, сердечно-сосудистая хирургия. Доказана эффективность богатой тромбоцитами плазмы при регенерации костной ткани в хирургии зубных имплантов, при восстановлении суставов и сухожилий, в пластической хирургии, а также в лечении пациентов с длительно незаживающими ранами мягких тканей [6].

Считается, что регенеративное действие тромбоцитов определяется содержанием в них индукторов репарации и ростовых факторов. Известно, что альфа-гранулы тромбоцитов содержат более 30 биоактивных протеинов, а также цитокины, которые инициируют и модулируют заживление ран, способствуют восстановлению тканей [9]. Плотные гранулы тромбоцитов также содержат активные вещества, такие как гистамин, допамин, аденозин, серотонин и ионы кальция, АДФ, АТФ. Действие гистаминаи серотонина приводит к вазоконстрикции, увеличению проницаемости капилляров, привлечению макрофагов в зону воспаления. Допамин регулирует частоту сердечных сокращений и кровяного давления, является нейромедиатором. АДФ индуцирует агрегацию тромбоцитов. АТФ участвует в реакции взаимодействия тромбоцитов с коллагеном. Кальций является кофактором для агрегации тромбоцитов и образования фибрина.Таким образом, богатая тромбоцитами плазма (или ПОРФТ)является естественным депо факторов роста, содержащихся в альфа-гранулах тромбоцитов, основным эффектом которых является участие в регуляции пролиферации и дифференцировки клеток, процессов острого воспаления, регенерации и репарации поврежденных тканей [6].

ПОРФТ по биомеханическим и биохимическим свойствам схожа со слезой (в том числе pH, осмолярность). Были описаны несколько механизмов положительного влияния ПОРФТ на глазную поверхность при БСГ, в том числе нейротрофический эффект, потенцирование пролиферации и миграции эпителиоцитов роговицы. ПОРФТ также увеличивала плотность бокаловидных клеток конъюнктивы и продукцию муцина, уменьшала продукцию провоспалительных цитокинов в тканях глазной поверхности [6].

В литературе есть сообщения об эффективном применении плазмы, обогащенной растворимыми факторами тромбоцитов (ПОРФТ) для лечения хронического синдрома сухого глаза после лазерногокератомилеза *in situ* (LASIK) [7], а также хронических эрозий роговицы после перенесенного кератита. В метаанализе инстилляции аутологичной плазмы более эффективно снижали *Ocular Surface Disease Index* (OSDI) по сравнению со слезозаменителями, содержащими гиалуроновую кислоту, у пациентов с тяжелой БСГ [6]. При этом не было отмечено серьезных побочных эффектов применения аутологичной плазмы.

Плотность эндотелиальных клеток роговицыменяется на всем протяжении жизни и к зрелому возрасту составляет 1400–2500 кл/мм^2. Поэтому пожилые пациенты наиболее подвержены развитию ЭЭД. Все пациенты данной группы страдали гипертонической болезнью и постоянно принимали гипотензивные препаратыв течение 3 и более лет, что явилось прямым провоцирующим фактором развития БСГ, 5 пациентов имели в анамнезе сахарный диабет 2-го типа. Операция факоэмульсификациикатаракты (ФЭК) является мощным триггером развития ЭЭД у предрасположенных пациентов. В то же время эта операция является наиболее распространенной в лечении катаракты. Поэтому необходимо производить оценку риска развития ЭЭД перед оперативным вмешательством и осуществлять предоперационную подготовку, если она показана, а также модифицировать послеоперационное ведение таких пациентов.

В настоящей публикации показаны первые результаты применения аутологичной ПОРФТ, обосновывающие эффективность и безопасность ее кратковременного послеоперационного применения в лечении пациентов с ятрогенной и буллезной ЭЭД. Инстилляции ПОРФТ также позволяли эффективно купировать субъективные проявления болезни сухого глаза. Учитывая полученные результаты, можно также рассматривать возможность профилактического применения ПОРФТ у пациентов, имеющих факторы риска развития ЭЭД после ФЭК (сопутствующий сахарный диабет, артериальная гипертензия).

Заключение. Использование аутологичнойплазмы, обогащенной растворимыми факторами тромбоцитов, в офтальмологии является перспективнымв лечении как острых, так и хронических заболеваний роговицы. ПОРФТ является мощным активатором регенеративных процессов. Наши

Репозиторий БГМУ

исследования показали возможность ее получения и применения у лежачих пациентов в раннем послеоперационном периоде. Краткосрочный курс инстилляции аутологичной ПОРФТ в конъюнктивальную полость является безопасной процедурой, повышающей прозрачность роговицы, снижающей проявления БСГ (светобоязнь, слезотечение, чувство инородного тела), проявления болезни сухого глаза.

Литература

1. TFOS DEWS II Introduction / J. D. Nelson [et al.] // Ocul. Surf. — 2017, Jul. — № 15(3). — P. 269–275. DOI: 10.1016/j.jtos.2017.05.005. Epub 2017 Jul 20. PMID: 28736334.

2. Семак, Г. Р. Клинические результаты использования препаратов гиалуроновой кислоты в лечении кератопатии / Г. Р. Семак, И. Ю. Жерко, Н. Г. Разуванова // Офтальмология. Восточная Европа. — 2019. — Т. 9, № 2. — С. 237–245.

3. Иммуногистохимические доказательства эффективности гиалуроновой кислоты в лечении кератопатий / Г. Р. Семак [и др.] // Доклады Национальной академии наук Беларуси. — 2019. — Т. 63, № 3.

4. Autologous Serum Eye Drops versus Artificial Tear Drops for Dry Eye Disease: A Systematic Review and Meta-Analysis of Randomized Controlled Trials / L. Wang [et al.] // Ophthalmic Res. — 2020. — № 63(5). — P. 443–451. DOI: 10.1159/000505630. Epub 2019 Dec 30. PMID: 31884498.

5. Плазма крови, обогащенная растворимыми факторами тромбоцитов: получение, стандартизация, медицинское применение / М. П. Потапнев [и др.] // Здравоохранение. — 2018. — № 10 (859). — С. 38–44.

6. Caplan, A. I. PDGF in bone formation and regeneration: New insights into a novel mechanism involving MSCs / A. I. Caplan, D. J. Correa // J. OrthopRes. — 2011. — № 29(12). — P. 1795–1803.

7. Using corneal confocal microscopy to track changes in the corneal layers of dry eye patients after autologous serum treatment / G. Mahelkova [et al.] // Clin. Exp. Optom. — 2017. — № 100(3). — P. 243–249.

Application of platelet rich plasma in the endotelial-epithelial dystrophy

Semak G. R.[1], Potapniov M. P.[1], Zherka I. Y.[2], Smentina A. V.[3], Marushko A. V.[3]

[1]Belarusian State Medical University, Minsk, Republic of Belarus;
[2] State Institution «N. N. Alexandrov National Cancer Centre of Belarus», Minsk, Republic of Belarus;
[3]State Institution «The 432 main military clinical medical center of the Armed Forces of the Republic of Belarus», Minsk, Republic of Belarus

The purpose of this publication was to analyze the effectiveness of the platelet reach plasma (PRP) application in the treatment of endothelial-epithelial corneal dystrophy.

The study included 4 patients with endothelial-epithelial dystrophy after cataract phacoemulsification and 3 patients with bullous keratopathy. Autologous PRP was obtained by centrifugation.

After PRP application the transparency of the cornea with endothelial-epithelial corneal dystrophy after cataract phacoemulsification was restored on the third day. PRP application also made it possible to increase the transparency of the cornea in bullous keratopathy after superficial stromal puncture. PRP instillations were also effective in dry eye manifestations decreasing. There were no side effects of PRP in corneal diseases.

Despite the encouraging results obtained in the treatment of patients with corneal defects of various etiologies, a unified algorithm for the use of platelet-rich plasma, depending on the etiology and the severity of clinical manifestations, has not yet been developed. Further research is required prior to the introduction of PRP into routine clinical practice.

Keywords: platelet rich plasma, endothelial-epithelial dystrophy, bullous keratopathy, dry eye disease.

Поступила 02.11.2020

Репозиторий БГМУ