

ГОСУДАРСТВЕННОЕ УЧРЕЖДЕНИЕ ОБРАЗОВАНИЯ
«БЕЛОРУССКАЯ МЕДИЦИНСКАЯ АКАДЕМИЯ
ПОСЛЕДИПЛОМНОГО ОБРАЗОВАНИЯ»

УДК 617.53-006.2-007.253-089.8

КАХАНОВИЧ
Татьяна Валентиновна

**ЛЕЧЕНИЕ ВРОЖДЕННЫХ СРЕДИННЫХ КИСТ
И СВИЩЕЙ ШЕИ С ИСПОЛЬЗОВАНИЕМ
МИКРОХИРУРГИЧЕСКОЙ ОПЕРАЦИИ**

Автореферат
диссертации на соискание ученой степени
кандидата медицинских наук

по специальности 14.01.14 – стоматология

Минск 2020

Научная работа выполнена в учреждении образования «Белорусский государственный медицинский университет»

Научный руководитель **Ластовка Александр Сергеевич,**
доктор медицинских наук, профессор, заведующий кафедрой челюстно-лицевой хирургии учреждения образования «Белорусский государственный медицинский университет»

Официальные оппоненты **Меркулова Елена Павловна,**
доктор медицинских наук, профессор, профессор кафедры оториноларингологии государственного учреждения образования «Белорусская медицинская академия последипломного образования»

Корсак Александр Казимирович,
кандидат медицинских наук, доцент, доцент кафедры стоматологии детского возраста учреждения образования «Белорусский государственный медицинский университет»

Оппонирующая организация учреждение образования «Витебский государственный ордена Дружбы народов медицинский университет»

Защита состоится 21 декабря 2020 г. в 14.30 часов на заседании совета по защите диссертаций Д 03.15.06 при государственном учреждении образования «Белорусская медицинская академия последипломного образования» по адресу: 220013, г. Минск, ул. П. Бровки, 3/3; тел. (017) 2920534; e-mail: dissovet@belmapo.by.

С диссертацией можно ознакомиться в библиотеке государственного учреждения образования «Белорусская медицинская академия последипломного образования».

Автореферат разослан _____ ноября 2020 года

Ученый секретарь совета
по защите диссертаций,
доктор медицинских наук, доцент



Н.В. Новак

ВВЕДЕНИЕ

Врожденные срединные кисты и свищи шеи составляют около 5% от всех образований челюстно-лицевой области. Их появление связывают с нарушением редукции щитовидно-язычного протока (ductus thyreo-glossus), которая должна происходить к началу 2-го месяца эмбрионального развития человека [Епишева Л.Г., 1972].

Лечение данной патологии исключительно хирургическое. Известно, что с целью профилактики послеоперационных рецидивов при удалении срединных кист и свищей шеи необходимо проводить резекцию тела подъязычной кости с нарушением ее непрерывности. Однако подъязычная кость – орган с достаточно сложными функциями, имеющий немаловажное значение для нормальной жизнедеятельности организма человека. Она является связующим звеном между мышцами дна полости рта и шеи, неотъемлемой частью всего скелетно-мышечного каркаса, нарушение которого приводит к негативным последствиям. Так, после данной операции и удаления части мышечного каркаса шеи может возникать нарушение процессов глотания, сложных поворотов головы и звукообразования. Несмотря на радикальность такого метода операции, отмечаются рецидивы заболевания. Более того, в специальной литературе отсутствует достоверная информация по морфологическому обоснованию целесообразности проведения данной операции [Cunningham M.J., 1992; LaRiviere C.A., 2012; Мартов А.Г., 2015].

В связи с вышеизложенным, актуальной задачей челюстно-лицевой хирургии является разработка новых, научно обоснованных, мало травматичных методик операций при удалении срединных кист и свищей шеи, позволяющих наряду с радикальностью лечения снизить риск развития послеоперационных осложнений.

ОБЩАЯ ХАРАКТЕРИСТИКА РАБОТЫ

Связь работы с крупными научными программами, темами

Диссертационная работа выполнена в рамках инициативной темы научно-исследовательской работы (НИР) кафедры челюстно-лицевой хирургии УО БГМУ «Актуальные вопросы диагностики и лечения заболеваний челюстно-лицевой области», включенной в государственный реестр НИОК(Т)Р, регистрационный номер 20121272, утвержденной 11.04.2012 г.; срок выполнения: 01.01.2012–31.12.2016 гг.

Цель и задачи исследования

Цель исследования: улучшить результаты хирургического лечения срединных свищей и кист шеи путем морфологического обоснования

и разработки новой методики операции, основанной на использовании микрохирургической техники.

Задачи исследования:

1. Выявить на морфологическом уровне анатомо-топографическую взаимосвязь срединных кист шеи с подъязычной костью и определить морфологические варианты срединных кист шеи.

2. Разработать новую морфологически обоснованную методику операции при лечении срединных кист и свищей шеи с применением микрохирургической техники.

3. Оценить эффективность разработанной методики по сравнению с традиционной операцией.

4. Определить возможность применения к стандартной схеме обследования пациентов со срединными кистами и свищами шеи дополнительных методов, позволяющих получить уточняющие данные для проведения последующей операции.

Научная новизна

При гистологическом изучении выявлено, что срединная киста и свищ связаны с надкостницей подъязычной кости без изменения структуры костной ткани, что является научным доказательством нецелесообразности проведения операции резекции подъязычной кости с нарушением ее непрерывности.

Разработана новая методика операции – удаление срединных кист и свищей шеи с резекцией тела подъязычной кости без нарушения ее анатомической непрерывности, которая позволила уменьшить операционную травму и развитие послеоперационных осложнений по сравнению с традиционной методикой хирургического вмешательства.

Впервые использован метод КЛ КТ с контрастированием мягкотканых полостных структур для диагностики и дифференциальной диагностики кист и свищей шеи, позволяющий определить пространственное расположение данных образований, их взаимосвязь с костными структурами и выбрать оптимальную методику операции.

Положения, выносимые на защиту

1. При детальном изучении под оптическим увеличением операционного микроскопа места соединения срединной кисты и свища шеи с телом подъязычной кости выявлена тесная структурная взаимосвязь их с надкостницей тела подъязычной кости, без инвазии в костную ткань. При гистологическом изучении резецированных костных фрагментов тела подъязычной кости в зоне анатомического контакта их с кистой и свищем обнаружено, что кость имеет строение, характерное для пластинчатой костной ткани, структура кости не изменена и представлена компактным и губчатым веществом. Между кистой и резецированным фрагментом подъязычной кости

имеется прослойка волокнистой соединительной ткани, пучки коллагеновых волокон которой обеспечивают прикрепление кисты к надкостнице.

2. Полученные результаты морфологических исследований послужили научным обоснованием для разработки и применения новой методики операции – удаление срединной кисты и свища шеи с резекцией тела подъязычной кости без нарушения ее анатомической непрерывности.

3. Применение разработанной методики операции у пациентов со срединными кистами и свищами шеи позволило уменьшить операционную травму без ущерба радикальности лечения, в 2–5 раз снизить послеоперационный болевой синдром и исключить развитие послеоперационных осложнений по сравнению с традиционной методикой хирургического вмешательства.

4. На основании результатов морфологических и клинических исследований доказана нецелесообразность резекции тела подъязычной кости с нарушением ее анатомической непрерывности, традиционно проводимой при удалении срединных кист или свищей шеи, так как это приводит к нарушению правильного анатомического расположения сохраненных фрагментов подъязычной кости и прикрепленных к ним мышечных структур.

5. Для диагностики и дифференциальной диагностики кист и свищей шеи целесообразно использование метода КЛ КТ с контрастированием мягкотканых полостных структур, позволяющего определить пространственное расположение данных образований, их взаимосвязь с костными структурами перед проведением оперативного вмешательства.

Личный вклад соискателя ученой степени

Цель и задачи сформулированы соискателем совместно с научным руководителем. Личное участие автора в выполнении диссертационной работы состояло в определении тактики лечения пациентов, проведении оперативного вмешательства и анализе полученных результатов на всех этапах выполнения работы.

Автор прооперировала лично и в качестве ассистента с проведением послеоперационной курации 80 пациентов, принимала непосредственное участие в составлении плана лечебных мероприятий, перевязках и клинических наблюдениях за пациентами на всех этапах реабилитации.

Совместно с научным руководителем (вклад соискателя – 90%) разработан «Способ удаления срединных кист и свищей шеи с фрагментарной резекцией тела подъязычной кости и сохранением ее непрерывности», который выполнялся на практике автором лично у всех пациентов.

Предоперационное обследование пациентов со срединными кистами и свищами шеи проводилось в условиях УЗ «11-я городская клиническая больница» г. Минска совместно с заведующим отделением лучевой диагностики И.И. Лемеза, а также с челюстно-лицевым хирургом Ю.В. Люцко

в условиях УЗ «Минский клинический консультативно-диагностический центр» (вклад соискателя – 50%).

Гистологическое изучение всех макропрепаратов осуществляли в патологоанатомическом бюро УЗ «11-я городская клиническая больница» г. Минска. Для детального изучения морфологического строения подъязычной кости и ее связи со срединной кистой или свищом шеи препараты подвергались уточняющей диагностике на кафедре морфологии человека БГМУ с консультированием к.б.н., доц. В.В. Китель и на кафедре патологической анатомии БГМУ с консультированием к.м.н., доц. А.М. Неровня. Выполнены систематизация и анализ данных (вклад соискателя – 50%).

Анализ, оценка, статистическая обработка данных и обобщение результатов исследования, формулирование заключения с выводами и практическими рекомендациями, написание всех разделов диссертации и подготовка иллюстративного материала проведены самостоятельно непосредственно автором с учетом коррекции, выполненной научным руководителем д.м.н., профессором А.С. Ластовкой.

Набор фактического материала по проведенным исследованиям, ведение клинических групп, анализ результатов работы выполнен соискателем лично, подготовка 9 публикаций осуществлялась совместно с соавторами. Вклад соискателя в подготовку докладов в соавторстве составляет 80%, статей – до 70%, инструкцию по применению – до 80%.

Апробация результатов исследования и информация об использовании ее результатов

Результаты диссертационного исследования доложены на:

– Международном научно-практическом семинаре «Современные аспекты дентальной имплантации», г. Минск, БелМАПО, 2014 г.;

– научных сессиях БГМУ 2015 г., 2016 г., 2017 г., 2018 г., 2020 г., Минск;

– Международных научно-практических конференциях «День высокой стоматологии в Республике Беларусь», г. Минск, 2014 г., 2015 г., 2016 г., 2017 г., 2018 г., 2019 г., 2020 г.;

– Международной научно-практической конференции «Актуальные проблемы гистологии, цитологии и эмбриологии», посвященной 60-летию создания кафедры гистологии, цитологии и эмбриологии ГрГМУ, г. Гродно, 2018 г.;

– 5-м Белорусском международном стоматологическом конгрессе, г. Минск, 2018 г.;

– Международных научно-практических конференциях «Актуальные вопросы профилактики, диагностики и лечения стоматологических заболеваний», г. Минск, 2019 г., 2020 г.

Результаты диссертационного исследования внедрены в практическое здравоохранение: в УЗ «11-я Городская клиническая больница» г. Минска – 1 акт; УЗ «Минская областная детская клиническая больница» – 1 акт; в учебный процесс на кафедре челюстно-лицевой хирургии УО «Белорусский государственный медицинский университет» – 1 акт; на кафедре челюстно-лицевой хирургии ГУО «Белорусская медицинская академия последипломного образования» – 1 акт.

Опубликование результатов диссертации

По теме диссертации опубликовано 9 научных работ: в том числе 5 статей – в изданиях, рекомендованных для публикации ВАК Республики Беларусь (объемом 2,01 авторского листа); 3 статьи в сборниках научных трудов, 1 инструкция по применению «Метод хирургического лечения врожденных срединных кист и свищей шеи», утвержденная Министерством здравоохранения Республики Беларусь, регистрационный № 071-0618 от 22.06.2018 г.

Структура и объем диссертации

Диссертационная работа состоит из введения, перечня условных сокращений и обозначений, общей характеристики работы, главы – аналитический обзор литературы, главы с изложением материалов и методов исследования, 3 глав собственных исследований, заключения, практических рекомендаций, библиографического списка, приложения. Библиографический список включает 137 наименований (из них 81 публикация на русском языке, 56 – на английском) и 9 публикаций соискателя. Работа содержит 11 таблиц и 58 рисунков. Полный объем диссертации – 104 страницы компьютерного текста, из них библиографический список – 12 страниц.

ОСНОВНАЯ ЧАСТЬ

Аналитический обзор литературы

В главе 1 проводится аналитический обзор отечественной и зарубежной литературы, посвященной морфогенезу, диагностике и лечению срединных кист и свищей шеи.

Материал и методы исследования

Проведено обследование и хирургическое лечение 80 пациентов с диагнозом «Срединная киста и свищ шеи». Предоперационное обследование пациентов осуществлялось в УЗ «Минский клинический консультационно-диагностический центр». Хирургическое лечение пациентов проводилось на базе отделений челюстно-лицевой хирургии УЗ «11-я городская клиническая больница» г. Минска.

В ходе исследования на протяжении 2008–2019 годов нами прооперированы 70 (87%) пациентов с диагнозом «Срединная киста» и 10 (13%) пациентов с диагнозом «Срединный свищ шеи». Из них 49 (61%) женщин, 31 (39%) мужчин в возрасте от 19 до 72 лет.

План предоперационного обследования включал общие клинические и специальные методы исследования. Клиническое обследование пациентов начиналось по стандартной методике со сбора жалоб и анамнестических данных. После этого проводились: визуальный осмотр кожных покровов и полости рта; пальпация срединной кисты или свища, выявляли смещаемость при глотании за подъязычной костью; отмечали наличие функциональных нарушений в челюстно-лицевой области. У всех 80 пациентов в предоперационном периоде с целью диагностики и дифференциальной диагностики применялись: ультразвуковое исследование (УЗИ), рентген-компьютерная томография (РКТ) или магнитно-резонансная томография (МРТ), тонкоигольная пункционная биопсия. У 3 пациентов проводилось КЛКТ исследование с введением контрастного вещества в срединный свищ. Конусно-лучевая компьютерная томография (КЛКТ) – относительно новый метод исследования, используемый для диагностического обследования костей лицевого скелета. Для проведения одномоментного исследования мягкотканного компонента на КЛКТ нами предложено введение контрастного вещества в полость кисты или свищевой ход.

Сводные данные применяемых методов исследования приведены в таблице 1.

Таблица 1. – Применяемые методы исследования пациентов

Диагноз	Кол-во пациентов, n (%)	Общее клиническое обследование, n (%)	Контрастная фистулография, n (%)	УЗИ, n (%)	РКТ, n (%)	МРТ, n (%)	КЛКТ, n (%)	Пункционная биопсия, n (%)
Срединная киста шеи	70 (88)	70 (100)	–	70 (100)	59 (84)	11 (16)	–	70 (100)
Срединный свищ шеи	10 (12)	10 (100)	3 (30)	10 (100)	4 (40)	6 (60)	3 (30)	10 (100)
Всего	80 (100)	80 (100)	3 (3.75)	80 (100)	63 (78,7)	17 (21)	3 (3.75)	80 (100)

Методы лечения пациентов

С 2008 года 40 пациентов оперировались по ранее принятой традиционной методике удаления срединных кист и свищей шеи с полной резекцией тела подъязычной кости (группа 1, группа сравнения).

С 2013 года 40 пациентов оперировались по разработанной нами методике – удаление срединных кист и свищей шеи с резекцией тела подъязычной кости без нарушения ее анатомической непрерывности (группа 2, основная группа).

По ходу операции под оптическим увеличением операционного микроскопа с использованием 5–10-кратного оптического увеличения проводилось изучение топографо-анатомического взаимоотношения удаляемой кисты и свища с подъязычной костью.

Все микрохирургические операции выполнялись с использованием операционного микроскопа, набора хирургического инструментария, аппарата диатермокоагуляции, физиодиспенсера с твердосплавным бором.

Операционный материал (удаленная киста или свищ вместе с резецированным фрагментом тела подъязычной кости) подвергался гистологическому исследованию. Материал фиксировали в 10% нейтральном формалине, декальцинировали в 5% азотной кислоте, дальнейшая проводка, заливка в парафин проводилась по общепринятым прописям. Препараты окрашивали гематоксилин-эозином, а для выявления коллагеновых волокон – по методу Массона.

В послеоперационном периоде ежедневно проводились перевязки пациентов обеих клинических групп с применением общего клинического обследования. Отек мягких тканей и гиперемия кожи в области послеоперационной раны измерялись в мм в 1-й, 3-й и 7-й день после операции. Послеоперационный болевой синдром (боль при глотательных движениях и при повороте головы) оценивался по шкале оценки интенсивности боли, предложенной Huskisson [Huskisson E.C., 1974], в 1-й, 3-й и 7-й день после операции.

С целью проведения статистического анализа полученных результатов группу сравнения составили пациенты, лечившиеся в отделениях челюстно-лицевой хирургии УЗ «11-я городская клиническая больница» г. Минска до применения методики удаления срединных кист и свищей шеи с резекцией тела подъязычной кости без нарушения ее анатомической непрерывности, с помощью традиционной хирургической методики.

Статистическая обработка полученных результатов исследования осуществлялась в соответствии с современными требованиями к проведению медико-биологических исследований. Проверка на нормальность распределения количественных признаков осуществлялась по критериям Колмагорова–Смирнова. Ни один из имеющихся количественных признаков не соответствовал нормальному закону распределения, поэтому сравнение групп по количественным признакам проводилось по непараметрическим критериям в соответствии с правилами обработки количественных данных.

Результаты представлены в виде медианы и квартильного размаха. Качественные признаки в исходных данных представлены абсолютными значениями и относительными величинами.

Сравнение двух групп по качественным признакам выполнялось по критерию χ^2 Пирсона, по бинарным признакам – по точному критерию Фишера (Fisher) в соответствии с условиями их применимости. Статистическая обработка результатов проводилась с использованием современного лицензионного программного комплекса STATISTICA 10.0. Во всех случаях различия считались статистически значимыми при уровне значимости $p < 0,05$.

Таким образом, выбор объектов исследования соответствует цели и задачам диссертационной работы. Исследование основано на клиническом и морфологическом материале, применении современных методов диагностики и оборудования, статистической обработке полученных данных, что является доказательной базой полученных и приведенных в данной работе результатов и выводов, сделанных на их основе.

Результаты собственных исследований

Клиническое обследование пациентов позволяло выставить предположительный диагноз. Характерным для преобладающего большинства пациентов со срединными кистами было бессимптомное течение процесса, когда срединная киста случайно определялась визуально самим пациентом либо врачом (обычно после перенесенного простудного заболевания). У 20 (25%) пациентов обнаружили кисту во время обострения. В дополнение к стандартной схеме обследования проведение КЛКТ дало возможность в 3-мерном изображении детально определить прохождение свищевого хода и кисты, их пространственное взаимоотношение с телом подъязычной кости, что имеет существенное значение для определения последующей зоны ее резекции (рисунок 1). А в случае разветвления свища – осуществить планирование необходимой зоны иссечения мягких тканей.

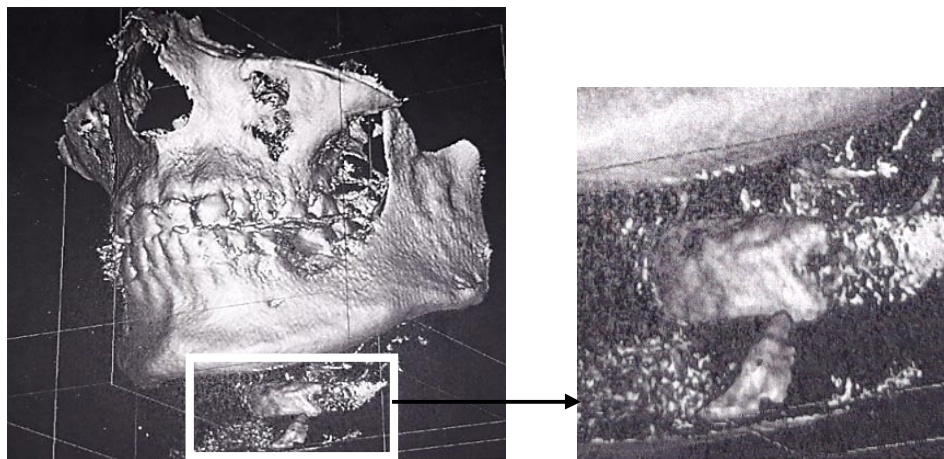


Рисунок 1. – Срединный свищ шеи связан с передне-нижней поверхностью тела подъязычной кости

Функциональные нарушения отмечались у 31 человека (что составило 43% от общего количества обследованных пациентов), при этом пациенты отмечали дискомфорт при глотании.

Интраоперационно, с использованием 5–10-кратного увеличения операционного микроскопа, было выявлено, что у 80 (100%) пациентов срединные кисты и свищи шеи были связаны с телом подъязычной кости соединительно-тканым тяжом. У 75 (93%) обследованных киста была связана с нижне-внутренним полюсом тела подъязычной кости, в 5 (7%) случаях – с левым краем тела. Протяженность соединения срединной кисты с телом подъязычной кости варьировала от 0,3 до 1,3 см.

Мы не выявили четкого распространения срединной кисты или свища в костную ткань подъязычной кости, что предполагает тесную ее взаимосвязь с надкостницей, а не с самой костной тканью.

Морфологическая характеристика операционного материала

При гистологическом исследовании просвет кист, как правило, неправильной или щелевидной формы.

В результате проведенных исследований мы определили следующие морфологические варианты срединных кист с учетом гистологического строения их стенки (таблица 2).

Таблица 2. – Распределение внутри групп пациентов в зависимости от результатов гистологического строения стенки кисты

Группа	Вариант 1 % (n)	Вариант 2 % (n)	Вариант 3 % (n)	Вариант 4 % (n)	Всего % (n)
Группа сравнения	5,88 (2)	17,65 (6)	47,06 (16)	29,41 (10)	100,00 (34)
Основная группа	5,26 (2)	33,33 (12)	50,00 (18)	11,11 (4)	100,00(36)
Итого	5,71 (4)	25,72 (18)	48,57 (34)	20,00 (14)	100,00 (70)

Примечание – вариант 1 – стенка кисты представлена фиброзной тканью без эпителиальной выстилки; вариант 2 – киста выстлана однослойным многорядным эпителием; вариант 3 – киста выстлана многослойным плоским эпителием; вариант 4 – киста выстлана многорядным эпителием с плоскоклеточной метаплазией.

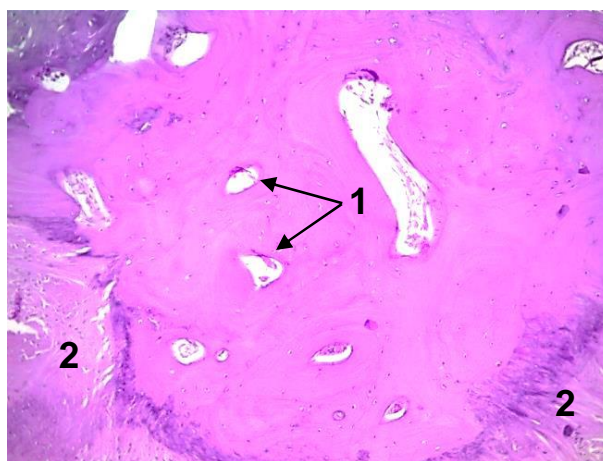
Статистически значимого различия показателей между группами не выявлено ($p > 0,05$).

При исследовании микропрепаратов удаленных срединных свищей было выявлено, что свищевой ход фрагментарно выстлан многорядным эпителием с перифокальными полями грануляционной ткани. Отмечается склероз дермы и подкожной жировой клетчатки, прилежащих к свищу.

При гистологическом исследовании резецированных фрагментов тела подъязычной кости, проводившихся у 38 пациентов в зоне анатомического контакта ее с кистой и свищем, было установлено, что тело подъязычной кости состоит из компактного и губчатого вещества, образовано пластинчатой

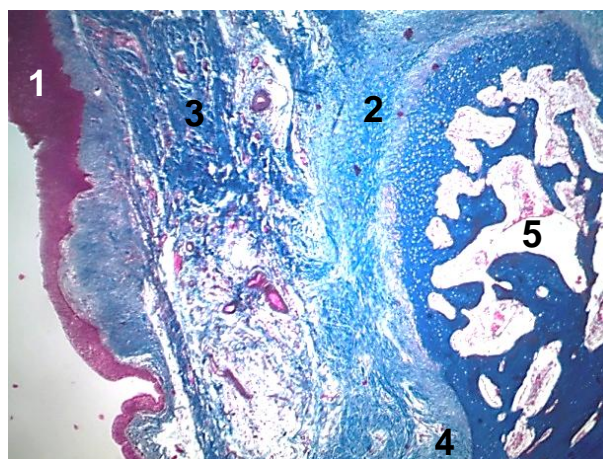
костной тканью, покрыто надкостницей, в местах присутствия хрящевой ткани – надхрящницей. Компактное вещество кости имеет остеонное строение. Губчатое вещество представлено костными трабекулами, пространство между которыми заполнено компонентами костного мозга. На поверхности кости встречаются участки гиалиновой хрящевой ткани, в наружный слой которой вплетаются пучки коллагеновых волокон. Между кистой и костным фрагментом всегда находилась прослойка волокнистой соединительной ткани. Структура костной ткани не нарушена, нет признаков дезорганизации остеонов (рисунок 2).

Пучки коллагеновых волокон обеспечивают прикрепление кисты к телу подъязычной кости, что объясняет положительный синдром «смещения» кисты за подъязычную костью при глотании (рисунок 3).



1 – канал остеона, 2 – коллагеновые волокна

Рисунок 2. – Резецированный фрагмент тела подъязычной кости
(окраска гематоксилином-эозином; увеличение $\times 100$)

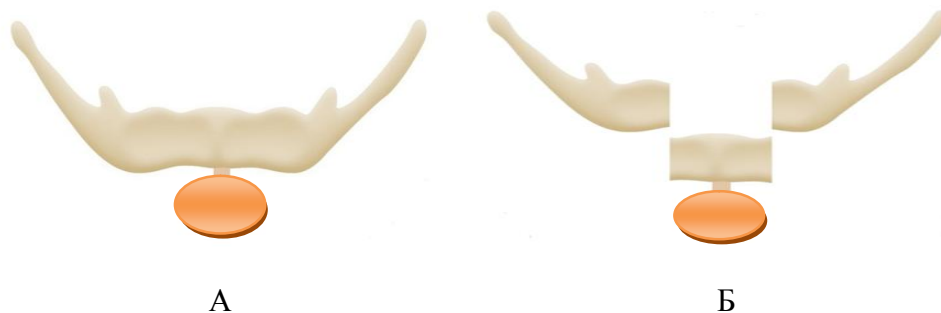

1 – многослойный эпителий; 2 – надхрящница; 3 – коллагеновые волокна;
4 – надкостница; 5 – компоненты костного мозга в губчатом веществе

Рисунок 3. – Срединная киста шеи с резецированным фрагментом тела подъязычной кости (окраска по методу Массона; увеличение: А – $\times 40$, Б – $\times 100$; микрофото)

Микрохирургическая методика удаления срединных кист и свищей шеи с фрагментарной резекцией тела подъязычной кости и сохранением ее непрерывности

Традиционная методика удаления срединных кист и свищей шеи с резекцией тела подъязычной кости (группа 1) приводит к нарушению ее анатомической непрерывности и, в последующем, к нарушению правильного пространственного положения самой кости и прикрепленных к ней мышц. Схематично данная методика операции представлена на рисунке 4.



А – срединная киста соединена с подъязычной костью; Б – резекция тела подъязычной кости

Рисунок 4. – Резекция тела подъязычной кости с нарушением ее анатомической непрерывности

Поскольку подъязычная кость является центром векторов надподъязычных и подподъязычных мышечных групп и связующим звеном между мышцами головы, шеи и туловища, нарушение ее структуры и мышечного каркаса шеи может привести к неблагоприятным функциональным изменениям со стороны осанки, жевания, глотания, поворотов головы, речи.

Проведенные нами клинико-морфологические исследования не подтвердили целесообразности проведения резекции тела подъязычной кости с нарушением ее анатомической непрерывности, поскольку отсутствует поражение самой костной ткани патологическим процессом, а имеется анатомическая взаимосвязь в области контакта с кистой и свищем только на уровне надкостницы и кортикального слоя кости.

Разработка малотравматичной микрохирургической методики удаления срединных кист и свищей шеи с резекцией тела подъязычной кости без нарушения ее анатомической непрерывности, наряду с радикальностью лечения, позволит сохранить правильное пространственное положение подъязычной кости и прикрепленных к ней мышечных структур.

Разработанная методика операции стала использоваться нами в клинике с 2013 года при хирургическом лечении пациентов со срединными кистами и свищами шеи. За истекший период времени она применена у 40 пациентов (группа 2).

Всем 40 пациентам под контролем операционного микроскопа была проведена операция удаления срединной кисты или свища шеи с резекцией тела подъязычной кости без нарушения ее анатомической непрерывности.

Методика операции заключается в следующем: производится горизонтальный разрез по ходу верхней шейной складки в проекции кисты или огибающая свищ двумя полуовальными сходящимися разрезами. Рассекается кожа, подкожно-жировая клетчатка, поверхностная фасция шеи, подкожная мышца, собственная фасция шеи, обнажая кисту. Под контролем операционного микроскопа проводится выделение кисты или свища до места фиксации к телу подъязычной кости.

Тело подъязычной кости освобождается от мышц только в месте прикрепления тяжа, фиксируется зажимом Кохера. При помощи твердосплавного бора и физиодиспенсера с водяным охлаждением проводится резекция тела подъязычной кости в области непосредственного прикрепления кисты или свищевого тяжа с сохранением анатомической непрерывности резецированного органа.

Резецированный фрагмент тела подъязычной кости удаляется вместе с кистой. Анатомическая непрерывность и пространственное положение подъязычной кости с фиксированными к ней мышцами полностью сохраняются (рисунок 5).

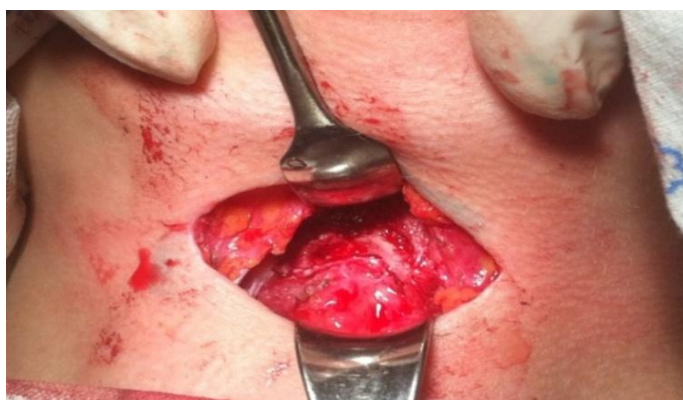
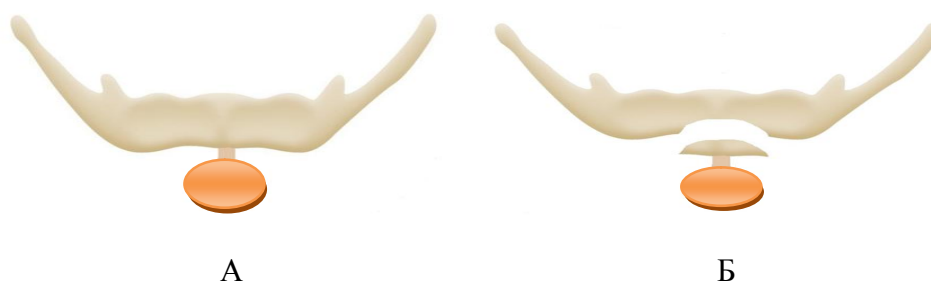
Рисунок 5. – Операционная рана после проведенной резекции тела подъязычной кости

Схематично суть разработанной методики операции представлена на рисунке 6.

Данная методика обеспечивает необходимый радикализм операции и максимально щадящее отношение к подъязычной кости, позволяет сохранить ее анатомическую непрерывность, что в конечном итоге обеспечивает полное исключение или значительное снижение развития большинства возможных послеоперационных осложнений.

Отсутствие рецидивов после проведения операций с фрагментарной резекцией тела подъязычной кости свидетельствует, что хирургическое лечение срединных кист и свищей шеи может успешно проводится по данной методике.



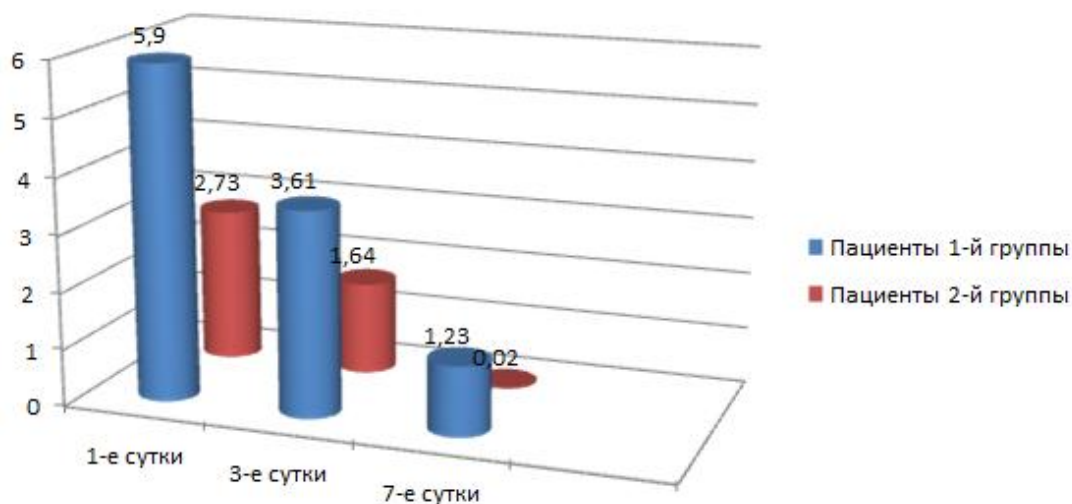
А – срединная киста соединена с подъязычной костью; Б – резекция тела подъязычной кости с сохранением ее анатомической непрерывности

Рисунок 6. – Резекция тела подъязычной кости с сохранением ее анатомической непрерывности

Результаты клинического исследования в ближайшем послеоперационном периоде в зависимости от используемых методик удаления срединных кист и свищей шеи

Нами проведена статистическая обработка на сопоставимость групп исследования. На протяжении раннего послеоперационного периода в группе сравнения (1 группа) пациенты указывали на более сильные болевые ощущения при глотании в сравнении с основной группой (2 группа).

Так, боль при глотании на 1-е сутки после операции у пациентов группы сравнения интенсивнее в 2,1 раза, чем у пациентов основной группы. На 3-и сутки после операции – в 2,2 раза. На 7-е сутки – в 61 раз (рисунок 7).



группа 1 – группа сравнения; группа 2 – основная группа

Рисунок 7. – Среднее значение боли при глотании у пациентов 1 и 2 групп (ВАШ: 0 – нет боли, 10 – максимальное значение боли)

Боль при повороте головы на 1-е сутки после операции у пациентов группы сравнения интенсивнее в 3,2 раза, чем у пациентов основной группы. На 3-и сутки после операции – в 6,5 раза. На 7-е сутки – в 23 раза.

Гиперемия кожи и отек послеоперационной раны в группе сравнения были более выражены, в сравнении с результатами измерения, полученными в основной группе.

Удаление срединных кист и свищей шеи с фрагментарной резекцией тела подъязычной кости и сохранением ее анатомической непрерывности менее травматично по сравнению с традиционной методикой операции – в раннем послеоперационном периоде отмечается снижение интенсивности боли при глотании в 2,1 раза, снижение интенсивности боли при повороте головы в 4,8 раза, уменьшение гиперемии кожи в послеоперационной зоне в 1,8 раза, уменьшение отека в послеоперационной зоне в 1,9 раза.

У 98% пациентов 2-й группы на контрольный срок исследования отмечалась полная нормализация исследуемых параметров, а у пациентов 1-й группы это имело место только в 22% случаев.

Объективное подтверждение структурной полноценности подъязычной кости, сохраняемой при данной операции, и выявленное при клиническом обследовании сохранение ее функции дают основание говорить об органосохраняющем характере данной методики хирургического вмешательства.

ЗАКЛЮЧЕНИЕ

Основные научные результаты диссертации

1. При детальном интраоперационном изучении места соединения кисты и свища с телом подъязычной кости под оптическим увеличением операционного микроскопа выявлена тесная структурная взаимосвязь их с надкостницей тела подъязычной кости, без инвазии в костную ткань. Доказано на гистологическом уровне, что в резецированной подъязычной кости отсутствуют патологические структурные изменения. При гистологическом изучении резецированных костных фрагментов тела подъязычной кости в зоне анатомического контакта их с кистой и свищем кость имеет строение, характерное для пластинчатой костной ткани, структура кости не изменена и представлена компактным и губчатым веществом. Между кистой и резецированным фрагментом подъязычной кости имеется прослойка волокнистой соединительной ткани [3, 4, 7, 8].

2. Полученные результаты морфологических исследований послужили научным обоснованием для разработки и применения новой микрохирургической методики операции – удаление срединной кисты и свища шеи с резекцией тела подъязычной кости и сохранением ее анатомической непрерывности. Использование операционного микроскопа позволяет детально изучить топографо-анатомическое взаимоотношение удаляемой кисты и свища

с подъязычной костью и определить оптимальную зону последующей резекции ее тела. Данная методика обеспечивает необходимый радикализм операции с максимально щадящим отношением к окружающим тканям, позволяет сохранить анатомическую непрерывность подъязычной кости без нарушения ее пространственного положения и прикрепляемых к ней мышечных структур, что, в конечном итоге, обеспечивает значительное снижение развития возможных послеоперационных осложнений, связанных с функциональными нарушениями со стороны мышечного каркаса шеи [4, 5, 9].

3. Доказано явное преимущество разработанной микрохирургической методики по сравнению с традиционной методикой операции удаления срединных кист и свищей шеи. Результаты проведенных клинических исследований в послеоперационном периоде позволяют утверждать, что микрохирургическое удаление срединных кист и свищей шеи с резекцией тела подъязычной кости без нарушения ее анатомической непрерывности менее травматично по сравнению с традиционной методикой хирургического вмешательства. Так доказано, что применение данной методики позволило в раннем послеоперационном периоде достоверно снизить интенсивность боли при глотании в 2,1 раза и боли при повороте головы в 4,8 раза, уменьшить гиперемию кожи в послеоперационной зоне в 1,8 раза и отек в послеоперационной зоне в 1,9 раза. У 98% пациентов, прооперированных по новой методике, в контрольный срок наблюдения отмечалась полная нормализация исследуемых параметров, в то время как у пациентов, прооперированных по традиционной методике, – только в 22% случаев [5].

4. На основании проведенных гистологических исследований (отсутствие деструктивных изменений в структуре костной ткани подъязычной кости в местах ее контакта со срединной кистой и свищом шеи) и клинических исследований сделан вывод о нецелесообразности проведения резекции тела подъязычной кости с нарушением ее анатомической непрерывности, традиционно выполняемой при хирургическом лечении данной патологии, так как это приводит к нарушению правильного анатомического расположения сохраненных фрагментов подъязычной кости и прикрепленных к ним мышечных структур [3, 4].

5. Предложено применение модификации КЛ КТ с одномоментным контрастированием мягкотканых полостных структур для диагностики и дифференциальной диагностики кист и свищей шеи, позволяющей определить пространственное расположение данных образований, их взаимосвязь с костными структурами и выбрать оптимальную методику операции [2, 6].

Рекомендации по практическому использованию результатов диссертации

1. При удалении срединных кист и свищей шеи необходимо проводить резекцию тела подъязычной кости с сохранением ее анатомической непрерывности, правильного пространственного положения ее и прикрепляемых к ней мышечных структур [4, 5, 9].

2. Использование операционного микроскопа особенно актуально при выделении свища или опорожнении кисты шеи во время ее удаления с целью детальной визуализации, поскольку в таких случаях оболочка кисты сливается с окружающими ее мягкими тканями, а свищевой ход нередко носит ветвящийся характер с мелким диаметром боковых ответвлений, что в конечном итоге обеспечивает необходимый радикализм операции и исключает риск возникновения рецидива [9].

3. Применение разработанной микрохирургической методики операции удаления срединных кист и свищей шеи обеспечивает необходимый радикализм в отношении удаления образования и позволяет сохранить полноценную структурно-функциональную состоятельность мышечного каркаса шеи, значительно снизить риск развития возможных послеоперационных осложнений [5].

4. Предлагаемая микрохирургическая методика операции удаления срединных кист и свищей шеи может применяться в профильных отделениях стационаров при наличии соответствующего оборудования [9].

5. С целью диагностики и дифференциальной диагностики кист и свищей шеи, а также выбора оптимальной методики последующего хирургического лечения целесообразно использовать КЛ КТ с контрастированием мягкотканых полостных структур [2, 6].

СПИСОК ПУБЛИКАЦИЙ СОИСКАТЕЛЯ УЧЕНОЙ СТЕПЕНИ

Статьи в научных журналах

1. Ластовка, А. С. Атипичное клиническое проявление срединных кист шеи / А. С. Ластовка, Т. В. Каханович // Современная стоматология. – 2014. – № 1. – С. 64–66.
2. Ластовка, А. С. Диагностика врожденных кист шеи. Использование конусно-лучевой компьютерной томографии / А. С. Ластовка, Т. В. Каханович, Л. Ю. Белецкая // Медицинские новости. – 2014. – № 9. – С. 80–83.
3. Ластовка, А. С. Клинико-морфологические особенности срединных кист и свищей шеи с подъязычной костью / А. С. Ластовка, В. В. Китель, Т. В. Каханович // Медицинский журнал. – 2016. – № 2. – С. 79–85.
4. Ластовка, А. С. Способ удаления срединных кист и свищей шеи с сохранением анатомической непрерывности подъязычной кости / А. С. Ластовка, В. В. Китель, Т. В. Каханович // Медицинский журнал. – 2017. – № 4. – С. 75–79.
5. Ластовка А. С. Преимущества удаления срединных кист и свищей шеи с сохранением непрерывности тела подъязычной кости / А. С. Ластовка, Т. В. Каханович // Стоматология. Эстетика. Инновации. – 2020. – Т. 4, № 1. – С. 31–39.

Статьи в сборниках материалов конференций, тезисы докладов

6. Диагностика срединных кист шеи / А. С. Ластовка, Т. В. Каханович, Ю. В. Люцко, А. А. Зайцев // Современная диагностика и 30-й опыт для сохранения здоровья: сб. науч. работ. – Минск : Минский клинический консультативно-диагностический центр, 2019. – С. 53–55.
7. Китель, В. В. Морфологические аспекты срединных кист и свищей шеи / В. В. Китель, А. С. Ластовка, Т. В. Каханович // Достижения и инновации в современной морфологии: сб. тр. науч.-практ. конф. с междунар. участием, посвящ. 115-летию со дня рожд. акад. Д. М. Голуба (Минск, 30 сент. 2016 г.). В 2 т., Т. 1 / под ред. проф. П. Г. Пивченко и д-ра мед. наук Н. А. Трушель. – Минск: БГМУ, 2016. – С. 195–198.
8. Китель, В. В. К вопросу о взаимосвязи срединных кист шеи с телом подъязычной кости / В. В. Китель, Т. В. Каханович // Материалы IX International Scientific-Practical Conference «Global Science and Innovations 2020 : Central Asia», 20–22 June 2020, Nur-Sultan, Kazakhstan // International Scientific J. – Серия «Медицинские науки». – 2020. – N 4 (3). – С. 172–175.

Инструкции по применению

9. Ластовка, А. С. Метод хирургического лечения врожденных срединных кист и свищей шеи: инструкция по применению: утв. М-вом здравоохранения Респ. Беларусь 22.06.2018 г., регистрационный № 071-0618 / А. С. Ластовка, Т. В. Каханович. – Минск: БГМУ, 2018. – 4 с.

Кахановіч Таццяна Валянцінаўна
Лячэнне прыроджаных сярэдніх кіст і свішчоў шыі з выкарыстаннем
мікрахірургічнай аперацыі

Ключавыя словы: сярэдняя кіста шыі, сярэдні свішч шыі, хірургічныя метады лячэння.

Мэта даследавання: палепшыць вынікі хірургічнага лячэння сярэдніх свішчоў і кіст шыі шляхам марфалагічнага абгрунтавання і распрацоўкі новай метадыкі аперацыі, заснаванай на выкарыстанні мікрахірургічнай тэхнікі.

Метады даследавання: клінічны, статыстычны, гісталагічныя, марфаметрычны.

Атрыманыя вынікі і іх навізна. Пры гісталагічным вивучэнні рэзкаваных касцявых фрагментаў цела пад'язычнай косці ў зоне анатамічнага кантакту іх з кістай і свішчом выяўлена, што косць у дадзенай вобласці мае будову, характэрную для пласціністай касцявой тканкі, структура косці не зменена і прадстаўлена кампактным і губчатым рэчывам.

Распрацавана новая метадыка аперацыі – выдаленне сярэдняй кісты і свішча шыі з рэзекцыяй цела пад'язычнай косці і захаваннем яе анатамічнай неперарыўнасці, якая дазволіла зменшыць аперацыйную траўму і развіццё пасляоперацыйных ускладненняў у параўнанні з традыцыйнай метадыкай аперацыі.

Даказана немэтазгоднасць традыцыйнага правядзення пры выдаленні сярэдніх кіст і свішчоў шыі рэзекцыі цела пад'язычнай косці з парушэннем яе неперарыўнасці.

Выкарыстаны метады КП КТ з кантраставаннем мягкатканкавых поласцевых структур для дыягностыкі і дыферэнцыяльнай дыягностыкі кіст і свішчоў шыі.

Рэкамендацыі па практычным прымяненні: прапанаваныя дыягнастычныя мерапрыемствы і аператыўны метады лячэння рэкамендуецца выкарыстоўваць для павышэння эфектыўнасці дыягностыкі і якасці лячэння пацыентаў з сярэднімі кістамі і свішчамі шыі.

Галіна прымянення: сківічна-тваравая хірургія.

РЕЗЮМЕ

Каханович Татьяна Валентиновна

Лечение врожденных срединных кист и свищей шеи с использованием микрохирургической операции

Ключевые слова: срединная киста шеи, срединный свищ шеи, хирургические методы лечения.

Цель исследования: улучшить результаты хирургического лечения срединных свищей и кист шеи путем морфологического обоснования и разработки новой методики операции, основанной на использовании микрохирургической техники.

Методы исследования: клинический, статистический, гистологический, морфометрический.

Полученные результаты и их новизна. При гистологическом изучении резецированных костных фрагментов тела подъязычной кости в зоне анатомического контакта их с кистой и свищем выявлено, что кость в данной области имеет строение, характерное для пластинчатой костной ткани, структура кости не изменена и представлена компактным и губчатым веществом.

Разработана новая методики операции – удаление срединной кисты и свища шеи с резекцией тела подъязычной кости и сохранением ее анатомической непрерывности, которая позволила уменьшить операционную травму и развитие послеоперационных осложнений по сравнению с традиционной методикой операции.

Доказана нецелесообразность традиционного проведения при удалении срединных кист и свищей шеи резекции тела подъязычной кости с нарушением ее непрерывности.

Использован метод КЛ КТ с контрастированием мягкотканых полостных структур для диагностики и дифференциальной диагностики кист и свищей шеи

Рекомендации по практическому применению: предложенные диагностические мероприятия и оперативный метод лечения рекомендуется использовать для повышения эффективности диагностики и качества лечения пациентов со срединными кистами и свищами шеи.

Область применения: челюстно-лицевая хирургия.

SUMMARY**Kakhanovich Tatyana Valentinovna**
Treatment of congenital median cysts and fistulas of the neck using
microsurgery

Key words: median cyst of the neck, median fistula of the neck, surgical methods of treatment.

Objective: to improve the results of surgical treatment of median fistulas and cysts of the neck by morphological substantiation and the development of a new methodology of surgery based on the use of microsurgical techniques.

Research methods: clinical, statistical, histological, morphometric.

The obtained results and their novelty. Upon histological examination of the resected bone fragments of the hyoid bone body in the area of their anatomical contact with the cyst and fistula, it was revealed that the bone in this area has a structure characteristic of lamellar bone tissue, the bone structure is not changed and is compact and spongy substance.

New method of operation has been developed – removal of the median cyst and fistula of the neck with resection of the hyoid bone body and preservation of its anatomical continuity, which allowed to reduce surgical trauma and the development of postoperative complications compared to the traditional operation technique.

The inappropriateness of the traditional resection of the hyoid bone with a violation of its continuity has been proved inadvisable when removing the median cysts and fistulas of the neck.

The method of CL CT with contrasting soft tissue cavity structures for the diagnosis and differential diagnosis of cysts and fistulas of the neck was used.

Recommendations for practical use: the proposed diagnostic measures and an operative treatment method are recommended to be used to increase the efficiency of diagnosis and the quality of treatment for patients with median cysts and fistulas of the neck.

Area of application: maxillofacial surgery.

Подписано в печать 16.11.20. Формат 60×84/16. Бумага писчая «Херох office».
Ризография. Гарнитура «Times».
Усл. печ. л. 1,16. Уч.-изд. л. 1,16. Тираж 60 экз. Заказ 527.

Издатель и полиграфическое исполнение: учреждение образования
«Белорусский государственный медицинский университет».
Свидетельство о государственной регистрации издателя, изготовителя,
распространителя печатных изданий № 1/187 от 18.02.2014.
Ул. Ленинградская, 6, 220006, Минск.