

## РЕЗУЛЬТАТЫ ЛЕЧЕНИЯ МЕЛАНОМЫ КОЖИ И ЕЕ РЕЦИДИВОВ

Антипина Е.О., Карпуть И.А.

Гродненский государственный медицинский университет, кафедра онкологии,  
г. Гродно

**Ключевые слова:** меланома, лечение, прогрессирующее, рецидив.

**Резюме:** проблема лечения меланомы кожи продолжает оставаться актуальной до настоящего времени вследствие увеличения заболеваемости и смертности от этой патологии. В статье представлен анализ результатов лечения меланомы кожи и ее рецидивов у пациентов Гродненской области.

**Resume:** the problem of treating skin melanoma continues to be relevant to the present time due to the increase in morbidity and mortality from this pathology. In the article the authors present an analysis of the results of treatment of skin melanoma and its relapses in patients of the Grodno region.

**Актуальность.** В мире каждые 6-8 лет отмечается удвоение числа пациентов с меланомой, которая встречается примерно в 10 раз реже, чем рак кожи и составляет 4% в общей структуре заболеваемости злокачественными новообразованиями, но на её долю приходится примерно 80% случаев летальных исходов в онкодерматологии.

Из-за высокой потенции местного роста, регионарного и отдаленного метастазирования меланому кожи относят к одной из самых агрессивных форм злокачественных опухолей с непредсказуемым прогнозом [1].

Исходя из совокупности знаний о росте и распространении меланомы кожи, на сегодняшний день «золотым» стандартом лечения первичной опухоли и метастазов в регионарных лимфатических узлах является хирургическое вмешательство. При метастатических формах заболевания используется комплексное лечение [2, 3]. Проблема лечения меланомы кожи продолжает оставаться актуальной до настоящего времени вследствие увеличения заболеваемости и смертности от этой патологии.

**Цель:** провести анализ результатов лечения первичной меланомы кожи, а также ее рецидивов у пациентов Гродненской области.

**Задачи:** изучить методы лечения впервые установленной меланомы кожи, а также проанализировать применяемые в настоящее время методы хирургического и консервативного лечения рецидивов меланомы кожи у пациентов Гродненской области за 2015-2019 гг.

**Материал и методы.** Проведен ретроспективный анализ 431 случая впервые установленной меланомы кожи, зарегистрированных в канцер-регистре г. Гродно и Гродненской области с 2015 по 2019 год (2015 г. – 83 случая, 2016 г. – 80 случаев, 2017 г. – 83 случая, 2018 г. – 89 случаев, 2019 г. – 96 случаев), изучены методы лечения пациентов с учетом распространенности опухолевого процесса. Полученные результаты обработаны с помощью пакета прикладных статистических программ «Microsoft Excel 2013», «STATISTICA 10.0».

**Результаты и их обсуждение.** С 2015 по 2019 гг. в канцер-регистре г. Гродно и Гродненской области зарегистрирован 431 случай впервые установленной меланомы кожи. Среди пациентов женщин было больше – 280 (64,97%), чем мужчин – 151 (35,03%) в возрасте от 20 до 87 лет.

В зависимости от стадии опухолевого процесса исследуемая группа пациентов разделилась следующим образом: IA (pT1aN0M0) – 105 человек (24,36%), IB (pT1bN0M0, pT2aN0M0) – 67 (15,55%), IIA (pT2bN0M0, pT3aN0M0) – 48 (11,14%), IIB (pT3bN0M0, pT4aN0M0) – 60 (13,92%), IIC (pT4bN0M0) – 87 (20,19%), III (pT1-4N1-3M0) – 27 (6,25%), IV (T любая N любая M1) – 37 (8,59%). Метастазы меланомы без первично установленного очага (TxNxM1) выявлены в 22 случаях (5,1%).

Радикальное лечение было введено в 394 случаях (91,42%) (рис. 1). При лечении первичной меланомы широкое иссечение опухоли без пластики выполнено в 228 случаях (52,9%); широкое иссечение опухоли с кожной пластикой – в 115 случаях (26,68%); иссечение опухоли с регионарной лимфодиссекцией – в 27 случаях (6,27%); удаление ушной раковины – в 9 случаях (2,09%); экзартикуляция пальцев – в 8 случаях (1,86%); иссечение опухоли +иммунотерапия – в 7 случаях (1,62%). Паллиативное лечение получили 32 пациента (7,42%): хирургический метод+полихимиотерапия (ПХТ) – в 21 случае (4,87%); хирургический метод+ПХТ+лучевая терапия (ЛТ) – в 5 случаях (1,16%); ПХТ – в 6 случаях (1,39%). 5 пациентов (1,16%) отказались от лечения.

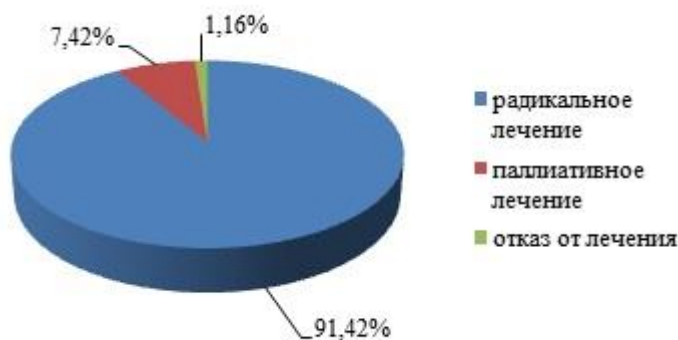


Рис. 1 – Распределение видов лечения пациентов с меланомой кожи

Прогрессирование меланомы в срок до 1 года с момента проведенного лечения наблюдалось в 63 случаях (14,62%), через 1 год – в 31 случае (7,19%), через 2 года – в 15 случаях (3,48%), через 3 года и более – в 6 случаях (1,39%) (рис. 2).

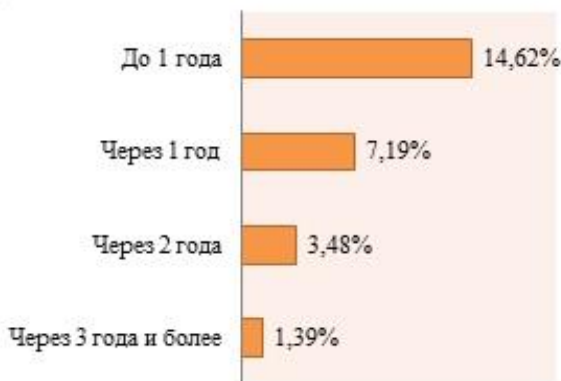


Рис. 2 – Сроки прогрессирования меланомы кожи у пациентов исследуемой группы

При лечении рецидивов меланомы кожи иссечение транзитных метастазов выполнено в 48 случаях (41,74%); бедренно-пахово-подвздошная лимфаденэктомия (ЛАЭ) (операция Дюкена-Мельникова) – в 18 случаях (15,65%); пахово-бедренная ЛАЭ (операция Дюкена) – в 2 случаях (1,73%); пахово-подвздошная ЛАЭ – в 2 случаях (1,73%); подмышечно-подключично-подлопаточная ЛАЭ – в 18 случаях (15,65%); аксиллярная лимфодиссекция – в 6 случаях (5,04%); операция Крайля (классическая радикальная операция по удалению шейных лимфоузлов) – в 2 случаях (1,73%); селективная надключичная лимфодиссекция – в 2 случаях (1,73%). ПХТ как самостоятельный метод лечения рецидивов применялась в 22 случаях (18,97%), в составе комплексного лечения рецидивов вместе с хирургическим вмешательством/ЛТ – в 63 случаях (54,78%). Дистанционная ЛТ в комплексном лечении рецидивов была использована в 32 случаях (27,12%).

**Выводы:** 1. В зависимости от степени распространения опухолевого процесса в исследуемой группе пациентов преобладает меланома I-II стадии (85,15%), поэтому основным методом лечения выбрано хирургическое вмешательство в объеме широкого иссечения опухоли без или с использованием пластики (79,58%); 2. Прогрессирование меланомы наблюдалось в 26,68% случаев. 3. При лечении рецидивов методом выбора в исследуемой группе стал комплексный подход – хирургическое вмешательство, дополненное ПХТ/ЛТ.

#### Литература

1. Блох, А. И. Этиология и факторы риска развития немеланомных раков кожи и меланомы: обзор литературы / А. И. Блох // Медицина в Кузбассе. – 2015. – № 4. – С.71-75.
2. Ивашкина, М. Д. Методы лечения меланомы кожи / М. Д. Ивашкина, Е. М. Чекунова // Молодой ученый. – 2020. – №4 (34). – С. 90-96
3. Семилетова, Ю. В. Лечение больных первичной меланомой кожи. Современное состояние проблемы / Ю. В. Семилетова, В. В. Анисимов, Р. И. Вагнер // Сибирский онкологический журнал. – 2010. – №4 (40). – С. 71-76.