

Экспериментальная модель гипотиреоза
Белорусский государственный медицинский университет

Проведен сравнительный анализ медикаментозной и хирургической моделей гипотиреоза. Послеоперационный экспериментальный гипотиреоз является стабильным, легко воспроизводимым и наиболее приближенным к клинике по сравнению с химиоиндуцированным аналогом.

Ключевые слова: гипотиреоз, тиреоидэктомия, тиреостатики.

В современной экспериментальной эндокринологии одним из актуальных вопросов является изучение механизмов возникновения и развития недостаточности функции щитовидной железы, а также последствий, вызванных ее удалением. Последний факт особенно актуален для нашей страны в связи с тем, что среди всех случаев гипотиреоза не менее трети приходится на ятрогенный, развившийся после хирургических операций на щитовидной железе или после терапии радиоактивным I131 [5]. В связи с этим на протяжении многих лет в научных исследованиях используются две экспериментальные модели гипотиреоза: хирургическая (тиреоидэктомия) и медикаментозная (химиоиндуцированная) [3, 4, 7].

Удаление щитовидной железы у мелких (мышей, крыс, морских свинок) и крупных (собаки, кролики) экспериментальных животных, как правило, является технически несложной процедурой, но требует знания анатомо-топографических особенностей железы [2-4]. Обе доли щитовидной железы имеют уплощенную форму, зачастую плотно спаяны с трахеей на протяжении ее 4-5 колец, перешеек (isthmus) часто отсутствует или плохо выражен. Тотальная тиреоидэктомия в эксперименте иногда может осложняться кровотечением, асфиксией, пневмонией, гипопаратиреозом [3].

Введение тиреостатиков (мерказолил, метилтиоурацил, пропилтиоурацил) также вызывает состояние экспериментального гипотиреоза у животных. Согласно литературным данным, мерказолил является специфическим синтетическим тиреостатиком, который угнетает активность йодпероксидазы - фермента, участвующего в синтезе гормонов щитовидной железы [5]. Как и другие вещества этой группы, мерказолил ингибирует синтез тироксина, понижает основной обмен, ускоряет выведение из щитовидной железы йодидов, угнетает активность ферментных систем, участвующих в окислении йодидов в йод, что приводит к торможению йодирования тиреоглобулина и задержке превращения дийодтирозина в тироксин.

Как у нас в стране, так и за рубежом наряду с совершенствованием заместительной гормональной терапии, широко изучается возможность лечения различных эндокринных заболеваний с помощью трансплантации предварительно культивированных тканей соответствующих эндокринных органов [6, 7]. В настоящее время свободная трансплантация культуры клеток щитовидной железы признана перспективным методом в лечении послеоперационного гипотиреоза. Следует отметить, что экспериментальные данные, касающиеся трансплантации органов и тканей здоровым животным-реципиентам, не носят объективный характер, так как взаимоотношения

реципиента и трансплантата в здоровом организме иные, чем при пересадке животному-реципиенту с соответствующей патологией. Кроме того, Halsted сформулировал принцип, указывающий на то, что резкая потребность организма в функции пересаживаемого органа значительно улучшает результат пересадки [7]. В связи с этим целью нашего исследования было создать адекватную и стабильную модель гипотиреоза для более достоверной оценки экспериментальных научных данных, касающихся тиреоидной недостаточности и трансплантационных способов ее лечения.

Материал и методы

Было проведено 18 хронических опытов на половозрелых беспородных собаках обоего пола массой от 12 до 19 кг в соответствии с приказом Минвуза СССР №742 от 13.11.84 «Об утверждении правил работ с использованием экспериментальных животных», «Правилами работы с экспериментальными животными» (Утверждены Ученым Советом МГМИ 24/04/1996г.) и требованиями, регламентирующими работу с экспериментальными животными [1, 2]. Животные были разделены на 3 группы по 6 в каждой: 1-я группа - контрольная, 2-я группа - вызывали мерказолидовый гипотиреоз, 3-я группа - выполняли тотальную тиреоидэктомию. Все животные содержались в одинаковых условиях в течение всего исследования и получали ежедневно одинаковое количество пищи и воды.

За подопытными животными проводили клиническое наблюдение, а также изучали содержание тиреоидных гормонов и тиротропина в сыворотке крови радиоиммунологическим методом (РИА-Т3, Т4-СТ, ТТГ, ИБОХ НАН Беларуси). Забор крови осуществляли из кубитальной вены до тиреоидэктомии и введения мерказолила, а также через 3 суток и 1, 2, 3 и 4 недели после. Кровь центрифугировали в течение 20 минут в лабораторной центрифуге ОПН-3, с угловой скоростью 3000 об/мин. Полученную сыворотку замораживали при температуре -40С. Статистический анализ полученных результатов проводился на персональном компьютере с использованием программы STATISTICA (версия 6.0).

Тиреоидэктомия. Для обезболивания применяли внутривенную анестезию 1% раствором тиопентала натрия, который вводили в дозе 70+2 мг на 1кг массы тела. У собаки производили срединный разрез на шее длиной до 6см от щитовидного хряща книзу, не доходя на 2см до яремной вырезки грудины. Продольные мышцы шеи (грудино-подъязычные) разъединяли тупым путем и обнажали трахею. По бокам от трахеи определялось сосудисто-нервное влагалище, в толще которого пальпаторно находили удлиненной формы щитовидную железу, которую выпрепаровывали из ложа. Тщательно выделяли верхнюю и нижнюю щитовидные артерии, входящие в верхний и нижний полюсы щитовидной железы. Сосуды перевязывали Vicryl-ом 5/0 и пересекали, после чего железу удаляли. Во время удаления щитовидной железы справа и слева верхние паращитовидные железы после их обнаружения сохранялись. Продольные мышцы шеи сшивали кетгутовыми швами 4/0, кожу - шелковыми 4/0 (рис. 1).




Рис. 1. Схема тиреоидэктомии (объяснение в тексте)

Щитовидные железы собак после тотальной тиреоидэктомии подвергали обязательному гистологическому исследованию (срезы толщиной 5-7 мкм окрашивали гематоксилином и эозином). Препараты изучали под световым микроскопом на разных увеличениях. Морфометрический анализ выполнялся при помощи программно-аппаратного комплекса «Bioscan-NT». Оценивали следующие параметры: наличие тиреоидных фолликулов и их функциональный статус (размеры фолликулов, количество коллоида, высоту эпителия).

Проводили статическую тиреосцинтиграфию ложа щитовидной железы в γ -камере Dyna Camera Series 5 с целью определения радикальности тиреоидэктомии и подтверждения 100% воспроизводимости модели послеоперационного гипотиреоза. Использовали генератор технеция-99м, предназначенный для получения стерильного, апиrogenного и изотонического раствора натриевого пертехнетата $\text{Na}^{99\text{m}}\text{TcO}_4$ (фирма «POLATOM», Польша). Натриевый пертехнетат-99мТс вводили внутривенно непосредственно перед исследованием (активность 25 МБк, период полураспада, $T_{1/2}$ - 6 часов, время поступления в исследуемый орган - 15-20 минут).

Тиреостатики. Собакам вводили перорально во время питья фармакопейный тиреостатик мерказолил в течение 2 недель ежедневно из расчета 5-50 мг на 1 кг массы тела животного.

Результаты и обсуждение

При гистологическом исследовании операционного материала определялась щитовидная железа обычного строения с сохранением ее основных структурных элементов (рис. 2). При окраске гематоксилин-эозином ткань щитовидной железы была представлена однотипными фолликулами, незначительно отличающимися по размерам и форме. Стенка фолликулов была образована уплощенным кубическим эпителием, расположенным на базальной мембране, окутанной капиллярами. Ядра клеток фолликулярного эпителия имели округлую или овальную форму. Большинство фолликулов было заполнено умеренно окрашенным коллоидом. Фолликулы со слабо окрашенным коллоидом имели хорошо выраженную вакуолизацию. Среди эпителиальных клеток в стенке фолликулов изредка встречались парафолликулярные светлые клетки и клетки Лангендорфа с темно окрашенной цитоплазмой. В соединительной ткани между фолликулами определялись сосуды, заполненные форменными элементами крови.

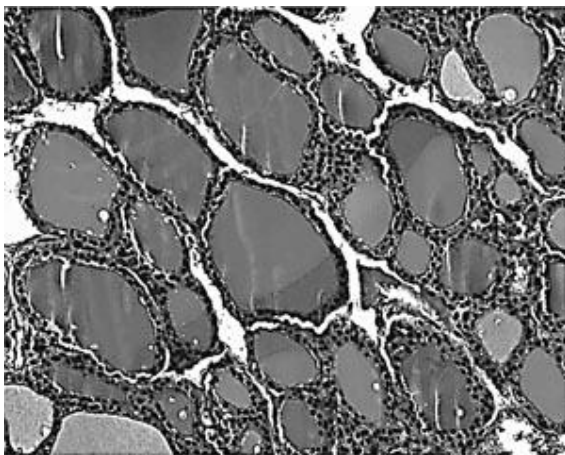


Рис. 2. Нормальное гистологическое строение щитовидной железы собаки.

Микрофото. УВ - 40, ОК - 10. Окраска: гематоксилин-эозин

Для нормальной щитовидной железы собаки были характерны определенные морфометрические параметры. Индекс накопления коллоида ($d/2h$, где d - средний диаметр фолликула, h - средняя высота тироцита) составлял $4,98$, индекс Klein's (средний диаметр фолликула) - $90,01 \pm 3,07$ мкм. В железе преобладали фолликулы овальной, но не сильно вытянутой формы, коэффициент элонгации (отношение наибольшего диаметра фолликула к наименьшему) равнялся $1,36 \pm 0,02$, площадь поперечного сечения составила 6857 ± 497 мкм², периметр - $298,70 \pm 10,55$ мкм. Косвенным критерием в оценке функциональной активности щитовидной железы служило и количество коллоида в просвете фолликула, о котором мы судили, анализируя площадь и периметр просвета фолликула - 4224 ± 357 мкм² и $232,28 \pm 9,57$ мкм, а также высота тироидного эпителия - $9,03 \pm 0,18$ мкм. В выборке из 100 измеренных фолликулов по среднему диаметру (приведенному) преобладали фолликулы с диаметром до 83 мкм. Максимальный диаметр фолликула был равен $106,25 \pm 3,86$ мкм, минимальный - $74,91 \pm 2,68$ мкм. Организация популяций фолликулов по форме, диаметру и площади, цито- и кариометрические параметры тироцитов характеризовались определенными значениями информационных показателей, определяющих особенности строения нормальной щитовидной железы. В выборке из 100 измеренных тироцитов преобладали клетки со средней площадью $108,22 \pm 3,23$ мкм², показатель элонгации составлял $1,61 \pm 0,08$, периметр - $40,85 \pm 0,63$ мкм, индекс Klein's - $12,54 \pm 0,18$ мкм. В выборке из 100 измеренных ядер тироцитов преобладали ядра со средней площадью $28,29 \pm 2,41$ мкм², показатель элонгации составлял $1,69 \pm 0,12$, периметр - $21,68 \pm 0,84$ мкм, индекс Klein's - $7,16 \pm 0,29$ мкм. Показатель ядерно-цитоплазмного отношения составлял $1 : 0,26$.

У всех тироидэктомированных животных на сцинтиграфии в проекции ложа щитовидной железы накопления радиофармпрепарата выявлено не было (рис. 3), что исключило наличие эктопической или резидуальной тироидной ткани. Однако уже через 15-20 минут после внутривенного введения Tc99m определялась зона интенсивного накопления изотопа в проекции слюнных желез.




Рис. 3. Сцинтиграфическая картина ложа щитовидной железы собаки после тиреоидэктомии (обозначено стрелками)

Функциональное состояние щитовидной железы было подавлено, что отразилось на общем состоянии животных и уровне тиреоидных гормонов в сыворотке крови. Уже через 7 суток после тиреоидэктомии и введения мерказолила были отмечены клинические изменения в состоянии животных, которые постепенно прогрессировали: нарастала адинамия, отмечались сонливость, снижение аппетита, огрубение и изменение тональности голоса, потускнение шерсти, брадикардия до 90 уд/мин, низкий уровень среднесуточных значений температуры тела. У двух животных в послеоперационном периоде были отмечены явления паратиреопривной тетании.

Наблюдалось постепенное снижение уровней тиреоидных гормонов в обеих опытных группах, которое было статистически значимо уже к концу второй недели (табл.). 1,66 пг/мл отмечено в 3± При этом более значительное снижение T4f (1,23 экспериментальной группе (тотальная тиреоидэктомия) в сравнении с 2 группой 0,17 пг/мл). Компенсаторное± животных с мерказолиловым гипотиреозом (7,9 увеличение секреции тиреотропного гормона было максимальным у животных после 0,04 мМЕ/л), что указывало на факт получения± 0,04 vs 0,8 ± тиреоидэктомии (1,1 достоверной модели гипотиреоза. Минимальные показатели T4f были отмечены к 3-й неделе (1,02 + 0,2 пг/мл), а T3 к 4-й неделе (0,77 + 0,12 нг/мл). Следует отметить, что на протяжении всего периода наблюдения течение химиоиндуцированного гипотиреоза было нестабильным с тенденцией к увеличению гормональных показателей (у 2 собак продолжалось увеличение концентрации T4f через месяц после введения мерказолила).

Таблица

Содержание T3, T4f, ТТГ в сыворотке крови лабораторных животных к 14 дню при экспериментальном гипотиреозе (M +/- m)*

Группа животных	Количество животных в группе	T ₃ , (нг/мл)	T ₄ , (пг/мл)	ТТГ, (мМЕ/л)
Контрольная	6	1,46 ± 0,09	11,51 ± 1,72	0,2 ± 0,02
Экспериментальная (мерказолил)	6	0,91 ± 0,07	7,9 ± 0,17	0,8 ± 0,04
Экспериментальная (оперативная)	6	0,92 ± 0,08	1,23 ± 1,66	1,1 ± 0,04

* - различие с контролем статистически значимо (P < 0,05)

Выводы

Предложенная экспериментальная хирургическая модель гипотиреоза является технически легко выполнимой, радикальной, физиологичной и приближенной к клиническим условиям. Медикаментозный метод моделирования гипотиреоза несмотря на свою простоту является менее предпочтительным ввиду его нестабильности и возможного искажения результатов научных исследований.

Литература

1. Денисов, С. Д., Морозкина, Т. С. Требования к научному эксперименту с использованием животных // Здоровоохранение. 2001. № 4. С. 40.
2. Лабораторные животные (разведение, содержание, использование в эксперименте) / И. П. Западнюк, В. И. Западнюк, Е. А. Захария, Б. В. Западнюк. Киев, Вища школа, 1983. 383 с.
3. Легач, Е. И. Ретроградный способ тиреоидэктомии крыс как адекватная модель гипотиреоза // Трансплантология. 2005. Т. 8. № 2. С. 92-93.
4. Лопухин, Ю. М. Экспериментальная хирургия. М., «Медицина», 1971. 344 с.
5. Старкова, Н. Т. Клиническая эндокринология: руководство. М.: Медицина, 1991. 512 с.
6. Трансплантология: руководство для врачей / под ред. В. И. Шумакова. М.: Медицина, 1995. 575 с.
7. Papaziogas, B., Antoniadis, A., Lazaridis, Ch. et. al. Functional Capacity of the Thyroid Autograft: An Experimental Study // J. Surg. Research. 2002. Vol. 103. P. 223-227.