

И.Н. Игнатович, Г.Г. Кондратенко, Н.М. Новикова

ИЗОЛИРОВАННОЕ УСТРАНЕНИЕ ВЕРТИКАЛЬНОГО ВЕНОЗНОГО РЕФЛЮКСА В ЛЕЧЕНИИ ВАРИКОЗНОЙ БОЛЕЗНИ

УО «Белорусский государственный медицинский университет»

В статье исследовано влияние изолированного устранения вертикального венозного рефлюкса при варикозной болезни путем эндовенозной термо- или хемооблитерации на характер течения послеоперационного периода у пациентов с варикозной болезнью и ее осложнениями. Установлено, что изолированное устранение вертикального венозного рефлюкса способствует исчезновению клинических проявлений в виде отека, боли, судорог. У 44,4% пациентов без активных варикозных язв наблюдалось исчезновение косметического дефекта в виде измененных подкожных вен. Изолированное устранение вертикального венозного рефлюкса способствует эпителизации варикозных язв до 5 см в диаметре без дополнительных пластических операций.

Ключевые слова: варикозная болезнь, рефлюкс, эндовенозная облитерация.

I.N. Ignatovich, G. G. Kondratenko, N. M. Novikov

THE ISOLATED ELIMINATION OF THE VERTICAL VENOUS REFLUX IN TREATMENT OF THE VARICOSE ILLNESS

In article influence of the isolated elimination of a vertical venous reflux is investigated at a varicose illness by a way endovenozny thermo – or hemoobliteration on character of a current of the postoperative period at patients with a varicose illness and its complications.

Key words: varicose illness, reflux, endovenozny obliteration.

Варикозная болезнь нижних конечностей – это заболевание, характеризующееся первичной варикозной трансформацией поверхностных вен. Варикозная болезнь в настоящее время широко распространена у населения Республики Беларусь, как и в Европе, где она встречается в 23,2% [3,4]. Эта патология поражает трудоспособный контингент и ведет к значительным экономическим потерям. Так, на лечение этой патологии приходится 1-2% бюджета здравоохранения развитых стран [6,8]. Развитие осложненной варикозной болезни ведет к язвенным поражениям, которые значительно ухудшают качество жизни пациентов, ведут к длительному нарушению трудоспособности и требуют длительного лечения. В основе этиопатогенеза варикозной трансформации, наряду с генетическими факторами слабости венозной стенки, лежит патологический венозный рефлюкс крови. Современным и альтернативным традиционной флебэктомии способом устранения патологических венозных рефлюксов является эндовенозная лазерная облитерация (EVLA). Этот метод вошел во флебологическую практику в конце 90-х годов двадцатого века. В настоящее время EVLA является минимально инвазивным методом в лечении варикозной болезни. Эта методика характеризуется быстрым восстановлением после операции, менее выраженным послеоперационным болевым синдромом по сравнению с классическим стрипингом или стандартной флебэктомией [7,8]. По данным метаанализа публикаций об эффективности различных методов лечения варикозной болезни, частота успешного анатомического результата после EVLA при сроке наблюдения 3 года составила 94% при (ДИ 87-98%) [4,8]. На сегодняшний день в США и странах Евросоюза почти 2/3 пациентов с варикозной болезнью лечат с преимущественным использованием эндовенозных методов. Уникальная возможность применения эндовенозных технологий в режиме амбулаторной и офисной хирургии с немедленной активацией и сохранением трудоспособности пациента открывает новые перспективы в лечении варикозной болезни. Методы EVLA имеют значительный удельный вес в структуре вмешательств в российской флебологической практике [1,2,3].

С технической точки зрения, EVLA может иметь некоторые неблагоприятные эффекты. Лишенное оболочки волокно торцевого лазерного световода ригидное и жесткое, что затрудняет прохождение венозных изгибов. В этой ситуации, когда энергия доставляется с торца волокна, прямой контакт между наконечником волокна и стенкой сосуда приводит к перфорации венозной стенки, в то время как другие части стенки вены остаются интактными. В результате неравномерного распределения энергии могут возникать некоторые из осложнений EVLA, такие как послеоперационные экхимозы. Для устранения этого разработано торцевое оптическое волокно с оболочкой «тюльпан» [8]. Методы эндовенозной облитерации открывают большие перспективы в лечении варикозных трофических язв в силу низкой травматичности и высокой эффективности [5].

Таким образом, несмотря на достигнутые успехи в этой области, имеется ряд проблем, требующих изучения и решения. Так отсутствуют четкие стандарты проведения процедуры в зависимости от длины волны лазерного излучения, скорости извлечения лазерного световода, мощности применяемого лазерного излучения. Некоторые послеоперационные осложнения, такие как кровоподтеки, экхимозы и боль при применении торцевого лазера, задерживают быстрое восстановление трудоспособности и требуют модификации методики операции.

Цель исследования: исследовать влияние изолированного устранения вертикального венозного рефлюкса при варикозной болезни путем эндовенозной термо- или хемооблитерации на характер течения послеоперационного периода и необходимость дополнительных манипуляций на подкожных венах с целью достижения максимального лечебного и косметического эффекта.

Материал и методы. Проспективное исследование включает 38 пациентов с варикозной болезнью, лечившихся в гнойно-септическом хирургическом отделении и в отделении краткосрочного пребывания УЗ «10 ГКБ г. Минска» в 2012-2013 году. У всех пациентов до операции проводилось дуплексное сканирование с измерением

диаметра большой подкожной вены и малой подкожной вены в типичных точках и определение наличия или отсутствия венозного рефлюкса и его характеристик на сканере ультразвуковым 2202 Pro-Focus. Клинически значимым считался рефлюкс по большой подкожной вене (БПВ) или малой подкожной вене (МПВ) более 0,5 с. Эндовазальная термооблитерация стволов БПВ и МПВ проводилась аппаратом лазерным медицинским «Медиола-эндо» модель «Фотек ЛК-50-4» под УЗИ-контролем и тумесцентной анестезией с применением торцевого лазерного световода. Эндовазальная хемооблитерация стволов БПВ и МПВ проводилась foam-формой раствора этроксисклерола 1% 2 мл (соотношение жидкость-воздух 1:4) под УЗИ-контролем.

Методика EVLA в нашей модификации состоит в следующем:

- ✓ производится пункция БПВ или МПВ под УЗИ-контролем в самой дистальной точке венозного рефлюкса;
- ✓ в просвет БПВ или МПВ вводится лазерный световод, под УЗИ-контролем позиционируется в месте впадения v. epigastrica sup.;
- ✓ выполняется тумесцентная анестезия раствором Кляйна в необходимом объеме;
- выполняется коагуляция ствола(ов) БПВ и/или МПВ. Учитывая применение торцевого лазерного световода перед коагуляцией производится кроссэктомия.

Методика хемооблитерации состоит в следующем:

- ✓ производится пункция ствола БПВ или МПВ в самой дистальной точке венозного рефлюкса под УЗИ-контролем и дополнительно на протяжении несостоятельного венозного ствола, отступив от сафено-фemorального или парво-попliteального соустья 10 см.
- ✓ выполняется foam-склерооблитерация несостоятельного венозного ствола.

Для изучения результатов изолированного устранения вертикального венозного рефлюкса в лечении варикозной болезни выделены две группы пациентов.

Группа 1 Пациенты с наличием осложнений варикозной болезни в виде язвенного поражения голени и стоп (С6). Группа включает 10 пациентов (1 мужчина и 9 женщин). Их возраст составил от 36 до 76 лет (медиана (МЕ) = 58,0 лет, 25-75 процентиля (IQR) 51,0-70,0 лет).

Группа 2 Пациенты с варикозной болезнью нижних конечностей без язвенного поражения голени и стоп (С2-4). Группа включает 27 пациентов (9 мужчин и 18 женщин). Их возраст от 26 до 76 лет (МЕ = 50,0 лет, IQR 41,0-56,0 лет).

Критериями включения пациентов в группу 1 явились:

- ✓ наличие язвенного поражения голени и стоп.
- Критериями исключения пациентов из исследования явились:
- ✓ наличие язвенно-некротического поражения нижних конечностей, не связанного с варикозной болезнью;
 - ✓ телеангиоэктазии и ретикулярный варикоз без патологического вертикального рефлюкса крови более 0,5 с.

Результаты и обсуждение

Группа 1 Пациенты с наличием осложнений варикозной болезни в виде язвенного поражения голени и стоп (С6).

Изолированное устранение вертикального венозного рефлюкса путем EVLA в нашей модификации выполнено 6 пациентам, путем foam-склерооблитерации – 4 пациентам. У этих пациентов до начала лечения было 26 язв. Через 2 месяца после устранения вертикального венозного рефлюкса, подтвержденного дуплексным исследованием, осталось 5 язв. Так у трех пациентов из 3-х язв осталась одна, которая значительно уменьшилась в размере (с 4 до 1 см.), у одной пациентки из 3-х язв осталась одна, которая уменьшилась с

13 см до 4 см, у одной пациентки из трех язв размером до 15 см осталась одна около 5 см.

Боль значительно уменьшилась у всех пациентов после устранения вертикального венозного рефлюкса, из них 4 (40,0 %) отмечают отсутствие боли, 6 (60,0 %) отмечают небольшие болевые ощущения в области эпителизирующихся язв. **Отек** отмечался у всех пациентов с язвенными поражениями нижних конечностей до начала лечения, через 2 месяца после операции у 6 пациентов (60,0 %) отек не отмечается, у 4 (40,0 %) отмечается умеренный отек в области голеностопного сустава после ходьбы. **Судороги** до операции отмечались у всех пациентов 1 группы, через 2 месяца после изолированного устранения вертикального венозного рефлюкса этот симптом отсутствовал у всех пациентов.

Среди пациентов 1 группы повторный сеанс foam-склерооблитерации ствола БПВ проведен 1 пациентке в связи с недостаточным эффектом проведенной ранее foam-склерооблитерации. Динамика уменьшения диаметра ствола БПВ у этой пациентки по данным УЗИ с интервалом 2 месяца составила 10 мм-7 мм-3 мм. Множественные варикозные язвы голени и стопы у нее активно эпителизируются. Еще одной пациентке планируется повторная foam-склерооблитерации БПВ под контролем УЗИ из-за недостаточного эффекта проведенной склерооблитерации (уменьшение диаметра БПВ с 11 мм до 7 мм через 2 месяца). 2 пациентам планируется этап дермопластики. Анализируя выполненные вмешательства и динамику заживления язв необходимо отметить, что из 10 пациентов этой группы в 7-ми случаях только устранение вертикального венозного рефлюкса оказалось достаточным условием заживления варикозных язв стопы и голени.

Группа 2 Пациенты с варикозной болезнью без язвенного поражения голени и стоп (С2-4).

Боль до операции отсутствовала у 9 пациентов (33,3%), у 7 (25,9%) пациентов отмечалась умеренная боль после ходьбы, 10 (37,1%) пациентов жаловались на выраженную боль в нижних конечностях при любой нагрузке, 1 пациентка (3,7%) беспокоила постоянная боль и тяжесть в нижних конечностях в покое. Отек до оперативного лечения отмечен у 13 (48,1%) пациентов. Судороги до операции отмечали 17 (62,9%) пациентов. Через 2 месяца после устранения вертикального венозного рефлюкса все пациенты отмечают полное отсутствие клинических проявлений варикозной болезни нижних конечностей (боли, отек, судороги).

После устранения вертикального венозного рефлюкса второй этап лечения, направленный на устранение косме-

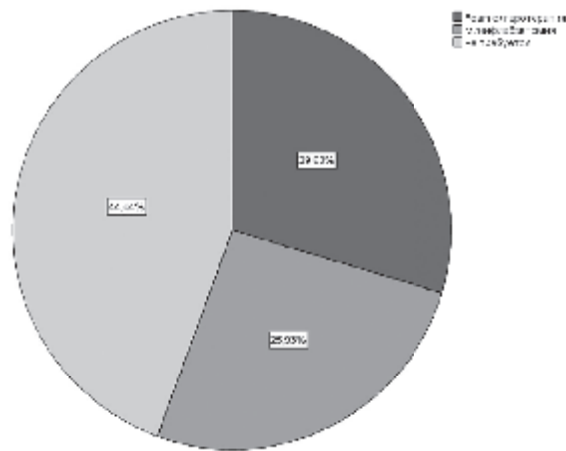


Рисунок 1. Структура косметических операций после устранения вертикального венозного рефлюкса.

тического дефекта, не потребовался у 12 пациентов (44,4%).
7 пациентам (25,9%) была выполнена минифлебэктомия,
8 пациентам (29,7%) - foam-склерооблитерации варикозно
расширенных подкожных вен на голени и бедре. Структура
операций, направленных на устранение косметического де-
фекта представлена на рисунке 1.

Выводы

1. Вертикальный венозный рефлюкс играет ведущую роль в этиопатогенезе варикозной болезни и ее клинических проявлениях.
2. Изолированное устранение вертикального венозного рефлюкса способствует исчезновению клинических проявлений в виде отека, боли, судорог и у 44,4% пациентов без активных варикозных язв ведет к исчезновению косметического дефекта в виде варикозных подкожных вен.
3. Изолированное устранение вертикального венозного рефлюкса способствует эпителизации варикозных язв до 5 см в диаметре без дополнительных пластических операций.
4. Эндовенозные подходы с УЗИ-контролем для лечения варикозной болезни являются эффективными и безопасными.

Литература

1. Богачев, В.Ю., Голованова О.В., Кузнецов А.Н., Шекоян А.О. Биофлавоноиды и их значение в ангиологии. Фокус на Диосмин/ Ангиология и сосудистая хирургия- 2013- №1(19).- С. 73-80.
2. Гаврилов, С.Г., Каралкин А.В., Москаленко Е.П., Беляева Е.С., Янина А.М., Кириенко А.И. Микронизированная

очищенная флавоноидная фракция в лечении варикозной болезни вен таза» /Ангиология и сосудистая хирургия.- 2012- №2(18).- С.71-75.

3. Шайдаков, Е. В., Булатов В.Л., Илюхин Е. А., Сонькин И. Н., Григорян А. Г. Прогнозирование результатов эндовазальной лазерной облитерации у пациентов разных возрастных групп» /Новости Хирургии.- 2013-№2 (21).- С. 61-68.

4. Glowiczki, P, Comerota AJ, Dalsing MC, Eklof BG, Gillespie DL, Glowiczki ML, et al. The care of patients with varicose veins and associated chronic venous diseases: Clinical practice guidelines of the Society for Vascular Surgery and the American Venous Forum / Journal of vascular surgery-2011-№53(18S).-P.1S-48S.

5. Labropoulos, N, Manalo D, Patel NP, Tongson J, Pryor L, Giannoukas AD, et al. Uncommon leg ulcers in the lower extremity/ J Vasc Surg- 2007-№45.-P.568-573.

6. Rasmussen, LH, Bjoern L, Lawaetz M, Lawaetz B, Blemings A, Eklof B, et al. Randomised clinical trial comparing endovenous laser ablation with stripping of the great saphenous vein: clinical outcome and recurrence after 2 years/ European journal of vascular and endovascular surgery – 2010.-№39.-P.630-635.

7. Van den Bos R.R., van Ruijven P.W.M., van der Geld C.W.M., van Gemer M.J.C., Neumann H.A.M., Nijsten T. Endovenous simulated laser experiments at 940 nm and 1470 nm suggest wavelength-independent temperature profiles /European journal of vascular and endovascular surgery.-2012- 44.-P. 77-81

8. Vuytsteke, M.E., Thomis S., Mahieu P., Mordon S. Fourneau endovenous laser ablation of the great saphenous vein using a bare fibre versus a tulip fibre: a randomised clinical trial/ European journal of vascular and endovascular surgery/ 2012- №44.-P. 587-592.

Поступила 22.07.2013 г.