

О.А. Платонова¹, С.К. Клецкий³, Н.В. Грибкова⁴, Е.А. Саржевская²,
Е.Н. Альферович¹, Т.Г. Абражевич², Е.Н. Нестеренко³

ВРОЖДЕННАЯ ИНФЕКЦИЯ, ОБУСЛОВЛЕННАЯ ТРАСПЛАЦЕНТАРНОЙ ПЕРЕДАЧЕЙ ВИРУСА ГРИППА А/Н3N2

УО «Белорусский государственный медицинский университет»¹,
УЗ «6-я городская клиническая больница», г. Минск²,
УЗ «Городское клиническое патологоанатомическое бюро»³,
РНПЦ микробиологии и эпидемиологии МЗ РБ⁴

Клинический случай внутриутробного инфицирования доношенного ребенка вирусом гриппа А/Н3N2, проявившийся в раннем неонатальном периоде респираторным дистресс синдромом I типа, легочно-сердечной недостаточностью с досрочной летальностью.

В данном случае о взаимосвязи между материнским инфицированием и трансплацентарной передачей вируса гриппа плоду и новорожденному свидетельствовало выделение РНК вируса гриппа А/Н3N2 в суспензии плаценты и объединенной суспензии легкого и трахеи умершего ребенка.

Ключевые слова: внутриутробное инфицирование, трансплацентарная передача вируса гриппа А/Н3N2, ранний неонатальный период.

O.A. Platonova, S.K. Dumplings, N.V. Gribkova, E.A. Sarzhevskaya,
E.N. Alferovich, T.G. Abrazhevich, E.N. Nesterenko

CONGENITAL INFECTION DUE TRANSPLACENTAL TRANSMISSION OF INFLUENZA VIRUS A/H3N2

Clinical case of intrauterine infection term baby A/H3N2 influenza virus, manifested in the early neonatal respiratory distress syndrome type I, cardiopulmonary failure with dosutochnoy mortality.

Key words: intrauterine infection, transplacental transmission of influenza A/H3N2, the early neonatal period.

Врожденные инфекции возникают в результате внутриутробного (антенатального или интранатального) инфицирования плода.

В последние годы возрастание значимости внутриутробных инфекций в перинатологии связано с появлением более информативных методов диагностики и расширением спектра изучаемых возбудителей. С другой стороны, истинное увеличение частоты этой патологии может быть обусловлено возрастанием инфицированности женщин фертильного возраста.

По данным ряда авторов распространенность внутриутробного инфицирования в человеческой популяции может достигать 10-15%. Врожденные инфекции относят к тяжелым заболеваниям, которые во многом определяют уровень младенческой смертности, но и способствуют возникновению тяжелых отдаленных последствий, приводящих к инвалидности детей [1].

Основным источником инфекции при внутриутробном инфицировании является мать ребенка, от которой возбудитель в антенатальном или интранатальном периоде проникает в организм плода. Плод развивается в сложных условиях взаимоотношений с организмом матери, поэтому инфицирование беременной является фактором высокого риска для развития патологических состояний у плода и новорожденного.

При беременности отмечается транзиторная физиологическая иммуносупрессия, которая характеризуется выраженным снижением антителообразования, что делает женщину чувствительной к инфекции.

Внутриутробная инфекция является причиной всего спектра антенатальной патологии: инфекционных заболеваний плода, мертворождений, пороков развития, фето-плацентарной недостаточности и задержки внутриутробного развития плода.

За такими диагнозами, как внутриутробная гипоксия, асфиксия, внутричерепная травма, часто скрывается инфекционная патология.

Помимо «классических» возбудителей TORCH – инфекций показано патогенное влияние на человеческий плод энтеровирусов, парагриппа, аденовирусов, вирусов гриппа. Потенциальная угроза внутриутробной трансмиссии инфекционных агентов от матери к ребенку существенно возрастает в тех случаях, когда женщина имеет отягощенный соматический, акушерско-гинекологический и инфекционный анамнез.

При этом риск инфицирования повышают воспалительные заболевания урогенитального тракта и неблагоприятное течение беременности (тяжелые гестозы, патологическое состояние маточно-плацентарного барьера, инфекционные заболевания) [2].

Чрезвычайно важным является выяснение роли в патологии плаценты и плода поражений, вызываемых респираторными вирусами в связи с их широкой распространенностью. Особенно это касается вируса гриппа, который вследствие изменчивости способен вызывать эпидемии и пандемии. В настоящее время установлено, что кроме широко известной респираторной инфекции, вирус гриппа способен вызывать целую гамму экстра-респираторных поражений, связанных с гематогенной диссеминацией [3].

В современной литературе имеется весьма значительное число публикаций, посвященных молекулярно-биологической характеристике, эпидемиологии, клинике, профилактике и лечению гриппа. Другим вопросам, в том числе патогенезу перинатальных поражений и патологической анатомии уделяется значительно меньшее внимание. Так же, мало что известно о патофизиологических взаимосвязях между материнским инфицированием вирусом гриппа, трансплацентарной передачей вируса и неблагоприятным исходом беременности. Подтверждением трансплацентарного переноса вируса гриппа являются сведения о материнской вирусемии и положительное иммунофлюоресцентное и гистологическое исследование плацентарной и фетальной ткани [4].

Проведенные в конце XX столетия исследования по изучению влияния гриппозной инфекции на плаценту, плод и новорожденного при инфицировании беременной женщины, доказали возможность проникновения вируса в плаценту гематогенным путем и развитие патологических мутаций гамет, приводящих к порокам развития плаценты, плода и новорожденного. При этом, чем продолжительнее у беременной женщины вирусемия, тем большая вероятность поражения плаценты и плода [5, 6].

К многочисленным факторам, которые могут способствовать трансплацентарной передаче вируса гриппа и оказывать воздействие на плод относят:

- * вирулентность вируса,
- * время инфицирования, вирусемия у матери,
- * состояние иммунитета у матери,
- * использование противовирусных препаратов [4].

Однако сообщения о трансплацентарной передаче вируса гриппа и развитии сложного инфекционного поражения плаценты и плода редко бывают описаны в медицинской литературе.

Представляем практический случай о трансплацентарной передаче врожденной инфекции, обусловленной вирусом гриппа у доношенного новорожденного ребенка.

Доношенная новорожденная девочка Ш (масса тела – 2740 г., длина -48см) родилась от женщины 26 лет, от II беременности, II срочных родов, гестационный возраст 270 дней (39 недель), оперированная матка, I беременность в 2008 году закончилась рождением доношенного ребенка с массой тела – 3480,0 г.

У роженицы отмечался отягощенный акушерско-гинекологический анамнез по внутриутробному инфицированию плода: эрозия шейки матки, кандидозный кольпит.

Патологическое протекание настоящей беременности было обусловлено в I триместре (11,24 недели) угрозой прерывания, кольпитом, II-ой и III-ий триместры протекали на фоне кандидозного кольпита.

При уточнении анамнестических данных установлено, что за 2 недели до родов беременная находилась в контакте с родственниками, которые переносили вирусную инфекцию, протекающую с выраженным интоксикационным синдромом (гипертермия) и поражением респираторных органов.

Потенциально угроза внутриутробной передаче инфекционных агентов от матери к ребенку существенно возрастает в тех случаях, когда женщина имеет отяго-

щенный акушерско-гинекологический и инфекционный анамнез. При этом риск инфицирования повышают воспалительный заболевания урогенитального тракта и неблагоприятное течение беременности [2].

Анализ анамнестических данных женщины свидетельствовал о высокой степени риска по внутриматочному инфицированию ребенка вследствие хронических воспалительных очагов в генитальной сфере, ХФПН, ХВГП, СЗВРП, прямого контакта с больными ОРВИ/Гриппом накануне родов.

Роды путем плановой операции кесарево сечение вследствие несостоятельности после/операционного рубца оперированной матки. Девочка извлечена 3.05.12г, в 9ч.48 мин с монотонной оценкой по шкале Апгар через 1 – 5 мин. 8/8 баллов в состоянии средней степени тяжести, обусловленным перенесенной хронической внутриматочной гипоксией, синдромом задержки внутриутробного роста плода по ассиметричному типу, морфофункциональной степени незрелости (по шкале Петрусса 37 баллов).

Из родильного отделения ребенок был переведен на пост интенсивной терапии отделения новорожденных с обеспечением комфортных условий (режим кювеза) и проведением клиничко-лабораторно-инструментального мониторинга за основными параметрами жизнедеятельности (ЧД, ЧСС, АД, Sat O2, температур. тела), КОС крови, клинический и биохимический анализы крови, коагулограмма, определение группы крови и резус принадлежности (A(II) Rh-положительная).

При этом у ребенка были диагностированы умеренно выраженные признаки РДС: тахипноэ, ЧД -54 в 1 мин., «хрюкающий выдох», западение грудной клетки на вдохе, ЧСС- 140 в 1 мин., АДс-55/32 мм. рт. ст., в КОС крови – респираторный ацидоз – PH-7,26, PCO2-57,2мм.рт.ст., PO2-47мм.рт.ст., Sat O2-98%, в ОАК- Hb-164 г/л, Ht-57,2%, Tr-154 10.9/л-тромбоцитопения, умеренный моноцитоз-10%, в коагулограмме отклонений не выявлено, на R-грамме органов грудной полости : умеренно усилен легочной рисунок в прикорневых отделах, контур диафрагмы четкий, но визуализируется на уровне 7-го ребра(признак гиповентиляции).

Несмотря на своевременно начатую интенсивную терапию (оксигенотерапия FiO2-30%, через периферический катетер – внутривенная инфузия 10% р-р глюкозы, 0,9% физиологический р-р в объеме ЖП, кардиотоническая, антибактериальная, антигеморрагическая терапия), положительной динамики в состоянии не отмечено и состояние было оценено как очень тяжелое.

Прогрессировали симптомы дыхательной недостаточности (увеличение кислородозависимости (FiO2>40%), нарушения в гемодинамике (гипотензия (АД-48/28 мм. рт. ст., снижение почасового диуреза (0,7 мл/кг/час), в КОС крови – гипоксемия (PO2<50 мм.рт.ст.), что явилось показанием для перевода ребенка на ИВЛ ап. Babylog – 8000, режим IMV, эндотрахеальное введение Куросурфа (150 мг/кг), усиление кардиотонической терапии (увеличение дозы дофамин до 10 мкг/кг/мин.), с целью стабилизации параметров гемостаза введение СЗП A(II)Rh-положительная -15 мл/кг). При санации трахеи появилось обильное, пенистое отделяемое с примесью крови.

Симптомы легочно-сердечной недостаточности прогрессировали, несмотря на жесткие параметры вентиляции: нарастала кислородозависимость (FiO_2 -100%) снижение $Sat O_2 < 80$ -60%, брадикардия ЧСС < 70 в 1 мин., неуправляемая гипотензия АД $< 40/18$ мм. рт. ст., диффузный цианоз кожных покровов и видимых слизистых, из интубационной трубки неоднократно санировалось геморрагическое отделяемое. На повторной рентгенограмме органов грудной полости – отсутствие пневматизации, «белые легкие», границы сердца и диафрагмы не визуализируются. Эти изменения характерны для РДС I типа, БГМ (IV стадии).

При проведении реанимационных мероприятий в течение 30 минут (ручная ИВЛ 100% кислородом, закрытый массаж сердца, кардиостимуляция с помощью неоднократного введения адреналина гидрохлорида внутривенно) положительного эффекта не достигнуто. Ребенок прожил после рождения 6 часов 57 минут и умер от тяжело протекающего РДС.

Клинический диагноз:

Основной:

Врожденная инфекция неуточненного генеза.

1. РДС I типа.
2. Врожденная пневмония.

Осложнения:

ДН III ст.

- Легочно-сердечная недостаточность III ст.
- ДВС-синдром (гипокоагуляция)
- Церебральная ишемия III ст., кома.

Сопутствующий:

Маловесный к сроку гестации (ЗВУР, ассиметричный тип задержки). Морфо-функциональная незрелость.

Патологоанатомический диагноз:

Основное комбинированное заболевание.

Болезнь гиалиновых мембран, ассоциированная с вирусом гриппа А/Н3N2 (выделена РНК вируса гриппа А/Н3N2 в суспензии плаценты и объединенной суспензии легкого и трахеи ПЦР в режиме реального времени в ГУ РНПЦ эпидемиологии и микробиологии 15.05.2012): гиалиновые мембраны в просвете альвеол, распространенные ателектазы легких, набухание и десквамация эндотелия сосудов микроциркуляторного русла легких.

Фоновое заболевание.

Маловесный к сроку гестации (масса при рождении 2740).

Осложнения основного заболевания.

Расстройства микроциркуляции в сердце, печени, почках, головном мозге: дистония сосудов, неравномерное полнокровие, очаговые кровоизлияния в строму и лоханки почек. Острые ишемические повреждения отдельных нейронов коры больших полушарий головного мозга.

Патология последа. Патологическая незрелость: крупные очаги диссоциированной задержки созревания с преобладанием незрелых терминальных ворсин и нарушением ветвления ворсинчатого хориона с дефицитом промежуточных ворсин хориона. Незрелость строения створчатых ворсин. Дефицит синцитио-капиллярных мембран. Фибриноидный некроз и гиперплазия эндотелия сосудов створчатых ворсин (рис.1).

РДС I типа, БГМ не является типичным заболеванием для доношенных маловесных к сроку гестации

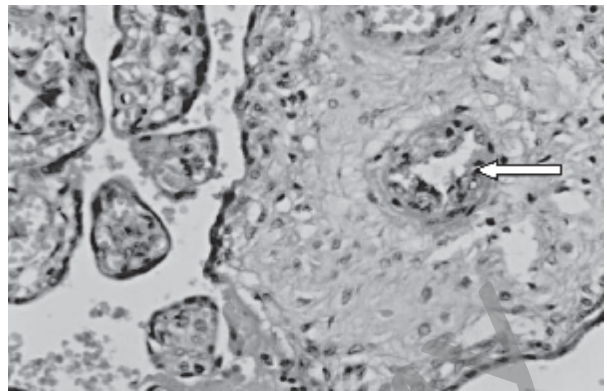


Рис.1. Фибриноидный некроз и гиперплазия эндотелия сосудов створчатых ворсин

новорожденных. РДС у зрелых новорожденных, в легких которых содержится достаточное количество эндогенного сурфактанта, развивается как состояние после тяжелого перинатального повреждения легких вследствие асфиксии, инфекции (так называемый РДС вторичного типа). Оба этих этиологических процесса вызывают образование богатой белками интраальвеолярной жидкости, инактивирующей сурфактант, что может способствовать развитию РДС [7].

В данном случае о взаимосвязи между материнским инфицированием и трансплацентарной передачей вируса гриппа плоду и новорожденному свидетельствовало выделение РНК вируса гриппа А/Н3N2 в суспензии плаценты и объединенной суспензии легкого и трахеи умершего ребенка.

Учитывая морфологические изменения, трансплацентарная гематогенная диссеминация вируса гриппа привела к повреждению эндотелия сосудов микроциркуляторного русла легких ребенка, что могло способствовать повышенной проницаемости альвеолярных и капиллярных мембран, гипокоагуляции, экссудации белков плазмы крови, инактивации сурфактанта и развитию болезни гиалиновых мембран.

Профилактика заболеваний новорожденных вирусом гриппа состоит в своевременной вакцинации против вируса гриппа женщин, планирующих иметь детей.

Литература

1. Заплатников, А.Л. с соавт. //Русский медицинский журнал – 2005 – № 13 – С. 45-47.
2. Неонатология. Национальное руководство. /Под ред. Н.Н.Володина. – Москва. 2007 – С. 656-659.
3. Цинзерлинг, В.А., Мельников В.Ф. Перинатальные инфекции./Практ. руководство – Санкт-Петербург. – 2002 – 352 С.
4. Greanga, A.A. //Indian Journal of Medical Sciences. Vol. 64, № 12. Desember, 2010, p. 529 – 531.
5. Серов, В.И. с соавт. Врожденный грипп у плодов и новорожденных (современное течение, патогенез и патологическая анатомия) // АГ-инфо.-2011 – №1.- С. 6 -15.
6. Черняев, А.Л. с соавт. Патологическая анатомия гриппа А(Н1N1) //Архив патологии. – 2010. – №3. – С. 3 – 7.
7. Вауэр, Роланд Р. Сурфактант в неонатологии. Перевод с немецкого. Москва. – 2011. – С. 55-59.

Поступила 30.04.2013 г.