

М.А. Аль Меселмани

## ПАТОМОРФОЛОГИЧЕСКИЕ ИЗМЕНЕНИЯ СЕМЕННИКОВ КРЫС ПОДОТСРОЧЕННЫМИ ЭФФЕКТАМИ ОДНОКРАТНОГО $\gamma$ -ОБЛУЧЕНИЯ

УО «Гомельский государственный медицинский университет»

*В опытах на крысах изучали морфологию семенников крыс в разные сроки (3-, 10-, 90-е сутки) после общего однократного  $\gamma$ -облучения (0,5 и 1,0 Гр). морфологические исследования выявили элементы деструкции канальцевого аппарата семенников (3–10-е сутки после облучения) и признаки последующего восстановления их структуры (90-е сутки). Сделан вывод, что признаки восстановления структуры и функции семенников регистрируются лишь через 3 месяца после однократного  $\gamma$ -облучения. При этом исчезают признаки отека стромы семенников, происходит частичное восстановление поврежденного радиацией сперматогенного эпителия.*

**Ключевые слова:** семенники,  $\gamma$ -излучения, семенные канальцы, сперматогенный эпителий, крыс.

M.A. Al Meselmany

## PATHOMORPHOLOGICAL CHANGES IN TESTES OF RATS UNDER DELAYED EFFECTS OF A SINGLE $\gamma$ -IRRADIATION

*The morphological of spermatocytes were studied in the rat testes in different time periods (Days 3–10–90) after a single external  $\gamma$ -irradiation at a dose 0.5 and 1.0 Gy. The morphological investigations revealed elements of destruction in tubule apparatus of the testis (in 3–10 days after irradiation) and the signs of the following recovery of their structure (Day 90). It is concluded that the signs of structure and function recovery of the rat testes were registered only in 3 months after a single external  $\gamma$ -irradiation. The signs of testis stromal oedema disappeared, and radiation damaged spermatogenic epithelium partially recovered.*

**Key words:** testes,  $\gamma$ -radiation, seminal ducts, spermatogenic epithelium, rats.

Общеизвестно, что гонады обладают высокой чувствительностью к воздействию ионизирующего излучения. Половые железы, наряду с костным мозгом, отнесены к 1-й группе критических органов облучения. Наиболее чувствительными к радиации клетками семенников являются сперматогонии, в то время как наиболее устойчивыми – сперматозоиды [11,13]. После облучения в умеренных дозах способность мужчин к воспроизведению потомства снижается не сразу, так как сперматозоиды остаются сравнительно подвижными. Если же повреждены все сперматогонии, то вскоре наступает полная стерильность. Установлено, что облучение в дозе 0,1 Гр через 1 год приводит к достоверному снижению количества сперматозоидов. Важно отметить, что не все клетки семенников одинаково чувствительны к облучению. Особо чувствительными, как установлено, являются клетки Сертоли и Лейдига [17,22]. Острое и хроническое облучение приводит к постепенному снижению массы семенников, уменьшению веса придатков, семенных пузырьков, простаты и количества спермы [1,13]. Возникает дисбаланс в соотношении сперматогенных и половых клеток, изменение в них содержания ДНК, снижение числа зрелых половых клеток в придатках семенников, дискоординация биоэнергетического метаболизма в исследуемых тканях [12]. Выявленные нарушения показателей репродуктивной системы у крыс-самцов в отдаленные сроки после внешнего хронического облучения в дозе 1,0 Гр указывают на серьезность риска радиационного воздействия во время полового созревания [1,4,6]. Кроме того, показано, что облучение семенников мышей, крыс, обезьян и мужчин одинаково сокращает дифференцировку сперматогоний. Доказано, что самым выраженным и опасным эффектом радиации на семенники является элиминация дифференцировки сперматогоний, сопровождаемая сокращением сроков развития сперматогенных клеток [19].

Некоторые авторы рассматривают семенники и процесс сперматогенеза как универсальную биологическую тест-систему, позволяющую оценивать воздействие различных видов облучения. В ходе этих опытов отмечено, что показателем выраженности радиационного поражения организма могут служить изменения морфофункционального состояния репродуктивной системы [1,4]. Структура семенников млекопитающих характеризуется присутствием двух функциональных компонентов – семенных канальцев и межтубулярной ткани [10]. Интерстициальная ткань включает свободную соединительную ткань, расположенную между канальцами. Небольшие скопления клеток Лейдига замечены в строме. Изнутри на стенке семенных канальцев – клетки Сертоли, которые продвигают зародышевые клетки в просвет канальца [10], а также выполнять транспортную, трофическую, регуляторную функцию для созревающих клеток сперматогенного ряда [10]. Сперматогонии, являющиеся наиболее удаленными сперматогенными клетками, располагаются в эпителиосперматогенном слое семенных канальцев, являясь наименее дифференцированными из сперматогенных клеток. Эти клетки почти непрерывно находятся в состоянии митоза [10].

Количественный анализ состояния сперматогенеза крыс через 6,5 мес. после внешнего их облучения в дозе 1 Гр свидетельствовал о снижении индекса сперматогенеза и числа половых клеток. Авторы оценивали состояние сперматогенеза семенников на гистопрепаратах по ряду количественных морфологических критериев – по числу извитых семенных канальцев, не содержащих половых клеток [19].

Данные литературы показали, что эффекты внешнего облучения на морфологию ткани семенников изучены в недостаточной мере. Тем не менее, результаты морфометрического анализа семенников позволили оценить изменения, происходящие в семеноносном эпителии

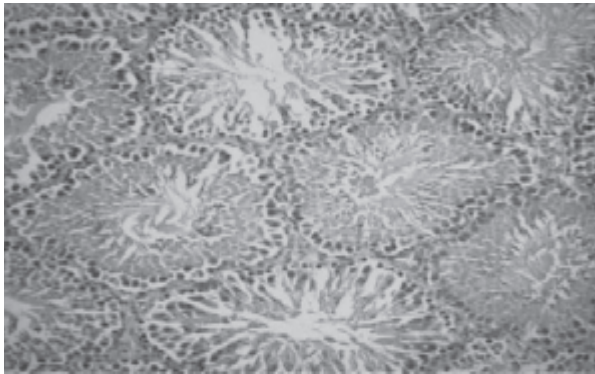


Рисунок 1 – Срез ткани семенников животных контрольной группы (ув. 15х10)

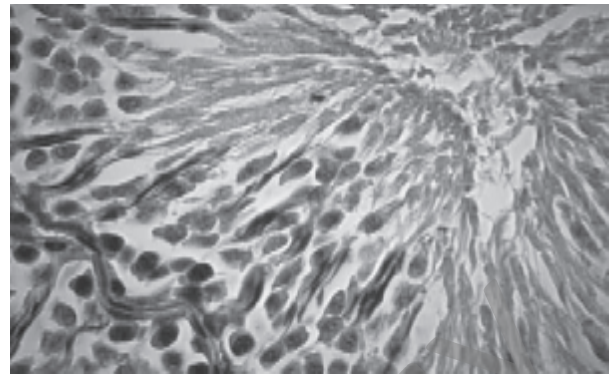


Рисунок 2 – Срез ткани семенников животных контрольной группы (ув. 15х40)

зрелых животных в ответ на воздействие радиации. Было установлено, что эти изменения, как правило, обратимы, а также, что низкодозовое облучение не вызывает грубых повреждений клеток с сохранением их способности к восстановлению [21]. Причём установлено, что степень повреждения эпителиальных клеток зависит не только от дозы воздействия, но также и от возраста животных [10].

Таким образом, анализ данных литературы говорит о том, что к настоящему моменту нежелательные эффекты внешнего радиационного воздействия на организм в целом и семенники в частности изучены в достаточной мере. Однако морфологические изменения ткани семенников при малых и средних дозах облучения не достаточно изучены.

**Целью настоящего исследования** явилось изучение морфологических изменений семенников беспородных белых крыс после однократного  $\gamma$ -облучения.

#### Материалы и методы

Экспериментальное исследование проводили на 60 беспородных половозрелых белых крысах-самцах, исходной массой 200-220 гр. При этом соблюдались все требования нормативных актов, принятых в международной практике лабораторного животноводства [Хельсинкская Декларация по гуманному обращению с животными (1975, пересмотр. 1993), Директивы Совета Европейского Сообщества по защите животных, используемых в экспериментальных и других научных целях (1986)]. Экспериментальных животных разделили на 7 групп. Контрольная группа (К(n=8)) и подопытные группы. Животных опытных групп, которые облучали с помощью установки «ИГУР-1» однократно. Доза облучения составляла 0,5 и 1,0 Гр, что соответствовало мощности 0,92 Гр/мин. поделены на 6 групп в соответствии с сроками их забоя методом декапитации. Первую группу составили животные, забитые через 3-е суток после облучения в дозе 0,5 Гр ((0,5/3) I группа(n=10)); вторую группу составили животные, забитые через 10 суток после облучения в дозе 0,5 Гр ((0,5/10) II группа(n=8)); третью группу составили животные, забитые через 90 суток после облучения в дозе 0,5 Гр ((0,5/90) III группа(n=8)); четвертую группу составили животные, забитые через 3-е суток после облучения в дозе 1 Гр ((1,0/3) IV группа(n=10)); пятую группу составили животные, забитые через 10 суток после облучения в дозе 1 Гр ((1,0/10) V группа(n=8)); шестую группу составили животные, забитые через 90 суток после облучения в дозе 1 Гр ((1,0/90) VI группа(n=8)).

В параллельных морфологических исследованиях семенники облученных животных фиксировали в 10% растворе нейтрального формалина и заливали парафином. Далее готовили гистологические срезы толщиной 6-7 мкм, которые окрашивали гематоксилин-эозином, с помощью световой микроскопии проведены морфометрические исследования ткани семенников. В срезах подсчитывали количество извитых семенных канальцев, определяли типы канальцев. Количественную оценку состояния сперматогенеза проводили в 100 поперечно срезанных извитых канальцах семенников крыс животных контрольной группы (К) и опытных групп – 0,5/3, 0,5/10, 0,5/90 и 1,0/3, 1,0/10, 1,0/90, что соответствовало 3, 10 и 90 суткам после облучения соответственно в дозах 0,5 и 1,0 Гр. Извитые семенные канальцы по степени деструкции сперматогенного эпителия подразделяли на 5 типов [3,7]. К I типу – были отнесены извитые канальцы с нормальным строением, содержащие клетки разной степени дифференцировки, располагавшиеся концентрически в соответствии со стадиями развития. К II типу – канальцы с признаками лёгких нарушений структуры сперматогенного эпителия. К III типу – канальцы, имеющие выраженные повреждения сперматогенного эпителия. К IV типу – извитых канальцев были отнесены опустошённые канальцы. V тип – канальцы с незавершённым сперматогенезом, но без признаков дегенерации половых клеток. [7].

Статистическую обработку результатов исследования проводили с помощью компьютерной программы StatisticaforWindows 5.0.

#### Результаты и обсуждение

Исследования показали (таблица.1), что с момента облучения крыс в дозах 0,5 и 1,0 Гр в семенниках уже через 3-е суток (группы 0,5/3 и 1,0/3) и 10 суток (группы 0,5/10 и 1,0/10) количество извитых канальцев в поле зрения существенно снижалось по сравнению с контролем (К).

Следует отметить, что по истечении выбранного для исследования периода, т.е. через 90 суток после облучения крыс в дозах 0,5 и 1,0 Гр (группы 0,5/90 и 1,0/90) количество семенных канальцев в поле зрения практически не отличалось от исходного значения – в контроле  $40,5 \pm 0,6$  (рисунки 1 и 2).

Снижение количества семенных канальцев у животных, относящихся к группам 0,5/3 и 0,5/10, было обусловлено, преимущественно, развитием отёка межканальцевой стромы семенников, в результате чего в изученных срезах многие канальцы оказались разье-

Таблица 1 – Содержание семенных канальцев с различной степенью нарушения сперматогенеза в семенниках крыс на 3-и, 10-е и 90-е сутки после однократного облучения крыс в дозах 0,5 и 1,0 Гр

| № группы | Количество канальцев в п/з (ув. 10×10) | Количество канальцев I типа (%) | Количество канальцев II типа (%) | Количество канальцев III типа (%) | Количество канальцев IV типа (%) | Количество канальцев V типа (%) |
|----------|--|---------------------------------|----------------------------------|-----------------------------------|----------------------------------|---------------------------------|
| К        | 40,5±0,6                               | 77,0±2,9                        | 20,5±1,0                         | 1,9±0,4                           | 0,6±1,1                          | 0                               |
| 0,5/3    | 28,3±0,8*                              | 0                               | 2,8±0,1*                         | 95,8±1,6*                         | 1,5±0,1                          | 0                               |
| 0,5/10   | 28,7±0,3*                              | 2,0±0,6*                        | 6,8±0,9*                         | 86,3±2,3*                         | 5,0±0,5                          | 0                               |
| 0,5/90   | 40,1±0,6                               | 25,5±0,9*                       | 49,3±2,6*                        | 14,3±1,7*                         | 9,0±0,2*                         | 2,0±0,1                         |
| 1,0/3    | 20,5±0,3                               | 0                               | 2,3±0,1*                         | 93,8±1,5*                         | 3,8±0,5                          | 0                               |
| 1,0/10   | 20,3±0,6*                              | 1,6±0,4*                        | 3,3±0,4*                         | 82,3±3,9*                         | 12,7±1,3*                        | 0                               |
| 1,0/90   | 40,5±0,5                               | 38,3±1,9                        | 40,8±1,9                         | 12,3±0,6                          | 9,0±0,3                          | 1,8±0,2                         |

динёнными и размещались группами. Снабжающие их кровеносные сосуды при этом выглядели расширенными и полнокровными. Изредка канальцы располагались отдельно друг от друга.

Было установлено, что изменения состояния сперматогенного эпителия канальцев семенников крыс выявлялись уже по прошествии 3-х суток после облучения в дозах 0,5 и 1,0 Гр. Как видно из таблицы 1 в семенниках животных групп 0,5/3 и 1,0/3 обнаруживались извитые канальцы II, III и IV типов и практически отсутствовали извитые канальцы с нормальным строением (I тип). Однако наибольший процент канальцев в указанных группах был представлен канальцами III типа с выраженными повреждениями сперматогенного эпителия. Они составляли 95,8±1,6% у животных группы 0,5/3 и 93,8±1,5% у животных группы 1,0/3 по сравнению с 1,9±0,4% в контроле (таблица 1).

Морфологически в канальцах III типа присутствовали дегенеративные изменения со стороны большего количества сперматид и сперматоцитов. В этих клетках нередко отмечали множественную вакуализацию цитоплазмы. Отдельные клетки содержали гиперхромное ядро. При этом большинство половых клеток находилось в состоянии лизиса (рисунок.3).

Границы между клетками сперматогенного эпителия в канальцах III типа часто теряли свою чёткость. Многие клетки утрачивают связь с sustentоцитами – поддержи-

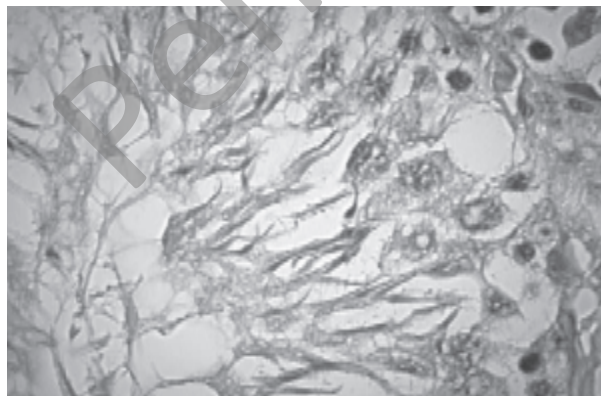


Рисунок 3 – Сперматогенный эпителий канальца III типа с признаками дегенерации половых клеток (ув. 15×40)

вающими клетками, в связи с чем наблюдалось их выпадение в просвет канальцев, где в последующем происходил лизис их ядерного аппарата. Следует отметить, что последнее вполне могло быть связано с непосредственным влиянием радиации на структуру межклеточных контактов сперматогенного эпителия [1,3,8,9]. На месте погибших таким образом сперматоцитов в эпителии канальцев нередко возникали полости округлой формы.

В ряде случаев наблюдали заполнение просветов извитых канальцев III типа клеточным детритом, состоящим из погибших клеток сперматогенного эпителия – сперматозоидов, сперматогоний и сперматоцитов. В некоторых канальцах отмечали появление «семенных шаров» – крупных структур с множественными, часто пикнотичными ядрами или их фрагментами с интенсивно окрашенной цитоплазмой (рисунок 4). «Семенные шары», как известно, образуются за счёт слияния сперматид в сперматогенном эпителии и в ходе последующего их отторжения в просвет канальцев[5].

Несмотря на высокую устойчивость к радиации эпителиальных клеток сперматогенного эпителия в сравнении с мужскими половыми клетками [13,14,16], в некоторых канальцах III типа наблюдали изменения структуры sustentоцитов. Многие из sustentоцитов теряли часть своей цитоплазмы, которая отторгалась в просвет канальцев вместе с дегенеративно изменившимися сперматоцитами, сперматидами и сперматозоидами. Часть клеток сперматогенного эпителия оставалась прикрытой цитоплазмой поддерживающих клеток, что, как известно, крайне важно для реализации их барьерной функции [17]. Процентное содержание канальцев II типа после облучения животных в дозах 0,5 и 1 Гр по завершении 3-х суток опыта было существенно ниже показателей контрольной группы (20,5±1,0%). Так, в семенниках группы 0,5/3 их процент составил всего 2,8±0,1, а у животных группы 0,5/3 – 2,3±0,1%.

Как отмечалось ранее, ко II-му типу были отнесены канальцы с лёгкими нарушениями сперматогенеза, которые проявлялись деструктивными изменениями в отдельных клетках. Отмеченные деструктивные изменения в указанных канальцах характеризовались, прежде всего, изменениями структуры ядерного аппарата мужских половых клеток (кариорексис, кариопикноз, кариоли-



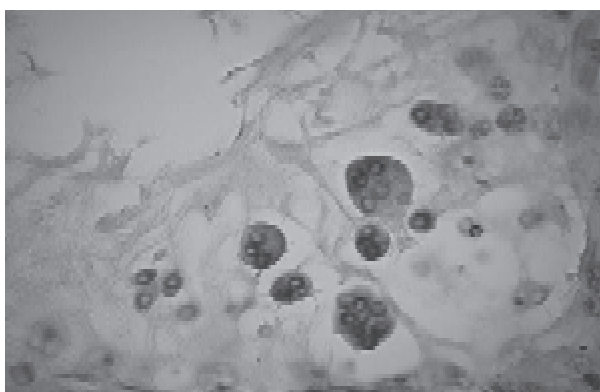


Рисунок 4 – Семенные шары в стенке семенного канальца III типа (ув. 15×40)

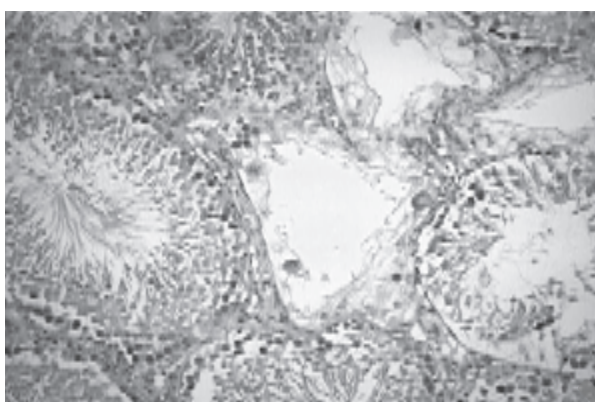


Рисунок 5 – Срез ткани семенников через 10 суток после облучения. На срезе обнаруживаются семенные канальцы I, II, III и IV типов (ув. 15×10)



Рисунок 6 – Опустошённый семенной каналец IV типа (ув. 15×40)

зис). Спустя 10 суток с момента воздействия на животных проникающей радиации в обеих использованных дозах облучения (группы 0,5/10 и 1,0/10) в срезах семенников крыс обнаруживали канальцы 4-х типов – I, II, III и IV (рисунок 5). Однако канальцы с нормальным строением (I тип) и с признаками лёгкого нарушения сперматогенеза (II тип) на этом этапе эксперимента встречались заметно реже, чем в группе контроля.

Так, у животных группы 0,5/10 канальцы I типа составляли всего 2,0±0,6% против 77,0±2,9% в контроле,

а канальцы II типа – 6,8±0,9% против 20,5±1,0%. У животных группы 1,0/10 соответственно канальцы I типа составляли 1,6±0,4%, а канальцы II типа – 3,3±0,4%.

Следует отметить, что к концу 10-х суток в срезах семенников преобладали, значительно превышая показатели контроля, канальцы III типа. В частности, для животных группы 0,5/10 процент этих канальцев составил 86,3±2,3, а для животных группы 1,0/10 – 82,3±3,9%. Данные показатели, как видно из таблицы 1, демонстрировали тенденцию к уменьшению доли канальцев III типа с конца 3-х по 10-е сутки эксперимента.

В ходе этой части исследования было установлено, что по истечении 10-и суток с момента однократного у-облучения крыс в дозах 0,5 и 1 Гр процент канальцев IV типа в срезах семенников существенно возрастал по сравнению с контролем. Например, для животных группы 0,5/10 он составил 5,0±0,5%, а для животных группы 1,0/10 – 12,7±1,3% против 0,6±0,1% в контроле.

К IV типу извитых канальцев были отнесены опустошённые извитые семенные канальцы, диаметр которых был в нескольких раз меньше диаметра канальцев других типов (рисунок 6).

Пристеночно во многих канальцах данного типа сохранялась часть sustentоцитов и небольшое количество сперматогоний. Причём поддерживающие клетки были лишены большей части своей цитоплазмы и уплощены.

В соответствии с полученными данными морфологического исследования, можно предположить, что отсутствие канальцев I типа в семенниках животных групп 0,5/3 и 1,0/3 свидетельствовало о формировании наиболее тяжёлых деструктивных изменений в состоянии сперматогенного эпителия на момент завершения 3-х суток с момента облучения животных, как в дозе 0,5 Гр, так и в дозе 1 Гр. Тем не менее, появление в семенниках крыс, относящихся к опытным группам 0,5/10 и 1,0/10, по сравнению с группами 0,5/3 и 1,0/3, канальцев с нормальным строением (I тип), увеличение процентного содержания канальцев II типа, наряду со снижением процента канальцев III типа, свидетельствовало о тенденции к улучшению состояния сперматогенного эпителия к 10 суткам эксперимента.

Спустя 90 суток с момента облучения животных в дозах 0,5 и 1 Гр (группы 0,5/90 и 1,0/90) морфологическая картина резко менялась. И хотя в срезах семенников крыс можно было обнаружить канальцы всех типов, канальцы I и II типов составляли абсолютное большинство. Однако в отличие от показателя контроля, в семенниках животных группы 0,5/90 достоверно преобладали канальцы типа II. Они составляли 49,3±2,6%. Канальцы же I типа у животных данной группы составляли всего 25,5±0,9% по сравнению с контрольными 77,0±2,9%.

В свою очередь у крыс, облучённых в дозе 1 Гр, спустя 90 суток (группа 1,0/90) в семенниках также наблюдали восстановление процентного содержания канальцев с нормальным строением. Несмотря на то, что процент канальцев I типа в указанной группе на этом этапе эксперимента всё ещё не достигал уровня контроля и был примерно вдвое ниже этой величины, но в сравнении с показателями, полученными во всех остальных группах животных, он был наиболее высоким, составляя 38,3±1,9%. Также было отмечено, что

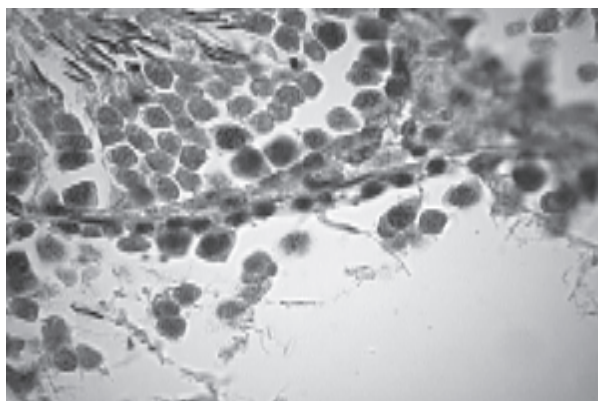


Рисунок 7 – Стенка семенного канальца V типа с незавершённым сперматогенезом без признаков дегенерации половых клеток (ув. 15×40)

для животных группы 1,0/90 процент канальцев II типа ( $40,8 \pm 1,9$ ) был практически равен таковому для канальцев типа I.

Обращал на себя внимание тот факт, что через 90 суток после облучения животных в семенниках крыс значительно снижались процент канальцев III типа, который достоверно не отличался для крыс обеих групп. Следует отметить, что спустя 3 и 10 суток после облучения животных в указанных дозах, в их семенниках канальцы III типа составляли абсолютное большинство.

Известно, что появление канальцев V типа (канальцы с незавершённым сперматогенезом, но без признаков дегенерации половых клеток) также является подтверждением начала восстановительных процессов в семенниках. В наших опытах у животных опытных групп 0,5/3; 1,0/3; 0,5/10 и 1,0/10 канальцы данного типа отсутствовали (таб.1). Через 90 суток с момента облучения (группы 0,5/90 и 1,0/90) канальцы V типа в семенниках составляли уже соответственно  $2,0 \pm 0,1$  и  $1,8 \pm 0,2\%$  (рисунок 7).

Согласно результатам выполненного исследования,  $\gamma$ -облучение крыс в дозах 0,5 и 1,0 Гр, приводит к снижению количества семенных канальцев в семенниках уже через трое суток (группы 0,5/3 и 1,0/3) с момента облучения. Эффект облучения зависит от дозы. Следует отметить, что снижение количества семенных канальцев было обусловлено в этих опытах, преимущественно, развитием отёка межканальцевой стромы семенников.

Также было установлено, что в семенниках указанных групп животных имелись в наличие канальцы II, III и IV типов и практически отсутствовали канальцы с нормальным строением, т.е типа I. Наибольший процент канальцев был представлен канальцами III типа, в которых отмечали многочисленные повреждения сперматогенного эпителия. Причём многие сперматоциты теряли связь с sustentоцитами, из-за чего наблюдалось их выпадение в просвет канальцев с последующим лизисом ядерного аппарата. Такие нарушения, согласно мнению некоторых авторов, могли быть вызваны непосредственным влиянием облучения на структуру межклеточных контактов [1,3,8]. Несмотря на высокую устойчивость к радиации эпителиальных клеток сперматогенного эпителия по сравнению с мужскими половыми клетками [13,14], в некоторых канальцах наблюдали изменения структуры sustentоцитов. Также в канальцах III типа отмечали появление «семенных

шаров» – крупных структур с множественными ядрами. «Семенные шары», как известно, образуются за счёт слияния сперматид в сперматогенном эпителии с последующим их отторжением в просвет канальцев [5]. Морфологически в канальцах III типа присутствовали дегенеративные изменения со стороны большого количества сперматид и сперматоцитов. В этих клетках, как правило, отмечали выраженную вакуолизацию цитоплазмы. При этом большинство половых клеток находилось в состоянии лизиса.

Ко II-му типу были отнесены канальцы с лёгкими нарушениями сперматогенеза, проявлявшимися деструктивными изменениями (кариорексис, кариопикноз, кариолизис) в отдельных клетках.

Спустя 10 суток с момента облучения у животных относящихся к группам 0,5/10 и 1,0/10 (т.е. получивших дозы 0,5 и 1,0 соответственно) в срезах семенников крыс обнаруживали канальцы 4-х типов – I, II, III и IV. Однако канальцы I типа (нормальные) и II типа (с лёгкими нарушениями) встречались значительно реже, чем в группе контроля. Следует отметить, что на этом этапе эксперимента в образцах ткани семенников всё ещё преобладали канальцы III типа. В частности, для животных группы 0,5/10. Тем не менее, тенденция, демонстрирующая уменьшение доли канальцев III типа к 10-м суткам эксперимента по сравнению с 3-ми сутками, становилась отчётливой.

К IV типу извитых канальцев были отнесены опустошённые семенные канальцы, диаметр которых был в нескольких раз меньше диаметра канальцев прочих типов. Как было установлено, по истечении 10-и суток с момента однократного  $\gamma$ -облучения крыс в дозах 0,5 и 1 Гр процент канальцев IV типа в срезах семенников по сравнению с контролем начинал увеличиваться.

Анализ полученных в ходе морфологической части работы данных позволил высказать предположение об активации в семенниках с 10-х по 90-е сутки после однократного общего  $\gamma$ -облучения комплекса компенсаторно-приспособительных процессов и восстановительных реакций. Тем не менее, всё же следует отметить, что у животных опытных групп 0,5/90 и 1,0/90 восстановление сперматогенного эпителия канальцев семенников не достигало контрольных показателей.

Данные литературы и собственные результаты изучения эффектов ионизирующего излучения на морфологию тестикул позволили сделать заключение, что все стадии сперматогенеза являлись чувствительными к малым дозам радиации. Так, под воздействием ионизирующего излучения в дозе 0,5 Гр уже через 12 часов после облучения отмечали аномально низкое число сперматогоний [21]. В последнее время было обнаружено, что разрушение мужских половых клеток в связи с воздействием низкодозового облучения обусловлено активацией апоптоза. Повышение апоптоза, например, отмечали среди сперматогоний типа В и сперматоцитов [2,18]. Исследования других авторов [9,14,18] позволили обнаружить снижение количества семенных канальцев, содержания сперматогоний типа А и В, относящихся к категории высоко чувствительных к радиации клеток, в то время как сперматоциты, сперматиды и сперматозоиды, как было установлено, обладают достаточно сильной радиорезистентностью [15,21,22]. Однако, по мнению ряда авторов, самыми

радиочувствительными среди сперматогоний являются недифференцированные сперматогонии, также именуемые стволовыми клетками [16,20,22]. Доказано, что после воздействия  $\gamma$ -излучения в дозах порядка 0,9-3,0 Гр дифференциация сперматогоний полностью прекращается. Истощение сперматогоний в последующем закономерно отражается в снижении продукции сперматозоидов [9,16,20].

#### Выводы

1. В семенниках крыс, подвергнутых воздействию однократного  $\gamma$ -излучения, проявлялись изменения микроструктуры гонад. Наиболее отчетливые патоморфологические изменения в семенниках крыс наблюдаются через 3–10 суток от момента облучения.

2. Сперматогенный эпителий извитых семенных канальцев крыс является высокочувствительной тканью к однократному ионизирующему облучению животных в дозах 0,5 и 1,0 Гр, что проявляется в выраженных морфологических нарушениях его структуры уже спустя 3-е суток после облучения.

3. Компенсаторно-приспособительные реакции и процессы восстановления структур семенников крыс происходят по прошествии 10 суток после облучения животных.

4. Спустя 90 суток после однократного общего облучения крыс в семенниках выявляются признаки восстановления их структуры и функции. Исчезают признаки отека стромы семенников, происходит частичное восстановление поврежденного радиацией сперматогенного эпителия.

#### Литература

1. Верещако, Г.Г. Морфофункциональное состояние репродуктивной системы крыс-самцов после хронического низкоинтенсивного облучения в дозе 1,0 Гр // Радиация, биология. Радиоэкология. – 2002. – Т.42, №2. – С. 136-140.

2. Иванова, Л.А. Возрастная зависимость адаптивных реакций репродуктивных органов мышевидных грызунов в условиях воздействия ионизирующего излучения различной интенсивности // «Эндокринная регуляция физиологических функций в норме и патологии» 2-я науч. Междунар. конф., посвящ. 80-летию со дня рожд. проф. М.Г. Колпакова, Новосибирск, Академгородок, 15-17 окт. 2002 г.: тез. докл. – Новосибирск, 2002. – С. 147.

3. Конопля, Е.Ф., Федосенко О.Л. Отдаленные эффекты внешнего облучения репродуктивной системы половозрелых крыс-самцов // Проблемы здоровья и экологии. – 2008. – № 18. – С. 117–119.

4. Конопля, Е.Ф., Верещако Г.Г., Ходосовская А.М. Закономерности радиационного поражения репродуктивной системы самцов при хроническом облучении // Радиация и Чернобыль, ближайшие и отдаленные последствия: [сб. ст.] / Ин-т радиобиологии Нац. акад. наук Беларуси, ООН по вопр. образования, науки и культуры; [под общ. ред. Е.Ф. Конопля]. – Гомель, 2007. – С. 105–110.

5. Котовский, Е.Ф. К вопросу о влиянии витамина А на семенники / Е.Ф. Котовский, С.Т. Шатманов // Бюллетень экспериментальной биологии и медицины. – 1985. – Т. 99. – №5. – С. 626-628.

6. Попов, Е.Г., Куц Ф.И., Белоусов О.Л. Влияние радиологической обстановки и экспериментального гиперти-

реоидного состояния на показатели рецепции андрогенов в семенниках и предстательной железе крыс // Радиация, биология. Радиоэкология. – 2002. – Т.42, №1. – С. 86-91.

7. Семенов, Н.В. Патоморфологическая картина семенников мышей при введении некоторых противоопухолевых антибиотиков и ее сравнительная оценка / Антибиотики. – 1984. – Т.29. – №9. – С. 666-671.

8. Троян, Э.И. Воздействие инкорпорированных радионуклидов на становление морфофункциональных свойств семенников потомства белых крыс: автореф. дис. ... к.б.н.: 14.00.23 / Э.И. Троян. – М., 2000. – 20 с.

9. Botelho Cabral, M.G., Hayashi H, Miraglia S.M. Histomorphometry of sexually immature albino rat testis after x-ray irradiation // Interciencia. – 1997. – Vol. 22, № 2. – P. 71–80.

10. Burger, H.D. The testis / ed.: Burger H.G., D.M. deKretser. – New York, 1981. – P. 171–194.

11. Dirk, G. Long-term effect of irradiation before adulthood on reproductive function in the male rhesus monkey // Biol. of Reprod. – 2002. – V.66, N2. – P. 486-494.

12. Dobrzyńska, M.M., Słowikowska M.G., Mikulska U. The change in reproductive ability of male mice exposed to vinblastine and X-rays // Roczn. Panst. Zakl. Higieny. – 2004. – V.55, N2. – P. 147-157.

13. Esfahani, A.F. Gonadal function in patients with differentiated thyroid cancer treated with  $^{131}\text{I}$  // Hellenic J. of Nuclear Med. – 2004. – V.7, N1. – P. 52-55.

14. Gehlot, P., Soyal D, Goyal P.K. Alterations in oxidativestestosterone levels in male mice by aloe vera leaf extract after gamma irradiation // Pharmacologyonline. – 2007. – N1. – P. 359-370.

15. Kanatsu-Shinohara, M. Functional assessment of self-renewal activity of male germ line stem cells following cytotoxic damage and serial transplantation // Biol. of Reprod. – 2003. – V.68, N5. – P. 1801-1807.

16. Kangasniemi, M., Huhtaniemi I, Meistrich M. Failure of spermatogenesis to recover despite the presence of a spermatogonium in the irradiated LBNF1 rat // Biol. of Reprod. – 1996. – Vol. 54, № 6. – P. 1200–1208.

17. Lambrot R. High radiosensitivity of germ cells in human male fetus // J. Clin. Endocrinol. and Metabolism. – 2007. – V.92, N7. – P. 2632-2639.

18. Liu, Z. Remarkably high activities of testicular cytochrome c in destroying reactive oxygen species and in triggering apoptosis // Proc. Nat. Acad. Sciences of the USA. – 2006. – V.103, N24. – P. 8965-8970.

19. Meistrich, M.L. Mechanism of protection of rat spermatogenesis by hormonal pretreatment: stimulation of spermatogonial differentiation after irradiation // J. of Andrology. – 2000. – V.21, N3. – P. 464-469.

20. Meistrich, M.L., Wilson G, Ye WS, Thrash C, Huhtaniemi I. Relations among hormone treatment, suppression of spermatogenesis and testicular protection from chemotherapy-induced damage // Endocrinology. – 1996. – Vol. 137, № 9. – P. 3823–3831.

21. Monesi, V. Relation between x-ray sensitivity and stages of the cell cycle in spermatogonia of the mouse // Radiation Research. – 1962. – Vol. 17, № 6. – P. 809–838.

22. Wanga, B. Effects of prenatal irradiation with accelerated heavy-ion beams on postnatal development in rats: III. Testicular development and breeding activity // Advances in Space Research. – 2007. – V.40, N4. – P. 550-562.

Поступила 20.05.2013 г.