

А.А. Татур¹, В.А. Стахивич³, В.В. Чайковский², В.Л. Чекан², А.Э. Данович³, В.А. Богачев³, В.В. Седун², Н.В. Требушевская³, Т.С. Терещенко³, А.Н. Сидоренко³

Эндоскопическая лазерная реканализация в лечении рубцовых стенозов трахеи

*Белорусский государственный медицинский университет¹,
Белорусская медицинская академия последипломного образования²,
УЗ «10-я городская клиническая больница г. Минска»³*

Эндоскопическая Nd-YAG-лазерная реканализация выполнена у 33 больных для устранения рубцово-грануляционного стеноза трахеи, предоперационной подготовки перед резекцией трахеи и при проведении этапных ее реконструкций с применением Т-стента. Приведены показания, противопоказания и критерии выбора рациональной методики лазерной реканализации в лечении рубцового стеноза трахеи

Ключевые слова: трахея; рубцовые стенозы; Nd-YAG-лазерная реканализация

Оптимизация подходов к лечению рубцовых стенозов трахеи (РСТ) остается сложной междисциплинарной проблемой торакальных хирургов, ЛОР-врачей, эндоскопистов, анестезиологов-реаниматологов. [1, 2, 3, 9, 12, 16]. При невозможности выполнить циркулярную резекцию трахеи операцией выбора является длительное этапное реконструктивно-восстановительное лечение с применением стентов различных конструкций [3, 9]. Современные методы эндоскопического лечения РСТ предусматривают использование для реканализации электро-и аргонно-плазменной коагуляции, криодеструкции, лазерной фотодеструкции, бужирование тубусом бронхоскопа и пневмодилатацию. Механические методы реканализации нередко приводят к травме мягких тканей и хрящевых полуколец в зоне РСТ с развитием кровотечения или перфорации стенки трахеи, обеспечивают лишь временный эффект и требуют длительного эндостентирования. [2, 4, 6, 7, 8, 9, 11, 13, 15]. По мере совершенствования лазерной техники существенно расширились возможности эндоскопического лечения РСТ. Современные Nd-YAG-лазеры с передачей излучения по кварцевому световоду позволяют выполнять вмешательство с использованием гибких эндоскопов и отличаются благоприятными процессами репарации [1, 6, 7, 8, 10, 12, 14]. Лазерная вапоризация рубцово-грануляционных тканей может быть как временной мерой восстановления просвета трахеи или бронхов при нарастании дыхательной недостаточности, так и окончательным методом лечения РСТ [2, 8, 15].

Цель исследования: уточнение показаний и противопоказаний к использованию и оптимизация методики эндоскопической лазерной реканализации (ЭЛР) в лечении доброкачественных рубцово-грануляционных стенозов трахеи различной этиологии.

Материал и методы

В Республиканском центре торакальной хирургии (РЦТХ) на базе отделения торакальной хирургии 10-й ГКБ г. Минска и в Республиканской клинической больнице патологии слуха, голоса и речи находилось на лечении 83 больных с РСТ различной этиологии. Циркулярная резекция трахеи выполнена 27 пациентам (32,5 %), этапные реконструкции трахеи с использованием Т-образного стента-45 больным

(54,2 %). У 11 пациентов (13,3%) ЭЛР была окончательным методом лечения, поскольку позволила полностью восстановить просвет дыхательных путей. У 21 больного (29,2%) ЭЛР выполнялась на различных этапах хирургического лечения. В 2005-07 гг. лазерные операции при РСТ выполнены у 33 больных, из которых мужчин было 19 (57,6%), женщин-14 (42,4%). Возраст пациентов варьировал от 17 до 77 лет и в среднем составил $40,7 \pm 2,9$ лет. У 48,9% пациентов при поступлении в клинику была функционирующая трахеостома. ЭЛР проводилась бесконтактно с использованием видеофибробронхоскопов с широким инструментальным каналом и Nd:YAG-лазеров с длиной волны 1,064 мкм под местной анестезией при мощности излучения 30-50 Вт. Лазерная коагуляция проводилась излучением мощностью 15-20 Вт. Торец световода в точку воздействия направляли с помощью маркера. Главными критериями отбора больных с РСТ для ЭЛР явились локализация, степень и протяженность стеноза. Результаты лечения оценивали как хороший при стойком восстановлении просвета трахеи до 10 и более мм, удовлетворительный-при частичном восстановлении просвета трахеи с ликвидацией стридора и угрозы асфиксии, и неудовлетворительный-при невозможности реканализации, быстром рестенозировании и выполнении трахеостомии в связи с угрозой развития асфиксии.

Результаты и обсуждение

В отличие от CO₂-лазера, применение которого возможно только в условиях поднаркозной жесткой бронхоскопии с прекращением подачи газовой смеси в момент фотодеструкции, выполнение вапоризации рубцовых тканей с использованием современных Nd:YAG-лазеров проводится при спонтанном дыхании под местной анестезией 1% раствором лидокаина. Применение видеотрахеобронхоскопии (ВТБС) нетравматично, обеспечивает хороший визуальный контроль за проведением эвапорации на экране монитора, дает возможность подведения лазерного излучения к трахее, главным, долевым и сегментарным бронхам, исключает эндотрахеальное воспламенение и позволяет провести лазерную операцию с минимальным риском у пожилых или ослабленных больных [1, 7, 8, 9,11,12]. Спонтанное дыхание при выполнении ЭЛР, в отличие от поднаркозной фотодеструкции в условиях подачи в дыхательные пути гипероксической смеси, резко снижает риск термотравмы трахеи. Анестезиологическое пособие проводит врач, имеющий опыт в проведении эндотрахеобронхиальных операций. Он устраняет психо-эмоциональное напряжение пациента, контролирует показатели гемодинамики и пульсовой оксиметрии, купирует болевые ощущения. Во время диагностического этапа ВТБС по стандартной методике с видеофиксацией оценивали параметры и характер стеноза, после чего намечали план выполнения ЭЛР. У 63,6% больных РСТ были постинтубационными, у 18,2%- посттрахеостомическими, у 18,2%-посттравматическими. Наиболее часто (78,8%) лазерные операции выполняли при локализации стеноза в шейном и верхне-грудном отделах трахеи, что обусловлено типичным расположением манжеты интубационной трубки при ИВЛ (73 %) и наложением трахеостомы (19,2 %). В средне-и нижнегрудном отделах трахеи и в главных бронхах стенозирование отмечено у 7 больных (21,2%), причем у 4 из них стенозы были посттравматическими. Диаметр сужений варьировал от 4 до 9 мм, а их протяженность – от 4 до 35 мм. Необходимость использования на первом этапе электрокоагуляции или рассечения электродом рубцовых тканей, электроэксцизии грануляций, очередность проведения и количество сеансов фотодеструкции РСТ определяли индивидуально. Как основной метод лечения ЭЛР использована у 11 больных (33,3%), при этапных реконструкциях трахеи

– у 15 (45,5%), при подготовке больных к резекции трахеи – у 4 (12,1%), при рубцово-грануляционном рестенозе после резекции трахеи – у 3 (9,1%). Показания к проведению и количество эндоскопических лазерных операций представлены в таблице 1.

Таблица 1. Показания к проведению и количество эндоскопических лазерных операций (n=33)

№ п/п	Показания к эндоскопической лазерной реканализации	Кол-во больных абс / %	Кол-во курсов	Кол-во сеансов
1.	Рубцовый стеноз трахеи I-III ст. протяженностью более 1 см	13 / 39,4	1,3 ± 0,2	1,6 ± 0,3
2.	Рубцовый стеноз трахеи I-III ст. протяженностью до 1 см	9 / 27,3	1,3 ± 0,2	2,2 ± 0,3
3.	Грануляционный стеноз трахеи и главных бронхов	5 / 15,2	1,0	1,2 ± 0,2
4.	Рубцово-грануляционный рестеноз после ЦРТ	4 / 12,1	1,8 ± 0,5	3,0 ± 0,9
5.	Рубцово-грануляционный стеноз главного бронха	2 / 6,1	2 ± 1	4 ± 2

Удаление неспецифических гранулем с хорошим результатом проведено у 5 больных путем их механического отсечения с лазерным гемостазом (3) или вапоризации до уровня слизистой оболочки (2) с мощностью лазера 15-30 Вт, причем у 80% пациентов-за один сеанс. У всех 9 больных с РСТ I-III ст. протяженностью до 1 см удалось достигнуть стойкого восстановления просвета: у 3 без хирургического вмешательства, а у 6 – при выполнении этапных реконструкций. ЭЛР явилась альтернативой хирургическому устранению рестеноза при трахеопластике с использованием Т-стента. Количество сеансов варьировало от 1 до 4 (в среднем-2,2 ± 0,3 за курс). Во время первого сеанса устраняли не более, чем половину периметра РСТ. Мы, как и [4, 13], считаем, что первоначально оптимально увеличить просвет трахеи за счет прецизионного электрорассечения рубцовой ткани. Бужирование тубусом ригидного бронхоскопа в последнее время не применяем, поскольку оно всегда сопряжено с угрозой развития кровотечения, а без эндостентирования всегда заканчивается быстрым рестенозированием. При первичной вапоризации конец световода может контактировать с тканью или мокротой, что неминуемо приводит к его подгоранию и необходимости замены. Предварительное электрорассечение создает лучшие возможности для фотодеструкции и ускоряет лазерную операцию. На следующий день после ЭЛР проводим эндоскопический контроль и визуально оцениваем состояние ожоговой раны, наличие и цвет струпа, выраженность перифокальной инфильтрации, диаметр просвета трахеи. Удаляем фибриновые наложения и некротизированные ткани при помощи биопсийных щипцов, что позволяет сократить количество сеансов фотодеструкции, проводим санацию бронхов. Вапоризацию другой половины рубца. выполняем через 6-7 суток. Хороший результат в этой группе отмечен у 88,9% пациентов, удовлетворительный – у 11,1%. В группе больных с РСТ I-III ст. протяженностью 1,1 – 3,5 см ЭЛР обеспечила адекватное дыхание перед циркулярной резекцией трахеи у 4 больных, а у 9 была использована при проведении этапных реконструкций трахеи с использованием Т-стента. Лечение завершено пластикой окончатого дефекта трахеи пока только у двух больных, у 7 – продолжается стентирование в течение 4-19 месяцев. Нам представляется, что как компонент предоперационной подготовки, ЭЛР трахеи является эффективным средством оптимизации проведения радикального хирургического вмешательства.

Лазерное расширение просвета трахеи в зоне протяженного ее стеноза с купированием гнойного эндотрахеобронхита, устранением бронхообструкции, компенсацией дыхательной недостаточности позволило нам выполнить циркулярную резекцию трахеи в плановом порядке у 4 больных, двое из которых до операции были деканюлированы. В качестве иллюстрации приводим клинический пример.

Больной Б., 26 лет поступил в Республиканский центр торакальной хирургии (РЦТХ) 26.06.06 г. с жалобами на затрудненное дыхание при нагрузке с развитием стридора. В течение месяца больной находился на лечении в одной из больниц г. Минска по поводу панкреонекроза, осложненного перитонитом и забрюшинной флегмоной, которые потребовали выполнения двух оперативных вмешательств. В комплексе интенсивной терапии в течение 12 суток проводилась оротрахеальная интубация и ИВЛ. Через 9 дней после экстубации у больного появилось затруднение дыхания, одышка при физической нагрузке. Рентгенологически (рис. 1, а) выявлен протяженный РСТ шейного отдела трахеи. При ВТБС на расстоянии 3 см от голосовых складок на протяжении 3,5 см просвет трахеи был сужен рубцовой тканью до 5 мм, признаки гнойного трахеобронхита. Произведена ЭЛР трахеи (мощность-50Вт) с расширением ее просвета до 7-8 мм. При ВТБС на 4 сутки в зоне фотодеструкции массивные флотирующие наложения фибрина и некротическая ткань, которые были механически удалены (рис. 1, б) с восстановлением просвета трахеи до 7-8 мм (рис. 1, в). В течение 15 суток проводилась комплексная предоперационная подготовка: санационные ФБС и бужирование эндоскопом зоны стеноза с поддержанием диаметра сужения на уровне 6-7 мм, лечение основного заболевания. 12.07.06. после заживления лапаротомной раны и купирования гнойного эндобронхита больному произведена циркулярная резекция 1-5 колец трахеи (длина – 3,8 см) с формированием гортано-трахеального анастомоза по разработанной в клинике методике. Больной экстубирован через 2 ч после операции.

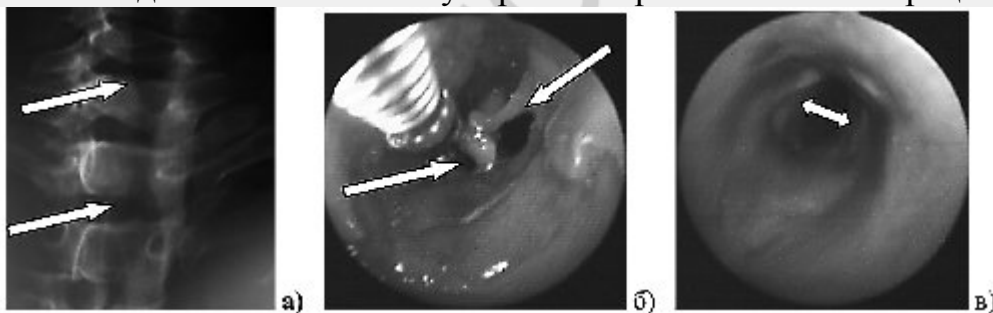


Рис. 1 а) Рентгенография трахеи до ЭЛР: просвет сужен до 6-7 мм на протяжении 3,5 см; б) Удаление биопсийными щипцами в области ожоговой раны фибрина и некротических тканей; в) Зона стеноза после некрэктомии.

Послеоперационный период протекал без осложнений. На 20-е сутки после операции при ВТБС просвет анастомоза – 12 мм. и больной в удовлетворительном состоянии был выписан на амбулаторное лечение.

Через 2 месяца после резекции трахеи больной обратился с жалобами на затруднение дыхания. Эндоскопически линия анастомоза эпителизирована, в области задней его стенки-сужение просвета до 8-9 мм на протяжении 0,7 см. С интервалом в одну неделю больному проведено 2 сеанса ЭЛР (мощность 50 Вт) с расширением просвета анастомоза до 12-13 мм (рис. 2 а, б). При осмотре через полгода после резекции трахеи просвет ларинготрахеального анастомоза стабильный-12 мм (рис. 2, в). Больному в РЦТХ под эндотрахеальным наркозом произведено грыжесечение по поводу послеоперационной срединной грыжи с натяжной пластикой грыжевых ворот.

Осмотрен через год: жалоб не предъявляет, работает в прежней должности. Данное наблюдение демонстрирует, во-первых, эффективность применения лазерной вапоризации с эндоскопическим поддержанием просвета трахеи в комплексе подготовки больного к циркулярной резекции трахеи; во-вторых, то, что ЭЛР может быть методом выбора в лечении рестеноза в зоне гортанотрахеального анастомоза.

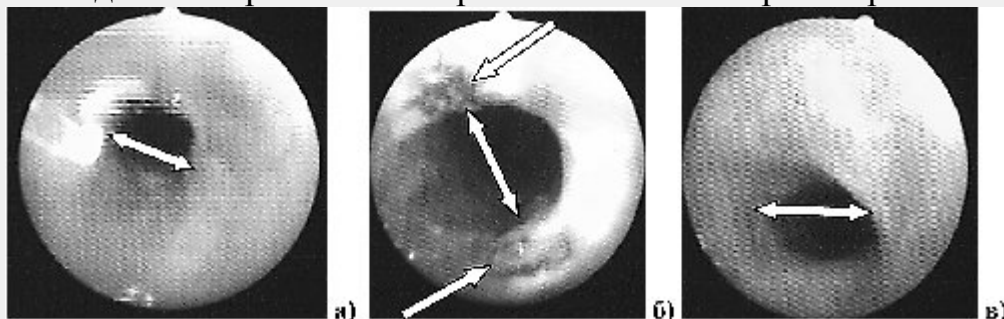


Рис. 2 Видеотрахеоскопия: а) К зоне рестеноза подведен кварцевый световод; б) Просвет анастомоза после ЭЛР до 15 мм, ожоговые раны в зоне фотодеструкции; в) Через 6 мес. после резекции трахеи просвет ларинготрахеального анастомоза эпителизирован-12 мм.

У двух больных удалось успешно выполнить ЭЛР главных бронхов. У одной пациентки три курса лазерной фотодеструкции, включавших 6 (3+2+1) сеансов, были эффективны при посттравматическом стенозе правого главного бронха после закрытой травмы груди, у второго-2 сеанса ЭЛР были успешны после эндоскопического извлечения куриной кости (позвонок), аспирированной им год назад. Наш опыт показывает, что оптимально для ЭЛР поэтапно применять средние мощности (30-50 Вт) Nd-YAG-лазерного излучения, подаваемого в виде коротких импульсов. Это позволяет избежать кровотечения или перфорации стенки трахеи, которые встречаются у 2,5-4% оперированных с летальностью 1-2% [6, 8, 11]. В развитии этих грозных осложнений большую роль играют потеря эндоскопистом четких анатомических ориентиров вследствие отсутствия каркасности, выраженной деформации и эксцентричного сужения просвета трахеи. Это может приводить к неправильному направлению лазерного луча по отношению к стенке трахеи или бронха. Полученные нами результаты, подтверждают данные [2, 6, 8, 11, 14, 15] о высокой эффективности лазерных операций при грануляционных, мембранозных и коротких рубцовых трахеальных стенозах протяженностью до 1 см, при которых ЭЛР может быть основным методом лечения. Нам представляется, что задача радикальной ЭЛР, не должна ставиться перед эндоскопистом у всех больных. Лазерное вмешательство противопоказано при угрозе развития асфиксии при протяженном критическом стенозе, когда оптимально проведение срочного бужирования или трахеостомии. При обширной трахеомалации в зоне стеноза лазерная вапоризация целесообразна лишь только в сочетании со стентированием. Затруднительно выполнение фотодеструкции при деформации трахеи и невозможности из-за предельного изгиба адекватного подведения световода к рубцовой ткани, при рубцевании мембранозной стенки трахеи или бронха. Несомненно, что ЭЛР может и должна применяться при подготовке больного к радикальному хирургическому лечению и в процессе выполнения этапных реконструкций трахеи. Морфологические изменения, происходящие в зоне стеноза, развиваются во всех ее слоях, но с неодновременным созреванием соединительной ткани на фоне рецидивирующего воспаления. Эффективность любого метода лечения РСТ всегда зависит от активности

хронического воспалительного процесса, степени созревания фиброзной ткани и выраженности трахеомалии [5].

В заключение следует подчеркнуть, что ЭЛР трахеи и крупных бронхов при рубцовых стенозах относится к сложным высоко-технологическим вмешательствам, которые требуют координированной работы эндоскописта-бронхолога, торакального хирурга и анестезиолога. ЭЛР могут выполняться только в условиях специализированных Центров торакальной хирургии, оснащенных современным оборудованием, имеющих специалистов с большим опытом в трахеобронхиальной хирургии, готовых к экстренному вмешательству в случае развития угрожающего жизни пациента осложнения.

Выводы

1. Эффективность ЭЛР зависит от локализации, протяженности, степени и характера стеноза трахеи
2. Современные эндоскопические лазерные методы лечения эффективны в качестве окончательных при грануляционных, рубцовых мембранозных и рубцовых коротких (до 1 см) стенозах трахеи различной этиологии
3. ЭЛР обеспечивает восстановление адекватного просвета дыхательных путей при подготовке больного к циркулярной резекции трахеи или в процессе этапных ее реконструкций с использованием Т-образного стента.

Литература

1. Богомильский, М. Р., Гаращенко, Т. И., Онуфриева, Е. К. и др. Эндоскопическое применение хирургических лазеров при стойких обструктивных процессах в гортанной части глотки, гортани и трахее у детей // Вест. оториноларингологии. 1999. № 1. С. 39 – 41.
2. Герасин, В. А., Шафировский, Б. Б., Левашев, Н. Ю. Бронхоскопическая лазерная хирургия и стентирование в лечении рубцовых стенозов трахеи // Материалы 7 национального конгресса по болезням органов дыхания. М.: 1997. С. 1599.
3. Козлов, К. К., Коржук, М. С., Косенок, В.К. и др. Лечение больных со стенозами трахеи // Груд. и серд.сосуд. хирургия. 2002. № 5. С. 50 – 53.
4. Миронов, А. В., Абакумов, М. М., Картавенко, В. И. и др. Роль трахеобронхофиброскопии в диагностике и лечении стенозов трахеи // Груд. и серд.сосуд. хирургия. 2002. № 1. С. 50 – 53.
5. Недзведзь, М. К., Татур, А. А., Леонович, С. И., Неровня, А. М. Морфологические изменения в трахее при постинтубационном рубцовом стенозе // Мед. Журнал. 2008. № 1. С. 43 – 46.
6. Овчинников, А. А., Середин, Р. В. Опухолевые и рубцовые стенозы трахеи и крупных бронхов: основные принципы эндохирургического лечения // Пульмонология. 2004. № 6. С. 95 – 101.
7. Плужников, М. С., Рябова, М. А., Карпищенко, С. А., Ермаков, В. Н. Лазерная хирургия рубцовых стенозов гортани // Вест. оториноларингологии. 2003. № 1. С. 4 – 8.
8. Поддубный, Б. К., Белоусова, Н. В., Унгиадзе, Г. В. Диагностическая и лечебная эндоскопия верхних дыхательных путей. М.: Практическая медицина, 2006. С. 225 – 241.
9. Русаков, М. А., Паршин, В. Д., Елезов, А. А. Современные методы эндоскопического лечения рубцовых стенозов трахеи // Проблемы туберкулеза и болезней легких. 2006. № 3. С. 11 – 17.

10. Чернеховская, Н. Е. Новые технологии в бронхоскопии // Пульмонология. 2005. № 6. С. 55 – 59.
11. Шипулин, П. П., Мартынюк, В. А., Агеев, С. В., Ткач, Ю. Г. Применение лазеров в эндобронхиальной хирургии // Укр. журнал малоінвазивної та ендоскопічної хірургії. 2002. № 2. С. 10 – 13.
12. Ciccone, A.M., De Giacomo, T., Venuta, F. et al. Operative and non-operative treatment of benign subglottic laryngotracheal stenosis // Eur. J. Cardiothorac. Surg. 2004. Vol. 26. P. 818 – 822.
13. Coulter, T.D., Mehta, A. C. Impact of endobronchial electrocauterization on the need for Nd-YAG laser photoresection // Chest. 2000. Vol. 118. P. 516 – 521.
14. Personne, C., Colchen, A., Toty, L. Le Lazer YAG-Nd en bronchologie // Ann. Otolaryngol. 1985. Vol. 102. № 1. P. 65 – 68.
15. Ramdev, S, Ghosh, P, Mukhopadhyaya, S. Endoscopic laser excision in the management of laryngotracheal stenosis // Ind. J. Otolaryngol. Head Neck Surg. 2005. V. 57. P. 189 – 190.
16. Tantinikorn, W., Sinrachtanant, C., Assanasen, P. How to Overcome Laryngotracheal Stenosis // J. Med. Assoc. Thai. 2004. Vol. 87(7). P. 800 – 809