

Комплексное лечение постоперационной гипотонии мягкого неба

Белорусская медицинская академия последипломного образования

Проблема лечения хронического тонзиллита на сегодняшний день остается актуальной в связи с большой распространенностью этого заболевания (от 4 до 10% населения), частыми рецидивами, а так же тенденцией к росту заболеваемости в последнее время [8,9,10,11,13]. Данная патология сопровождается развитием осложнений, которые приводят к большим трудовым потерям и инвалидности. Несмотря на все многообразие предложенных методов консервативной терапии, при декомпенсации патологического процесса единственным методом лечения остается хирургический – тонзилэктомия [9,10,11,13]. Техника выполнения операции остается неизменной уже многие годы и заключается в стандартном разрезе по передней дужке с переходом на заднюю, выделением верхнего полюса миндалины, отсепаровкой ее, с последующим удалением миндалины петлей [6,7,9,14].

Таким образом, выполняя тонзилэктомию, любой хирург непосредственно работает в области мягкого неба, в той или иной степени нарушая его анатомическую целостность.

Само по себе мягкое небо представляет мышечную пластинку, которая путем сокращения отдельных групп мышц может натягиваться, расширяться, подниматься и отделять верхний отдел глотки от среднего [1,4,5,7]. Когда мягкое небо опущено, то выдыхаемая струя воздуха проходит через нос; так образуются носовые звуки (м, н). Если мягкое небо поднять, то оно прижимается к задней стенке глотки и образует качественный небно-глоточный затвор, т.е. закрывает проход в нос; тогда выдыхаемая струя воздуха идет только через рот, и образует ротовые звуки (все, кроме м,(н)) [1,2,3,4,5].

Четкое произношение звуков, слов, фраз возможно только при условии достаточной подвижности органов глотки, в частности – мягкого неба, их способности быстро перестраиваться и работать четко, строго координировано, дифференцировано.

При дисфункции работы мягкого неба происходит нарушение нормального резонирования глотки, речь приобретает гнусавый оттенок вследствие постоянного раскрытия просвета носоглотки. Такое состояние называется открытой гнусавостью (*rhinolalia aperta*); при этом из-за невозможности сокращения мягкого неба проглатываемая жидкость попадает в носоглотку и вытекает наружу через нос [1,4,8,13].

Для пациентов, которые относятся к группе лиц голосо-речевых профессий (особенно для профессионалов вокального голоса), гипотония мягкого неба означает: сужение голосового диапазона, нарушение резонаторного аппарата глотки, изменение тембральной окраски голоса. Все это ведет к возникновению проблем голосоведения, нарушениям в звучании голоса, быстрой утомляемости голоса. В свою очередь, все вышесказанное может являться пусковым механизмом в развитии функциональных и органических заболеваний голосового аппарата [1,2,3,4,5,12].

Однако следует заметить, что после проведенной тонзилэктомии практически у всех пациентов (по данным литературы до 80%) как в раннем, так и в позднем периоде

возникают явления гипотонии мягкого неба в той или иной степени [7,8,9,10,13]. Предупредить ее возникновение, либо уменьшить выраженность рубцовой гипотонии мягкого неба – являлось целью нашего исследования.

Исследования были проведены на базе взрослого оториноларингологического отделения РКБ ПСГР. Все больные были разделены на две группы – основную и контрольную.

В основной группе под нашим наблюдением находилось 20 пациентов. Возраст больных находился в пределах 17-45 лет, мужчин было 6, женщин-14 человек. Из них к лицам голосо-речевых профессий можно было отнести-19 человек (студенты, педагоги, продавцы и др.). Контрольная группа больных составляла так же 20 человек и практически не отличалась от основной ни по возрастному, ни по половому составу.

Всем пациентам была выполнена тонзиллэктомия по стандартной методике. Послеоперационных осложнений в виде кровотечений не отмечалось.

В раннем послеоперационном периоде (на 2-3 сутки) у 15 больных основной и 17 больных контрольной группы отмечался отек мягкого неба.

Клинически это проявлялось в следующем:

1. Выраженная гнусавость голоса.
2. Отсутствие разборчивости речи.

У 2-х пациентов основной группы и 3 – контрольной отмечался заброс жидкой пищи через нос.

При осмотре – мягкое небо либо неподвижно, либо плохо подвижно, отечно, то есть, выражены явления гипотонии. Даже у тех пациентов, у которых при осмотре отека мягкого неба не наблюдалось, отмечались явления его пареза, что выражалось в хорошо различимой даже на слух назализации голоса (носовом оттенке) при разговоре.

Всем больным обеих групп назначался курс стандартного послеоперационного лечения, заключающийся в:

- противовоспалительной терапии (антибиотикотерапия 7-10 дней),
- обезболивающие препараты (анальгин с димедролом, трамал и т.д.) 3-5 дней.
- десенсибилизирующей терапии (лоратадин) 3-5 дней.

Основной группе пациентов был назначен курс лечения препаратами «Нейромидин» и «Слипекс», начиная со 2-го дня после операции. Длительность курса составляла от 10 дней до месяца.

Препарат «Нейромидин» фирмы «OlainFarm» относится к фармакологической группе ингибиторов холинэстеразы и является стимулятором нервно-мышечной проводимости. Так как одним из фармакологических эффектов препарата является восстановление проведения импульса в периферической нервной системе, который нарушен вследствие воздействия различных факторов, к коим относятся: травма и воспаление – при парезах мягкого неба были все показания для применения указанного препарата. В условиях стационара нами применялась инъекционная форма «Нейромидина»: 1,5% раствор для взрослых по 1 мл в/м (от 10 до 20 инъекций на один курс лечения), 0,5% раствор в/м в дозировке от 0,3 до 0,5 мг/кг в сутки для детей (от 10 до 15 инъекций на один курс лечения) При необходимости, лечение продлевалось в амбулаторных условиях таблетированной формой препарата. По нашим наблюдениям препарат переносился хорошо и не отмечалось побочных эффектов. Курс лечения по показаниям повторяли через 1-3 месяца.

Препарат «Слипекс» фирмы Health Life предназначен для лечения храпа, путем повышения тонуса мышц глотки и мягкого неба.

В состав препарата «Слипекс» входят: Масло гаутерии, которое стимулирует и тонизирует мышцы мягкого неба и обладает мягким противовоспалительным эффектом, масло мяты перечной и эвкалиптол за счет раздражения рецепторов слизистой оболочки обладают умеренно выраженным антисептическим и местноанестезирующим действием, ментол, обладающий выраженным противоотечным эффектом

Все указанные компоненты относятся к эфирным маслам и действуют обволакивающе по принципу естественной природной смазки, повышая тонус мягкого неба, а так же снимают реактивные явления со стороны глотки в послеоперационном периоде, уменьшают болезненные ощущения.

В контрольной группе пациентов препараты «Нейромидин» и «Слипекс» не применялись.

В результате проведенного лечения у всех пациентов основной группы отмечался выраженный положительный эффект, а именно:

1. Послеоперационный период переносился легче, все без исключения пациенты отметили уменьшение болевого синдрома, после применения препарата, что позволило 16 больным отказаться от применения обезболивания.

2. Гнусавость голоса стала уменьшаться на 3 сутки и полностью исчезла у всех пациентов к моменту выписки из стационара (на 7-10 сутки).

3. Отек мягкого неба у 18 человек практически исчез на 7 сутки (у 2-х сохранялся незначительный отек).

4. У всех 20 человек после применения препаратов «Нейромидин» и «Слипекс» подвижность мягкого неба была восстановлена.

В контрольной группе пациентов обезболивание проводилось в течение 4-6 дней. К моменту выписки из стационара у 11 человек голос имел гнусавый оттенок, у 9 сохранялись явления отека мягкого неба.

Таблица динамики уменьшения болевого синдрома

	1 день	2 день	3 день	4 день	5 день
1 группа «Нейромидин» и «Слипекс»	20 чел.	18 чел.	12 чел.	6 чел.	2 чел.
2 группа контрольная	20 чел.	19 чел.	17 чел.	12 чел.	8 чел.

Таблица исчезновения симптома гнусавости.

	1 день	2 день	3 день	4 день	5 день
1 группа «Нейромидин» и «Слипекс»	1 чел.	4 чел.	13 чел.	18 чел.	20 чел.
2 группа контрольная	0 чел.	1 чел.	4 чел.	10 чел.	11 чел.

Через 2 недели после выписки из стационара всем больным был проведен контрольный осмотр:

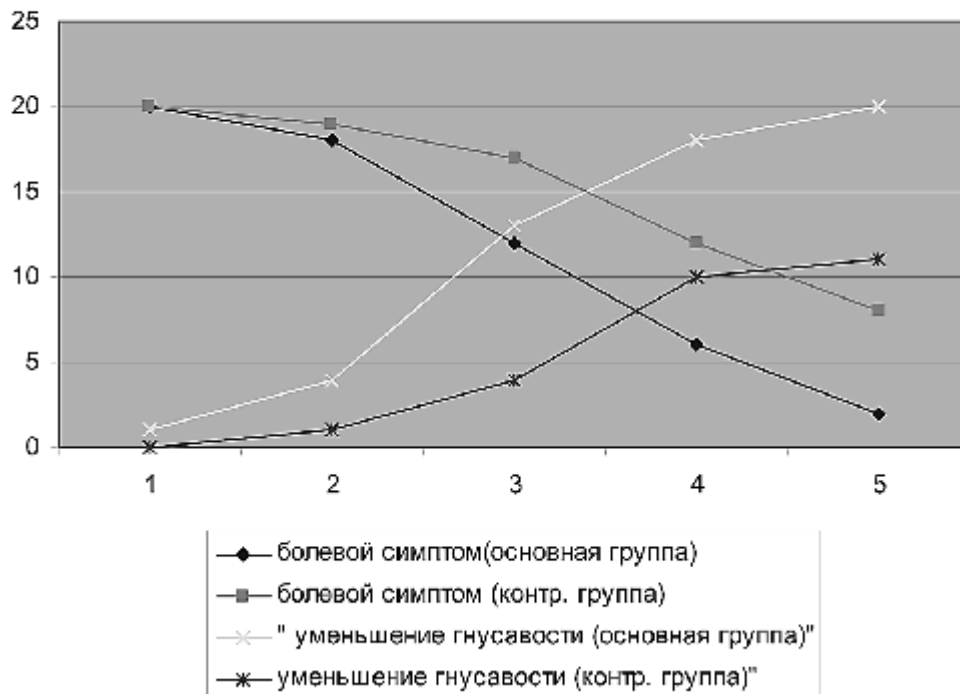
1. У пациентов основной группы на осмотр пришли 17 человек (из 20).

В результате проведенной реабилитации подвижность мягкого неба восстановилась у всех 17 пациентов, полностью был восстановлен голос, отсутствовал оттенок гнусавости, при осмотре мягкое небо было активно, что позволяет нам с уверенностью говорить об их полной профессиональной и социальной реабилитации.

2. В контрольной группе на осмотр пришли также 17 человек (из 20).

У 1 из них отмечался заброс жидкой пищи через нос, у 11 голос сохранял оттенок гнусавости. При осмотре мягкое небо у 13 человек было недостаточно подвижно. Всем пациентам второй контрольной группы было назначено дополнительное лечение: массаж мягкого неба, логопедические упражнения для улучшения подвижности мягкого неба, а также Д'Арсонваль на мягкое небо № 5-7.

динамика послеоперационных симптомов



Проведенные нами исследования позволяют сделать следующие Выводы

1. При проведении тонзилэктомии хирургам следует с особым вниманием и осторожностью относиться к окружающим небные миндалины анатомическим структурам, в частности к мягкому небу.

2. В послеоперационном периоде с целью предупреждения возникновения рубцовой гипотонии мягкого неба-целесообразно проводить курс лечения препаратами «Нейромидин» и «Слипекс» (от 10 дней до 1 месяца).

3. Применение препаратов «Нейромидин» и «Слипекс» позволяет облегчить течение послеоперационного периода, а так же уменьшить время послеоперационной реабилитации больных после тонзиллэктомии.

Литература

1. Василенко, Ю. С. Голос. Фонологические аспекты. М.: Энергоиздат, 2002. 480 с.

2. Максимов, И. Фонология: пер. с болг. М., Медицина, 1987. 288 с.

3. Дмитриева, Л. Б. основы вокальной методики, М. «Музыка», 1968, 675 с.

4. Зарицкий, Л. А., Тринос, В. А. Практическая фонология, 1992г., Киев: Вища школа.

5. Лойт, А. А. Хирургическая анатомия головы и шеи / А. А. Лойт, А. В. Каюков. СПб: 2002. 224 с.

6. Оперативная хирургия и топографическая анатомия / под ред. В. В. Кованова. 3 изд., с исправл. М.: Медицина, 1995. 400 с.

7. Джафек, Б. У., Старк, Э. К. Секреты оториноларингологии / пер. с англ. Б. В. Шеврыгин. СПб: Невский диалект, 2001. 624 с.

8. Руководство по оториноларингологии / под ред. И. Б. Солдатов. 2-е изд., перераб. и доп. М.: Медицина. 1997. 608 с.

10. Шадыев, Х. Д. Практическая оториноларингология: руководство для врачей / Х. Д. Шадыев, Ю. В. Хлыстов, Ю. А. Хлыстов. М.: МИА, 2002. 288 с.

11. Солдатов, И. Б. / Лекции по оториноларингологии. М., Медицина. 1990.

12. Телелева, Л. Н. Профессиональные дисфонии. Москва, Медицина. 1996.

13. Пальчун, В. Т. Болезни уха, горла, носа. М., Медицина. 2003.

14. Шантуров, А. Г. Ятрогенная патология в клинической медицине и ее предупреждение. Иркутск, 1995. 355 с