

МИНИСТЕРСТВО ЗДРАВООХРАНЕНИЯ РЕСПУБЛИКИ БЕЛАРУСЬ  
БЕЛОРУССКИЙ ГОСУДАРСТВЕННЫЙ МЕДИЦИНСКИЙ УНИВЕРСИТЕТ  
КАФЕДРА ПРОПЕДЕВТИКИ ВНУТРЕННИХ БОЛЕЗНЕЙ

# ФИЗИКАЛЬНЫЕ МЕТОДЫ ИССЛЕДОВАНИЯ

Практикум

*2-е издание, переработанное*



Минск БГМУ 2022

УДК 616-073(076.5)(075.8)  
ББК 57.3я73  
Ф50

Рекомендовано Научно-методическим советом университета в качестве  
практикума 16.03.2022 г., протокол № 3

Авторы: Э. А. Доценко, М. Н. Антонович, Г. М. Хващевская, И. И. Бураков, М. В. Шолкова, Е. О. Полякова, Т. П. Новикова, А. Г. Захарова, Ю. В. Репина, А. В. Сушкевич, Ю. В. Пикун

Рецензенты: канд. мед. наук, доц. каф. терапии Белорусской медицинской академии последипломного образования И. И. Семененков; 1-я каф. внутренних болезней Белорусского государственного медицинского университета

**Физикальные** методы исследования : практикум / Э. А. Доценко [и др.]. – 2-е изд., перераб. – Минск : БГМУ, 2022. – 155 с.

ISBN 978-985-21-1042-6.

Содержит краткое описание, пошаговую технику выполнения наиболее диагностически значимых методов физикального исследования пациентов. Первое издание вышло в 2020 году.

Предназначен для студентов 2–6-го курсов медицинского факультета иностранных учащихся, лечебного, военно-медицинского и стоматологического факультетов.

УДК 616-073(076.5)(075.8)  
ББК 57.3я73

ISBN 978-985-21-1042-6

© УО «Белорусский государственный  
медицинский университет», 2022

## ВВЕДЕНИЕ

*Que bene diagnoscit — bene curat*

Во все времена физикальное обследование пациента лежало в основе диагностики болезней. С развитием лабораторных и инструментальных методов диагностическая парадигма изменилась: если 100–200 лет назад кроме физикальных методов (расспрос, осмотр, пальпация, перкуссия, аускультация) в распоряжении врача ничего не было и диагноз болезни ставили на основании физикальных находок, сегодня в большинстве случаев результаты физикального обследования позволяют сформулировать диагностическую гипотезу(-ы), а затем предварительный диагноз, который должен быть подтвержден или опровергнут данными лабораторных и инструментальных исследований.

Вместе с тем, каждый из практикующих докторов знает, что нередки ситуации, когда мы не имеем под руками никаких технических устройств и при постановке вынуждены ориентироваться на собственные умения.

С другой стороны, есть диагнозы, которые не требуют в принципе лабораторной и инструментальной верификации. Даже в такой высокотехнологичной стране, как США, в последние годы стала отчетливо проявляться тенденция к повышению роли физикального обследования в диагностическом процессе, что фактически означает переосмысление места и роли физикальных методов в диагностическом процессе и существенное снижение экономической составляющей диагностического процесса. Очевидно, в первую очередь это касается терапевтов и врачей общей практики.

Нужны ли нам и в каком объеме дополнительные (лабораторные и инструментальные) методы при острой респираторной вирусной инфекции? Для диагностики тонзиллита вполне достаточно осмотра небных миндалин и выявления увеличенных поднижнечелюстных лимфатических узлов. Подобных примеров множество.

Здесь есть несколько аспектов. Во-первых, мы должны доверять тому, что мы обнаружили у пациентов. Если мы выслушали влажные хрипы над легкими — мы должны быть уверены, что это они самые и есть; если мы обнаружили увеличение размеров печени по Курлову при перкуссии — мы должны быть уверены в том, что так оно и есть. А для этого следует владеть правильной техникой проведения исследования (зачастую только неверное расположение пальца-плессиметра на грудной клетке приводит к искажению звука и потере информации при сравнительной перкуссии).

Второй практический аспект физикального обследования — умение трактовать свои находки: мало услышать систолический шум на верхушке сердца, надо понимать механизмы его формирования для того, чтобы понять

причины его образования. И здесь весьма уместно привести высказывание выдающегося кардиолога современности, профессора Е. Браунвальда (E. Braunwald), автора популярнейшего учебника по кардиологии Braunwald's Heart Disease, первое издание которого вышло в 1980 г. В переводе на русский язык оно звучит приблизительно так: «навыки физикальной диагностики — это не только работа рук, но и в большей степени работа мысли».

И, наконец, третий аспект физикального обследования — диагностическая значимость (ценность) выявленных признаков при физикальном обследовании пациента. Пример из обычной жизни: мы выбираем себе обувь. Первый «симптом» — туфли красивые–некрасивые. Второй «симптом» — сидят на ноге удобно–неудобно. Что важнее? Какова «диагностическая ценность» этих симптомов? Очевидно, что купить обувь нас заставит скорее всего положительный «симптом» «удобно», нежели симптом «красиво». Правда, некоторые жертвуют удобством ради красоты.

Точно так же и каждый физикальный симптом, каждая физикальная находка имеет свою диагностическую ценность. Упрощенно ее можно представить как частоту встречаемости симптома при конкретной патологии, например пневмонии (если точнее, следует учесть частоту встречаемости симптома при пневмонии и других заболеваниях, похожих на пневмонию; такими расчетами занимается доказательная медицина, или Evidence Based Medicine). Например, одышка встречается при тромбоэмболии в 50 % случаев, плевритические боли в груди при ТЭЛА — в 39 %. При остром холецистите напряженность в правом верхнем квадранте живота при поверхностной пальпации встречается у 77 % пациентов, положительный симптом Мерфи — в 65 % случаев. Подобных примеров множество. Диагностическая ценность признаков лежит в основе формирования диагностических и прогностических шкал, таких как, например, шкала риска смерти от сердечно-сосудистых заболеваний, шкала Well's — риска развития тромбоэмболии легочной артерии и др. Следует помнить, что симптомы со 100%-ной диагностической значимостью крайне редки. Англоязычные учебники обязательно включают информацию диагностической значимости симптомов при различных заболеваниях (например, учебник под редакцией A. Leung и R. Padwal «Approach to Internal Medicine. A Resource Book for Clinical Practice», 2011).

Объективное обследование пациента зиждется на 4 «столпах»: осмотр, пальпация, перкуссия, аускультация. Так было всегда. А в 2018 г. в одном из самых престижных журналов мира JAMA (Journal American Medical Association) вышла любопытная статья американских докторов J. Narula, Y. Chandrashekhar, E. Braunwald под названием «Time to Add a Fifth Pillar to Bedside Physical Examination Inspection, Palpation, Percussion, Auscultation, and Insonation», которую можно перевести как «Пришло время добавить пятый столп к физикальному обследованию пациента: осмотр, пальпация,

перкуссия, аускультация и ультразвук». Иными словами, 5-й столп физикального обследования пациента — исследование у постели с помощью карманного ультразвукового датчика. Очевидно, у нас это появится не сегодня и даже не завтра, но с учетом быстрого прогресса хочется верить, что недалеко то время, когда в кармане терапевтического халата будет не только пульсоксиметр, но и портативный ультразвуковой датчик (кстати, в некоторых американских медицинских школах студентам, наряду со стетофонендоскопами, их уже выдают).

В настоящем издании представлены конкретные техники обследования пациента. При его подготовке мы преследовали несколько целей. Во-первых, мы хотели научить студентов единообразной технике проведения важнейших обследований. Существуют десятки, если не сотни книг по пропедевтике внутренних болезней, в каждой из которых описание методов физикального обследования различаются, иногда незначительно, а порой и существенно. Наш педагогический опыт показывает, что студенту, не имеющему собственного клинического опыта, трудно самостоятельно выбрать оптимальный метод. Детализированное описание той или иной техники обследования, представленное в настоящем издании, позволит их унифицировать. Когда молодой доктор приобретет свой клинический опыт, он сможет сам привносить те или иные модификации.

Во-вторых, исчезает почва для конфликтных ситуаций на экзаменах. Любой преподаватель пропедевтических дисциплин может привести множество примеров, когда на замечание о неверной технике исполнения практического навыка студент отвечает: «А нам так показывали» или «А в такой-то книге описано именно так». Мы постарались каждую технику разбить на мельчайшие шаги и свести их в так называемые чек-листы. Последние используются во всем мире в рамках объективного структурированного клинического экзамена (ОСКЭ). Фактически чек-лист максимально исключает субъективный фактор преподавателя.

В-третьих, мы отобрали клинические навыки, обладающие максимальной диагностической значимостью, — навыки, без которых не может работать ни один практикующий врач. К представленным навыкам относятся:

1. Осмотр кожных покровов и подкожной жировой клетчатки.
2. Осмотр и пальпация лимфатических узлов головы и шеи.
3. Осмотр и пальпация над-, подключичных и подмышечных лимфатических узлов.
4. Осмотр и пальпация паховых, бедренных и подколенных лимфатических узлов.
5. Осмотр и пальпация щитовидной железы.
6. Определение формы грудной клетки (осмотр и пальпация).
7. Пальпация болевых точек грудной клетки.

8. Сравнительная перкуссия легких.
9. Определение границы нижнего края легких.
10. Аускультация легких.
11. Определение пульса на лучевой, сонной артериях, артериях тыла стопы.
12. Пальпация верхушечного толчка.
13. Определение границ относительной сердечной тупости.
14. Аускультация сердца.
15. Поверхностная пальпация живота.
16. Пальпация сигмовидной кишки.
17. Пальпация слепой кишки.
18. Пальпация поперечной ободочной кишки (с определением нижней границы желудка методом «шороха»).
19. Определение размеров печени по М. Г. Курлову.
20. Пальпация печени.
21. Пальпация почек в вертикальном положении.
22. Пальпация почек в горизонтальном положении.
23. Определение симптома «поколачивания», аускультация почечных артерий, пальпация мочеточниковых точек.
24. Пальпация селезенки.

Техника выполнения навыков сведена в чек-листы, которые представляют собой детализированное описание действий врача. Применение чек-листов в процессе обучения студентов практическим навыкам физикального обследования пациента — первый опыт в Беларуси и один из первых в странах СНГ, поэтому могут иметь место некоторые недочеты, которые будут исправлены в дальнейших изданиях.

## **ОБЩИЕ ПРАВИЛА И ПРИНЦИПЫ ОБЪЕКТИВНОГО ОБСЛЕДОВАНИЯ ПАЦИЕНТА**

Физикальное обследование пациента состоит из нескольких последовательных этапов (шагов):

- 1) **субъективное**, которое включает оценку представлений пациента о своей болезни;
- 2) **объективное** — то, что находит врач;
- 3) **дополнительное**, включающие лабораторные и инструментальные методы.

### **1-й шаг. Субъективное обследование пациента**

Паспортные данные.

Жалобы.

История настоящего заболевания (anamnesis morbi).

История жизни (anamnesis vitae)

### **2-й шаг. Объективное обследование пациента**

Общий осмотр, осмотр отдельных частей тела.

Исследование системы органов дыхания (осмотр, пальпация, перкуссия, аускультация).

Исследование сердечно-сосудистой системы (осмотр, пальпация, перкуссия, аускультация).

Исследование органов пищеварения (осмотр, пальпация, перкуссия, аускультация).

Исследование органов мочеотделения (осмотр, пальпация, перкуссия, аускультация).

Исследование системы кроветворения (осмотр, пальпация, перкуссия, аускультация).

Исследование эндокринной системы (осмотр, пальпация, перкуссия, аускультация).

Исследование скелетно-мышечной системы

### **Формулировка диагностической гипотезы (предварительного диагноза)**

### **3-й шаг. Дополнительные методы исследования (лабораторные и инструментальные методы)**

Лабораторные методы: общий анализ крови, биохимический анализ крови, общий анализ мочи, анализ крови на гормоны и т. д.

Инструментальные методы: электрокардиография, рентгенография органов грудной клетки, ультрасонография, радиоизотопный метод, магнитно-резонансная томография, компьютерная томография и др.

### **Формулировка заключительного клинического диагноза**

Объективное обследование пациента зиждется на 4-х «столпах»: осмотр, пальпация, перкуссия, аускультация.

Когда мы приступаем к объективному обследованию пациента, мы должны иметь соответствующий внешний вид. Следует помнить, что первое впечатление пациента о враче бывает самым сильным. Это только в кино гении (типа доктора Хауса) могут позволить себе прийти в верхней одежде, в неопрятном виде, поставить диагноз, назначить лечение и уйти. В реальной клинической практике все сложнее.

**Требования к студентам на кафедре пропедевтики внутренних болезней БГМУ:**

***I. Внешний вид студента:***

1. Сменная обувь, которая может быть обработана при загрязнении биологическими жидкостями (кожаная или резиновая). Кроссовки не допускаются.
2. Халат длиной ниже уровня коленного сустава или хирургический костюм.
3. Халат застегнут.
4. Волосы убраны под медицинскую шапочку.
5. Ногти по длине не выходят за мякоть пальца.
6. Лак для ногтей только бесцветный.

***II. Студент должен иметь с собой:***

1. Сантиметровую ленту.
2. Стетофонендоскоп.
3. Дермограф или маркер для кожи.
4. Одноразовую маску.
5. Одноразовые перчатки.
6. Источник света (карманный фонарик).
7. Влажные спиртовые салфетки для обработки рук.
8. Секундомер или часы с секундной стрелкой.

При проведении объективного исследования пациента необходимо соблюдать определенные требования. Условия, в которых проводится обследование, не должны усугублять страдания пациента. Помещение, где проводится обследование (кабинет врача, палата), должно быть теплым, без сквозняков, с естественным освещением и изоляцией от возможных внешних шумов. Присутствие посторонних (других пациентов или родственников) допускается только в отдельных случаях (пациент без сознания, развитие жизнеугрожающих состояний и др.). Кушетка (кровать), на которой находится пациент и проводится исследование, покрыта чистой белой простыней, ровная, не слишком мягкая, с невысоким изголовьем, чтобы во время исследования пациент не испытывал неудобств, а результаты обследования были как можно более полными.



Медицинский работник (врач) проводит обследование в чистом выглаженном белом халате и шапочке. Руки исследователя (врача, медицинского работника) должны быть теплыми, чистыми, сухими, с коротко подстриженными ногтями, без ссадин и гнойничков. Как непосредственно перед обследованием, так и сразу после его окончания надо вымыть руки с мылом. При обследовании пациента необходимо использовать латексные перчатки. Перед обследованием не следует пользоваться одеколоном, духами или дезодорантом, употреблять остро пахнущие пищевые продукты (лук, чеснок), курить и т. п.

**Осмотр** (*inspectio*). Начинают с так называемого «общего осмотра» (*inspectio*), включающего определение уровня сознания, положения тела пациента, телосложения, питания (степени упитанности), состояния кожи, слизистых оболочек, волос и ногтей. Кроме того, данный раздел включает измерение жизненно важных показателей (температура, частота сердечных сокращений, артериальное давление, частота дыхательных движений). Следует обращать внимание на речь пациента (она отражает уровень интеллектуального развития пациента, возможные нарушения высшей нервной деятельности), состояние органов чувств (зрение и слух). При осмотре оценивают особенности одежды пациента (опрятная, чистая или нет), наличие специфического запаха (характеризует уровень личной гигиены и наличие проблем с мочеиспусканием — недержание мочи).

Для получения достоверной информации при проведении общего осмотра необходимо, чтобы пациент был раздет полностью (однако в ряде случаев допускается последовательное обнажение частей тела). Поэтому в помещении не должно быть посторонних лиц. В некоторых случаях место обследования пациента следует отгородить ширмой. Температура воздуха должна быть 18–22 °С, чтобы пациент не имел дискомфорта при проведении осмотра медицинским работником.

Освещение должно быть достаточное, предпочтительно естественное. При искусственном освещении нужно использовать лампы дневного света, т. к. лампы накаливания могут придавать коже желтушный оттенок. Пациента следует осматривать как при прямом освещении (например, лицом или спиной к источнику света), так и при боковом (попросить пациента повернуться боком), т. к. некоторые признаки, например, изменение конфигурации части тела или пульсация сосудов, могут быть отчетливо распознаны только при боковом освещении.

Общий осмотр и осмотр грудной клетки предпочтительно проводить в вертикальном положении пациента, осмотр живота — как в вертикальном, так и в горизонтальном положении, т. к. конфигурация живота может значительно меняться при изменении положения тела.

Далее проводят **исследование по органам и системам**, последовательно изучая состояние системы органов дыхания, сердечно-сосудистой системы, органов брюшной полости и мочеполовой системы.

Первым этапом такого обследования является местный осмотр, в процессе которого проводят осмотр тех областей тела, которые исследуются. Например, при исследовании системы органов дыхания осматривают грудную клетку, органов пищеварения — живот и т. д. Опытные специалисты включают местный осмотр в процедуру общего осмотра, но пока у исследователя опыт минимален, целесообразно дополнительно проводить местный осмотр, чтобы не упустить важных деталей.

**Пальпации** (palpatio) — следующий этап после проведения местного осмотра, при котором на основании ощущений, получаемых при ощупывании тканей и органов, делают заключение об их физических свойствах, взаимном расположении и отдельных функциях (перистальтика, пульсация и др.), выявляют болезненные точки, опухоли и другие патологические образования на коже. Пальпация является физикальным методом исследования кожи, подкожных тканей, мышц, костей, суставов, а также позволяет оценить состояние внутренних органов.

Для исследования кожи, подкожной жировой клетчатки, периферических (подкожных) лимфатических узлов, щитовидной и молочных желез, мышц, костей, суставов, периферических артерий, грудной клетки и передней брюшной стенки применяют поверхностную пальпацию. Кожу пальпируют поглаживанием, слегка соприкасаясь с ней ладонями, а подлежащие ткани ощупывают путем скольжения по их поверхности пальцами пальпирующей руки вместе с кожей исследуемого участка, при этом слегка надавливают на исследуемую поверхность. Для определения толщины, плотности и эластичности кожи ее захватывают в складку между большим и указательным пальцами. Аналогичный прием применяют также при исследовании подкожной жировой клетчатки, скелетных мышц и увеличенных лимфатических узлов.

Глубокую пальпацию используют, главным образом, для исследования органов брюшной полости и почек. В пальпации участвуют преимущественно пальцы, которыми оказывают давление на переднюю брюшную стенку с целью проникновения в глубину брюшной полости и ощупывания исследуемых внутренних органов.

***Примечание:** при пальпации перчатки необходимы, если кожа пациента повреждена, вероятен контакт со слизистыми оболочками, кровью или другими биологическими жидкостями пациента.*

**Перкуссия** (percussio — поколачивание, выстукивание) — метод исследования внутренних органов, который дает возможность оценить их состояние по характеристике звуков, возникающих от коротких ударов по поверхности тела или по плессиметру, помещенному на тело пациента

(изучение плотности нижележащих тканей, содержание газа, границы органов, имеющих различную плотность и др.). В настоящее время наиболее распространенным является пальце-пальцевой метод перкуссии (посредственная перкуссия), при которой прижатый к телу палец исследователя служит плессиметром (палец-плессиметр), а палец, наносящий удар, — молоточком (палец-молоточек).

При проведении перкуссии необходимо придерживаться следующих условий и правил:

1. В помещении, где проводится перкуссия, должно быть тепло и тихо. Руки врача (обследующего) должны быть теплыми (во избежание появления неприятного ощущения у пациента и рефлекторного сокращения мышц), а ногти коротко остриженными.

2. При перкуссии положение врача (обследующего) и пациента должно быть удобным, у последнего не должно возникать напряжения мышц. Перкуссию легких лучше проводить в положении пациента стоя или сидя, при тяжелом состоянии пациента — при его нахождении в горизонтальном положении. Перкуссию проводят по обнаженному участку тела. При проведении перкуссии спереди врач (обследующий) должен находиться справа от пациента или перед ним, при проведении перкуссии сзади — слева либо непосредственно позади.

Техника проведения перкуссии заключается в следующем: левую кисть располагают ладонной поверхностью на свободный от одежды исследуемый участок тела пациента так, чтобы средний палец (палец-плессиметр) был плотно прижат к коже всей своей поверхностью и не соприкасался с другими пальцами. Правую кисть со слегка согнутыми в суставах пальцами помещают над левой кистью таким образом, чтобы средний палец (либо указательный) правой кисти (палец-молоточек) находился несколько ниже остальных пальцев, не соприкасался с ними и располагался непосредственно над пальцем-плессиметром левой руки. Совершая правой кистью качательные движения (вверх-вниз) в лучезапястном суставе, наносят торцом концевой фаланги пальца-молоточка по костной основе средней фаланги пальца-плессиметра два быстро следующих друг за другом коротких отрывистых удара одинаковой силы и продолжительности. Направление удара должно быть перпендикулярно тыльной поверхности пальца-плессиметра. При этом как после первого, так и после второго удара палец-молоточек должен отскакивать от пальца-плессиметра. Необходимо также, чтобы каждая следующая пара перкуторных ударов по силе и интервалу между ударами была такой же, какой и предыдущая пара ударов.

Перкуторные звуки различаются по громкости, продолжительности и тембру. Громкость перкуторного звука (при одинаковой силе удара) зависит от содержания воздуха в исследуемом органе. Продолжительность перкутор-

ного звука прямо пропорциональна громкости, т. к. колебания большей амплитуды затихают медленнее, чем колебания меньшей амплитуды. Плотные (безвоздушные) органы (печень, сердце) и большие массы мышц дают при перкуссии тихий короткий звук, который назван тупым. Он выявляется над сердцем, печенью («печеночный звук») и другими плотными, не содержащими воздух органами. Органы, содержащие воздух (легкие), дают громкий, длительный, ясный перкуторный звук, получивший название ясного легочного. Перкуторные звуки содержат большой диапазон колебаний разной частоты и амплитуды, что связано с неоднородностью тканей. Поэтому их высоту только условно оценивают по преобладающим составляющим компонентам. Тимпанический звук (над кишечником) громкий, длительный, высокий или низкий. Он выявляется над полыми, содержащими воздух органами (желудок, кишечник, трахея). Тимпанический звук по своему характеру напоминает звук, получаемый при ударе по барабану (tympanon — барабан). В тимпаническом звуке преобладают низкие частоты, в бедренном (печеночном) — высокие.

Следует помнить, что в зависимости от силы удара перкуторные колебания подлежащих тканей не проникают глубже 7 см.

**Аускультация** является методом исследования, с помощью которого судят о состоянии внутренних органов, выслушивая и оценивая звуки, возникающие над тем или иным органом.

По способу выслушивания различают два вида аускультации:

- 1) непосредственную, которая производится путем прикладывания уха к поверхности тела пациента;
- 2) опосредованную, которая производится при помощи стетоскопа, фонендоскопа или стетофонендоскопа.

Фонендоскоп отличается от стетоскопа наличием мембраны на воронке, которая усиливает звук. Все стето- и фонендоскопы представляют собой закрытую акустическую систему, в которой основным проводником звука является воздух. Оливки стетофонендоскопа помещают в ушные раковины так, чтобы они плотно прилегали к наружному слуховому проходу. Головку (ее раструб) стетофонендоскопа плотно, но без давления устанавливают в нужную точку на теле пациента. Раструб должен прилегать к коже по всей окружности. Звукопроводящие трубки не должны касаться одежды пациента и врача (обследующего). Очень сухую кожу, а также обильный волосистой покров желателно слегка смочить водой или смазать вазелином, чтобы при использовании стетоскопа не возникали дополнительные звуки. Особенно важно следить, чтобы при дыхании пациента, когда из-за увеличения объема грудной клетки или живота во время вдоха кожа растягивается, не было ее трения о головку стетофонендоскопа. Аускультация должна быть доста-

точно продолжительной, чтобы сделать правильные выводы о наличии или отсутствии патологического процесса. Каждый из двух методов аускультации (непосредственная, опосредованная) имеет свои достоинства и недостатки.

При аускультации так же, как и при перкуссии, необходимо соблюдать определенные правила и условия:

1. В комнате, где производится аускультация, должно быть тихо и тепло, чтобы никакие посторонние шумы не заглушали выслушиваемые врачом (медицинским работником) звуки, а фибриллярные подергивания мышечных волокон, возникающие от холода, не симулировали различные патологические звуки.

2. Во время аускультации пациент должен стоять либо сидеть (на стуле или на постели). Тяжелобольных выслушивают в положении лежа, а при необходимости их осторожно поворачивают на бок. При аускультации в положении стоя пациента целесообразно придерживать свободной рукой, располагая ее на противоположной аускультации поверхности тела.

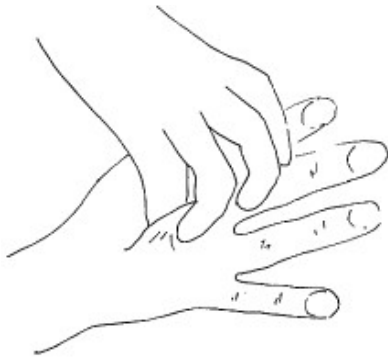3. Грудная клетка пациента должна быть освобождена от одежды, которая при соприкосновении с раструбом стетофонендоскопа может быть источником дополнительных звуков и шумов. Места с выраженным волосатым покровом должны быть слегка смочены водой или вазелином. Это препятствует возникновению посторонних звуков, не имеющих отношения к нормальным и патологическим звукам, выслушиваемым в легких.

4. Во время аускультации раструб стетоскопа или фонендоскопа неподвижно удерживается пальцами и плотно прикладывается к телу пациента всем краем воронки, но не сдавливает ткани. Чрезмерное давление на подлежащие ткани вызывает торможение колебаний тканей, лежащих под раструбом, и тем самым ослабляет проведение звука. При выслушивании не следует придерживать трубку стетофонендоскопа рукой, во избежание трения пальцами и возникновения в результате этого побочных шумов. Аускультацию следует всегда проводить одним и тем же стетофонендоскопом для лучшего восприятия его особенностей передавать звуки.

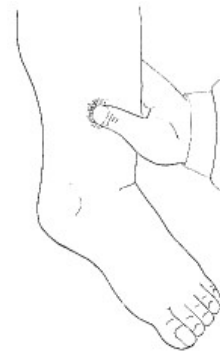5. При выслушивании на левом боку лучше выслушивается митральный клапан, а на правом боку — аортальный. Следует также регулировать дыхание пациента. В некоторых случаях для лучшего восприятия или дифференцировки имеющихся аускультативных феноменов пациенту предлагают покашлять или сделать форсированный выдох.

Таким образом, подготовившись к исследованию пациента, можно перейти к конкретным техникам.

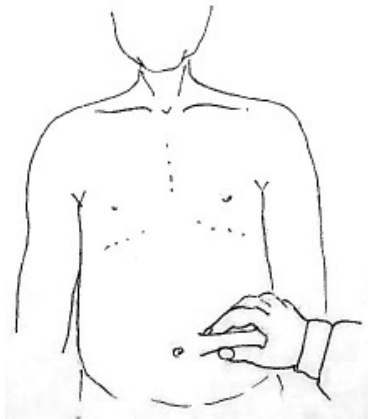
# 1. ОСМОТР И ПАЛЬПАЦИЯ КОЖНЫХ ПОКРОВОВ И ПОДКОЖНОЙ ЖИРОВОЙ КЛЕТЧАТКИ



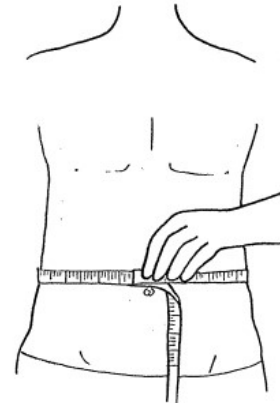
*Рис. 1.* Определение тургора кожи (пункты 24-28)



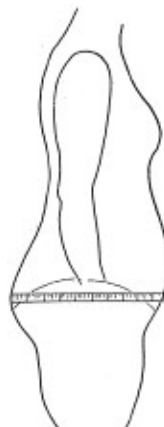*Рис. 2.* Определение наличия отеков (пункты 29-37)



*Рис. 3.* Оценка жировой складки на уровне пупка (пункты 49-50)



*Рис. 4.* Измерение окружности талии (пункты 51-54)



*Рис. 5.* Измерение окружности бедер (пункты 55-58)

# 1. ОЦЕНОЧНЫЙ ЛИСТ ПО ВЫПОЛНЕНИЮ ПРАКТИЧЕСКОГО НАВЫКА

Ф.И.О. \_\_\_\_\_ Группа \_\_\_\_\_ Дата \_\_\_\_\_

№	Критерии соответствия	1 — выполнено, 0 — не выполнено
<b>Подготовительный этап</b>		
1	Поздороваться с пациентом	
2	Представиться пациенту	
3	Уточнить Ф.И.О. пациента	
4	Уточнить возраст пациента	
5	Уточнить самочувствие пациента на момент осмотра	
6	Озвучить название метода обследования: «Осмотр и пальпация кожных покровов и подкожной жировой клетчатки»	
7	Получить согласие пациента на проведение обследования	
8	Предложить пациенту освободить от одежды верхнюю половину туловища	
9	Расположить пациента в вертикальном положении лицом к источнику дневного света	
10	Попросить пациента опустить руки вдоль туловища	
11	Обработать руки гигиеническим способом, при необходимости надеть перчатки*	
12	Встать справа от пациента, лицом к нему	
<b>Основной этап</b>		
<b>Цвет кожных покровов</b>		
13	Оценить цвет кожных покровов лица, головы и шеи, обращая внимание на губы, веки, глаза, нос, носогубный треугольник	
14	Оценить состояние волос, бровей, тип оволосения	
15	Озвучить результаты осмотра: цвет кожи лица, головы и шеи бледно-розовый (бледный, цианотичный, желтушный, гиперемированный, гиперпигментированный, очаги депигментации), рост волос на голове и туловище по мужскому/женскому типу	
16	Патологические элементы (розеола, эритема, крапивница, пурпура, петехии, герпес, опоясывающий лишай, ксантелазмы, сосудистые «звездочки», рубцы, уплотнения кожи, изъязвления, пролежни, расчесы, варикозное расширение вен) на лице, голове и шее присутствуют или отсутствуют	
17	Оценить цвет кожных покровов грудной клетки спереди и сзади, кожные покровы рук	

№	Критерии соответствия	1 — выполнено, 0 — не выполнено
18	Озвучить результаты осмотра: цвет кожи грудной клетки и рук бледно-розовый, бледный, цианотичный, желтушный, гиперемированный, гиперпигментированный, очаги депигментации	
19	Патологические элементы (розеола, эритема, крапивница, пурпура, петехии, герпес, опоясывающий лишай, ксантелазмы, сосудистые «звездочки», рубцы, уплотнения кожи, изъязвления, пролежни, расчесы, варикозное расширение вен) на грудной клетке и руках присутствуют или отсутствуют	
20	Предложить пациенту освободить от одежды живот, голени и стопы	
21	Оценить цвет кожных покровов живота, голеней и стоп	
22	Озвучить результаты осмотра: цвет кожи живота и нижних конечностей бледно-розовый, бледный, цианотичный, желтушный, гиперемированный, гиперпигментированный, очаги депигментации	
23	Патологические элементы (розеола, эритема, крапивница, пурпура, петехии, герпес, опоясывающий лишай, ксантелазмы, сосудистые «звездочки», рубцы, уплотнения кожи, изъязвления, пролежни, расчесы, варикозное расширение вен) на животе, голених и стопах присутствуют или отсутствуют	
<b><i>Тургор</i></b>		
24	Большим и указательным пальцами правой руки захватить складку на середине тыла кисти пациента (параллельно оси среднего пальца) с одной стороны	
25	Слегка сжать складку на 1–2 с	
26	Немного оттянуть складку вверх	
27	Отпустить кожную складку	
28	Озвучить результаты: тургор кожи сохранен или снижен	
<b><i>Отеки</i></b>		
29	Осмотреть лицо пациента, кисти и нижние конечности	
30	Большим пальцем правой руки медленно (в течение 5 с) надавить на кожу тыла кисти (с одной стороны)	
31	Отнять палец от кожи пациента	
32	Большим пальцем правой руки медленно (в течение 5 с) надавить на кожу тыла левой стопы	
33	Большим пальцем правой руки медленно (в течение 5 с) надавить на кожу передней поверхности голени в области средней трети левой большеберцовой кости	



№	Критерии соответствия	1 — выполнено, 0 — не выполнено
34	Большим пальцем правой руки медленно (в течение 5 с) надавить на кожу тыла правой стопы	
35	Большим пальцем правой руки медленно (в течение 5 с) надавить на кожу передней поверхности голени в области средней трети правой большеберцовой кости	
36	Озвучить результат: отеки присутствуют или отсутствуют	
37	Локализация отеков при их наличии	
<b><i>Влажность</i></b>		
38	Осмотреть кожные покровы, обращая внимание на влажность кожи	
39	Тыльной поверхностью пальцев кисти обеих рук коротко прикоснуться к коже на симметричных местах грудной клетки пациента на уровне 2–3 ребра по среднеключичным линиям	
40	Тыльной поверхностью пальцев кисти обеих рук коротко прикоснуться к коже на симметричных местах внутренней поверхности предплечий пациента	
41	Тыльной поверхностью пальцев кисти обеих рук коротко прикоснуться к коже на симметричных местах наружных поверхностей предплечий пациента	
42	Озвучить результаты: кожные покровы при осмотре сухие или влажные	
43	Кожные покровы при пальпации сухие или влажные	
<b><i>Температура</i></b>		
44	Тыльной поверхностью пальцев кисти обеих рук коротко прикоснуться к коже на симметричных местах лба пациента	
45	Тыльной поверхностью пальцев кисти обеих рук коротко прикоснуться к коже на симметричных местах внутренней поверхности предплечий пациента	
46	Тыльной поверхностью пальцев кисти обеих рук коротко прикоснуться к коже на симметричных местах переднебоковой поверхности голеней	
47	Озвучить результаты: температура кожи лба пациента нормальная, повышена или снижена	
48	Температура кожных покровов конечностей одинакова на симметричных участках или не одинакова	
<b><i>Степень развития подкожной жировой клетчатки</i></b>		
49	Захватить большим и указательными пальцами правой руки горизонтальную жировую складку на уровне пупка (5 см в сторону от него) так, чтобы в ее составе оказалась кожа и подкожный жировой слой	

№	Критерии соответствия	1 — выполнено, 0 — не выполнено
50	Линейкой измерить толщину кожной складки, озвучить результат (в норме 2–3 см)	
51	Предложить пациенту поставить ступни вместе, развести руки в стороны и равномерно распределить вес на обе ноги	
52	Измерить сантиметровой лентой окружность талии на середине расстояния между нижним краем реберной дуги и гребнями подвздошных костей	
53	Измерение проводится в фазе выдоха при нормальном дыхании	
54	Озвучить результат (см)	
55	Измерить сантиметровой лентой окружность бедер над ягодичной складкой (в наиболее выступающей части ягодиц)	
56	Измерение проводится в самой широкой точке ягодиц	
57	Сантиметровая лента проводится горизонтально	
58	Озвучить результат (см)	
59	Разделить окружность талии на окружность бедер	
60	Озвучить заключение: развитие подкожной жировой клетчатки в области живота нормальное, избыточное или пониженное	
61	Окружность талии нормальная (для женщин европейской расы менее 80 см, для мужчин менее 94 см) или превышает норму	
62	Отношение объема талии к объему бедер нормальное (для женщин менее 0,85; для мужчин менее 0,9 см) или превышает норму	
<b>Завершение процедуры</b>		
63	Поблагодарить пациента	
64	Разрешить пациенту одеться	
65	Снять перчатки при их наличии, обработать руки гигиеническим способом	
<b>Всего _____ баллов (минимум 46 баллов)</b>		<b>Оценка      Зачтено / не зачтено</b>

\* При пальпации перчатки необходимы, если кожа пациента повреждена, вероятен контакт со слизистыми оболочками, кровью или другими биологическими жидкостями пациента.

Ф.И.О. преподавателя \_\_\_\_\_ Подпись \_\_\_\_\_

## 2. ОСМОТР И ПАЛЬПАЦИЯ ЛИМФАТИЧЕСКИХ УЗЛОВ ГОЛОВЫ И ШЕИ

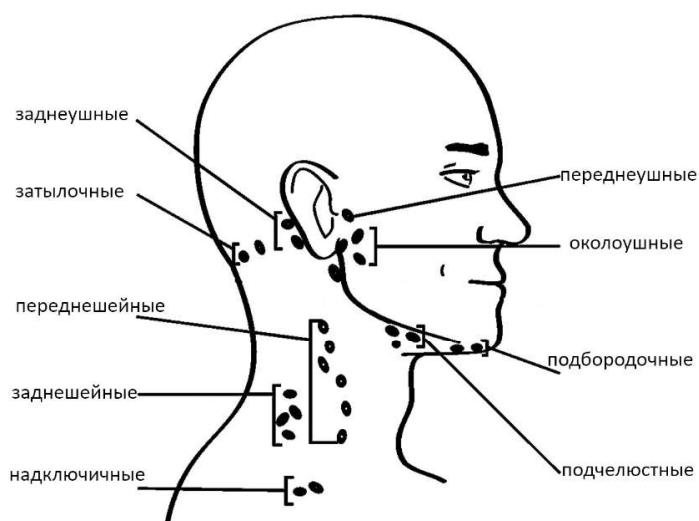


Рис. 6. Схема расположения лимфатических узлов головы и шеи



Рис. 7. Пальпация заднеушных лимфатических узлов (пункты 27-29)

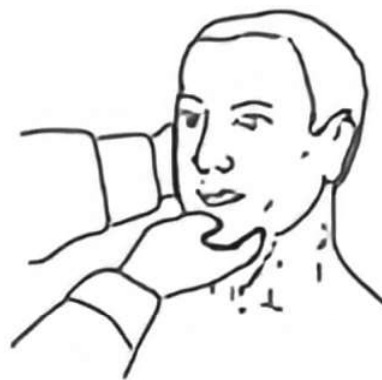

Рис. 8. Пальпация подбородочных лимфатических узлов (пункты 68-79)

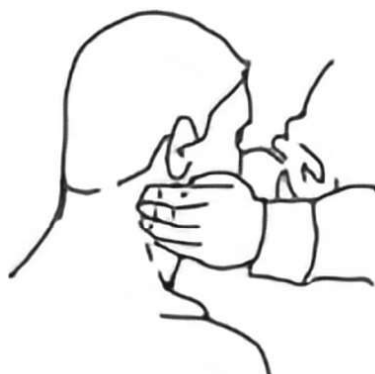

Рис. 9. Пальпация заднешейных лимфатических узлов (пункты 80-82)

## 2. ОЦЕНОЧНЫЙ ЛИСТ ПО ВЫПОЛНЕНИЮ ПРАКТИЧЕСКОГО НАВЫКА

Ф.И.О. \_\_\_\_\_ Группа \_\_\_\_\_ Дата \_\_\_\_\_

№	Критерии соответствия	1 — выполнено, 0 — не выполнено
<b>Подготовительный этап</b>		
1	Поздороваться с пациентом	
2	Представиться пациенту	
3	Уточнить Ф.И.О. пациента	
4	Уточнить возраст пациента	
5	Уточнить самочувствие пациента на момент осмотра	
6	Озвучить название метода обследования: «Осмотр и пальпация лимфатических узлов головы и шеи»	
7	Получить согласие пациента на проведение обследования	
8	Предложить пациенту освободить от одежды верхнюю половину туловища	
9	Предложить пациенту занять вертикальное положение, стоя лицом к источнику дневного света	
10	Уточнить у пациента наличие болезненности в области головы и шеи	
11	Предупредить пациента, чтобы он сообщил о появлении болезненных ощущений при пальпации	
12	Обработать руки гигиеническим способом, при необходимости надеть перчатки	
13	Встать напротив пациента, лицом к нему	
<b>Основной этап</b>		
<b><i>Осмотр и пальпация группы затылочных лимфатических узлов</i></b>		
14	Попросить пациента повернуть голову сначала в правую, затем в левую сторону так, чтобы кожа над областью лимфатических узлов слева и справа была доступна для осмотра	
15	Осмотреть кожные покровы головы и шеи	
16	Озвучить результаты осмотра: лимфатические узлы головы и шеи визуализируются или нет	
17	Расположить II–V пальцы правой и левой рук на буграх затылочной кости пациента	
18	Круговыми движениями провести ощупывание поверхности затылочной кости, продвигаясь сверху вниз	

№	Критерии соответствия	1 — выполнено, 0 — не выполнено
19	При этом мягкотью концевых фаланг согнутых II–V пальцев мягко прижимать затылочные лимфатические узлы к костной ткани	
20	Уточнить у пациента наличие болезненности при пальпации	
21	Озвучить заключение: затылочные лимфатические узлы пальпируются или нет	
22	Размер лимфатических узлов (см)	
23	Консистенция лимфатических узлов (плотная или мягкая)	
24	Подвижные или неподвижные	
25	Спаяны между собой и с окружающими тканями или нет	
26	Болезненные или нет	
<b><i>Осмотр и пальпация группы заднеушных, переднеушных и околоушных лимфатических узлов</i></b>		
27	Пальпацию проводят одновременно обеих сторон	
28	Расположить симметрично с обеих сторон сомкнутые II–V пальцы правой и левой руки в заушной области	
29	Круговыми движениями, мягко прижимая лимфатические узлы к костной поверхности, ощупать поверхность заушной области от основания ушных раковин и над всей поверхностью сосцевидного отростка	
30	Расположить концевые фаланги согнутых II–V пальцев обеих рук у основания уха в области козелка	
31	Круговыми движениями, мягко прижимая лимфатические узлы к костной поверхности, ощупать околоушные лимфатические узлы	
32	Расположить концевые фаланги согнутых II–V пальцев обеих рук у переднего края уха в области заднего края скуловой дуги	
33	Кончики пальцев направлены вверх	
34	Круговыми движениями, мягко прижимая лимфатические узлы к костной поверхности, ощупать переднеушные лимфатические узлы	
35	Уточнить наличие болезненности при пальпации	
36	Озвучить заключение: заднеушные, переднеушные и околоушные лимфатические узлы пальпируются или нет	
37	Размер лимфатических узлов (см)	
38	Консистенция лимфатических узлов (плотная или мягкая)	
39	Подвижные или неподвижные	

№	Критерии соответствия	1 — выполнено, 0 — не выполнено
40	Спаяны между собой и с окружающими тканями или нет	
41	Болезненные или нет	
<b><i>Осмотр и пальпация подчелюстных лимфатических узлов</i></b>		
42	Пальпацию подчелюстных лимфатических узлов проводить последовательно с одной, а затем с другой стороны	
43	Начать с пальпации подчелюстных лимфатических узлов с левой стороны	
44	Попросить пациента наклонить голову слегка вперед и влево	
45	Левой рукой придерживать голову пациента в области темени справа	
46	Полусогнутые и сомкнутые кончики II–V пальцев правой кисти в положении супинации подвести к углу нижней челюсти слева со стороны передней поверхности шеи	
47	Указательный палец расположить на область угла нижней челюсти	
48	Кончики II–V пальцев погрузить в мягкие ткани подчелюстной области	
49	Сделать выгребавшее скользящее движение к углу нижней челюсти, при этом мягко прижимать лимфатические узлы к костной ткани	
50	Переместить правую руку по направлению к подбородку	
51	Повторить выгребавшие движения, мягко прижимая лимфатические узлы к костной ткани	
52	Уточнить у пациента наличие болезненности при пальпации	
53	Попросить пациента наклонить голову слегка вперед и вправо	
54	Правой рукой придерживать голову пациента в области темени слева	
55	Полусогнутые и сомкнутые кончики II–V пальцев левой кисти в положении супинации подвести к углу нижней челюсти справа со стороны передней поверхности шеи	
56	Указательный палец расположить на область угла нижней челюсти	
57	Кончики II–V пальцев погрузить в мягкие ткани подчелюстной области	
58	Сделать выгребавшее скользящее движение к углу нижней челюсти, при этом мягко прижимать лимфатические узлы к костной ткани	

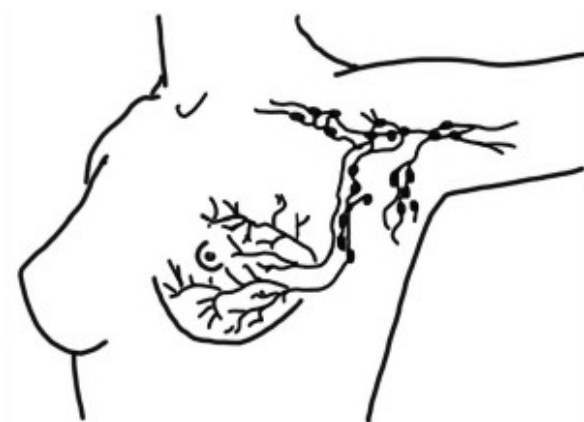№	Критерии соответствия	1 — выполнено, 0 — не выполнено
59	Переместить левую руку по направлению к подбородку	
60	Повторить выгребающие движения, мягко прижимая лимфатические узлы к костной ткани	
61	Уточнить у пациента наличие болезненности при пальпации	
62	Озвучить заключение: подчелюстные лимфатические узлы пальпируются или нет	
63	Размер лимфатических узлов (см)	
64	Консистенция лимфатических узлов (плотная или мягкая)	
65	Подвижные или неподвижные	
66	Спаяны между собой и с окружающими тканями или нет	
67	Болезненные или нет	
<b><i>Осмотр и пальпация подбородочных лимфатических узлов</i></b>		
68	Попросить пациента опустить голову	
69	Левой рукой придерживать голову пациента в области темени	
70	Полусогнутую кисть правой руки повернуть ладонью вверх	
71	Указательный палец правой руки подвести под подбородочный угол нижней челюсти	
72	Скользящими движениями пальца сзади вперед и сверху вниз провести пальпацию, при этом мягко прижимать лимфатические узлы к костной ткани	
73	Уточнить у пациента наличие болезненности при пальпации	
74	Озвучить заключение: подбородочные лимфатические узлы пальпируются или нет	
75	Размер лимфатических узлов (см)	
76	Консистенция лимфатических узлов (плотная или мягкая)	
77	Подвижные или неподвижные	
78	Спаяны между собой и с окружающими тканями или нет	
79	Болезненные или нет	
<b><i>Осмотр и пальпация переднешейных и заднешейных лимфатических узлов</i></b>		
80	Пальпацию проводят одновременно обеих сторон.	
81	Расположить кончики полусогнутых II–V пальцев обеих рук вдоль задней поверхности грудинно-ключично-сосцевидных (кивательных) мышц симметрично с обеих сторон	
82	Провести пальпацию заднешейных лимфатических узлов, перемещая пальцы круговыми движениями сверху вниз по ходу мышцы	

№	Критерии соответствия	1 — выполнено, 0 — не выполнено
83	Расположить кончики полусогнутых II–V пальцев рук вдоль переднего края медиальной ножки кивательной мышцы одновременно справа и слева. Указательные пальцы расположены ниже угла нижней челюсти	
84	Провести ощупывание кончиками пальцев круговыми движениями, продвигаясь сверху (от уровня угла нижней челюсти) вниз до грудино-ключичного сочленения	
85	Уточнить у пациента наличие болезненности при пальпации	
86	Озвучить заключение: передне- и заднешейные лимфатические узлы пальпируются или нет	
87	Размер лимфатических узлов (см)	
88	Консистенция лимфатических узлов (плотная или мягкая)	
89	Подвижные или неподвижные	
90	Спаяны между собой и с окружающими тканями или нет	
91	Болезненные или нет	
<b>Завершение процедуры</b>		
92	Сделать заключение о результатах обследования лимфатических узлов	
93	Лимфатические узлы головы и шеи визуализируются или нет	
94	Лимфатические узлы головы и шеи пальпируются или нет	
95	Лимфатические узлы какой группы пальпируются — указать	
96	Размер лимфатических узлов (см)	
97	Консистенция лимфатических узлов (плотная или мягкая)	
98	Подвижные или неподвижные	
99	Спаяны между собой и с окружающими тканями или нет	
100	Болезненные или нет	
101	Поблагодарить пациента	
102	Разрешить пациенту одеться	
103	Обработать руки гигиеническим способом	
<b>Всего _____ баллов (минимум 72 балла)</b>		<b>Оценка      Зачтено / не зачтено</b>

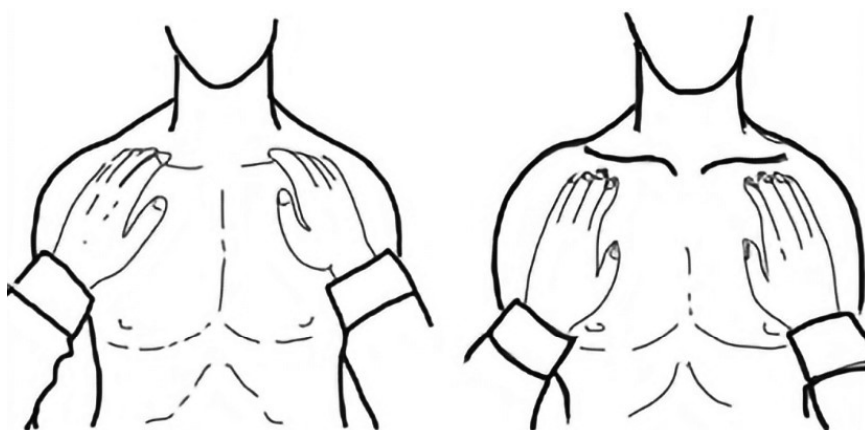
Ф.И.О. преподавателя \_\_\_\_\_ Подпись \_\_\_\_\_



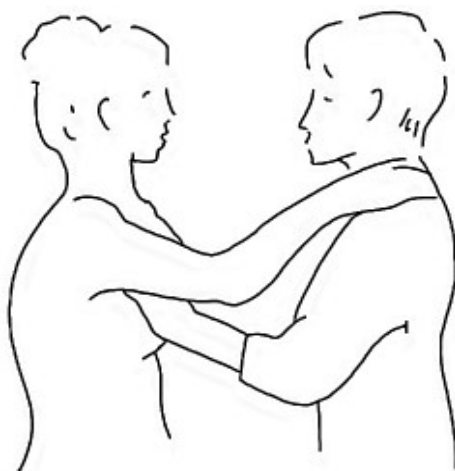
### 3. ОСМОТР И ПАЛЬПАЦИЯ НАД-, ПОДКЛЮЧИЧНЫХ И ПОДМЫШЕЧНЫХ ЛИМФАТИЧЕСКИХ УЗЛОВ



*Рис. 10.* Схема расположения над-, подключичных и подмышечных лимфатических узлов



*Рис. 11.* Пальпация над- и подключичных лимфатических узлов (пункты 17-28)



*Рис. 12.* Пальпация подмышечных лимфатических узлов (пункты 32-49)

### 3. ОЦЕНОЧНЫЙ ЛИСТ ПО ВЫПОЛНЕНИЮ ПРАКТИЧЕСКОГО НАВЫКА

Ф.И.О. \_\_\_\_\_ Группа \_\_\_\_\_ Дата \_\_\_\_\_

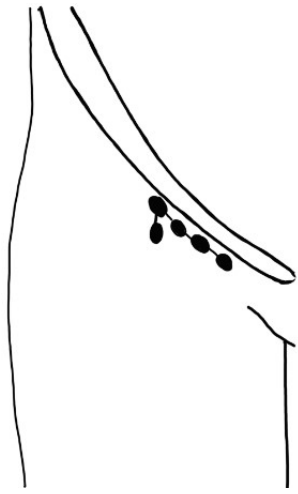
№	Критерии соответствия	1 — выполнено, 0 — не выполнено
<b>Подготовительный этап</b>		
1	Поздороваться с пациентом	
2	Представиться пациенту	
3	Уточнить Ф.И.О. пациента	
4	Уточнить возраст пациента	
5	Уточнить самочувствие пациента на момент осмотра	
6	Озвучить название метода обследования: «Осмотр и пальпация над-, подключичных и подмышечных лимфатических узлов»	
7	Получить согласие пациента на проведение обследования	
8	Предложить пациенту освободить от одежды верхнюю половину туловища	
9	Предложить пациенту занять положение стоя лицом к источнику дневного света	
10	Уточнить у пациента наличие болезненности в области грудной клетки и подмышечных областях	
11	Предупредить пациента, чтобы он сообщил о появлении болезненных ощущений при пальпации	
12	Обработать руки гигиеническим способом, при необходимости надеть перчатки	
13	Встать напротив пациента, лицом к нему	
<b>Основной этап</b>		
<b><i>Осмотр и пальпация надключичных и подключичных лимфатических узлов</i></b>		
14	Осмотреть кожные покровы области ключиц	
15	Озвучить результат осмотра: над- и подключичные лимфатические узлы визуализируются или нет	
16	Попросить пациента опустить плечи и несколько наклонить голову вниз, чтобы добиться расслабления мышц	
17	Проводить пальпацию одновременно с обеих сторон	
18	Сомкнутые и горизонтально расположенные II–V пальцы обеих рук поместить симметрично с обеих сторон в надключичные ямки	

№	Критерии соответствия	1 — выполнено, 0 — не выполнено
19	Мякотью концевых фаланг согнутых II–V пальцев обеих рук круговыми движениями провести пальпацию вдоль верхнего края ключицы изнутри кнаружи, мягко прижимая лимфатические узлы к костной поверхности	
20	Сомкнутые и горизонтально расположенные II–V пальцы обеих рук поместить симметрично с обеих сторон горизонтально в подключичную область	
21	Мякотью концевых фаланг II–V пальцев обеих рук круговыми движениями провести пальпацию подключичной области, мягко прижимая лимфатические узлы к костной ткани	
22	Уточнить у пациента наличие болезненности при пальпации	
23	Озвучить заключение: над- и подключичные лимфатические узлы пальпируются или нет	
24	Размер лимфатических узлов (см)	
25	Консистенция лимфатических узлов (плотная или мягкая)	
26	Подвижные или неподвижные	
27	Спаяны между собой и с окружающими тканями или нет	
28	Болезненные или нет	
<b>Осмотр и пальпация подмышечных лимфатических узлов</b>		
29	Попросить пациента отвести руки в стороны	
30	Осмотреть кожные покровы в подмышечной области	
31	Озвучить результат осмотра: подмышечные лимфатические узлы визуализируются или нет	
32	Пальпацию подмышечных лимфатических узлов проводят поочередно с правой, а затем с левой стороны	
33	Надеть перчатки (если они не были надеты прежде)	
34	Для пальпации правых подмышечных лимфатических узлов правую руку пациента положить на противоположное плечо исследователя	
35	Ладонь левой руки положить вертикально глубоко в правую подмышечную ямку	
36	Круговыми скользящими движениями продвигаться сверху вниз, мягко прижимая лимфатические узлы к боковой поверхности грудной клетки	
37	Уточнить наличие болезненности при пальпации	
37	Перейти к пальпации подмышечных лимфатических узлов слева, убрать правую руку пациента с плеча исследователя	

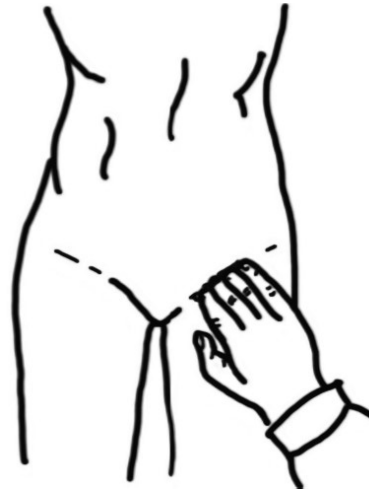№	Критерии соответствия	1 — выполнено, 0 — не выполнено
39	Левую руку пациента положить на противоположное плечо исследователя	
40	Ладонь правой руки положить вертикально глубоко в левую подмышечную ямку	
41	Круговыми движениями продвигаться сверху вниз, мягко прижимая к боковой поверхности грудной клетки	
42	Уточнить у пациента наличие болезненности при пальпации	
43	Убрать руку пациента с плеча исследователя	
44	Озвучить заключение: подмышечные лимфатические узлы пальпируются или нет	
45	Размер лимфатических узлов (см)	
46	Консистенция лимфатических узлов (плотная или мягкая)	
47	Подвижные или неподвижные	
48	Спаяны между собой и с окружающими тканями или нет	
49	Болезненные или нет	
<b>Завершение процедуры</b>		
50	Сделать заключение о результатах обследования лимфатических узлов	
51	Над-, подключичные и подмышечные лимфатические узлы визуализируются или нет	
52	Над-, подключичные и подмышечные лимфатические узлы пальпируются или нет	
53	Лимфатические узлы какой группы пальпируются — указать	
54	С какой стороны (справа, слева)	
55	Размер лимфатических узлов (см)	
56	Консистенция лимфатических узлов (плотная или мягкая)	
57	Подвижные или неподвижные	
58	Спаяны между собой и с окружающими тканями или нет	
59	Болезненные или нет	
60	Поблагодарить пациента	
61	Разрешить пациенту одеться	
62	Снять перчатки	
63	Обработать руки гигиеническим способом	
<b>Всего _____ баллов (минимум 44 балла)</b>		<b>Оценка      Зачтено / не зачтено</b>

Ф.И.О. преподавателя \_\_\_\_\_ Подпись \_\_\_\_\_

#### 4. ОСМОТР И ПАЛЬПАЦИЯ ПАХОВЫХ И ПОДКОЛЕННЫХ ЛИМФАТИЧЕСКИХ УЗЛОВ



*Рис. 13.* Схема расположения паховых лимфатических узлов



*Рис. 14.* Пальпация паховых лимфатических узлов (пункты 16-31)



*Рис. 15.* Пальпация подколенных лимфатических узлов (пункты 35-48)

#### 4. ОЦЕНОЧНЫЙ ЛИСТ ПО ВЫПОЛНЕНИЮ ПРАКТИЧЕСКОГО НАВЫКА

Ф.И.О. \_\_\_\_\_ Группа \_\_\_\_\_ Дата \_\_\_\_\_

№	Критерии соответствия	1 — выполнено, 0 — не выполнено
<b>Подготовительный этап</b>		
1	Поздороваться с пациентом	
2	Представиться пациенту	
3	Уточнить Ф.И.О. пациента	
4	Уточнить возраст пациента	
5	Уточнить самочувствие пациента на момент осмотра	
6	Озвучить название метода обследования: «Осмотр и пальпация паховых и подколенных лимфатических узлов»	
7	Получить согласие пациента на проведение исследования	
8	Предложить пациенту освободить от одежды нижнюю половину туловища	
9	Предложить пациенту принять горизонтальное положение (лежа с вытянутыми ногами)	
10	Уточнить у пациента наличие болезненности в паховых и подколенных областях	
11	Предупредить пациента, чтобы он сообщил о появлении болезненных ощущений	
12	Обработать руки гигиеническим способом, при необходимости надеть перчатки	
13	Сесть справа от пациента, лицом к нему	
<b>Основной этап</b>		
<b><i>Осмотр и пальпация паховых лимфатических узлов</i></b>		
14	Осмотреть паховые области	
15	Озвучить результат осмотра: паховые лимфатические узлы визуализируются или нет	
16	Определить расположение паховой связки справа	
17	Расположить кончики II–V пальцев правой кисти на середину паховой связки справа	
18	Скользящими круговыми движениями провести пальпацию выше уровня паховой связки справа	
19	Скользящими круговыми движениями провести пальпацию ниже уровня паховой связки справа	
20	Уточнить наличие болезненности при пальпации	

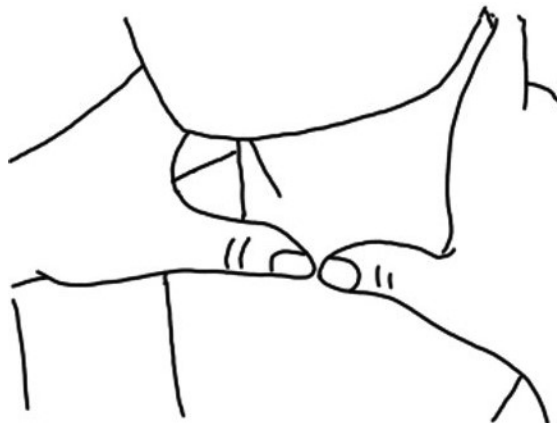
№	Критерии соответствия	1 — выполнено, 0 — не выполнено
21	Определить расположение паховой связки слева	
22	Расположить кончики II–V пальцев правой кисти на середину паховой связки слева	
23	Скользящими круговыми движениями провести пальпацию выше уровня паховой связки слева	
24	Скользящими круговыми движениями провести пальпацию ниже уровня паховой связки слева	
25	Уточнить у пациента наличие болезненности при пальпации	
26	Озвучить заключение: паховые лимфатические узлы пальпируются или нет	
27	Размер лимфатических узлов (см)	
28	Консистенция лимфатических узлов (плотная или мягкая)	
29	Подвижные или неподвижные	
30	Спаяны между собой и с окружающими тканями или нет	
31	Болезненные или нет	
<b><i>Осмотр и пальпация подколенных лимфатических узлов</i></b>		
32	Попросить пациента встать и повернуться спиной к источнику дневного света	
33	Осмотреть подколенные области пациента	
34	Озвучить результат осмотра: подколенные лимфатические узлы визуализируются или нет	
35	Попросить пациента сесть так, чтобы голени были расположены под прямым углом к бедрам пациента	
36	Сесть напротив пациента	
37	Расположить обе руки на правом коленном суставе пациента так, чтобы большие пальцы располагались на надколеннике, а согнутые фаланги II–V пальцев в подколенной ямке	
38	Мякотью концевых фаланг согнутых II–V пальцев обеих рук пропальпировать подколенную ямку согнутого сустава круговыми движениями, мягко прижимая лимфатические узлы к костным тканям	
39	Уточнить наличие болезненности при пальпации	
40	Расположить обе руки на левом коленном суставе пациента так, чтобы большие пальцы располагались на надколеннике, а согнутые фаланги II–V пальцев в подколенной ямке	
41	Мякотью концевых фаланг согнутых II–V пальцев обеих рук пропальпировать подколенную ямку согнутого сустава круговыми движениями, мягко прижимая лимфатические узлы к костным тканям	

№	Критерии соответствия	1 — выполнено, 0 — не выполнено
42	Уточнить наличие болезненности при пальпации	
43	Озвучить заключение: подколенные лимфатические узлы пальпируются или нет	
44	Размер лимфатических узлов (см)	
45	Консистенция лимфатических узлов (плотная или мягкая)	
46	Подвижные или неподвижные	
47	Спаяны между собой и с окружающими тканями или нет	
48	Болезненные или нет	
<b>Завершение процедуры</b>		
49	Сделать заключение о результатах обследования лимфатических узлов	
50	Паховые, подколенные лимфатические узлы визуализируются или нет	
51	Паховые, подколенные лимфатические узлы пальпируются или нет	
52	Лимфатические узлы какой группы пальпируются — указать	
53	С какой стороны (справа, слева)	
54	Размер лимфатических узлов (см)	
55	Консистенция лимфатических узлов (плотная или мягкая)	
56	Подвижные или неподвижные	
57	Спаяны между собой и с окружающими тканями или нет	
58	Болезненные или нет	
59	Поблагодарить пациента	
60	Разрешить пациенту одеться	
61	Обработать руки гигиеническим способом	
<b>Всего _____ баллов (минимум 43 балла)</b>		<b>Оценка      Зачтено / не зачтено</b>

Ф.И.О. преподавателя \_\_\_\_\_ Подпись \_\_\_\_\_



## 5. ОСМОТР И ПАЛЬПАЦИЯ ЩИТОВИДНОЙ ЖЕЛЕЗЫ



*Рис. 16.* Пальпация перешейка щитовидной железы (пункты 19-24)

## 5. ОЦЕНОЧНЫЙ ЛИСТ ПО ВЫПОЛНЕНИЮ ПРАКТИЧЕСКОГО НАВЫКА

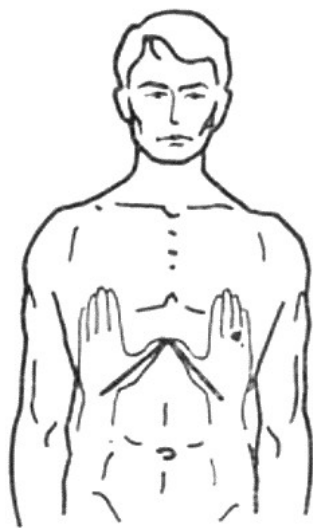Ф.И.О. \_\_\_\_\_ Группа \_\_\_\_\_ Дата \_\_\_\_\_

№	Критерии соответствия	1 — выполнено, 0 — не выполнено
<b>Подготовительный этап</b>		
1	Поздороваться с пациентом	
2	Представиться пациенту	
3	Уточнить Ф.И.О. пациента	
4	Уточнить возраст пациента	
5	Уточнить самочувствие пациента на момент осмотра	
6	Озвучить название метода обследования: «Осмотр и пальпация щитовидной железы»	
7	Получить согласие пациента на проведение обследования	
8	Предложить пациенту освободить область шеи и декольте от одежды	
9	Расположить пациента в вертикальном положении стоя лицом к источнику дневного света	
10	Уточнить у пациента наличие болезненности в области шеи	
11	Обработать руки гигиеническим способом, при необходимости надеть перчатки	
<b>Основной этап</b>		
12	Встать напротив пациента, лицом к нему	
13	Попросить пациента повернуть голову вправо	
14	Осмотреть передне-левую поверхность шеи	
15	Попросить пациента повернуть голову влево	
16	Осмотреть передне-правую поверхность шеи	
17	Предложить пациенту слегка нагнуть голову вперед	
18	Мякотью больших пальцев обеих рук пропальпировать расположение щитовидного и перстневидного хрящей на передней поверхности шеи с двух сторон	
19	Большие пальцы обеих рук расположить ниже перстневидного хряща с двух сторон от передней срединной линии	
20	2–4 пальцы обеих рук расположить на задней поверхности шеи пациента	
21	Большими пальцами обеих рук ниже перстневидного хряща выполнить скользящее движение сверху вниз, пальпируя перешеек щитовидной железы	

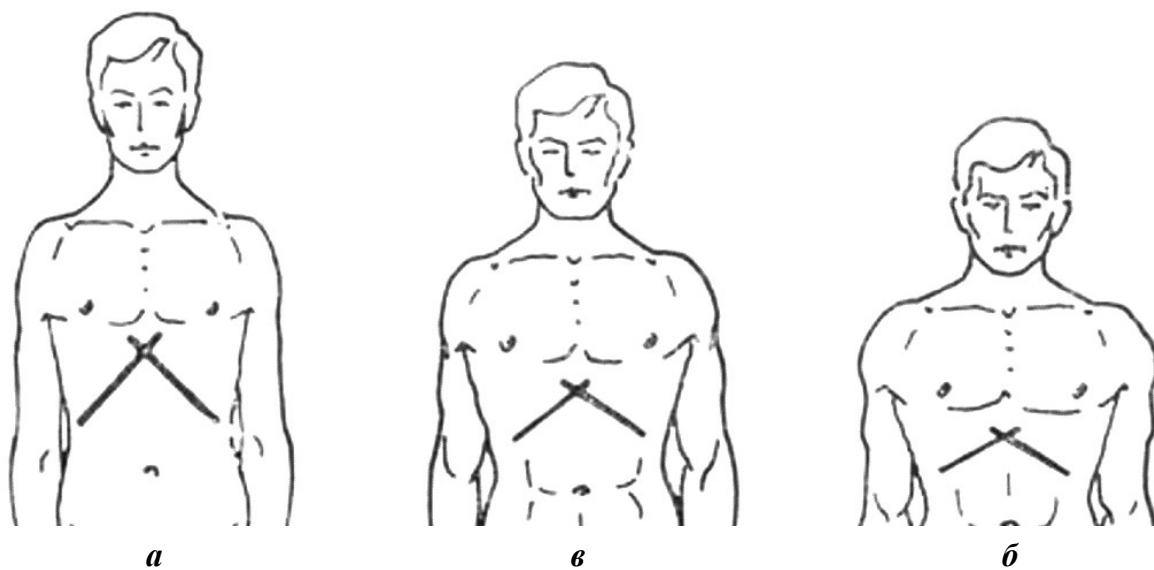
№	Критерии соответствия	1 — выполнено, 0 — не выполнено
22	Движение выполняется одновременно с двух сторон	
23	Предложить пациенту проглотить слюну	
24	При глотательном движении фиксировать большие пальцы обеих рук на перешейке щитовидной железы	
25	Круговыми движениями большими пальцами обеих рук провести пальпацию долей щитовидной железы	
26	Пальпация осуществляется одновременно с двух сторон	
27	Большие пальцы смещаются латерально и вверх до верхнего края щитовидного хряща	
28	Уточнить у пациента наличие болезненности	
<b>Завершение процедуры</b>		
29	Озвучить результаты осмотра: щитовидная железа визуализируется или нет	
30	Сделать заключение о результатах пальпации: перешеек щитовидной железы пальпируется или нет	
31	Доли щитовидной железы пальпируются или нет	
32	Локализация щитовидной железы (в типичном месте или нет)	
33	Размер (щитовидная железа увеличена или нет)	
34	Консистенция (мягкая, плотная)	
35	Поверхность (гладкая или бугристая)	
36	Уплотнения (пальпируются или нет)	
37	Подвижность при глотании (в норме перешеек смещается на 1–2 см)	
38	Болезненность (болезненная при пальпации или нет)	
39	Поблагодарить пациента	
40	Разрешить пациенту одеться	
41	Обработать руки гигиеническим способом	
<b>Всего _____ баллов (минимум 29 баллов)</b>		<b>Оценка      Зачтено / не зачтено</b>

Ф.И.О. преподавателя \_\_\_\_\_ Подпись \_\_\_\_\_

## 6. ОПРЕДЕЛЕНИЕ ФОРМЫ ГРУДНОЙ КЛЕТКИ (ОСМОТР И ПАЛЬПАЦИЯ)



*Рис. 17.* Определение величины эпигастрального угла (пункты 26-29)



*Рис. 18.* Нормальные формы грудной клетки:  
*а* — астеническая; *б* — нормостеническая; *в* — гиперстеническая

## 6. ОЦЕНОЧНЫЙ ЛИСТ ПО ВЫПОЛНЕНИЮ ПРАКТИЧЕСКОГО НАВЫКА

Ф.И.О. \_\_\_\_\_ Группа \_\_\_\_\_ Дата \_\_\_\_\_

№	Критерии соответствия	1 — выполнено, 0 — не выполнено
<b>Подготовительный этап</b>		
1	Поздороваться с пациентом	
2	Представиться пациенту	
3	Уточнить Ф.И.О. пациента	
4	Уточнить возраст пациента	
5	Уточнить самочувствие пациента на момент осмотра	
6	Озвучить название метода исследования: «Определение формы грудной клетки»	
7	Получить согласие пациента на проведение обследования	
8	Предложить пациенту освободить грудную клетку от одежды	
9	Расположить пациента в вертикальном положении стоя лицом к источнику дневного света	
10	Попросить пациента опустить руки вниз и развести их в стороны	
11	Попросить пациента дышать спокойно и ровно	
12	Обработать руки гигиеническим способом, при необходимости надеть перчатки	
13	Стать напротив пациента, лицом к нему	
<b>Основной этап</b>		
<b><i>Статический осмотр грудной клетки</i></b>		
14	Оценить симметричность расположения ключиц	
15	Озвучить заключение: ключицы находятся на одном уровне или нет	
16	Оценить выраженность надключичных ямок	
17	Озвучить заключение: надключичные ямки видны или нет	
18	Симметричны или нет	
19	Оценить направление ребер	
20	Озвучить заключение: направление ребер косое, горизонтальное или ближе к вертикальному	
21	Оценить ширину межреберных промежутков	
22	Озвучить заключение: межреберные промежутки узкие, нормальной ширины или широкие	

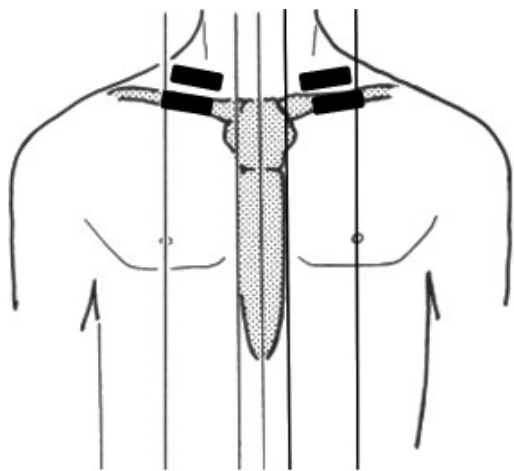
№	Критерии соответствия	1 — выполнено, 0 — не выполнено
23	Оценить симметричность правой и левой половин грудной клетки, озвучить заключение (обе половины грудной клетки симметричны или нет)	
24	Оценить симметричность плечевых суставов	
25	Озвучить заключение: плечевые суставы симметричны или нет	
26	Расположить большие пальцы левой и правой кисти ладонной поверхностью по краю реберных дуг соответственно справа и слева	
27	Соединить их ногтевые фаланги у мечевидного отростка	
28	Оценить величину эпигастрального угла по величине угла между большими пальцами	
29	Озвучить заключение: эпигастральный угол прямой, острый или тупой	
30	Попросить пациента повернуться спиной к источнику дневного света	
31	Попросить пациента опустить руки вниз	
32	Оценить симметричность расположения лопаток	
33	Озвучить заключение: лопатки расположены симметрично или нет	
34	Лопатки плотно прилегают к грудной клетке, контурируются (умеренно прилегают) или крыловидно отстают от грудной клетки	
35	Оценить отклонение позвоночного столба от вертикальной оси	
36	Озвучить заключение: патологические отклонения позвоночника выявлены или нет	
37	Дать заключение о форме грудной клетки: грудная клетка нормостеническая, астеническая или гиперстеническая	
38	Деформации грудной клетки выявлены или нет	
<b><i>Динамический осмотр грудной клетки</i></b>		
39	Предложить пациенту повернуться лицом к источнику дневного света	
40	Определить тип дыхания путем визуального наблюдения за несколькими дыхательными экскурсиями грудной клетки пациента	
41	Озвучить заключение: тип дыхания грудной, брюшной или смешанный	
42	Определить частоту дыхания путем визуального наблюдения за дыхательными экскурсиями грудной клетки пациента	

№	Критерии соответствия	1 — выполнено, 0 — не выполнено
43	Расположить пальцы на запястье пациента как при исследовании пульса	
44	Подсчет дыхательных движений производить в течение одной минуты с использованием секундомера или часов с секундной стрелкой	
45	Озвучить заключение: частота дыхательных движений ... в минуту (в норме ЧД 14–20 в мин)	
46	Определить ритмичность дыхания по равномерности дыхательных пауз	
47	Озвучить заключение: дыхание ритмичное или нет	
48	Обратить внимание на интенсивность шума, создаваемого воздушным потоком в обе фазы дыхания	
49	Озвучить заключение: дополнительные звуки при дыхании слышны или нет	
50	Предложить пациенту повернуться спиной к источнику дневного света	
51	Предложить пациенту развести руки в стороны	
52	Расположить ладони обеих рук ниже нижнего угла лопатки	
53	Большие пальцы обеих рук расположить на нижних углах лопаток вертикально, 2–5 пальцы направлены в подмышечные области	
54	Попросить пациента дышать глубоко грудной клеткой	
55	Наблюдать за углами лопаток и движением рук исследователя во время акта дыхания	
56	Озвучить заключение: обе половины грудной клетки симметрично участвуют в акте дыхания или не симметрично	
<b>Завершение процедуры</b>		
57	Поблагодарить пациента	
58	Разрешить пациенту одеться	
59	Обработать руки гигиеническим способом	
<b>Всего _____ баллов (минимум 41 балл)</b>		<b>Оценка      Зачтено / не зачтено</b>

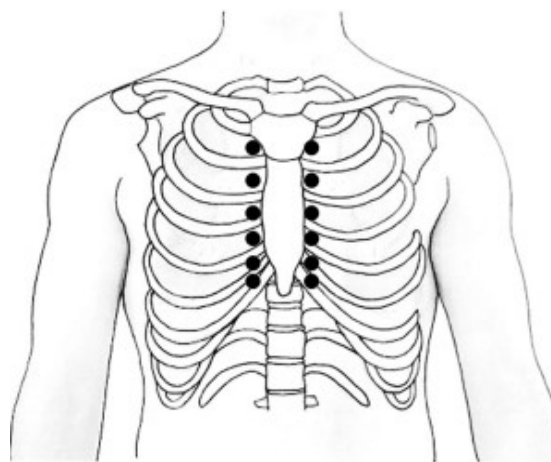
Ф.И.О. преподавателя \_\_\_\_\_ Подпись \_\_\_\_\_

## 7. ПАЛЬПАЦИЯ БОЛЕВЫХ ТОЧЕК ГРУДНОЙ КЛЕТКИ

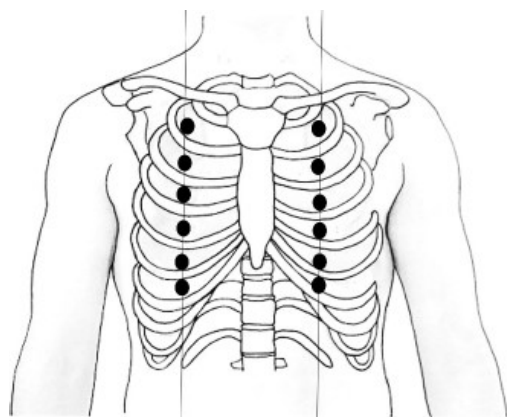
### 7.1. ПАЛЬПАЦИЯ БОЛЕВЫХ ТОЧЕК ПЕРЕДНЕЙ И ЛАТЕРАЛЬНОЙ ПОВЕРХНОСТИ ГРУДНОЙ КЛЕТКИ



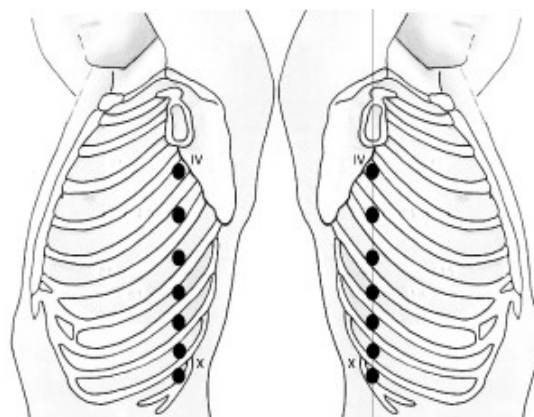
*Рис. 19.* Пальпация надключичных областей, ключиц (пункты 19-24). Черным указаны области пальпации



*Рис. 20.* Пальпация болевых точек по краю грудины по межреберьям (пункты 25-32). Черным указаны точки пальпации. Пальпация проводится согнутыми II и III пальцами правой руки в виде буквы «V»



*Рис. 21.* Пальпация по среднеключичной линии по межреберьям (проводится одновременно двумя руками) (пункты 33-41). Черным указаны точки пальпации



*Рис. 22.* Пальпация боковых поверхностей грудной клетки по межреберьям (проводится одновременно двумя руками) (пункты 43-52). Черным указаны точки пальпации



## 7.1. ОЦЕНОЧНЫЙ ЛИСТ ПО ВЫПОЛНЕНИЮ ПРАКТИЧЕСКОГО НАВЫКА

Ф.И.О. \_\_\_\_\_ Группа \_\_\_\_\_ Дата \_\_\_\_\_

№	Критерии соответствия	1 — выполнено, 0 — не выполнено
<b>Подготовительный этап</b>		
1	Поздороваться с пациентом	
2	Представиться пациенту	
3	Уточнить Ф.И.О. пациента	
4	Уточнить возраст пациента	
5	Уточнить самочувствие пациента на момент осмотра	
6	Озвучить название метода обследования: «Пальпация болевых точек передней и латеральной поверхности грудной клетки»	
7	Получить согласие пациента на проведение обследования	
8	Предложить пациенту освободить грудную клетку от одежды	
9	Расположить пациента в вертикальном положении стоя лицом к источнику дневного света	
10	Попросить пациента опустить руки вниз	
11	Попросить пациента расслабить мышцы плечевого пояса	
12	Попросить пациента дышать спокойно и ровно	
13	Уточнить у пациента наличие болезненности в области грудной клетки	
14	Предупредить пациента, чтобы он сообщил о появлении болезненных ощущений при пальпации	
15	Обработать руки гигиеническим способом, при необходимости надеть перчатки	
<b>Основной этап</b>		
16	Встать напротив пациента, лицом к нему	
17	Попросить пациента повернуть голову в сторону	
18	Обхватить левой ладонью область правого плечевого сустава пациента	
<b>Пальпация надключичных областей, ключиц</b>		
19	Мякотью концевых фаланг согнутых II–V пальцев правой руки провести пальпацию надключичной области справа	
20	Мякотью концевых фаланг согнутых II–V пальцев правой руки провести пальпацию надключичной области слева	
21	Уточнить у пациента наличие болезненности	

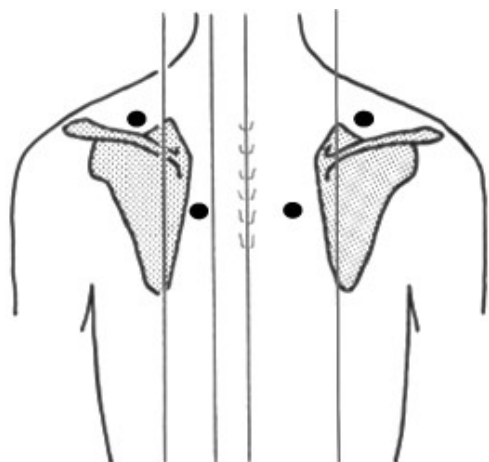
№	Критерии соответствия	1 — выполнено, 0 — не выполнено
22	Мякотью концевых фаланг согнутых II–V пальцев правой руки провести пальпацию ключицы справа	
23	Мякотью концевых фаланг согнутых II–V пальцев правой руки провести пальпацию ключицы слева	
24	Уточнить у пациента наличие болезненности	
<b><i>Пальпация по краю грудины по межреберьям</i></b>		
25	Мякотью концевых фаланг согнутых II и III пальцев правой руки в виде буквы «V» провести пальпацию одновременно справа и слева по краю грудины в первом межреберье	
26	Мякотью концевых фаланг согнутых II и III пальцев правой руки в виде буквы «V» провести пальпацию одновременно справа и слева по краю грудины во втором межреберье	
27	Мякотью концевых фаланг согнутых II и III пальцев правой руки в виде буквы «V» провести пальпацию одновременно справа и слева по краю грудины в третьем межреберье	
28	Уточнить у пациента наличие болезненности	
29	Мякотью концевых фаланг согнутых II и III пальцев правой руки в виде буквы «V» провести пальпацию одновременно справа и слева по краю грудины в четвертом межреберье	
30	Мякотью концевых фаланг согнутых II и III пальцев правой руки в виде буквы «V» провести пальпацию одновременно справа и слева по краю грудины в пятом межреберье	
31	Мякотью концевых фаланг согнутых II и III пальцев правой руки в виде буквы «V» провести пальпацию одновременно справа и слева по краю грудины в шестом межреберье	
32	Уточнить у пациента наличие болезненности	
<b><i>Пальпация по среднеключичной линии по межреберьям (одновременно двумя руками)</i></b>		
33	Мякотью концевых фаланг согнутых II–V пальцев обеих рук провести пальпацию по средне-ключичной линии слева и справа в первом межреберье	
34	Мякотью концевых фаланг согнутых II–V пальцев обеих рук провести пальпацию по средне-ключичной линии слева и справа во втором межреберье	

№	Критерии соответствия	1 — выполнено, 0 — не выполнено
35	Уточнить наличие болезненности	
36	Мякотью концевых фаланг согнутых II–V пальцев обеих рук провести пальпацию по средне-ключичной линии слева и справа в третьем межреберье	
37	Мякотью концевых фаланг согнутых II–V пальцев обеих рук провести пальпацию по средне-ключичной линии слева и справа в четвертом межреберье	
38	Уточнить наличие болезненности	
39	Мякотью концевых фаланг согнутых II–V пальцев обеих рук провести пальпацию по средне-ключичной линии слева и справа в пятом межреберье	
40	Мякотью концевых фаланг согнутых II–V пальцев обеих рук провести пальпацию по средне-ключичной линии слева и справа в шестом межреберье	
41	Уточнить наличие болезненности	
<b><i>Пальпация боковых поверхностей грудной клетки по межреберьям (одновременно двумя руками)</i></b>		
42	Предложить пациенту завести обе руки за голову	
43	Мякотью концевых фаланг согнутых II–V пальцев обеих рук провести пальпацию по средне-подмышечной линии слева и справа в четвертом межреберье	
44	Мякотью концевых фаланг согнутых II–V пальцев обеих рук провести пальпацию по средне-подмышечной линии слева и справа в пятом межреберье	
45	Уточнить наличие болезненности	
46	Мякотью концевых фаланг согнутых II–V пальцев обеих рук провести пальпацию по средне-подмышечной линии слева и справа в шестом межреберье	
47	Мякотью концевых фаланг согнутых II–V пальцев обеих рук провести пальпацию по средне-подмышечной линии слева и справа в седьмом межреберье	
48	Уточнить наличие болезненности	
49	Мякотью концевых фаланг согнутых II–V пальцев обеих рук провести пальпацию по средне-подмышечной линии слева и справа в восьмом межреберье	
50	Мякотью концевых фаланг согнутых II–V пальцев обеих рук провести пальпацию по средне-подмышечной линии слева и справа в девятом межреберье	

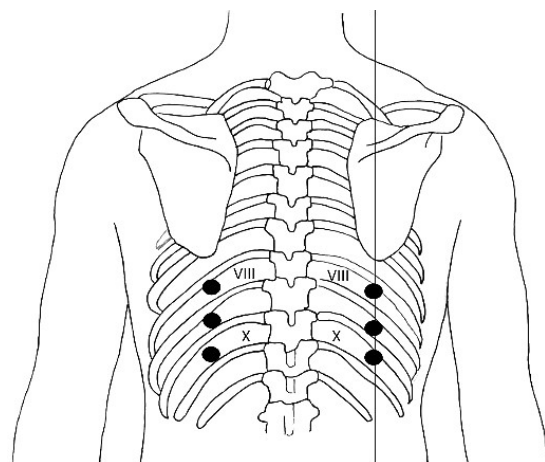
№	Критерии соответствия	1 — выполнено, 0 — не выполнено
51	Мякотью концевых фаланг согнутых II–V пальцев обеих рук провести пальпацию по средне-подмышечной линии слева и справа в десятом межреберье	
52	Уточнить наличие болезненности	
<b>Завершение процедуры</b>		
53	Сделать заключение о результатах пальпации: болезненность присутствует или отсутствует	
54	Локализация болезненности при ее наличии	
55	Поблагодарить пациента	
56	Разрешить пациенту одеться	
57	Обработать руки гигиеническим способом	
<b>Всего _____ баллов</b> <b>(минимум 45 баллов)</b>		<b>Оценка</b> <b>Зачтено / не зачтено</b>

Ф.И.О. преподавателя \_\_\_\_\_ Подпись \_\_\_\_\_

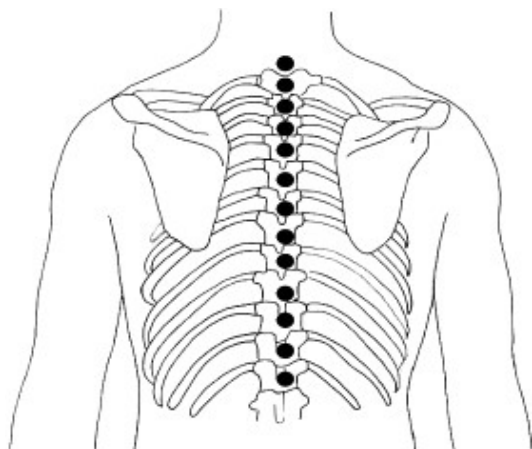
## 7.2. ПАЛЬПАЦИЯ БОЛЕВЫХ ТОЧЕК ЗАДНЕЙ ПОВЕРХНОСТИ ГРУДНОЙ КЛЕТКИ



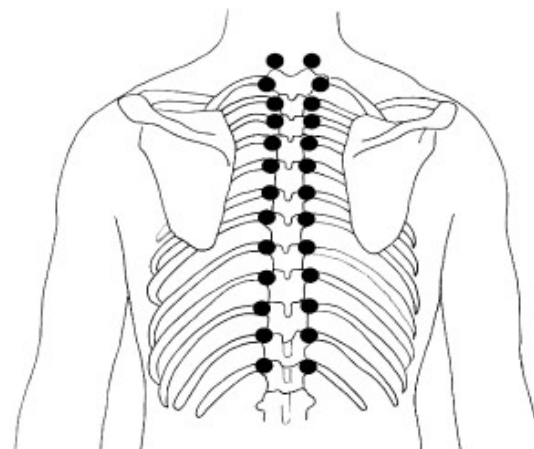
*Рис. 23.* Пальпация задней поверхности грудной клетки (проводится одновременно двумя руками) (пункты 17-19).  
Черным указаны точки пальпации



*Рис. 24.* Пальпация задней поверхности грудной клетки (проводится одновременно двумя руками) (пункты 20-23).  
Черным указаны точки пальпации



*Рис. 25.* Пальпация остистых отростков грудных позвонков (пункты 24-40) (проводится большим пальцем правой руки).  
Черным указаны точки пальпации



*Рис. 26.* Пальпация паравертебральных точек (пункты 41-55) (проводится согнутыми II и III пальцами правой руки в виде буквы «V»). Черным указаны точки пальпации

## 7.2. ОЦЕНОЧНЫЙ ЛИСТ ПО ВЫПОЛНЕНИЮ ПРАКТИЧЕСКОГО НАВЫКА

Ф.И.О. \_\_\_\_\_ Группа \_\_\_\_\_ Дата \_\_\_\_\_

№	Критерии соответствия	1 — выполнено, 0 — не выполнено
<b>Подготовительный этап</b>		
1	Поздороваться с пациентом	
2	Представиться пациенту	
3	Уточнить Ф.И.О. пациента	
4	Уточнить возраст пациента	
5	Уточнить самочувствие пациента на момент осмотра	
6	Озвучить название метода обследования: «Пальпация болевых точек задней поверхности грудной клетки»	
7	Получить согласие пациента на проведение обследования	
8	Предложить пациенту освободить грудную клетку от одежды	
9	Расположить пациента в вертикальном положении стоя спиной к источнику дневного света	
10	Попросить пациента скрестить руки на груди («обнять» себя)	
11	Попросить пациента расслабить мышцы плечевого пояса	
12	Попросить пациента дышать спокойно и ровно	
13	Уточнить у пациента наличие болезненности в области грудной клетки	
14	Предупредить пациента, чтобы он сообщил о появлении болезненных ощущений при пальпации	
15	Обработать руки гигиеническим способом, при необходимости надеть перчатки	
<b>Основной этап</b>		
<i><b>Пальпация задней поверхности грудной клетки (одновременно двумя руками)</b></i>		
16	Встать сзади пациента, слева	
17	Мякотью концевых фаланг согнутых II–V пальцев обеих рук провести пальпацию надостной области справа и слева	
18	Мякотью концевых фаланг согнутых II–V пальцев обеих рук провести пальпацию межлопаточной области справа и слева	
19	Уточнить наличие болезненности	
20	Мякотью концевых фаланг согнутых II–V пальцев обеих рук провести пальпацию по лопаточной линии справа и слева в восьмом межреберье	
21	Мякотью концевых фаланг согнутых II–V пальцев обеих рук провести пальпацию по лопаточной линии справа и слева в девятом межреберье	

№	Критерии соответствия	1 — выполнено, 0 — не выполнено
22	Мякотью концевых фаланг согнутых II–V обеих рук провести пальпацию по лопаточной линии справа и слева в десятом межреберье	
23	Уточнить наличие болезненности	
<b><i>Пальпация остистых отростков грудных позвонков и паравerteбральных точек</i></b>		
24	Обхватить левой ладонью область левого плечевого сустава пациента	
25	Мякотью концевой фаланги согнутого большого пальца правой руки пропальпировать остистый отросток VII шейного позвонка	
26	Мякотью концевой фаланги согнутого большого пальца правой руки пропальпировать остистый отросток I грудного позвонка	
27	Мякотью концевой фаланги согнутого большого пальца правой руки пропальпировать остистый отросток II грудного позвонка	
28	Уточнить наличие болезненности	
29	Мякотью концевой фаланги согнутого большого пальца правой руки пропальпировать остистый отросток III грудного позвонка	
30	Мякотью концевой фаланги согнутого большого пальца правой руки пропальпировать остистый отросток VI грудного позвонка	
31	Мякотью концевой фаланги согнутого большого пальца правой руки пропальпировать остистый отросток V грудного позвонка	
32	Уточнить наличие болезненности	
33	Мякотью концевой фаланги согнутого большого пальца правой руки пропальпировать остистый отросток VI грудного позвонка	
34	Мякотью концевой фаланги согнутого большого пальца правой руки пропальпировать остистый отросток VII грудного позвонка	
35	Мякотью концевой фаланги согнутого большого пальца правой руки пропальпировать остистый отросток VIII грудного позвонка	
36	Мякотью концевой фаланги согнутого большого пальца правой руки пропальпировать остистый отросток IX грудного позвонка	

№	Критерии соответствия	1 — выполнено, 0 — не выполнено
37	Мякотью концевой фаланги согнутого большого пальца правой руки пропальпировать остистый отросток X грудного позвонка	
38	Мякотью концевой фаланги согнутого большого пальца правой руки пропальпировать остистый отросток XI грудного позвонка	
39	Мякотью концевой фаланги согнутого большого пальца правой руки пропальпировать остистый отросток XII грудного позвонка	
40	Уточнить наличие болезненности	
41	Мякотью концевых фаланг согнутых II и III пальцев правой руки в виде буквы «V» провести пальпацию одновременно справа и слева паравертебральных точек на уровне остистого отростка VII шейного позвонка	
42	Мякотью концевых фаланг согнутых II и III пальцев правой руки в виде буквы «V» провести пальпацию одновременно справа и слева паравертебральных точек на уровне остистого отростка I грудного позвонка	
43	Мякотью концевых фаланг согнутых II и III пальцев правой руки в виде буквы «V» провести пальпацию одновременно справа и слева паравертебральных точек на уровне остистого отростка II грудного позвонка	
44	Уточнить у пациента наличие болезненности	
45	Мякотью концевых фаланг согнутых II и III пальцев правой руки в виде буквы «V» провести пальпацию одновременно справа и слева паравертебральных точек на уровне остистого отростка III грудного позвонка	
46	Мякотью концевых фаланг согнутых II и III пальцев правой руки в виде буквы «V» провести пальпацию одновременно справа и слева паравертебральных точек на уровне остистого отростка IV грудного позвонка	
47	Мякотью концевых фаланг согнутых II и III пальцев правой руки в виде буквы «V» провести пальпацию одновременно справа и слева паравертебральных точек на уровне остистого отростка V грудного позвонка	
48	Мякотью концевых фаланг согнутых II и III пальцев правой руки в виде буквы «V» провести пальпацию одновременно справа и слева паравертебральных точек на уровне остистого отростка VI грудного позвонка	



№	Критерии соответствия	1 — выполнено, 0 — не выполнено
49	Мякотью концевых фаланг согнутых II и III пальцев правой руки в виде буквы «V» провести пальпацию одновременно справа и слева паравертебральных точек на уровне остистого отростка VII грудного позвонка	
50	Мякотью концевых фаланг согнутых II и III пальцев правой руки в виде буквы «V» провести пальпацию одновременно справа и слева паравертебральных точек на уровне остистого отростка VIII грудного позвонка	
51	Мякотью концевых фаланг согнутых II и III пальцев правой руки в виде буквы «V» провести пальпацию одновременно справа и слева паравертебральных точек на уровне остистого отростка IX грудного позвонка	
52	Мякотью концевых фаланг согнутых II и III пальцев правой руки в виде буквы «V» провести пальпацию одновременно справа и слева паравертебральных точек на уровне остистого отростка X грудного позвонка	
53	Мякотью концевых фаланг согнутых II и III пальцев правой руки в виде буквы «V» провести пальпацию одновременно справа и слева паравертебральных точек на уровне остистого отростка XI грудного позвонка	
54	Мякотью концевых фаланг согнутых II и III пальцев правой руки в виде буквы «V» провести пальпацию одновременно справа и слева паравертебральных точек на уровне остистого отростка XII грудного позвонка	
55	Уточнить у пациента наличие болезненности	
<b>Завершение процедуры</b>		
56	Сделать заключение о результатах пальпации: болезненность присутствует или отсутствует	
57	Локализация болезненности при ее наличии	
58	Поблагодарить пациента	
59	Разрешить пациенту одеться	
60	Обработать руки гигиеническим способом	
<b>Всего _____ баллов (минимум 42 балла)</b>		<b>Оценка      Зачтено / не зачтено</b>

Ф.И.О. преподавателя \_\_\_\_\_ Подпись \_\_\_\_\_

## 8. СРАВНИТЕЛЬНАЯ ПЕРКУССИЯ ЛЕГКИХ

### 8.1. СРАВНИТЕЛЬНАЯ ПЕРКУССИЯ ЛЕГКИХ ПО ПЕРЕДНЕЙ И БОКОВОЙ ПОВЕРХНОСТИ ГРУДНОЙ КЛЕТКИ

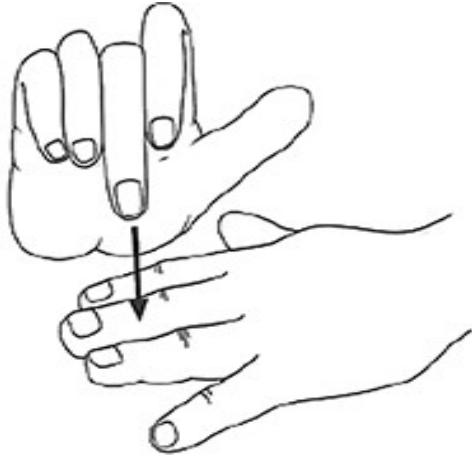

Рис. 27. Техника перкуссии

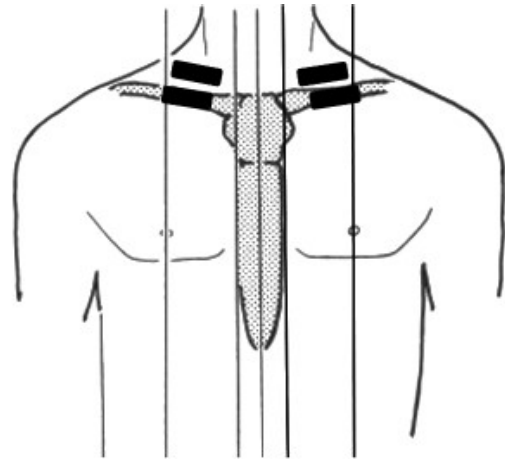


Рис. 28. Сравнительная перкуссия в надключичных ямках и по ключицам (пункты 17-49). Черным указано расположение пальца-плексиметра

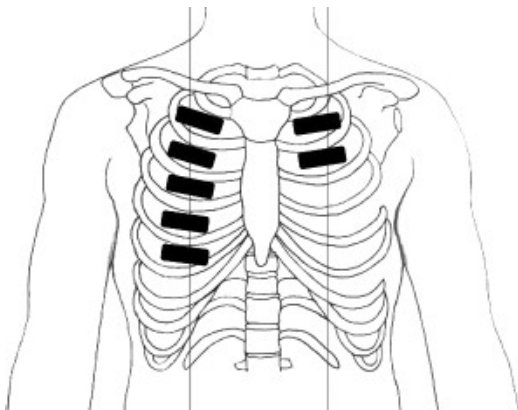


Рис. 29. Сравнительная перкуссия по межреберьям (пункты 50-118). Черным указано расположение пальца-плексиметра

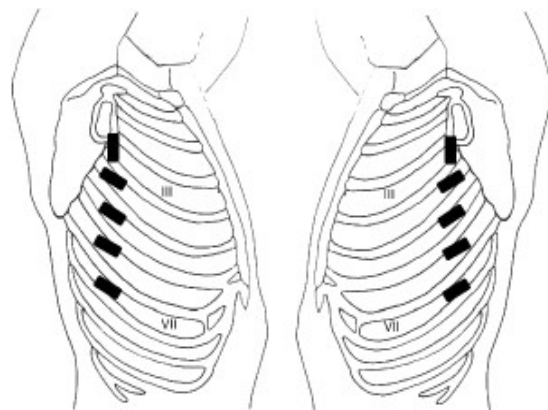


Рис. 30. Перкуссия боковых поверхностей грудной клетки (пункты 122-201). Черным указано расположение пальца-плексиметра

## 8.1. ОЦЕНОЧНЫЙ ЛИСТ ПО ВЫПОЛНЕНИЮ ПРАКТИЧЕСКОГО НАВЫКА

Ф.И.О. \_\_\_\_\_ Группа \_\_\_\_\_ Дата \_\_\_\_\_

№	Критерии соответствия	1 — выполнено, 0 — не выполнено
<b>Подготовительный этап</b>		
1	Поздороваться с пациентом	
2	Представиться пациенту	
3	Уточнить Ф.И.О. пациента	
4	Уточнить возраст пациента	
5	Уточнить самочувствие пациента на момент осмотра	
6	Озвучить название метода обследования: «Сравнительная перкуссия легких по передней и боковой поверхности грудной клетки»	
7	Получить согласие пациента на проведение обследования	
8	Предложить пациенту освободить грудную клетку от одежды	
9	Расположить пациента в вертикальном положении, лицом к источнику дневного света	
10	Попросить пациента опустить руки вниз	
11	Попросить пациента расслабить мышцы плечевого пояса	
12	Попросить пациента дышать спокойно и ровно	
13	Уточнить у пациента наличие болезненности в области грудной клетки	
14	Обработать руки гигиеническим способом	
<b>Основной этап</b>		
<i><b>Перкуссия передней поверхности грудной клетки</b></i>		
15	Встать справа напротив правой половины грудной клетки пациента, лицом к нему	
16	Попросить пациента повернуть голову влево	
<i><b>Сравнительная перкуссия в надключичных ямках</b></i>		
17	Ладонь левой руки расположить на поверхности тела пациента таким образом, чтобы середина дистальной фаланги среднего пальца соответствовала предполагаемой точке перкуссии	
18	Палец-пlessиметр расположить <b>справа</b> параллельно ключице в надключичной ямке	
19	Палец-пlessиметр плотно прижать к коже по правой средне-ключичной линии	

№	Критерии соответствия	1 — выполнено, 0 — не выполнено
20	Безымянный и указательный пальцы расставить, они не соприкасаются со средним	
21	Провести перкуссию методом громкой перкуссии в надключичной ямке по дистальной фаланге пальца-плессиметра	
22	В качестве молоточка использовать средний палец правой кисти, согнутый в проксимальном и дистальном межфаланговых суставах таким образом, чтобы его концевая фаланга располагалась перпендикулярно поверхности дистальной фаланги среднего пальца левой руки	
23	Удары наносить ниже ногтя дистальной фаланги (между ногтем и дистальным межфаланговым суставом)	
24	Удары отрывистые, одинаковой силы, по два в каждой точке перкуссии	
25	Межфаланговые суставы среднего пальца, локтевой и плечевой суставы правой руки остаются неподвижными	
26	После второго удара палец-молоточек не должен оставаться прижатым к пальцу-плессиметру	
27	Ладонь левой руки расположить на поверхности тела пациента таким образом, чтобы середина дистальной фаланги среднего пальца соответствовала предполагаемой точке перкуссии	
28	Палец-плессиметр расположить <b>слева</b> параллельно ключице в надключичной ямке	
29	Палец-плессиметр плотно прижать к коже по левой среднеключичной линии	
30	Безымянный и указательный пальцы расставить, они не соприкасаются со средним	
31	Провести перкуссию методом громкой перкуссии в надключичной ямке по дистальной фаланге пальца-плессиметра	
32	В качестве молоточка использовать средний палец правой кисти, согнутый в проксимальном и дистальном межфаланговых суставах таким образом, чтобы его концевая фаланга располагалась перпендикулярно поверхности дистальной фаланги среднего пальца левой руки	
33	Удары наносить ниже ногтя дистальной фаланги (между ногтем и дистальным межфаланговым суставом)	

№	Критерии соответствия	1 — выполнено, 0 — не выполнено
34	Удары отрывистые, одинаковой силы, по два в каждой точке перкуссии	
35	Межфаланговые суставы среднего пальца, локтевой и плечевой суставы правой руки остаются неподвижными	
36	После второго удара палец-молоточек не должен оставаться прижатым к пальцу-плессиметру	
37	Сравнить перкуторный звук, озвучить заключение (перкуторный звук одинаковый справа и слева или нет)	
<b><i>Сравнительная перкуссия по ключицам</i></b>		
38	Провести перкуссию методом громкой перкуссии непосредственно по <b>правой</b> ключице по средне-ключичной линии	
39	В качестве молоточка использовать средний палец правой кисти, согнутый в проксимальном и дистальном межфаланговых суставах таким образом, чтобы его концевая фаланга располагалась перпендикулярно поверхности середины ключицы	
40	Удары наносить в центр ключицы за счет движений в правом лучезапястном суставе	
41	Удары отрывистые, одинаковой силы, по два в каждой точке перкуссии	
42	Межфаланговые суставы среднего пальца, локтевой и плечевой суставы правой руки остаются неподвижными	
43	После второго удара палец-молоточек не должен оставаться прижатым к ключице	
44	Провести перкуссию методом громкой перкуссии непосредственно по <b>левой</b> ключице по средне-ключичной линии	
45	Удары наносить в центр ключицы за счет движений в правом лучезапястном суставе	
46	Удары отрывистые, одинаковой силы, по два в каждой точке перкуссии	
47	Межфаланговые суставы среднего пальца, локтевой и плечевой суставы правой руки остаются неподвижными	
48	После второго удара палец-молоточек не должен оставаться прижатым к ключице	
49	Сравнить перкуторный звук, озвучить заключение (перкуторный звук одинаковый справа и слева или нет)	

№	Критерии соответствия	1 — выполнено, 0 — не выполнено
<b><i>Сравнительная перкуссия в подключичных ямках (1-е межреберье)</i></b>		
50	Ладонь левой руки расположить на поверхности тела пациента таким образом, чтобы середина средней фаланги среднего пальца соответствовала предполагаемой точке перкуссии	
51	Расположить палец-плексиметр горизонтально по <b>правой</b> средне-ключичной линии в 1-м межреберье	
52	Палец-плексиметр плотно прижат к коже	
53	Безымянный и указательный пальцы расставить, они не соприкасаются со средним	
54	Провести перкуссию методом громкой перкуссии по средней фаланге пальца-плексиметра	
55	В качестве молоточка использовать средний палец правой кисти, согнутый в проксимальном и дистальном межфаланговых суставах таким образом, чтобы его концевая фаланга располагалась перпендикулярно поверхности средней фаланги среднего пальца левой руки	
56	Удары наносить в центр этой фаланги за счет движений в правом лучезапястном суставе	
57	Удары отрывистые, одинаковой силы, по два в каждой точке перкуссии	
58	Межфаланговые суставы среднего пальца, локтевой и плечевой суставы правой руки остаются неподвижными	
59	После второго удара палец-молоточек не должен оставаться прижатым к пальцу-плексиметру	
60	Переместить палец-плексиметр и расположить его горизонтально по <b>левой</b> средне-ключичной линии в 1-м межреберье	
61	Палец-плексиметр плотно прижат к коже	
62	Безымянный и указательный пальцы расставить, они не соприкасаются со средним	
63	Провести перкуссию методом громкой перкуссии по средней фаланге пальца-плексиметра	
64	Удары наносить в центр этой фаланги за счет движений в правом лучезапястном суставе	
65	Удары отрывистые, одинаковой силы, по два в каждой точке перкуссии	
66	Межфаланговые суставы среднего пальца, локтевой и плечевой суставы правой руки остаются неподвижными	

№	Критерии соответствия	1 — выполнено, 0 — не выполнено
67	После второго удара палец-молоточек не должен оставаться прижатым к пальцу-плессиметру	
68	Сравнить перкуторный звук, озвучить заключение (перкуторный звук одинаковый справа и слева или нет)	
<b><i>Сравнительная перкуссия во 2-м межреберье</i></b>		
69	Ладонь левой руки расположить на поверхности тела пациента таким образом, чтобы середина средней фаланги среднего пальца соответствовала предполагаемой точке перкуссии	
70	Палец-плессиметр плотно прижат к коже по <b>правой</b> средне-ключичной линии в 2-м межреберье	
71	Безымянный и указательный пальцы расставить, они не соприкасаются со средним	
72	Провести перкуссию методом громкой перкуссии во 2-м межреберье по средней фаланге пальца-плессиметра	
73	В качестве молоточка использовать средний палец правой кисти, согнутый в проксимальном и дистальном межфаланговых суставах таким образом, чтобы его концевая фаланга располагалась перпендикулярно поверхности средней фаланги среднего пальца левой руки	
74	Удары наносить в центр этой фаланги за счет движений в правом лучезапястном суставе	
75	Удары отрывистые, одинаковой силы, по два в каждой точке перкуссии	
76	Межфаланговые суставы среднего пальца, локтевой и плечевой суставы правой руки остаются неподвижными	
77	После второго удара палец-молоточек не должен оставаться прижатым к пальцу-плессиметру	
78	Переместить палец-плессиметр во 2-е межреберье <b>слева</b> по среднеключичной линии	
79	Палец-плессиметр плотно прижат к коже	
80	Безымянный и указательный пальцы расставить, они не соприкасаются со средним	
81	Провести перкуссию методом громкой перкуссии во 2-м межреберье по средней фаланге пальца-плессиметра	
82	В качестве молоточка использовать средний палец правой кисти, согнутый в проксимальном и дистальном межфаланговых суставах таким образом, чтобы его концевая фаланга располагалась перпендикулярно поверхности средней фаланги среднего пальца левой руки	

№	Критерии соответствия	1 — выполнено, 0 — не выполнено
82	Удары наносить в центр этой фаланги за счет движений в правом лучезапястном суставе	
84	Удары отрывистые, одинаковой силы, по два в каждой точке перкуссии	
85	Межфаланговые суставы среднего пальца, локтевой и плечевой суставы правой руки остаются неподвижными	
86	После второго удара палец-молоточек не должен оставаться прижатым к пальцу-плессиметру	
87	Сравнить перкуторный звук, озвучить заключение (перкуторный звук одинаковый справа и слева или нет)	
<b><i>Сравнительная перкуссия в 3-м межреберье</i></b>		
88	Ладонь левой руки расположить на поверхности тела пациента таким образом, чтобы середина средней фаланги среднего пальца соответствовала предполагаемой точке перкуссии	
89	Палец-плессиметр плотно прижат к коже по <b>правой</b> средне-ключичной линии в 3-м межреберье	
90	Безымянный и указательный пальцы расставить, они не соприкасаются со средним	
91	Провести перкуссию методом громкой перкуссии в 3-м межреберье по средней фаланге пальца-плессиметра	
92	В качестве молоточка использовать средний палец правой кисти, согнутый в проксимальном и дистальном межфаланговых суставах таким образом, чтобы его концевая фаланга располагалась перпендикулярно поверхности средней фаланги среднего пальца левой руки	
93	Удары наносить в центр этой фаланги за счет движений в правом лучезапястном суставе	
94	Удары отрывистые, одинаковой силы, по два в каждой точке перкуссии	
95	Межфаланговые суставы среднего пальца, локтевой и плечевой суставы правой руки остаются неподвижными	
96	После второго удара палец-молоточек не должен оставаться прижатым к пальцу-плессиметру	
97	Сравнить перкуторный звук, озвучить заключение (перкуторный звук одинаковый по сравнению со 2-м межреберьем или нет)	



№	Критерии соответствия	1 — выполнено, 0 — не выполнено
<b><i>Сравнительная перкуссия в 4-м межреберье</i></b>		
98	Ладонь левой руки расположить на поверхности тела пациента таким образом, чтобы середина средней фаланги среднего пальца соответствовала предполагаемой точке перкуссии	
99	Палец-пlessиметр плотно прижат к коже по <b>правой</b> средне-ключичной линии в 4-м межреберье	
100	Безымянный и указательный пальцы расставить, они не соприкасаются со средним	
101	Провести перкуссию методом громкой перкуссии во 4-м межреберье по средней фаланге пальца-пlessиметра	
102	В качестве молоточка использовать средний палец правой кисти, согнутый в проксимальном и дистальном межфаланговых суставах таким образом, чтобы его концевая фаланга располагалась перпендикулярно поверхности средней фаланги среднего пальца левой руки	
103	Удары наносить в центр этой фаланги за счет движений в правом лучезапястном суставе	
104	Удары отрывистые, одинаковой силы, по два в каждой точке перкуссии	
105	Межфаланговые суставы среднего пальца, локтевой и плечевой суставы правой руки остаются неподвижными	
106	После второго удара палец-молоточек не должен оставаться прижатым к пальцу-пlessиметру	
107	Сравнить перкуторный звук, озвучить заключение (перкуторный звук одинаковый по сравнению с 3-м межреберьем или нет)	
<b><i>Сравнительная перкуссия в 5-м межреберье</i></b>		
108	Ладонь левой руки расположить на поверхности тела пациента таким образом, чтобы середина средней фаланги среднего пальца соответствовала предполагаемой точке перкуссии	
109	Палец-пlessиметр плотно прижат к коже по <b>правой</b> средне-ключичной линии в 5-м межреберье	
110	Безымянный и указательный пальцы расставить, они не соприкасаются со средним	
111	Провести перкуссию методом громкой перкуссии в 5-м межреберье по средней фаланге пальца-пlessиметра	

№	Критерии соответствия	1 — выполнено, 0 — не выполнено
112	В качестве молоточка использовать средний палец правой кисти, согнутый в проксимальном и дистальном межфаланговых суставах таким образом, чтобы его концевая фаланга располагалась перпендикулярно поверхности средней фаланги среднего пальца левой руки	
113	Удары наносить в центр этой фаланги за счет движений в правом лучезапястном суставе	
114	Удары отрывистые, одинаковой силы, по два в каждой точке перкуссии	
115	Межфаланговые суставы среднего пальца, локтевой и плечевой суставы правой руки остаются неподвижными	
116	После второго удара палец-молоточек не должен оставаться прижатым к пальцу-плессиметру	
117	Сравнить перкуторный звук, озвучить заключение (перкуторный звук одинаковый по сравнению с 4-м межреберьем или нет)	
118	При укорочении перкуторного звука в 5-м межреберье перкуссии прекращают, при отсутствии укорочения перкуссии продолжить в 6-м межреберье	
<b><i>Перкуссия боковых поверхностей грудной клетки</i></b>		
119	Попросить пациента расположить обе ладони на затылке	
120	Встать напротив пациента, лицом к нему	
121	Попросить пациента повернуть голову влево	
<b><i>Сравнительная перкуссия в подмышечных ямках</i></b>		
122	Палец-плессиметр расположить вертикально в <b>правой</b> подмышечной ямке, дистальная фаланга пальца достигает нижней границы роста волос	
123	Палец-плессиметр плотно прижат к коже	
124	Безымянный и указательный пальцы расставить, они не соприкасаются со средним	
125	Провести перкуссию методом громкой перкуссии в 3-м межреберье по дистальной фаланге пальца-плессиметра	
126	В качестве молоточка использовать средний палец правой кисти, согнутый в проксимальном и дистальном межфаланговых суставах таким образом, чтобы его концевая фаланга располагалась перпендикулярно поверхности дистальной фаланги среднего пальца левой руки	
127	Удары наносить ниже ногтя дистальной фаланги (между ногтем и дистальным межфаланговым суставом)	

№	Критерии соответствия	1 — выполнено, 0 — не выполнено
128	Удары отрывистые, одинаковой силы, по два в каждой точке перкуссии	
129	Межфаланговые суставы среднего пальца, локтевой и плечевой суставы правой руки остаются неподвижными	
130	После второго удара палец-молоточек не должен оставаться прижатым к пальцу-плессиметру	
131	Палец-плессиметр переместить в <b>левую</b> подмышечную ямку, расположить вертикально, дистальная фаланга пальца достигает нижней границы роста волос	
132	Палец-плессиметр плотно прижат к коже	
133	Безымянный и указательный пальцы расставить, они не соприкасаются со средним	
134	Провести перкуссию методом громкой перкуссии в 3-м межреберье по дистальной фаланге пальца-плессиметра	
135	В качестве молоточка использовать средний палец правой кисти, согнутый в проксимальном и дистальном межфаланговых суставах таким образом, чтобы его концевая фаланга располагалась перпендикулярно поверхности дистальной фаланги среднего пальца левой руки	
136	Удары наносить ниже ногтя дистальной фаланги (между ногтем и дистальным межфаланговым суставом)	
137	Удары отрывистые, одинаковой силы, по два в каждой точке перкуссии	
138	Межфаланговые суставы среднего пальца, локтевой и плечевой суставы правой руки остаются неподвижными	
139	После второго удара палец-молоточек не должен оставаться прижатым к пальцу-плессиметру	
140	Сравнить перкуторный звук, озвучить заключение (перкуторный звук одинаковый справа и слева или нет)	
<b><i>Сравнительная перкуссия в 4-м межреберье</i></b>		
141	Ладонь левой руки расположить на поверхности тела пациента таким образом, чтобы середина средней фаланги среднего пальца соответствовала предполагаемой точке перкуссии	
142	Палец-плессиметр расположить горизонтально (по ходу межреберья) по <b>правой</b> средне-подмышечной линии в 4-м межреберье	
143	Палец-плессиметр плотно прижат к коже	

№	Критерии соответствия	1 — выполнено, 0 — не выполнено
144	Безымянный и указательный пальцы расставить, они не соприкасаются со средним	
145	Провести перкуссию методом громкой перкуссии в 4-м межреберье по средней фаланге пальца-пlessиметра	
146	В качестве молоточка использовать средний палец правой кисти, согнутый в проксимальном и дистальном межфаланговых суставах таким образом, чтобы его концевая фаланга располагалась перпендикулярно поверхности средней фаланги среднего пальца левой руки	
147	Удары наносить в центр этой фаланги за счет движений в правом лучезапястном суставе	
148	Удары отрывистые, одинаковой силы, по два в каждой точке перкуссии	
149	Межфаланговые суставы среднего пальца, локтевой и плечевой суставы правой руки остаются неподвижными	
150	После второго удара палец-молоточек не должен оставаться прижатым к пальцу-пlessиметру	
151	Переместить палец-пlessиметр, расположить его горизонтально (по ходу межреберья) по <b>левой</b> средне-подмышечной линии в 4-м межреберье	
152	Палец-пlessиметр плотно прижат к коже	
153	Безымянный и указательный пальцы расставить, они не соприкасаются со средним	
154	Провести перкуссию методом громкой перкуссии в 4-м межреберье по средней фаланге пальца-пlessиметра	
155	В качестве молоточка использовать средний палец правой кисти, согнутый в проксимальном и дистальном межфаланговых суставах таким образом, чтобы его концевая фаланга располагалась перпендикулярно поверхности средней фаланги среднего пальца левой руки	
156	Удары наносить в центр этой фаланги за счет движений в правом лучезапястном суставе	
157	Удары отрывистые, одинаковой силы, по два в каждой точке перкуссии	
158	Межфаланговые суставы среднего пальца, локтевой и плечевой суставы правой руки остаются неподвижными	
159	После второго удара палец-молоточек не должен оставаться прижатым к пальцу-пlessиметру	

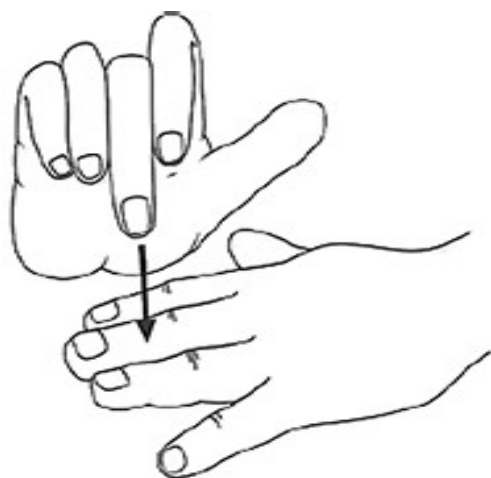№	Критерии соответствия	1 — выполнено, 0 — не выполнено
160	Сравнить перкуторный звук, озвучить заключение (перкуторный звук одинаковый справа и слева или нет)	
<i><b>Сравнительная перкуссия в 5-м межреберье</b></i>		
161	Ладонь левой руки расположить на поверхности тела пациента таким образом, чтобы середина средней фаланги среднего пальца соответствовала предполагаемой точке перкуссии	
162	Расположить палец-плессиметр горизонтально (по ходу межреберья) по <b>правой</b> средне-подмышечной линии в 5-м межреберье	
163	Палец-плессиметр плотно прижат к коже	
164	Безымянный и указательный пальцы расставить, они не соприкасаются со средним	
165	Провести перкуссию методом громкой перкуссии	
166	В качестве молоточка использовать средний палец правой кисти, согнутый в проксимальном и дистальном межфаланговых суставах таким образом, чтобы его концевая фаланга располагалась перпендикулярно поверхности дистальной фаланги среднего пальца левой руки	
167	Удары наносить в центр средней фаланги за счет движений в правом лучезапястном суставе	
168	Удары отрывистые, одинаковой силы, по два в каждой точке перкуссии	
169	Межфаланговые суставы среднего пальца, локтевой и плечевой суставы правой руки остаются неподвижными	
170	После второго удара палец-молоточек не должен оставаться прижатым к пальцу-плессиметру	
171	Переместить палец-плессиметр, расположить горизонтально (по ходу межреберья) по <b>левой</b> средне-подмышечной линии в 5-м межреберье	
172	Палец-плессиметр плотно прижат к коже	
173	Безымянный и указательный пальцы расставить, они не соприкасаются со средним	
174	Провести перкуссию методом громкой перкуссии	
175	В качестве молоточка использовать средний палец правой кисти, согнутый в проксимальном и дистальном межфаланговых суставах таким образом, чтобы его концевая фаланга располагалась перпендикулярно поверхности средней фаланги среднего пальца левой руки	

№	Критерии соответствия	1 — выполнено, 0 — не выполнено
176	Удары наносить в центр этой фаланги за счет движений в правом лучезапястном суставе	
177	Удары отрывистые, одинаковой силы, по два в каждой точке перкуссии	
178	Межфаланговые суставы среднего пальца, локтевой и плечевой суставы правой руки остаются неподвижными	
179	После второго удара палец-молоточек не должен оставаться прижатым к пальцу-плессиметру	
180	Сравнить перкуторный звук, озвучить заключение (перкуторный звук одинаковый справа и слева или нет)	
<b><i>Сравнительная перкуссия в 6-м межреберье</i></b>		
181	Ладонь левой руки расположить на поверхности тела пациента таким образом, чтобы середина средней фаланги среднего пальца соответствовала предполагаемой точке перкуссии	
182	Расположить палец-плессиметр горизонтально (по ходу межреберья) по <b>правой</b> средне-подмышечной линии в 6-м межреберье	
183	Палец-плессиметр плотно прижат к коже	
184	Безымянный и указательный пальцы расставить, они не соприкасаются со средним	
185	Провести перкуссию методом громкой перкуссии	
186	В качестве молоточка использовать средний палец правой кисти, согнутый в проксимальном и дистальном межфаланговых суставах таким образом, чтобы его концевая фаланга располагалась перпендикулярно поверхности средней фаланги среднего пальца левой руки	
187	Удары наносить в центр средней фаланги за счет движений в правом лучезапястном суставе	
188	Удары отрывистые, одинаковой силы, по два в каждой точке перкуссии	
189	Межфаланговые суставы среднего пальца, локтевой и плечевой суставы правой руки остаются неподвижными	
190	После второго удара палец-молоточек не должен оставаться прижатым к пальцу-плессиметру	
191	Переместить палец-плессиметр, расположить горизонтально (по ходу межреберья) по <b>левой</b> средне-подмышечной линии в 6-м межреберье	

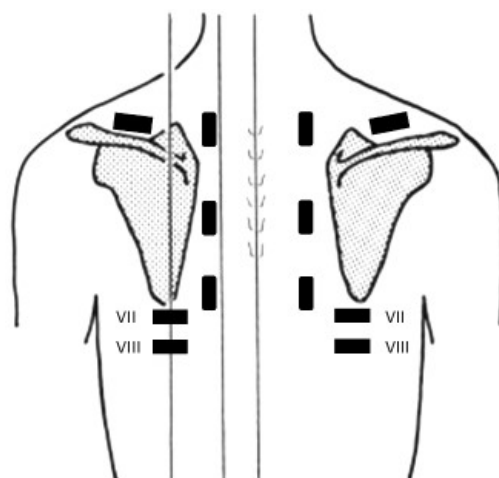
№	Критерии соответствия	1 — выполнено, 0 — не выполнено
192	Палец-плексиметр плотно прижат к коже	
193	Безымянный и указательный пальцы расставить, они не соприкасаются со средним	
194	Провести перкуссию методом громкой перкуссии	
195	В качестве молоточка использовать средний палец правой кисти, согнутый в проксимальном и дистальном межфаланговых суставах таким образом, чтобы его концевая фаланга располагалась перпендикулярно поверхности средней фаланги среднего пальца левой руки	
196	Удары наносить в центр средней фаланги за счет движений в правом лучезапястном суставе	
197	Удары отрывистые, одинаковой силы, по два в каждой точке перкуссии	
198	Межфаланговые суставы среднего пальца, локтевой и плечевой суставы правой руки остаются неподвижными	
199	После второго удара палец-молоточек не должен оставаться прижатым к пальцу-плексиметру	
200	Сравнить перкуторный звук, озвучить заключение (перкуторный звук одинаковый справа и слева или нет)	
201	При укорочении перкуторного звука в 6-м межреберье перкуссию прекращают, при отсутствии укорочения перкуссию продолжить в 7-м межреберье	
<b>Завершение процедуры</b>		
202	Сделать заключение о результатах перкуссии: при сравнительной перкуссии легких выслушивается ясный (громкий) легочной звук (тимпанический, коробочный, притупленный, тупой)	
203	Над симметричными участками легких перкуторный звук одинаковый или нет	
204	Поблагодарить пациента	
205	Разрешить пациенту одеться	
206	Обработать руки гигиеническим способом	
<b>Всего _____ баллов (минимум 144 балла)</b>		<b>Оценка      Зачтено / не зачтено</b>

Ф.И.О. преподавателя \_\_\_\_\_ Подпись \_\_\_\_\_

## 8.2. СРАВНИТЕЛЬНАЯ ПЕРКУССИЯ ЛЕГКИХ ПО ЗАДНЕЙ ПОВЕРХНОСТИ ГРУДНОЙ КЛЕТКИ



*Рис. 31.* Техника перкуссии



*Рис. 32.* Перкуссия задней поверхности грудной клетки (пункты 15-130). Черным указано расположение пальца-плексиметра



## 8.2. ОЦЕНОЧНЫЙ ЛИСТ ПО ВЫПОЛНЕНИЮ ПРАКТИЧЕСКОГО НАВЫКА

Ф.И.О. \_\_\_\_\_ Группа \_\_\_\_\_ Дата \_\_\_\_\_

№	Критерии соответствия	1 — выполнено, 0 — не выполнено
<b>Подготовительный этап</b>		
1	Поздороваться с пациентом	
2	Представиться пациенту	
3	Уточнить Ф.И.О. пациента	
4	Уточнить возраст пациента	
5	Уточнить самочувствие пациента на момент осмотра	
6	Озвучить название метода обследования: «Сравнительная перкуссия легких по задней поверхности грудной клетки»	
7	Получить согласие пациента на проведение обследования	
8	Предложить пациенту освободить грудную клетку от одежды	
9	Расположить пациента в вертикальном положении, спиной к источнику дневного света	
10	Попросить пациента скрестить руки на груди («обнять» себя)	
11	Попросить пациента расслабить мышцы плечевого пояса	
12	Попросить пациента дышать спокойно и ровно	
13	Уточнить у пациента наличие болезненности в области грудной клетки	
14	Обработать руки гигиеническим способом	
<b>Основной этап</b>		
<i>Перкуссия задней поверхности грудной клетки</i>		
<i>Сравнительная перкуссия в надостных ямках</i>		
15	Ладонь левой руки расположить на поверхности тела пациента таким образом, чтобы середина средней фаланги среднего пальца соответствовала предполагаемой точке перкуссии	
16	Расположить палец-плессиметр горизонтально <b>слева</b> в середине надостной ямки	
17	Палец-плессиметр плотно прижат к коже	
18	Безымянный и указательный пальцы расставить, они не соприкасаются со средним	
19	Провести перкуссию методом громкой перкуссии в надостной ямке	

№	Критерии соответствия	1 — выполнено, 0 — не выполнено
20	В качестве молоточка использовать средний палец правой кисти, согнутый в проксимальном и дистальном межфаланговых суставах таким образом, чтобы его концевая фаланга располагалась перпендикулярно поверхности средней фаланги среднего пальца левой руки	
21	Удары наносить в центр средней фаланги за счет движений в правом лучезапястном суставе	
22	Удары отрывистые, одинаковой силы, по два в каждой точке перкуссии	
23	Межфаланговые суставы среднего пальца, локтевой и плечевой суставы правой руки остаются неподвижными	
24	После второго удара палец-молоточек не должен оставаться прижатым к пальцу-плессиметру	
25	Переместить палец-плессиметр горизонтально в середину <b>правой</b> надостной ямки	
26	Палец-плессиметр плотно прижат к коже	
27	Безымянный и указательный пальцы расставить, они не соприкасаются со средним	
28	Провести перкуссию методом громкой перкуссии в надостной ямке по средней фаланге пальца-плессиметра	
29	В качестве молоточка использовать средний палец правой кисти, согнутый в проксимальном и дистальном межфаланговых суставах таким образом, чтобы его концевая фаланга располагалась перпендикулярно поверхности средней фаланги среднего пальца левой руки	
30	Удары наносить в центр этой фаланги за счет движений в правом лучезапястном суставе	
31	Удары отрывистые, одинаковой силы, по два в каждой точке перкуссии	
32	Межфаланговые суставы среднего пальца, локтевой и плечевой суставы правой руки остаются неподвижными	
33	После второго удара палец-молоточек не должен оставаться прижатым к пальцу-плессиметру	
34	Сравнить перкуторный звук, озвучить заключение (перкуторный звук одинаковый справа и слева или нет)	
<b><i>Сравнительная перкуссия на уровне верхнего угла лопатки</i></b>		
35	Ладонь левой руки расположить на поверхности тела пациента таким образом, чтобы середина средней фаланги среднего пальца соответствовала предполагаемой точке перкуссии	

№	Критерии соответствия	1 — выполнено, 0 — не выполнено
36	Расположить палец-плессиметр вертикально на уровне верхнего угла лопатки <b>слева</b>	
37	Палец-плессиметр плотно прижат к коже	
38	Безымянный и указательный пальцы расставить, они не соприкасаются со средним	
39	Провести перкуссию методом громкой перкуссии	
40	В качестве молоточка использовать средний палец правой кисти, согнутый в проксимальном и дистальном межфаланговых суставах таким образом, чтобы его концевая фаланга располагалась перпендикулярно поверхности средней фаланги среднего пальца левой руки	
41	Удары наносить в центр этой фаланги за счет движений в правом лучезапястном суставе	
42	Удары отрывистые, одинаковой силы, по два в каждой точке перкуссии	
43	Межфаланговые суставы среднего пальца, локтевой и плечевой суставы правой руки остаются неподвижными	
44	После второго удара палец-молоточек не должен оставаться прижатым к пальцу-плессиметру	
45	Переместить палец-плессиметр в вертикальное положение на уровне верхнего угла лопатки <b>справа</b>	
46	Палец-плессиметр плотно прижат к коже	
47	Безымянный и указательный пальцы расставить, они не соприкасаются со средним	
48	Провести перкуссию методом громкой перкуссии	
49	В качестве молоточка использовать средний палец правой кисти, согнутый в проксимальном и дистальном межфаланговых суставах таким образом, чтобы его концевая фаланга располагалась перпендикулярно поверхности средней фаланги среднего пальца левой руки	
50	Удары наносить в центр этой фаланги за счет движений в правом лучезапястном суставе	
51	Удары отрывистые, одинаковой силы, по два в каждой точке перкуссии	
52	Межфаланговые суставы среднего пальца, локтевой и плечевой суставы правой руки остаются неподвижными	
53	После второго удара палец-молоточек не должен оставаться прижатым к пальцу-плессиметру	

№	Критерии соответствия	1 — выполнено, 0 — не выполнено
54	Сравнить перкуторный звук, озвучить заключение (перкуторный звук одинаковый справа и слева или нет)	
<b><i>Сравнительная перкуссия вдоль медиального края лопатки на уровне середины</i></b>		
55	Ладонь левой руки расположить на поверхности тела пациента таким образом, чтобы середина средней фаланги среднего пальца соответствовала предполагаемой точке перкуссии	
56	Расположить палец-пlessиметр вертикально вдоль медиального края лопатки на уровне середины лопатки <b>слева</b>	
57	Палец-пlessиметр плотно прижат к коже	
58	Безымянный и указательный пальцы расставить, они не соприкасаются со средним	
59	Провести перкуссию методом громкой перкуссии	
60	В качестве молоточка использовать средний палец правой кисти, согнутый в проксимальном и дистальном межфаланговых суставах таким образом, чтобы его концевая фаланга располагалась перпендикулярно поверхности средней фаланги среднего пальца левой руки	
61	Удары наносить в центр этой фаланги за счет движений в правом лучезапястном суставе	
62	Удары отрывистые, одинаковой силы, по два в каждой точке перкуссии	
63	Межфаланговые суставы среднего пальца, локтевой и плечевой суставы правой руки остаются неподвижными	
64	После второго удара палец-молоточек не должен оставаться прижатым к пальцу-пlessиметру	
65	Переместить палец-пlessиметр в вертикальное положение вдоль медиального края лопатки на уровне середины лопатки <b>справа</b>	
66	Палец-пlessиметр плотно прижат к коже	
67	Безымянный и указательный пальцы расставить, они не соприкасаются со средним	
68	Провести перкуссию методом громкой перкуссии	
69	В качестве молоточка использовать средний палец правой кисти, согнутый в проксимальном и дистальном межфаланговых суставах таким образом, чтобы его концевая фаланга располагалась перпендикулярно поверхности средней фаланги среднего пальца левой руки	

№	Критерии соответствия	1 — выполнено, 0 — не выполнено
70	Удары наносить в центр этой фаланги за счет движений в правом лучезапястном суставе	
71	Удары отрывистые, одинаковой силы, по два в каждой точке перкуссии	
72	Межфаланговые суставы среднего пальца, локтевой и плечевой суставы правой руки остаются неподвижными	
73	После второго удара палец-молоточек не должен оставаться прижатым к пальцу-плессиметру	
74	Сравнить перкуторный звук, озвучить заключение (перкуторный звук одинаковый справа и слева или нет)	
<b><i>Сравнительная перкуссия вдоль медиального края лопатки на уровне нижнего угла</i></b>		
75	Ладонь левой руки расположить на поверхности тела пациента таким образом, чтобы середина средней фаланги среднего пальца соответствовала предполагаемой точке перкуссии	
76	Расположить палец-плессиметр вертикально вдоль медиального края лопатки на уровне нижнего угла <b>слева</b>	
77	Палец-плессиметр плотно прижат к коже	
78	Безымянный и указательный пальцы расставлены, не соприкасаются со средним	
79	Провести перкуссию методом громкой перкуссии	
80	В качестве молоточка использовать средний палец правой кисти, согнутый в проксимальном и дистальном межфаланговых суставах таким образом, чтобы его концевая фаланга располагалась перпендикулярно поверхности средней фаланги среднего пальца левой руки	
81	Удары наносить в центр этой фаланги за счет движений в правом лучезапястном суставе	
82	Удары отрывистые, одинаковой силы, по два в каждой точке перкуссии	
83	Межфаланговые суставы среднего пальца, локтевой и плечевой суставы правой руки остаются неподвижными	
84	После второго удара палец-молоточек не должен оставаться прижатым к пальцу-плессиметру	
85	Переместить палец-плессиметр в вертикальное положение вдоль медиального края лопатки на уровне нижнего угла <b>справа</b>	

№	Критерии соответствия	1 — выполнено, 0 — не выполнено
86	Палец-плессиметр плотно прижат к коже	
87	Безымянный и указательный пальцы расставить, они не соприкасаются со средним	
88	Провести перкуссию методом громкой перкуссии	
89	В качестве молоточка использовать средний палец правой кисти, согнутый в проксимальном и дистальном межфаланговых суставах таким образом, чтобы его концевая фаланга располагалась перпендикулярно поверхности средней фаланги среднего пальца левой руки	
90	Удары наносить в центр этой фаланги за счет движений в правом лучезапястном суставе	
91	Удары отрывистые, одинаковой силы, по два в каждой точке перкуссии	
92	Межфаланговые суставы среднего пальца, локтевой и плечевой суставы правой руки остаются неподвижными	
93	После второго удара палец-молоточек не должен оставаться прижатым к пальцу-плессиметру	
94	Сравнить перкуторный звук, озвучить заключение (перкуторный звук одинаковый справа и слева или нет)	
<b><i>Сравнительная перкуссия ниже угла лопатки (7-е межреберье)</i></b>		
95	Ладонь левой руки расположить на поверхности тела пациента таким образом, чтобы середина средней фаланги среднего пальца соответствовала предполагаемой точке перкуссии	
96	Палец-плессиметр плотно прижат к коже горизонтально по <b>левой</b> лопаточной линии в 7-м межреберье	
97	Безымянный и указательный пальцы расставить, они не соприкасаются со средним	
98	Провести перкуссию методом громкой перкуссии	
99	В качестве молоточка использовать средний палец правой кисти, согнутый в проксимальном и дистальном межфаланговых суставах таким образом, чтобы его концевая фаланга располагалась перпендикулярно поверхности средней фаланги среднего пальца левой руки	
100	Удары наносить в центр этой фаланги за счет движений в правом лучезапястном суставе	
101	Удары отрывистые, одинаковой силы, по два в каждой точке перкуссии	
102	Межфаланговые суставы среднего пальца, локтевой и плечевой суставы правой руки остаются неподвижными	

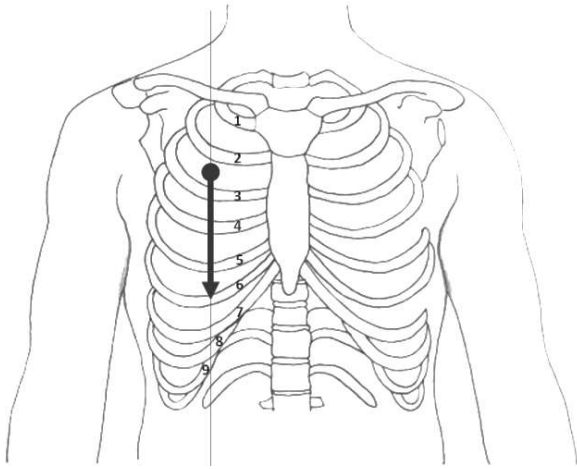
№	Критерии соответствия	1 — выполнено, 0 — не выполнено
103	При нанесении ударов палец-молоточек не должен оставаться прижатым к пальцу-плессиметру	
104	Переместить палец-плессиметр в горизонтальное положение по <b>правой</b> лопаточной линии в 7-м межреберье	
105	Безымянный и указательный пальцы расставить, они не соприкасаются со средним	
106	Провести перкуссию методом громкой перкуссии	
107	В качестве молоточка использовать средний палец правой кисти, согнутый в проксимальном и дистальном межфаланговых суставах таким образом, чтобы его концевая фаланга располагалась перпендикулярно поверхности средней фаланги среднего пальца левой руки	
108	Удары наносить в центр этой фаланги за счет движений в правом лучезапястном суставе	
109	Удары отрывистые, одинаковой силы, по два в каждой точке перкуссии	
110	Межфаланговые суставы среднего пальца, локтевой и плечевой суставы правой руки остаются неподвижными	
111	После второго удара палец-молоточек не должен оставаться прижатым к пальцу-плессиметру	
112	Сравнить перкуторный звук, озвучить заключение (перкуторный звук одинаковый справа и слева или нет)	
<b><i>Сравнительная перкуссия в 8-м межреберье</i></b>		
113	Ладонь левой руки расположить на поверхности тела пациента таким образом, чтобы середина средней фаланги среднего пальца соответствовала предполагаемой точке перкуссии	
114	Палец-плессиметр плотно прижат к коже горизонтально по <b>левой</b> лопаточной линии в 8-м межреберье	
115	Безымянный и указательный пальцы расставить, они не соприкасаются со средним	
116	Провести перкуссию методом громкой перкуссии	
117	Удары наносить в центр средней фаланги пальца-плессиметра	
118	Удары отрывистые, одинаковой силы, по два в каждой точке перкуссии	
119	Удар происходит за счет движения правого лучезапястного сустава, межфаланговые суставы среднего пальца, локтевой и плечевой суставы правой руки остаются неподвижными	

№	Критерии соответствия	1 — выполнено, 0 — не выполнено
120	После второго удара палец-молоточек не должен оставаться прижатым к пальцу-плексиметру	
121	Переместить палец-плексиметр в горизонтальное положение по <b>правой</b> лопаточной линии в 8-м межреберье	
122	Палец-плексиметр плотно прижат к коже	
123	Безымянный и указательный пальцы расставить, они не соприкасаются со средним	
124	Провести перкуссию методом громкой перкуссии	
125	Удары наносить в центр средней фаланги пальца-плексиметра	
126	Удары отрывистые, одинаковой силы, по два в каждой точке перкуссии	
127	Удар происходит за счет движения правого лучезапястного сустава, межфаланговые суставы среднего пальца, локтевой и плечевой суставы правой руки остаются неподвижными	
128	После второго удара палец-молоточек не должен оставаться прижатым к пальцу-плексиметру	
129	Сравнить перкуторный звук, озвучить заключение (перкуторный звук одинаковый справа и слева или нет)	
130	При укорочении перкуторного звука в 8-м межреберье перкуссию прекращают, при отсутствии укорочения перкуссию продолжить ниже	
<b>Завершение процедуры</b>		
131	Сделать заключение о результатах перкуссии: при сравнительной перкуссии легких выслушивается ясный (громкий) легочной звук (тимпанический, коробочный, притупленный, тупой)	
132	Над симметричными участками легких перкуторный звук одинаковый или нет	
133	Поблагодарить пациента	
134	Разрешить пациенту одеться	
135	Обработать руки гигиеническим способом	
<b>Всего _____ баллов (минимум 95 баллов)</b>		<b>Оценка      Зачтено / не зачтено</b>

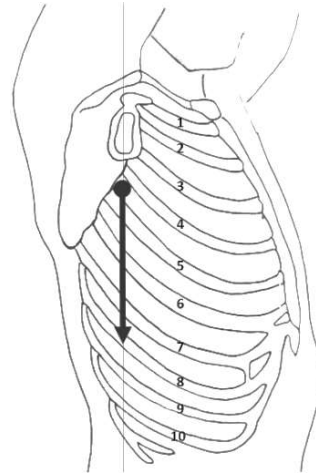
Ф.И.О. преподавателя \_\_\_\_\_ Подпись \_\_\_\_\_



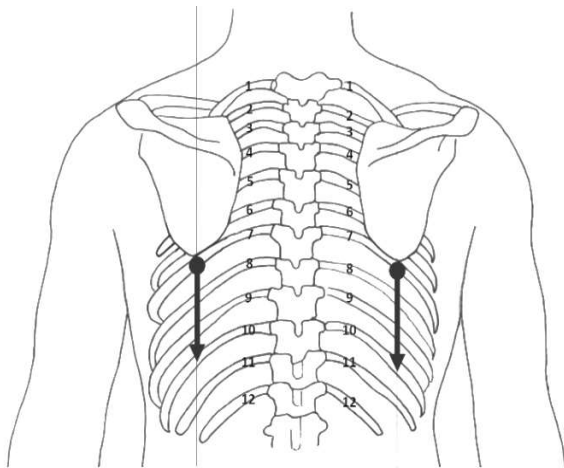
## 9. ОПРЕДЕЛЕНИЕ ГРАНИЦЫ НИЖНЕГО КРАЯ ЛЕГКИХ



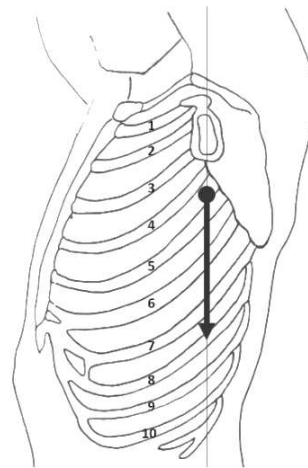
*Рис. 33.* Перкуссия по правой среднеключичной линии. Стрелкой указано направление перкуссии



*Рис. 34.* Перкуссия по правой среднеподмышечной линии. Стрелкой указано направление перкуссии



*Рис. 35.* Перкуссия по лопаточным линиям. Стрелками указано направление перкуссии



*Рис. 36.* Перкуссия по левой среднеподмышечной линии

## 9.1. ОПРЕДЕЛЕНИЕ ГРАНИЦЫ НИЖНЕГО КРАЯ ПРАВОГО ЛЕГКОГО

### ОЦЕНОЧНЫЙ ЛИСТ ПО ВЫПОЛНЕНИЮ ПРАКТИЧЕСКОГО НАВЫКА

Ф.И.О. \_\_\_\_\_ Группа \_\_\_\_\_ Дата \_\_\_\_\_

№	Критерии соответствия	1 — выполнено, 0 — не выполнено
<b>Подготовительный этап</b>		
1	Поздороваться с пациентом	
2	Представиться пациенту	
3	Уточнить Ф.И.О. пациента	
4	Уточнить возраст пациента	
5	Уточнить самочувствие пациента на момент осмотра	
6	Озвучить название метода обследования: «Определение границы нижнего края правого легкого»	
7	Получить согласие пациента на проведение обследования	
8	Предложить пациенту освободить грудную клетку от одежды	
9	Расположить пациента в вертикальном положении, лицом к источнику дневного света	
10	Попросить пациента опустить руки вниз	
11	Попросить пациента расслабить мышцы плечевого пояса	
12	Попросить пациента дышать спокойно и ровно	
13	Уточнить у пациента наличие болезненности в области грудной клетки	
14	Обработать руки гигиеническим способом	
<b>Основной этап</b>		
<i><b>Перкуссия по правой средне-ключичной линии</b></i>		
15	Встать справа напротив правой половины грудной клетки пациента, лицом к нему	
16	Попросить пациента повернуть голову влево	
17	Ладонь левой руки расположить на поверхности тела пациента таким образом, чтобы середина средней фаланги среднего пальца соответствовала предполагаемой точке перкуссии	
18	Палец-пlessиметр плотно прижать к коже по правой средне-ключичной линии во 2-м межреберье	

№	Критерии соответствия	1 — выполнено, 0 — не выполнено
19	Безымянный и указательный пальцы расставлены, не соприкасаются со средним	
20	Перкутировать методом тихой перкуссии	
21	В качестве молоточка использовать средний палец правой кисти, согнутый в проксимальном и дистальном межфаланговых суставах таким образом, чтобы его концевая фаланга располагалась перпендикулярно поверхности средней фаланги среднего пальца левой руки	
22	Удары наносить в центр средней фаланги за счет движений в правом лучезапястном суставе	
23	Удары отрывистые, одинаковой силы, по два в каждой точке перкуссии	
24	Межфаланговые суставы среднего пальца, локтевой и плечевой суставы правой руки остаются неподвижными	
25	После второго удара палец-молоточек не должен оставаться прижатым к пальцу-плессиметру	
26	Продолжить перкутировать вниз методом тихой перкуссии	
27	Палец-плессиметр сдвигать вниз на ширину пальца-плессиметра	
28	Остановить перкуссию при появлении тупого звука	
29	Нанести дермографом отметку, не убирая палец-плессиметр	
30	Отметка наноситься со стороны ясного легочного звука	
31	Указать найденную границу (в норме 6-е ребро)	
<b><i>Перкуссия по правой средне-подмышечной линии</i></b>		
32	Попросить пациента заложить обе ладони на затылок	
33	Встать сбоку справа от пациента	
34	Попросить пациента повернуть голову влево	
35	Ладонь левой руки расположить на поверхности тела пациента таким образом, чтобы середина средней фаланги среднего пальца соответствовала предполагаемой точке перкуссии	
36	Палец-плессиметр плотно прижат к коже по правой средне-подмышечной линии в подмышечной ямке в 4-м межреберье	
37	Безымянный и указательный пальцы расставлены, не соприкасаются со средним	

№	Критерии соответствия	1 — выполнено, 0 — не выполнено
38	Начать перкутировать методом тихой перкуссии в правой подмышечной области с 4-го межреберья по средне-подмышечной линии	
39	В качестве молоточка использовать средний палец правой кисти, согнутый в проксимальном и дистальном межфаланговых суставах таким образом, чтобы его концевая фаланга располагалась перпендикулярно поверхности средней фаланги среднего пальца левой руки	
40	Удары наносить в центр этой фаланги за счет движений в правом лучезапястном суставе	
41	В качестве молоточка используется средний палец правой кисти, согнутый в проксимальном и дистальном межфаланговых суставах таким образом, чтобы его концевая фаланга располагалась перпендикулярно поверхности средней фаланги среднего пальца левой руки	
42	Удары наносятся в центр этой фаланги за счет движений в правом лучезапястном суставе	
43	Удары отрывистые, одинаковой силы, по два в каждой точке перкуссии	
44	Межфаланговые суставы среднего пальца, локтевой и плечевой суставы правой руки остаются неподвижными	
45	После второго удара палец-молоточек не должен оставаться прижатым к пальцу-плессиметру	
46	Продолжить перкутировать вниз методом тихой перкуссии	
47	Палец-плессиметр сдвигать вниз на ширину пальца-плессиметра	
48	Остановить перкуссию при появлении тупого звука	
49	Нанести дермографом отметку, не убирая палец-плессиметр	
50	Отметка наносится со стороны ясного легочного звука	
51	Указать найденную границу (в норме 8-е ребро)	
<b><i>Перкуссия по задней поверхности грудной клетки справа</i></b>		
52	Попросить пациента повернуться к исследователю спиной (спиной к свету)	
53	Попросить пациента опустить руки вдоль туловища	

№	Критерии соответствия	1 — выполнено, 0 — не выполнено
<i>Перкуссия по правой лопаточной линии</i>		
54	Ладонь левой руки расположить на поверхности тела пациента таким образом, чтобы середина средней фаланги среднего пальца соответствовала предполагаемой точке перкуссии	
55	Палец-плессиметр плотно прижат горизонтально к коже по правой лопаточной линии ниже нижнего угла лопатки (на уровне 7-го ребра)	
56	Безымянный и указательный пальцы расставлены, не соприкасаются со средним	
57	Начать перкутировать методом тихой перкуссии по правой лопаточной линии под углом лопатки	
58	В качестве молоточка использовать средний палец правой кисти, согнутый в проксимальном и дистальном межфаланговых суставах таким образом, чтобы его концевая фаланга располагалась перпендикулярно поверхности средней фаланги среднего пальца левой руки	
59	Удары наносить в центр этой фаланги за счет движений в правом лучезапястном суставе	
60	В качестве молоточка используется средний палец правой кисти, согнутый в проксимальном и дистальном межфаланговых суставах таким образом, чтобы его концевая фаланга располагалась перпендикулярно поверхности средней фаланги среднего пальца левой руки	
61	Удары наносятся в центр этой фаланги за счет движений в правом лучезапястном суставе	
62	Удары отрывистые, одинаковой силы, по два в каждой точке перкуссии	
63	Межфаланговые суставы среднего пальца, локтевой и плечевой суставы правой руки остаются неподвижными	
64	После второго удара палец-молоточек не должен оставаться прижатым к пальцу-плессиметру	
65	Продолжить перкутировать вниз методом тихой перкуссии	
66	Палец-плессиметр сдвигать вниз на ширину пальца-плессиметра	
67	Остановить перкуссию при появлении тупого звука	

№	Критерии соответствия	1 — выполнено, 0 — не выполнено
68	Нанести дермографом отметку, не убирая палец-плексиметр	
69	Отметка наносится со стороны ясного легочного звука	
70	Указать найденную границу (в норме 10-е ребро)	
<b>Завершение процедуры</b>		
106	Сделать заключение о результатах перкуссии (соответствуют нижние границы правого легкого норме или не соответствуют)	
107	Поблагодарить пациента	
108	Разрешить пациенту одеться	
109	Обработать руки гигиеническим способом	
<b>Всего _____ баллов (минимум 52 балла)</b>		<b>Оценка      Зачтено / не зачтено</b>

Ф.И.О. преподавателя \_\_\_\_\_ Подпись \_\_\_\_\_

## 9.2. ОПРЕДЕЛЕНИЕ ГРАНИЦЫ НИЖНЕГО КРАЯ ЛЕВОГО ЛЕГКОГО

### ОЦЕНОЧНЫЙ ЛИСТ ПО ВЫПОЛНЕНИЮ ПРАКТИЧЕСКОГО НАВЫКА

Ф.И.О. \_\_\_\_\_ Группа \_\_\_\_\_ Дата \_\_\_\_\_

№	Критерии соответствия	1 — выполнено, 0 — не выполнено
<b>Подготовительный этап</b>		
1	Поздороваться с пациентом	
2	Представиться пациенту	
3	Уточнить Ф.И.О. пациента	
4	Уточнить возраст пациента	
5	Уточнить самочувствие пациента на момент осмотра	
6	Озвучить название метода обследования: «Определение границы нижнего края левого легкого»	
7	Получить согласие пациента на проведение обследования	
8	Предложить пациенту освободить грудную клетку от одежды	
9	Расположить пациента в вертикальном положении, лицом к источнику дневного света	
10	Попросить пациента опустить руки вниз	
11	Попросить пациента расслабить мышцы плечевого пояса	
12	Попросить пациента дышать спокойно и ровно	
13	Уточнить у пациента наличие болезненности в области грудной клетки	
14	Обработать руки гигиеническим способом	
<b>Основной этап</b>		
<i><b>Перкуссия по левой средне-подмышечной линии</b></i>		
15	Попросить пациента заложить обе ладони на затылок	
16	Встать сбоку, слева от пациента	
17	Попросить пациента повернуть голову вправо	
18	Ладонь левой руки расположить на поверхности тела пациента таким образом, чтобы середина средней фаланги среднего пальца соответствовала предполагаемой точке перкуссии	
19	Палец-пlessиметр плотно прижат к коже по левой средне-подмышечной линии в подмышечной ямке в 4-м межреберье	

№	Критерии соответствия	1 — выполнено, 0 — не выполнено
20	Безымянный и указательный пальцы расставлены, не соприкасаются со средним	
21	Перкутировать методом тихой перкуссии с 4-го межреберья по средне-подмышечной линии слева	
22	В качестве молоточка использовать средний палец правой кисти, согнутый в проксимальном и дистальном межфаланговых суставах таким образом, чтобы его концевая фаланга располагалась перпендикулярно поверхности средней фаланги среднего пальца левой руки	
23	Удары наносить в центр этой фаланги за счет движений в правом лучезапястном суставе	
24	Удары отрывистые, одинаковой силы, по два в каждой точке перкуссии	
25	Межфаланговые суставы среднего пальца, локтевой и плечевой суставы правой руки остаются неподвижными	
26	После второго удара палец-молоточек не должен оставаться прижатым к пальцу-плессиметру	
27	Продолжить перкутировать вниз методом тихой перкуссии	
28	Палец-плессиметр сдвигать вниз на ширину пальца-плессиметра	
29	Остановить перкуссию при появлении тупого звука	
30	Нанести дермографом отметку, не убирая палец-плессиметр	
31	Отметка наносится со стороны ясного легочного звука	
32	Указать найденную границу (в норме 8-е ребро)	
<b><i>Перкуссия по левой лопаточной линии</i></b>		
33	Ладонь левой руки расположить на поверхности тела пациента таким образом, чтобы середина средней фаланги среднего пальца соответствовала предполагаемой точке перкуссии	
34	Палец-плессиметр плотно прижат горизонтально к коже по левой лопаточной линии ниже нижнего угла лопатки (на уровне 7-го ребра)	
35	Безымянный и указательный пальцы слегка расставлены и не соприкасаются со средним	
36	Перкутировать методом тихой перкуссии вниз по левой лопаточной линии	



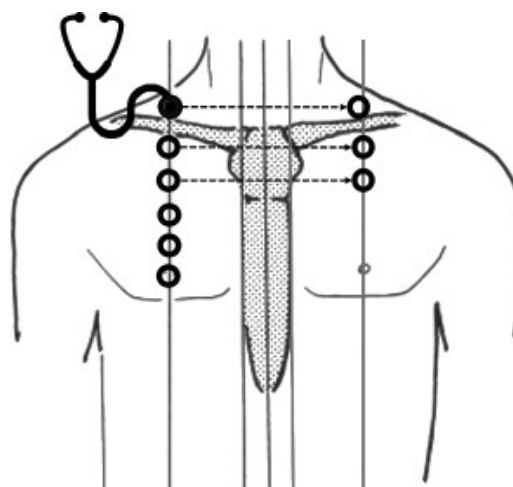
№	Критерии соответствия	1 — выполнено, 0 — не выполнено
37	В качестве молоточка использовать средний палец правой кисти, согнутый в проксимальном и дистальном межфаланговых суставах таким образом, чтобы его концевая фаланга располагалась перпендикулярно поверхности средней фаланги среднего пальца левой руки	
38	Удары наносить в центр этой фаланги за счет движений в правом лучезапястном суставе	
39	В качестве молоточка используется средний палец правой кисти, согнутый в проксимальном и дистальном межфаланговых суставах таким образом, чтобы его концевая фаланга располагалась перпендикулярно поверхности средней фаланги среднего пальца левой руки	
40	Удары наносятся в центр этой фаланги за счет движений в правом лучезапястном суставе	
41	Удары отрывистые, одинаковой силы, по два в каждой точке перкуссии	
42	Межфаланговые суставы среднего пальца, локтевой и плечевой суставы правой руки остаются неподвижными	
43	После второго удара палец-молоточек не должен оставаться прижатым к пальцу-плессиметру	
44	Продолжить перкутировать вниз методом тихой перкуссии	
45	Палец-плессиметр сдвигать вниз на ширину пальца-плессиметра	
46	Остановить перкуссию при появлении тупого звука	
47	Нанести дермографом отметку, не убирая палец-плессиметр	
48	Отметка наносится со стороны ясного легочного звука	
49	Указать найденную границу (в норме 10-е ребро)	
<b>Завершение процедуры</b>		
50	Сделать заключение о результатах перкуссии (соответствуют нижние границы левого легкого норме или не соответствуют)	
51	Поблагодарить пациента	
52	Разрешить пациенту одеться	
53	Обработать руки гигиеническим способом	
<b>Всего _____ баллов (минимум 37 баллов)</b>		<b>Оценка      Зачтено / не зачтено</b>

Ф.И.О. преподавателя \_\_\_\_\_ Подпись \_\_\_\_\_

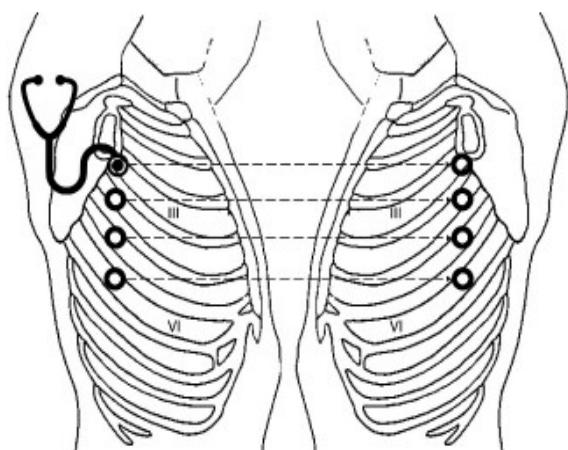
## 10. АУСКУЛЬТАЦИЯ ЛЕГКИХ



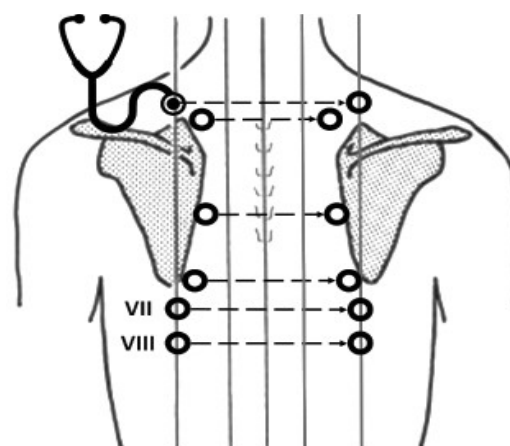
*Рис. 37.* Правильное расположение пальцев на головке стетофонендоскопа



*Рис. 38.* Точки аускультации легких по передней поверхности грудной клетки (пункты 19-45)



*Рис. 39.* Точки аускультации легких по боковой поверхности грудной клетки (пункты 49-72)



*Рис. 40.* Точки аускультации легких по задней поверхности грудной клетки (пункты 75-110)

## 10. ОЦЕНОЧНЫЙ ЛИСТ ПО ВЫПОЛНЕНИЮ ПРАКТИЧЕСКОГО НАВЫКА

Ф.И.О. \_\_\_\_\_ Группа \_\_\_\_\_ Дата \_\_\_\_\_

№	Критерии соответствия	1 — выполнено, 0 — не выполнено
<b>Подготовительный этап</b>		
1	Поздороваться с пациентом	
2	Представиться пациенту	
3	Уточнить Ф.И.О. пациента	
4	Уточнить возраст пациента	
5	Уточнить самочувствие пациента на момент осмотра	
6	Озвучить название метода обследования: «Аускультация легких»	
7	Получить согласие пациента на проведение обследования	
8	Предложить пациенту освободить грудную клетку от одежды	
9	Расположить пациента в вертикальном положении, лицом к источнику дневного света	
10	Попросить пациента опустить руки вниз	
11	Попросить пациента дышать через нос спокойно и ровно	
12	Обработать руки гигиеническим способом	
13	Обработать головку стетофонендоскопа раствором антисептика	
14	Вставить оливки стетофонендоскопа себе в уши	
15	Проверить, чтобы прибор был переключен на фонендоскопический раструб	
<b>Основной этап</b>		
<i>Аускультация передней поверхности грудной клетки</i>		
16	Встать справа напротив правой половины грудной клетки пациента, лицом к нему	
17	Попросить пациента повернуть голову влево	
18	Взять стетофонендоскоп за головку	
19	Головку фонендоскопа расположить на поверхности тела соответственно предполагаемой точке аускультации — <b>справа</b> в надключичной ямке по правой средне-ключичной линии	
20	Головка фонендоскопа плотно прижата к коже, пальцы исследователя не касаются кожи пациента	
21	Выслушать полный дыхательный цикл пациента (вдох и выдох)	
22	Головку фонендоскопа расположить <b>слева</b> в надключичной ямке по левой средне-ключичной линии	

№	Критерии соответствия	1 — выполнено, 0 — не выполнено
23	Головка фонендоскопа плотно прижата к коже, пальцы исследователя не касаются кожи пациента	
24	Выслушать полный дыхательный цикл пациента (вдох и выдох)	
25	Головку фонендоскопа расположить <b>справа</b> в подключичной ямке по правой средне-ключичной линии	
26	Головка фонендоскопа плотно прижата к коже, пальцы исследователя не касаются кожи пациента	
27	Выслушать полный дыхательный цикл пациента (вдох и выдох)	
28	Головку фонендоскопа расположить <b>слева</b> в подключичной ямке по левой средне-ключичной линии	
29	Головка фонендоскопа плотно прижата к коже, пальцы исследователя не касаются кожи пациента	
30	Выслушать полный дыхательный цикл пациента (вдох и выдох)	
31	Головку фонендоскопа расположить <b>справа</b> во 2-м межреберье по правой средне-ключичной линии	
32	Головка фонендоскопа плотно прижата к коже, пальцы исследователя не касаются кожи пациента	
33	Выслушать полный дыхательный цикл пациента (вдох и выдох)	
34	Головку фонендоскопа расположить <b>слева</b> во 2-м межреберье по левой средне-ключичной линии	
35	Головка фонендоскопа плотно прижата к коже, пальцы исследователя не касаются кожи пациента	
36	Выслушать полный дыхательный цикл пациента (вдох и выдох)	
37	Головку фонендоскопа расположить <b>справа</b> в 3-м межреберье по правой средне-ключичной линии	
38	Головка фонендоскопа плотно прижата к коже, пальцы исследователя не касаются кожи пациента	
39	Выслушать полный дыхательный цикл пациента (вдох и выдох)	
40	Головку фонендоскопа расположить <b>справа</b> в 4-м межреберье по правой средне-ключичной линии	
41	Головка фонендоскопа плотно прижата к коже, пальцы исследователя не касаются кожи пациента	
42	Выслушать полный дыхательный цикл пациента (вдох и выдох)	

№	Критерии соответствия	1 — выполнено, 0 — не выполнено
43	Головку фонендоскопа расположить <b>справа</b> в 5-м межреберье по правой средне-ключичной линии	
44	Головка фонендоскопа плотно прижата к коже, пальцы исследователя не касаются кожи пациента	
45	Выслушать полный дыхательный цикл пациента (вдох и выдох)	
<i>Аускультация боковых поверхностей грудной клетки</i>		
46	Попросить пациента заложить обе ладони на затылок	
47	Встать напротив пациента, лицом к нему	
48	Попросить пациента повернуть голову влево	
49	Головку фонендоскопа расположить <b>справа</b> по правой средне-подмышечной линии в 3-м межреберье	
50	Головка фонендоскопа плотно прижата к коже, вверху достигает нижней границы роста волос	
51	Выслушать полный дыхательный цикл пациента (вдох и выдох)	
52	Головку фонендоскопа расположить <b>слева</b> по левой средне-подмышечной линии в 3-м межреберье	
53	Головка фонендоскопа плотно прижата к коже, вверху достигает нижней границы роста волос	
54	Выслушать полный дыхательный цикл пациента (вдох и выдох)	
55	Головку фонендоскопа расположить <b>справа</b> по правой средне-подмышечной линии в 4-м межреберье	
56	Головка фонендоскопа плотно прижата к коже, пальцы исследователя не касаются кожи пациента	
57	Выслушать полный дыхательный цикл пациента (вдох и выдох)	
58	Головку фонендоскопа расположить <b>слева</b> по левой средне-подмышечной линии в 4-м межреберье	
59	Головка фонендоскопа плотно прижата к коже, пальцы исследователя не касаются кожи пациента	
60	Выслушать полный дыхательный цикл пациента (вдох и выдох)	
61	Головку фонендоскопа расположить <b>справа</b> по правой средне-подмышечной линии в 5-м межреберье	
62	Головка фонендоскопа плотно прижата к коже, пальцы исследователя не касаются кожи пациента	

№	Критерии соответствия	1 — выполнено, 0 — не выполнено
63	Выслушать полный дыхательный цикл пациента (вдох и выдох)	
64	Головку фонендоскопа расположить <b>слева</b> по левой средне-подмышечной линии в 5-м межреберье	
65	Головка фонендоскопа плотно прижата к коже, пальцы исследователя не касаются кожи пациента	
66	Выслушать полный дыхательный цикл пациента (вдох и выдох)	
67	Головку фонендоскопа расположить <b>справа</b> по правой средне-подмышечной линии в 6-м межреберье	
68	Головка фонендоскопа плотно прижата к коже, пальцы исследователя не касаются кожи пациента	
69	Выслушать полный дыхательный цикл пациента (вдох и выдох)	
70	Головку фонендоскопа расположить <b>слева</b> по левой средне-подмышечной линии в 6-м межреберье	
71	Головка фонендоскопа плотно прижата к коже, пальцы исследователя не касаются кожи пациента	
72	Выслушать полный дыхательный цикл пациента (вдох и выдох)	
<b><i>Аускультация задней поверхности грудной клетки</i></b>		
73	Попросить пациента повернуться к врачу спиной (спиной к свету)	
74	Попросить пациента скрестить руки на груди («обнять» себя)	
75	Головку фонендоскопа расположить <b>слева</b> в надостной ямке по левой лопаточной линии	
76	Головка фонендоскопа плотно прижата к коже, пальцы исследователя не касаются кожи пациента	
77	Выслушать полный дыхательный цикл пациента (вдох и выдох)	
78	Головку фонендоскопа расположить на поверхности тела соответственно предполагаемой точке аускультации — <b>справа</b> в надостной ямке по правой лопаточной линии	
79	Головка фонендоскопа плотно прижата к коже, пальцы исследователя не касаются кожи пациента	
80	Выслушать полный дыхательный цикл пациента (вдох и выдох)	
81	Головку фонендоскопа расположить <b>слева</b> на уровне медиального края верхнего угла лопатки	

№	Критерии соответствия	1 — выполнено, 0 — не выполнено
82	Головка фонендоскопа плотно прижата к коже, пальцы исследователя не касаются кожи пациента	
83	Выслушать полный дыхательный цикл пациента (вдох и выдох)	
84	Головку фонендоскопа расположить <b>справа</b> на уровне медиального края верхнего угла лопатки	
85	Головка фонендоскопа плотно прижата к коже, пальцы исследователя не касаются кожи пациента	
86	Выслушать полный дыхательный цикл пациента (вдох и выдох)	
87	Головку фонендоскопа расположить <b>слева</b> вдоль медиального края лопатки на уровне ее средней части	
88	Головка фонендоскопа плотно прижата к коже, пальцы исследователя не касаются кожи пациента	
89	Выслушать полный дыхательный цикл пациента (вдох и выдох)	
90	Головку фонендоскопа расположить <b>справа</b> вдоль медиального края лопатки на уровне ее средней части	
91	Головка фонендоскопа плотно прижата к коже, пальцы исследователя не касаются кожи пациента	
92	Выслушать полный дыхательный цикл пациента (вдох и выдох)	
93	Головку фонендоскопа расположить <b>слева</b> вдоль медиального края лопатки на уровне нижнего угла	
94	Головка фонендоскопа плотно прижата к коже, пальцы исследователя не касаются кожи пациента	
95	Выслушать полный дыхательный цикл пациента (вдох и выдох)	
96	Головку фонендоскопа расположить <b>справа</b> вдоль медиального края лопатки на уровне нижнего угла	
97	Головка фонендоскопа плотно прижата к коже, пальцы исследователя не касаются кожи пациента	
98	Выслушать полный дыхательный цикл пациента (вдох и выдох)	
99	Головку фонендоскопа расположить <b>слева</b> по левой лопаточной линии в 7-м межреберье	
100	Головка фонендоскопа плотно прижата к коже, пальцы исследователя не касаются кожи пациента	

№	Критерии соответствия	1 — выполнено, 0 — не выполнено
101	Выслушать полный дыхательный цикл пациента (вдох и выдох)	
102	Головку фонендоскопа расположить <b>справа</b> по правой лопаточной линии в 7-м межреберье	
103	Головка фонендоскопа плотно прижата к коже, пальцы исследователя не касаются кожи пациента	
104	Выслушать полный дыхательный цикл пациента (вдох и выдох)	
105	Головку фонендоскопа расположить <b>слева</b> по левой лопаточной линии в 8-ом межреберье	
106	Головка фонендоскопа плотно прижата к коже, пальцы исследователя не касаются кожи пациента	
107	Выслушать полный дыхательный цикл пациента (вдох и выдох)	
108	Головку фонендоскопа расположить <b>справа</b> по правой лопаточной линии в 8-м межреберье	
109	Головка фонендоскопа плотно прижата к коже, пальцы исследователя не касаются кожи пациента	
110	Выслушать полный дыхательный цикл пациента (вдох и выдох)	
<b>Завершение процедуры</b>		
111	Сделать заключение о результатах аускультации: при аускультации легких над симметричными участками выслушивается везикулярное дыхание (ослабленное, жесткое, бронхиальное)	
112	Хрипы выслушиваются или не выслушиваются	
113	Поблагодарить пациента	
114	Разрешить пациенту одеться	
115	Обработать руки гигиеническим способом	
<b>Всего _____ баллов (минимум 82 балла)</b>		<b>Оценка      Зачтено / не зачтено</b>

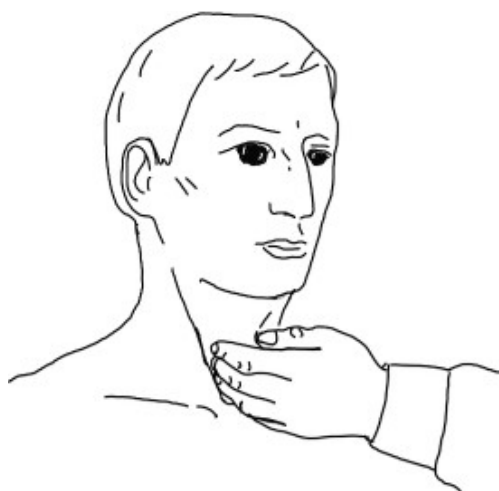Ф.И.О. преподавателя \_\_\_\_\_ Подпись \_\_\_\_\_



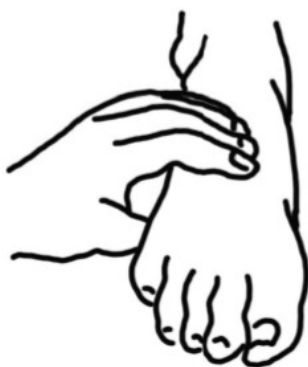## 11. ОПРЕДЕЛЕНИЕ ПУЛЬСА НА ЛУЧЕВОЙ, СОННОЙ АРТЕРИЯХ, АРТЕРИЯХ ТЫЛА СТОПЫ



*Рис. 41.* Пальпация пульса на лучевой артерии (пункты 14-28)



*Рис. 42.* Пальпация пульса на сонной артерии (пункты 32-41)



*Рис. 43.* Пальпация пульса на тыле стопы (a. dorsalis pedis) (пункты 44-47)

## 11. ОЦЕНОЧНЫЙ ЛИСТ ПО ВЫПОЛНЕНИЮ ПРАКТИЧЕСКОГО НАВЫКА

Ф.И.О. \_\_\_\_\_ Группа \_\_\_\_\_ Дата \_\_\_\_\_

№	Критерии соответствия	1 — выполнено, 0 — не выполнено
<b>Подготовительный этап</b>		
1	Поздороваться с пациентом	
2	Представиться пациенту	
3	Уточнить Ф.И.О. пациента	
4	Уточнить возраст пациента	
5	Уточнить самочувствие пациента на момент осмотра	
6	Озвучить название метода обследования: «Определение пульса на лучевой, сонной артериях, артериях тыла стопы»	
7	Получить согласие пациента на проведение обследования	
8	Расположить пациента сидя за столом	
9	Попросить пациента расслабить мышцы плечевого пояса	
10	Попросить пациента дышать спокойно и ровно	
11	Обработать руки гигиеническим способом, при необходимости надеть перчатки	
<b>Основной этап</b>		
<b>Оценка пульса на лучевой артерии</b>		
12	Попросить пациента положить предплечья и кисти рук на стол ладонями кверху	
13	Попросить пациента расслабить кисти рук	
14	Пальцами обеих рук охватить оба предплечья пациента близ лучезапястного сустава (большой палец расположен на тыльной поверхности лучезапястного сустава, 2–4 пальцы — над лучевой артерией)	
15	Определить пульс на обеих руках (правую руку пациента взять своей левой рукой, а левую — своей правой рукой)	
16	Оценить <b>симметричность</b> пульсации обеих лучевых артерий по наполнению	
17	Озвучить заключение: пульс симметричен или не симметричен (наполнение пульса одинаково на обеих руках или не одинаково)	
18	Далее определение пульса проводят только на одной руке	
19	Сравнить равномерность интервалов между пульсовыми волнами ( <b>ритмичность пульса</b> )	

№	Критерии соответствия	1 — выполнено, 0 — не выполнено
20	Озвучить заключение (пульс ритмичный или не ритмичный)	
21	Определить <b>частоту пульсовых ударов</b> при помощи секундомера или часов с секундной стрелкой	
22	Если пульс ритмичный, подсчет проводится за 15 с и результат умножается на 4. Если пульс неритмичный — подсчет проводится в течение 1 мин	
23	Далее 3–4 пальцами нажать проксимально на лучевую артерию и удерживать ее до исчезновения пульсации	
24	2 пальцем пальпировать лучевую артерию, фиксируя момент его исчезновения и определяя степень требуемого давления 3–4 пальцами ( <b>напряжение пульса</b> )	
25	Озвучить заключение: пульс симметричен или не симметричен (наполнение пульса одинаково на обеих руках или нет)	
26	Пульс ритмичен или не ритмичен	
27	Частота пульса в минуту (в норме 60–90 ударов в минуту)	
28	Напряжение пульса (умеренного напряжения, твердый или мягкий)	
<b>Оценка пульса на сонной артерии</b>		
29	Осмотреть область шеи, оценить видимую пульсацию	
30	Сделать заключение о результатах осмотра (пульсация сонных артерий видима или нет)	
31	Исследовать пульс следует поочередно с каждой стороны без сильного давления на артерию	
32	Для пальпации <b>левой сонной артерии</b> попросить пациента повернуть голову вправо	
33	Мякоть концевых фаланг 2–4 пальцев правой руки установить у внутреннего края грудинно-ключично-сосцевидной мышцы слева на уровне верхнего края щитовидного хряща	
34	Слегка отодвинуть кнаружи внутренний край грудинно-ключично-сосцевидной мышцы и легким давлением определить пульсирующую сонную артерию	
35	Для пальпации <b>правой сонной артерии</b> попросить пациента повернуть голову влево	
36	Мякоть концевых фаланг 2–4 пальцев правой руки установить у внутреннего края грудинно-ключично-сосцевидной мышцы справа на уровне верхнего края щитовидного хряща	
37	Слегка отодвинуть кнаружи внутренний край грудинно-ключично-сосцевидной мышцы и легким давлением определить пульсирующую сонную артерию	

№	Критерии соответствия	1 — выполнено, 0 — не выполнено
38	Сравнить следующие друг за другом пульсовые волны между собой по <b>наполнению и ритму</b>	
39	Озвучить заключение: пульс на правой и левой сонных артериях пальпируется или нет	
40	Пульс на правой и левой сонных артериях симметричен по наполнению или нет	
41	Пульс на сонных артериях ритмичный или неритмичный	
<b>Оценка пульса на артериях тыла стопы</b>		
42	Надеть перчатки	
43	Попросить пациента разуться и снять носки	
44	Исследование проводить одновременно с двух сторон	
45	Мякоть концевых фаланг 2–4 пальцев установить на тыльную поверхность стопы между I и II плюсневых костями, параллельно этим костям	
46	Сравнить следующие друг за другом пульсовые волны между собой по <b>наполнению</b>	
47	Озвучить заключение (в норме пульсовая волна одинакова с двух сторон)	
<b>Завершение процедуры</b>		
48	Сделать заключение о результатах пальпации: пульс на лучевой артерии симметричен или нет, умеренного напряжения (твердый, мягкий), ритмичный или неритмичный, частота пульса ... в минуту	
49	Пульс на сонных артериях симметричен или нет	
50	Пульс на артериях тыла стопы симметричен или нет	
51	Поблагодарить пациента	
52	Разрешить пациенту одеться	
53	Снять перчатки	
54	Обработать руки гигиеническим способом	
<b>Всего _____ баллов (минимум 38 баллов)</b>		<b>Оценка      Зачтено / не зачтено</b>

Ф.И.О. преподавателя \_\_\_\_\_ Подпись \_\_\_\_\_

## 12. ПАЛЬПАЦИЯ ВЕРХУШЕЧНОГО ТОЛЧКА

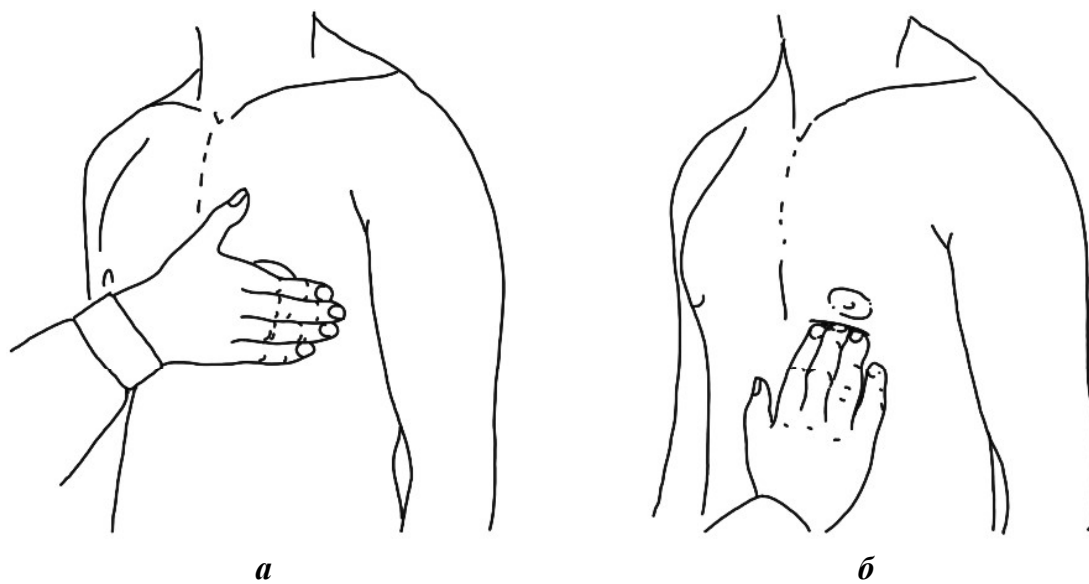


Рис. 44. Пальпация верхушечного толчка:  
а — пункты 18-20; б — пункты 24-25

## 12. ОЦЕНОЧНЫЙ ЛИСТ ПО ВЫПОЛНЕНИЮ ПРАКТИЧЕСКОГО НАВЫКА

Ф.И.О. \_\_\_\_\_ Группа \_\_\_\_\_ Дата \_\_\_\_\_

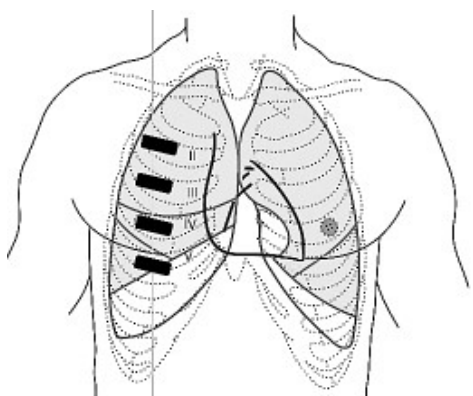
№	Критерии соответствия	1 — выполнено, 0 — не выполнено
<b>Подготовительный этап</b>		
1	Поздороваться с пациентом	
2	Представиться пациенту	
3	Уточнить Ф.И.О. пациента	
4	Уточнить возраст пациента	
5	Уточнить самочувствие пациента на момент осмотра	
6	Озвучить название метода обследования: «Пальпация верхушечного толчка»	
7	Получить согласие пациента на проведение обследования	
8	Предложить пациенту освободить грудную клетку от одежды	
9	Расположить пациента в вертикальном положении стоя лицом к источнику дневного света	
10	Попросить пациента опустить руки вниз	
11	Попросить пациента расслабить мышцы плечевого пояса	
12	Попросить пациента дышать спокойно и ровно	
13	Уточнить у пациента наличие болезненности в области грудной клетки	
14	Обработать руки гигиеническим способом, при необходимости надеть перчатки	
<b>Основной этап</b>		
15	Встать напротив правой половины грудной клетки пациента, лицом к нему	
16	Попросить пациента повернуть голову влево	
17	Осмотреть грудную клетку пациента на наличие видимой пульсации в области верхушки сердца	
<b>Пальпация верхушечного толчка</b>		
18	Попросить пациента слегка наклонить верхнюю половину туловища вперед	
19	Попросить пациента вдохнуть, выдохнуть и задержать дыхание	
20	Ладонь правой руки с сомкнутыми и выпрямленными пальцами положить ладонью на грудную клетку пациента таким образом, чтобы основание кисти лежало у левого края грудины, большой палец располагался вертикально на груди, а 2–5 пальцы были направлены к левой подмышечной области, между IV и VII ребрами	

№	Критерии соответствия	1 — выполнено, 0 — не выполнено
21	Согнуть 2–4 пальцы так, чтобы дистальные фаланги были расположены перпендикулярно к поверхности грудной клетки	
22	Мякоть концевых фаланг 2–4 согнутых пальцев продвигать по межреберьям в медиальном направлении до того места, где пальцы при надавливании с умеренной силой начинают ощущать пульсацию	
23	Основание ладони остается фиксировано на грудице*	
24	В случае выявления пульсации сомкнутые кончики 2–4 пальцев повернуть и расположить горизонтально вдоль пульсирующего участка межреберья	
25	Проводить пальпацию верхушечного толчка в течение 5–10 с	
26	Разрешить пациенту дышать произвольно	
<b>Завершение процедуры</b>		
27	Озвучить заключение: верхушечный толчок визуализируется или нет	
28	<b>Локализация</b> верхушечного толчка (в норме верхушечный толчок расположен в 5-м межреберье на 1–1,5 см кнутри от левой среднелючичной линии)	
29	<b>Ширина</b> верхушечного толчка (в норме 2 см)	
30	<b>Резистентность</b> верхушечного толчка (в норме умеренной резистентности)	
31	Поблагодарить пациента	
32	Разрешить пациенту одеться	
33	Обработать руки гигиеническим способом	
<b>Всего _____ баллов (минимум 23 балла)</b>		<b>Оценка      Зачтено / не зачтено</b>

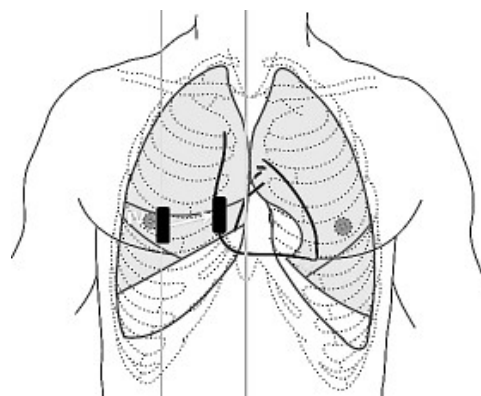
\* При несоответствии размеров кисти исследователя и грудной клетки пациента допускается смещение основания ладони так, чтобы кончики 2–4 пальцев достигали левой передней подмышечной линии.

Ф.И.О. преподавателя \_\_\_\_\_ Подпись \_\_\_\_\_

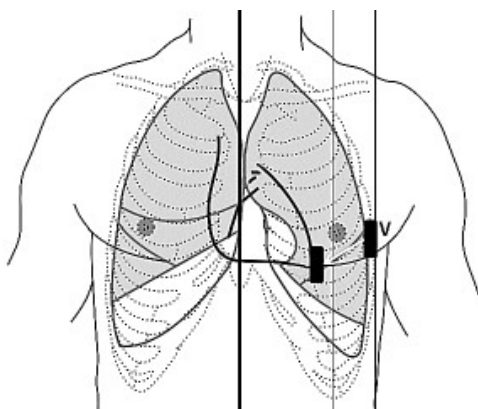
### 13. ОПРЕДЕЛЕНИЕ ГРАНИЦ ОТНОСИТЕЛЬНОЙ СЕРДЕЧНОЙ ТУПОСТИ



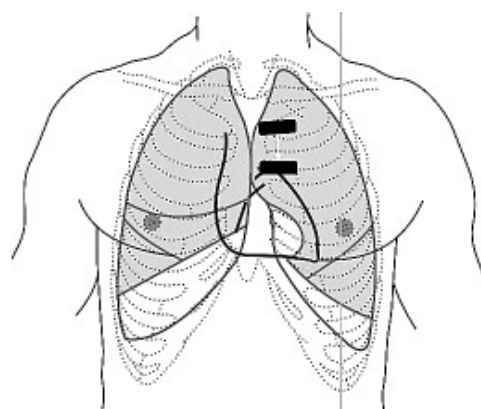
*Рис. 45.* Определение правой границы относительной сердечной тупости (пункты 23-36)



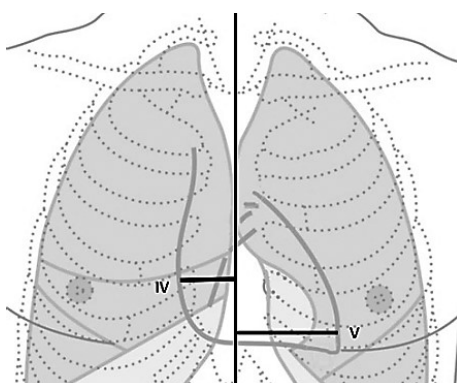
*Рис. 46.* Определение правой границы относительной сердечной тупости (пункты 37-52)



*Рис. 47.* Определение левой границы относительной сердечной тупости (пункты 55-68)



*Рис. 48.* Определение верхней границы относительной сердечной тупости (пункты 72-86)



*Рис. 49.* Определение поперечника относительной тупости сердца (пункты 87-88)



### 13. ОЦЕНОЧНЫЙ ЛИСТ ПО ВЫПОЛНЕНИЮ ПРАКТИЧЕСКОГО НАВЫКА

Ф.И.О. \_\_\_\_\_ Группа \_\_\_\_\_ Дата \_\_\_\_\_

№	Критерии соответствия	1 — выполнено, 0 — не выполнено
<b>Подготовка к исследованию</b>		
1	Поздороваться с пациентом	
2	Представиться пациенту	
3	Уточнить Ф.И.О пациента	
4	Уточнить возраст пациента	
5	Уточнить самочувствие пациента на момент осмотра	
6	Озвучить название метода обследования «Определение границ относительной сердечной тупости»	
7	Получить согласие пациента на проведение обследования	
8	Предложить пациенту освободить грудную клетку от одежды	
9	Предложить пациенту занять вертикальное положение, стоя лицом к источнику дневного света, руки опустить вдоль туловища	
10	Обработать руки гигиеническим способом	
11	Стать напротив пациента лицом к нему	
<b>Основной этап</b>		
<i><b>Пальпация верхушечного толчка</b></i>		
12	Попросить пациента слегка наклонить верхнюю половину туловища вперед	
13	Попросить пациента вдохнуть, выдохнуть и задержать дыхание	
14	Ладонь правой руки с сомкнутыми и выпрямленными пальцами положить плашмя на грудную клетку пациента таким образом, чтобы основание кисти лежало у левого края грудины, большой палец располагался вертикально на груди, а 2–5 пальцы были направлены к левой подмышечной области, между IV и VII ребрами	
15	Согнуть 2–4 пальцы так, чтобы дистальные фаланги были расположены перпендикулярно к поверхности грудной клетки	
16	Мякоть концевых фаланг 2–4 согнутых пальцев продвигать по межреберьям в медиальном направлении до того места, где пальцы при надавливании с умеренной силой начинают ощущать пульсацию	

№	Критерии соответствия	1 — выполнено, 0 — не выполнено
17	Основание ладони остается фиксировано на груди* <sup>*</sup>	
18	В случае выявления пульсации сомкнутые кончики 2–4 пальцев повернуть и расположить горизонтально вдоль пульсирующего участка межреберья	
19	Проводить пальпацию верхушечного толчка в течение 5–10 с	
20	Разрешить пациенту дышать произвольно	
21	Озвучить локализацию верхушечного толчка	
<b><i>Определение правой границы относительной сердечной тупости по межреберьям**</i></b>		
22	Ладонь левой руки расположить горизонтально во втором межреберье справа	
23	Середина средней фаланги среднего пальца левой руки лежит на среднеключичной линии справа	
24	Палец-плексиметр плотно прижат к коже	
25	Безымянный и указательный пальцы расставлены, не соприкасаются со средним	
26	Перкутировать методом тихой перкуссии вниз от 2-го межреберья по правой средне-ключичной линии	
27	В качестве молоточка использовать средний палец правой кисти, согнутый в проксимальном и дистальном межфаланговых суставах таким образом, чтобы его концевая фаланга располагалась перпендикулярно поверхности средней фаланги среднего пальца левой руки	
28	Удары наносить в центр средней фаланги за счет движений в правом лучезапястном суставе	
29	Удары отрывистые, одинаковой силы, по два в каждой точке перкуссии	
30	Межфаланговые суставы среднего пальца, локтевой и плечевой суставы правой руки остаются неподвижными	
31	При нанесении ударов палец-молоточек не должен оставаться прижатым к пальцу-плексиметру	
32	Палец-плексиметр сдвигать вниз на ширину пальца-плексиметра	
33	Перкутировать сверху вниз до перехода перкуторного звука от ясного легочного в тупой	
34	Нанести дермографом отметку, не убирая палец-плексиметр	

№	Критерии соответствия	1 — выполнено, 0 — не выполнено
35	Отметка наносится со стороны ясного легочного звука	
36	Озвучить найденную границу (в норме 5-е межреберье)	
37	Переместить палец-плессиметр на межреберье вверх (из пятого в четвертое межреберье)	
38	Расположить палец-плессиметр вертикально	
39	Средняя фаланга пальца-плессиметра соответствует 4-му межреберью по правой среднеключичной линии	
40	Палец-плессиметр плотно прижат к коже	
41	Безымянный и указательный пальцы расставлены, не соприкасаются со средним	
42	В качестве молоточка использовать средний палец правой кисти, согнутый в проксимальном и дистальном межфаланговых суставах таким образом, чтобы его концевая фаланга располагалась перпендикулярно поверхности средней фаланги среднего пальца левой руки	
43	Удары наносить в центр средней фаланги за счет движений в правом лучезапястном суставе	
44	Удары отрывистые, одинаковой силы, по два в каждой точке перкуссии	
45	Межфаланговые суставы среднего пальца, локтевой и плечевой суставы правой руки остаются неподвижными	
46	При нанесении ударов палец-молоточек не должен оставаться прижатым к пальцу-плессиметру	
47	Палец-плессиметр сдвигать на ширину пальца-плессиметра	
48	Проводить перкуссию от правой среднеключичной линии по направлению к груди	
49	Использовать метод тихой перкуссии	
50	Остановить перкуссию при переходе перкуторного звука от ясного легочного к притупленному	
51	Нанести дермографом отметку, не убирая палец-плессиметр	
52	Отметка наносится со стороны ясного легочного звука	
53	Измерить сантиметровой лентой расстояние между полученной границей и передней срединной линией	
54	Озвучить результат (в норме правая граница относительной сердечной тупости располагается на 3–4 см вправо от передней срединной линии в четвертом межреберье)	

№	Критерии соответствия	1 — выполнено, 0 — не выполнено
<b><i>Определение левой границы относительной сердечной тупости</i></b>		
55	Палец-плексиметр расположить вертикально по левой передней подмышечной линии	
56	Средняя фаланга пальца-плексиметра соответствует тому межреберью, где локализован верхушечный толчок (в норме 5-е межреберье)	
57	Палец-плексиметр плотно прижат к коже	
58	Безымянный и указательный пальцы расставлены, не соприкасаются со средним	
59	В качестве молоточка использовать средний палец правой кисти, согнутый в проксимальном и дистальном межфаланговых суставах таким образом, чтобы его концевая фаланга располагалась перпендикулярно поверхности средней фаланги среднего пальца левой руки	
60	Удары наносить в центр средней фаланги за счет движений в правом лучезапястном суставе	
61	Удары отрывистые, одинаковой силы, по два в каждой точке перкуссии	
62	Межфаланговые суставы среднего пальца, локтевой и плечевой суставы правой руки остаются неподвижными	
63	При нанесении ударов палец-молоточек не должен оставаться прижатым к пальцу-плексиметру	
64	Палец-плексиметр сдвигать на ширину пальца-плексиметра	
65	Проводить перкуссию от левой передней подмышечной линии по направлению к груди	
66	Использовать метод тихой перкуссии	
67	Остановить перкуссию при переходе перкуторного звука от ясного легочного к притупленному	
68	Нанести дермографом отметку, не убирая палец-плексиметр	
69	Отметка наносится со стороны ясного легочного звука	
70	Измерить сантиметровой лентой расстояние между полученной границей и передней срединной линией	
71	Озвучить результат (в норме левая граница относительной сердечной тупости находится в пятом межреберье на 8–9 см влево от передней срединной линии)	

№	Критерии соответствия	1 — выполнено, 0 — не выполнено
<b><i>Определение верхней границы относительной сердечной тупости</i></b>		
72	Палец-плессиметр расположить горизонтально таким образом, чтобы средняя фаланга среднего пальца находилась на 1 см кнаружи от левого края грудины в первом межреберье	
73	Палец-плессиметр плотно прижат к коже	
74	Безымянный и указательный пальцы расставлены, не соприкасаются со средним	
75	В качестве молоточка использовать средний палец правой кисти, согнутый в проксимальном и дистальном межфаланговых суставах таким образом, чтобы его концевая фаланга располагалась перпендикулярно поверхности средней фаланги среднего пальца левой руки	
76	Удары наносить в центр средней фаланги за счет движений в правом лучезапястном суставе	
77	Удары отрывистые, одинаковой силы, по два в каждой точке перкуссии	
78	Межфаланговые суставы среднего пальца, локтевой и плечевой суставы правой руки остаются неподвижными	
79	При нанесении ударов палец-молоточек не должен оставаться прижатым к пальцу-плессиметру	
80	Палец-плессиметр сдвигать на ширину пальца-плессиметра	
81	Проводят перкуссию сверху вниз	
82	Использовать метод тихой перкуссии	
83	Остановить перкуссию при переходе перкуторного звука от ясного легочного к притупленному	
84	Нанести дермографом отметку, не убирая палец-плессиметр	
85	Отметку наносить со стороны ясного легочного звука	
86	Озвучить результат (в норме верхняя граница относительной тупости сердца располагается по верхнему краю третьего ребра)	
<b><i>Определение поперечника относительной тупости сердца</i></b>		
87	Для определения поперечника относительной сердечной тупости сложить расстояние в 4-м межреберье справа до передней срединной линии (в норме 3–4 см) и расстояние в 5-м межреберье слева до передней срединной линии (в норме 8–9 см)	

№	Критерии соответствия	1 — выполнено, 0 — не выполнено
88	Озвучить результат (в норме поперечник относительной сердечной тупости равен 11–13 см)	
<b>Завершение процедуры</b>		
89	Сделать заключение о результатах исследования (границы относительной сердечной тупости соответствуют норме или не соответствуют)	
90	Поблагодарить пациента	
91	Разрешить пациенту одеться	
92	Обработать руки гигиеническим способом	
<b>Всего _____ баллов</b> <b>(минимум 64 балла)</b>		<b>Оценка      Зачтено / не зачтено</b>

\* При несоответствии размеров кисти исследователя и грудной клетки пациента допускается смещение основания ладони так, чтобы кончики 2–4 пальцев достигали левой передней подмышечной линии.

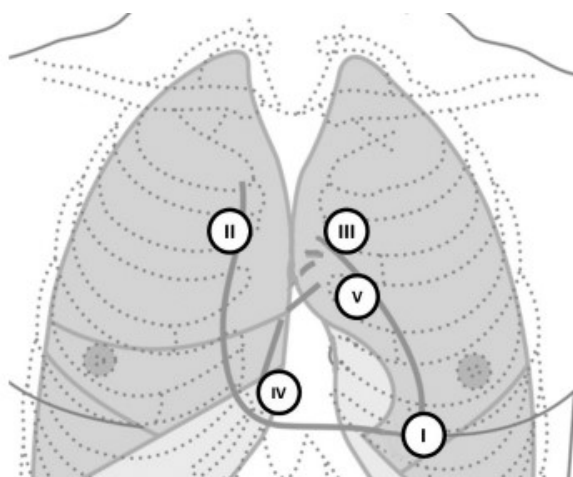
\*\* При расположении сердца справа вначале необходимо определить левую границу, затем правую и верхнюю границы относительной сердечной тупости.

Ф.И.О. преподавателя \_\_\_\_\_ Подпись \_\_\_\_\_

## 14. АУСКУЛЬТАЦИЯ СЕРДЦА



*Рис. 50.* Правильное расположение пальцев на головке стетофонендоскопа



*Рис. 51.* Точки аускультации сердца

## 14. ОЦЕНОЧНЫЙ ЛИСТ ПО ВЫПОЛНЕНИЮ ПРАКТИЧЕСКОГО НАВЫКА

Ф.И.О. \_\_\_\_\_ Группа \_\_\_\_\_ Дата \_\_\_\_\_

№	Критерии соответствия	1 — выполнено, 0 — не выполнено
<b>Подготовительный этап</b>		
1	Поздороваться с пациентом	
2	Представиться пациенту	
3	Уточнить Ф.И.О. пациента	
4	Уточнить возраст пациента	
5	Уточнить самочувствие пациента на момент осмотра	
6	Озвучить название метода обследования: «Аускультация сердца»	
7	Получить согласие пациента на проведение обследования	
8	Предложить пациенту освободить грудную клетку от одежды	
9	Расположить пациента в вертикальном положении, стоя лицом к источнику дневного света	
10	Попросить пациента опустить руки вниз	
11	Попросить пациента расслабить мышцы плечевого пояса	
12	Попросить пациента дышать спокойно и ровно	
13	Обработать руки гигиеническим способом	
14	Обработать головку стетофонендоскопа раствором антисептика	
<b>Основной этап</b>		
15	Встать напротив правой половины грудной клетки пациента, лицом к нему	
16	Попросить пациента повернуть голову влево	
<b>Пальпация верхушечного толчка</b>		
17	Попросить пациента слегка наклонить верхнюю половину туловища вперед	
18	Попросить пациента вдохнуть, выдохнуть и задержать дыхание	
19	Ладонь правой руки с сомкнутыми и выпрямленными пальцами положить ладонью на грудную клетку пациента так, чтобы основание кисти лежало у левого края грудины, большой палец располагался вертикально на груди, а 2–5 пальцы были направлены к левой подмышечной области, между IV и VII ребрами	



№	Критерии соответствия	1 — выполнено, 0 — не выполнено
20	Согнуть 2–4 пальцы так, чтобы дистальные фаланги были расположены перпендикулярно к поверхности грудной клетки	
21	Мякоть концевых фаланг 2–4 согнутых пальцев продвигать по межреберьям в медиальном направлении до того места, где пальцы при надавливании с умеренной силой начинают ощущать пульсацию	
22	Основание ладони остается фиксировано на грудице*	
23	В случае выявления пульсации сомкнутые кончики 2–4 пальцев повернуть и расположить горизонтально вдоль пульсирующего участка межреберья	
24	Проводить пальпацию верхушечного толчка в течение 5–10 с	
25	Разрешить пациенту дышать спокойно и ровно	
26	Нанести дермографом локализацию верхушечного толчка	
27	Взять стетофонендоскоп за головку	
28	Вставить оливы стетофонендоскопа в уши	
29	Проверить, чтобы прибор был переключен на стетоскопический раструб	
<b><i>1-я точка аускультации (митральный клапан)</i></b>		
30	Головку стетоскопа расположить в месте локализации верхушечного толчка	
31	Головка стетоскопа плотно прижата к коже, пальцы исследователя не касаются кожи пациента	
32	Для пальпации <b>правой сонной артерии</b> пациент продолжает поворачивать голову влево	
33	Мякоть концевых фаланг 2–4 пальцев установить у внутреннего края грудинно-ключично-сосцевидной мышцы справа на уровне верхнего края щитовидного хряща	
34	Слегка отодвинуть кнаружи внутренний край грудинно-ключично-сосцевидной мышцы и легким давлением определить пульсирующую сонную артерию	
35	Сравнить следующие друг за другом пульсовые волны на сонной артерии по отношению к тонам сердца	
36	Озвучить заключение (в норме I тон сердца совпадает с пульсом на сонной артерии)	
37	Выслушать тоны сердца в течение 10–15 с	

№	Критерии соответствия	1 — выполнено, 0 — не выполнено
<b>2-я точка аускультации (аортальный клапан)</b>		
38	Головку стетоскопа расположить во 2-м межреберье у правого края грудины	
39	Левой рукой продолжить пальпацию пульса на сонной артерии**	
40	Головка стетоскопа плотно прижата к коже, пальцы исследователя не касаются кожи пациента	
41	Выслушать тоны сердца в течение 10–15 с	
<b>3-я точка аускультации (клапан легочной артерии)</b>		
42	Головку стетоскопа расположить во 2-м межреберье у левого края грудины	
43	Головка стетоскопа плотно прижата к коже, пальцы исследователя не касаются кожи пациента	
44	Выслушать тоны сердца в течение 10–15 с	
<b>4-я точка аускультации (трикуспидальный клапан)</b>		
45	Головку стетоскопа расположить у основания мечевидного отростка справа по краю грудины	
46	Головка стетоскопа плотно прижата к коже, пальцы исследователя не касаются кожи пациента	
47	Выслушать тоны сердца в течение 10–15 с	
<b>5-я точка (дополнительная точка аускультации аортального клапана — точка Боткина–Эрба)</b>		
48	Головку стетоскопа расположить в 3-м межреберье у левого края грудины	
49	Головка стетоскопа плотно прижата к коже, пальцы исследователя не касаются кожи пациента	
50	Выслушать тоны сердца в течение 10–15 с	
<b>Завершение процедуры</b>		
51	Озвучить заключение о результатах аускультации сердца	
52	Ритм сердечных сокращений правильный или неправильный (в норме ритм правильный)	
53	Соотношение тонов соответствует норме или не соответствует (в норме I тон громче в 1-й и 4-й точках аускультации, II тон громче во 2-й и 3-й точках)	
54	Внутрисердечные шумы выслушиваются или не выслушиваются	

№	Критерии соответствия	1 — выполнено, 0 — не выполнено
55	Поблагодарить пациента	
56	Разрешить пациенту одеться	
57	Обработать руки гигиеническим способом	
58	Обработать головку стетофонендоскопа раствором анти-септика	
Всего _____ баллов (минимум 41 балл)		Оценка      Зачтено / не зачтено

\* При несоответствии размеров кисти исследователя и грудной кленки пациента допускается смещение основания ладони так, чтобы кончики 2–4 пальцев достигали левой передней подмышечной линии.

\*\* Пальпация сонной артерии обязательна при аускультации 1-й и 2-й точек.

Ф.И.О. преподавателя \_\_\_\_\_ Подпись \_\_\_\_\_

## 15. ПОВЕРХНОСТНАЯ ПАЛЬПАЦИЯ ЖИВОТА

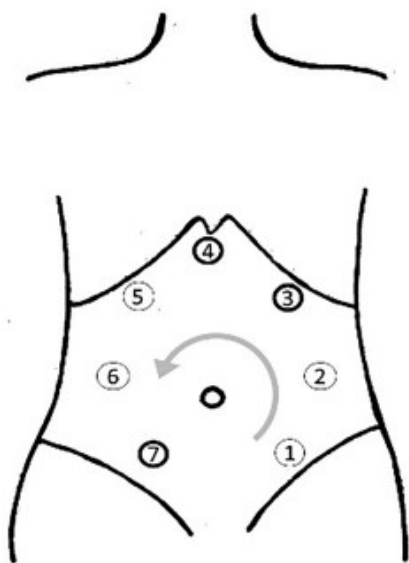


Рис. 52. Ориентировочная пальпация живота. Цифрами указана последовательность пальпации (пункты 20-45)

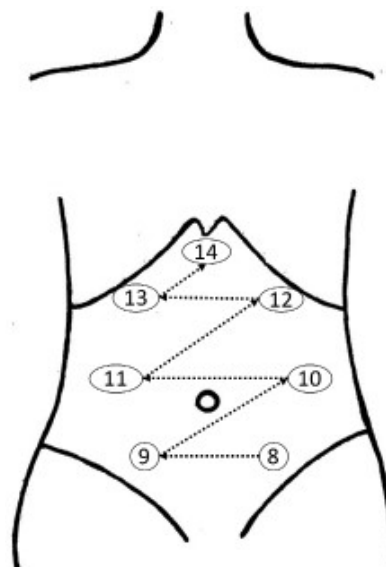


Рис. 53. Сравнительная пальпация живота. Цифрами указана последовательность пальпации (пункты 46-69)

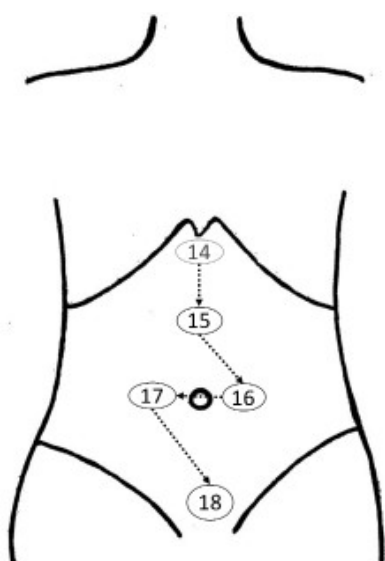


Рис. 54. Сравнительная пальпация живота. Цифрами указана последовательность пальпации (пункты 70-83)

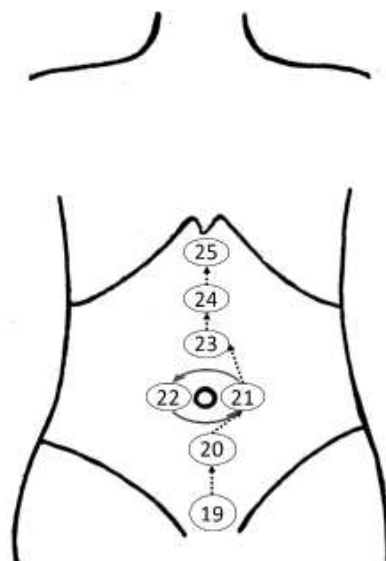


Рис. 55. Пальпация белой линии живота. Цифрами указана последовательность пальпации (пункты 84-91)

## 15. ОЦЕНОЧНЫЙ ЛИСТ ПО ВЫПОЛНЕНИЮ ПРАКТИЧЕСКОГО НАВЫКА

Ф.И.О. \_\_\_\_\_ Группа \_\_\_\_\_ Дата \_\_\_\_\_

№	Критерии соответствия	1 — выполнено, 0 — не выполнено
<b>Подготовительный этап</b>		
1	Поздороваться с пациентом	
2	Представиться пациенту	
3	Уточнить Ф.И.О. пациента	
4	Уточнить возраст пациента	
5	Уточнить самочувствие пациента на момент осмотра	
6	Озвучить название метода обследования: «Поверхностная пальпация живота»	
7	Получить согласие пациента на проведение обследования	
8	Предложить пациенту освободить живот от одежды (до верхней границы symphysis pubic)	
9	Предложить пациенту принять горизонтальное положение на спине на ровной твердой поверхности (кушетка)	
10	Голову пациента расположить на низком изголовье	
11	Предложить пациенту вытянуть руки вдоль туловища	
12	Попросить пациента расслабить мышцы брюшного пресса	
13	Попросить пациента дышать спокойно и ровно	
14	Уточнить у пациента наличие болезненности в области живота	
15	Предупредить пациента, чтобы он сообщил о появлении болезненных ощущений при пальпации	
16	Обработать руки гигиеническим способом, при необходимости надеть перчатки	
17	Сесть справа от пациента лицом к нему	
18	Стул исследователя расположен на одном уровне с кушеткой	
19	Смотреть на лицо пациента, чтобы вовремя заметить его реакцию на появление болезненности при пальпации	
<b>Основной этап</b>		
<b><i>Поверхностная ориентировочная пальпация живота</i></b>		
20	Ладонь правой руки с сомкнутыми и слегка согнутыми пальцами расположить плашмя на левую подвздошную область пациента таким образом, чтобы основание кисти было направлено к передней срединной линии, а кончики пальцев направлены латерально*	

№	Критерии соответствия	1 — выполнено, 0 — не выполнено
21	В пальпации участвует только кисть; локтевой и плечевой суставы при этом остаются относительно неподвижными	
22	Передвигать правую ладонь против часовой стрелки <b>по левому фланку</b>	
23	Пальпировать слегка надавливая на кожу (не более 2–3 см по глубине), мышцы брюшной стенки и подкожную жировую клетчатку	
24	Плавно осуществлять скользящие движения мякотью концевых фаланг II–V пальцев по коже живота на расстояние до 3–4 см	
25	Передвигать правую ладонь против часовой стрелки вверх <b>до левого подреберья</b>	
26	Пальпировать слегка надавливая на кожу (не более 2–3 см по глубине), мышцы брюшной стенки и подкожную жировую клетчатку	
27	Плавно осуществлять скользящие движения мякотью концевых фаланг II–V пальцев по коже живота на расстояние до 3–4 см	
28	Уточнить у пациента наличие болезненности при пальпации	
29	Передвигать правую ладонь против часовой стрелки <b>до эпигастральной области</b>	
30	Пальпировать слегка надавливая на кожу (не более 2–3 см по глубине), мышцы брюшной стенки и подкожную жировую клетчатку	
31	Плавно осуществлять скользящие движения мякотью концевых фаланг II–V пальцев по коже живота на расстояние до 3–4 см	
32	Передвигать правую ладонь против часовой стрелки <b>до правого подреберья</b>	
33	Основание ладони направлено к передней срединной линии, кончики пальцев направлены латерально	
34	Пальпировать слегка надавливая на кожу (не более 2–3 см по глубине), мышцы брюшной стенки и подкожную жировую клетчатку	
35	Плавно осуществлять скользящие движения мякотью концевых фаланг II–V пальцев по коже живота на расстояние до 3–4 см	

№	Критерии соответствия	1 — выполнено, 0 — не выполнено
36	Уточнить у пациента наличие болезненности при пальпации	
37	Передвигать правую ладонь против часовой стрелки <b>по правому фланку</b>	
38	Основание ладони направлено к передней срединной линии, кончики пальцев направлены латерально	
39	Пальпировать слегка надавливая на кожу (не более 2–3 см по глубине), мышцы брюшной стенки и подкожную жировую клетчатку	
40	Плавно осуществлять скользящие движения мякотью концевых фаланг II–V пальцев по коже живота на расстояние до 3–4 см	
41	Передвигать правую ладонь против часовой стрелки <b>до правой подвздошной области</b>	
42	Основание ладони направлено к передней срединной линии, кончики пальцев направлены латерально	
43	Пальпировать слегка надавливая на кожу (не более 2–3 см по глубине), мышцы брюшной стенки и подкожную жировую клетчатку	
44	Плавно осуществлять скользящие движения мякотью концевых фаланг II–V пальцев по коже живота на расстояние до 3–4 см	
45	Уточнить у пациента наличие болезненности при пальпации	
<b><i>Поверхностная сравнительная пальпация живота</i></b>		
46	Ладонь правой руки с сомкнутыми и слегка согнутыми пальцами расположить плашмя <b>на левую подвздошную область</b> пациента таким образом, чтобы основание кисти было направлено вниз (каудально), а кончики пальцев были направлены вверх (краниально)	
47	В пальпации участвует только кисть; локтевой и плечевой суставы при этом остаются относительно неподвижными	
48	Пальпировать слегка надавливая на кожу (не более 2–3 см по глубине), мышцы брюшной стенки и подкожную жировую клетчатку	
49	Плавно осуществлять скользящие движения мякотью концевых фаланг II–V пальцев по коже живота на расстояние до 3–4 см	

№	Критерии соответствия	1 — выполнено, 0 — не выполнено
50	Ладонь правой руки с сомкнутыми и слегка согнутыми пальцами перенести плашмя <b>на правую подвздошную область</b> пациента таким образом, чтобы основание кисти было направлено вниз (каудально), а кончики пальцев были направлены вверх (краниально)	
51	В пальпации участвует только кисть; локтевой и плечевой суставы при этом остаются относительно неподвижными	
52	Пальпировать слегка надавливая на кожу (не более 2–3 см по глубине), мышцы брюшной стенки и подкожную жировую клетчатку	
53	Плавно осуществлять скользящие движения мякотью концевых фаланг II–V пальцев по коже живота на расстояние до 3–4 см	
54	Ладонь правой руки с сомкнутыми и слегка согнутыми пальцами расположить плашмя <b>на левую фланковую область</b> на уровне пупка пациента таким образом, чтобы основание кисти было направлено вниз (каудально), а кончики пальцев были направлены вверх (краниально)	
55	В пальпации участвует только кисть; локтевой и плечевой суставы при этом остаются относительно неподвижными	
56	Пальпировать слегка надавливая на кожу (не более 2–3 см по глубине), мышцы брюшной стенки и подкожную жировую клетчатку	
57	Плавно осуществлять скользящие движения мякотью концевых фаланг II–V пальцев по коже живота на расстояние до 3–4 см	
58	Ладонь правой руки с сомкнутыми и слегка согнутыми пальцами расположить плашмя <b>на правую фланковую область</b> на уровне пупка пациента таким образом, чтобы основание кисти было направлено вниз (каудально), а кончики пальцев были направлены вверх (краниально)	
59	В пальпации участвует только кисть; локтевой и плечевой суставы при этом остаются относительно неподвижными	
60	Пальпировать слегка надавливая на кожу (не более 2–3 см по глубине), мышцы брюшной стенки и подкожную жировую клетчатку	
61	Плавно осуществлять скользящие движения мякотью концевых фаланг II–V пальцев по коже живота на расстояние до 3–4 см	



№	Критерии соответствия	1 — выполнено, 0 — не выполнено
62	Ладонь правой руки с сомкнутыми и слегка согнутыми пальцами расположить плашмя <b>на область левого подреберья</b> таким образом, чтобы основание кисти было направлено вниз (каудально), а кончики пальцев были направлены вверх (краниально)	
63	В пальпации участвует только кисть; локтевой и плечевой суставы при этом остаются относительно неподвижными	
64	Пальпировать слегка надавливая на кожу (не более 2–3 см по глубине), мышцы брюшной стенки и подкожную жировую клетчатку	
65	Плавно осуществлять скользящие движения мякотью концевых фаланг II–V пальцев по коже живота на расстояние до 3–4 см	
66	Ладонь правой руки с сомкнутыми и слегка согнутыми пальцами расположить плашмя <b>на область правого подреберья</b> таким образом, чтобы основание кисти было направлено вниз (каудально), а кончики пальцев были направлены вверх (краниально)	
67	В пальпации участвует только кисть; локтевой и плечевой суставы при этом остаются относительно неподвижными	
68	Пальпировать слегка надавливая на кожу (не более 2–3 см по глубине), мышцы брюшной стенки и подкожную жировую клетчатку	
69	Плавно осуществлять скользящие движения мякотью концевых фаланг II–V пальцев по коже живота на расстояние до 3–4 см	
70	Ладонь правой руки с сомкнутыми и слегка согнутыми пальцами расположить плашмя на <b>эпигастральную область по передней срединной линии</b> пациента таким образом, чтобы основание кисти было направлено к пупку, а кончики пальцев располагались непосредственно под мечевидным отростком	
71	В пальпации участвует только кисть; локтевой и плечевой суставы при этом остаются относительно неподвижными	
72	Пальпировать слегка надавливая на кожу (не более 2–3 см по глубине), мышцы брюшной стенки и подкожную жировую клетчатку	
73	Плавно осуществлять скользящие движения мякотью концевых фаланг II–V пальцев по коже живота на расстояние до 3–4 см	

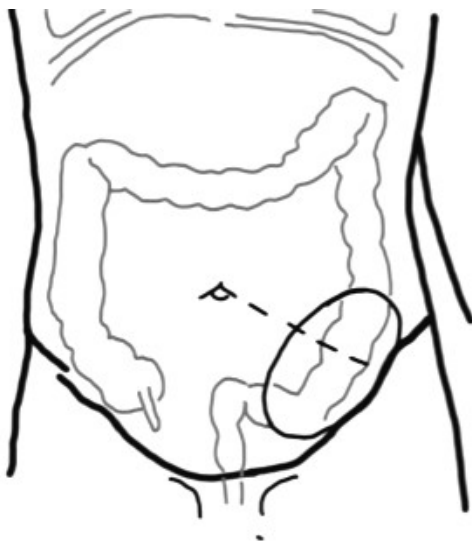
№	Критерии соответствия	1 — выполнено, 0 — не выполнено
74	Уточнить у пациента наличие болезненности	
75	Передвигать правую ладонь сверху вниз <b>до пупочной области</b>	
76	В пальпации участвует только кисть; локтевой и плечевой суставы при этом остаются относительно неподвижными	
77	Пальпировать слегка надавливая на кожу (не более 2–3 см по глубине), мышцы брюшной стенки и подкожную жировую клетчатку	
78	Плавно осуществлять скользящие движения мякотью концевых фаланг II–V пальцев по коже живота на расстояние 3–4 см	
79	Уточнить у пациента наличие болезненности	
80	Передвигать правую ладонь сверху вниз <b>до лобковой области</b>	
81	Пальпировать слегка надавливая на кожу (не более 2–3 см по глубине), мышцы брюшной стенки и подкожную жировую клетчатку	
82	Плавно осуществлять скользящие движения мякотью концевых фаланг II–V пальцев по коже живота на расстояние 3–4 см	
83	Уточнить у пациента наличие болезненности	
<b><i>Пальпация белой линии живота и пупочного кольца</i></b>		
84	Установить сомкнутые и согнутые пальцы правой руки вдоль передней срединной линии выше лобка (кончики II–V пальцев расположены на белой линии живота, основание ладони направлено к передне-верхней ости правой подвздошной кости пациента)	
85	Попросить пациента приподнять голову (приведя подбородок к груди)	
86	Попросить пациента вдохнуть и задержать дыхание на вдохе	
87	Мякотью концевых фаланг II–V пальцев пальпировать белую линию живота от лобка до пупочного кольца	
88	Мякотью концевых фаланг II–V пальцев пальпировать пупочное кольцо	
89	Мякотью концевых фаланг II–V пальцев пальпировать белую линию живота от пупочного кольца до мечевидного отростка	

№	Критерии соответствия	1 — выполнено, 0 — не выполнено
90	Разрешить пациенту опустить голову и дышать произвольно	
91	Уточнить у пациента наличие болезненности при пальпации	
<b>Завершение процедуры</b>		
92	Сделать заключение о результатах поверхностной пальпации (в норме живот мягкий, безболезненный, отечность кожных покровов отсутствует, напряжение мышц передней брюшной стенки отсутствует, грыжевые выпячивания и диастаз прямых мышц живота отсутствуют)	
93	Поблагодарить пациента	
94	Разрешить пациенту одеться	
95	Обработать руки гигиеническим способом	
<b>Всего _____ баллов (минимум 67 баллов)</b>		<b>Оценка      Зачтено / не зачтено</b>

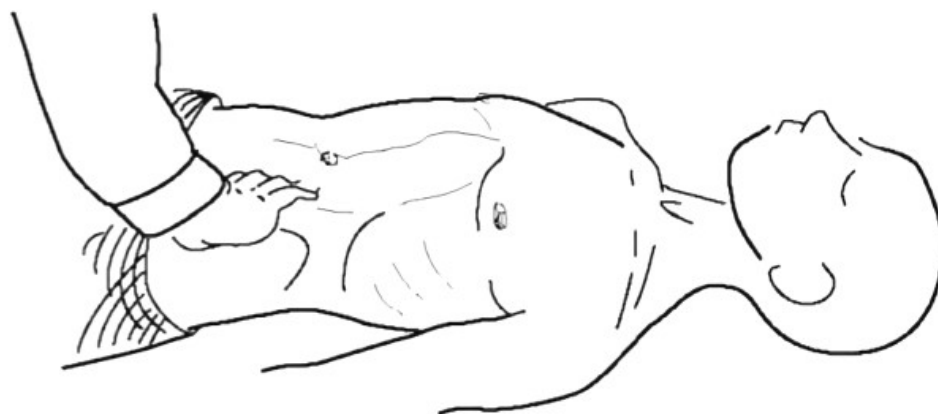
\* При наличии болезненности в левой половине живота исследование начинают с правой подвздошной области.

Ф.И.О. преподавателя \_\_\_\_\_ Подпись \_\_\_\_\_

## 16. ПАЛЬПАЦИЯ СИГМОВИДНОЙ КИШКИ



*Рис. 56.* Топография сигмовидной кишки



*Рис. 57.* Пальпация сигмовидной кишки (пункты 19-32)

## 16. ОЦЕНОЧНЫЙ ЛИСТ ПО ВЫПОЛНЕНИЮ ПРАКТИЧЕСКОГО НАВЫКА

Ф.И.О. \_\_\_\_\_ Группа \_\_\_\_\_ Дата \_\_\_\_\_

№	Критерии соответствия	1 — выполнено, 0 — не выполнено
<b>Подготовительный этап</b>		
1	Поздороваться с пациентом	
2	Представиться пациенту	
3	Уточнить Ф.И.О. пациента	
4	Уточнить возраст пациента	
5	Уточнить самочувствие пациента на момент осмотра	
6	Озвучить название метода обследования: «Пальпация сигмовидной кишки»	
7	Получить согласие пациента на проведение обследования	
8	Предложить пациенту освободить живот от одежды (до верхней границы symphysis pubic)	
9	Уточнить у пациента наличие болезненности в области живота	
10	Предложить пациенту занять горизонтальное положение на спине на ровной твердой поверхности (кушетка)	
11	Голову пациента расположить на низком изголовье	
12	Предложить пациенту выпрямить ноги	
13	Предложить пациенту вытянуть руки вдоль туловища	
14	Попросить пациента расслабить мышцы брюшного пресса	
15	Попросить пациента дышать ртом, ровно, используя диафрагмальный тип дыхания (т. е. животом), но не напрягая при этом брюшную стенку	
16	Обработать руки гигиеническим способом, при необходимости надеть перчатки	
17	Сесть справа от пациента лицом к нему	
18	Стул исследователя расположен на одном уровне с кушеткой	
<b>Основной этап</b>		
19	Кончики II–V согнутых и сомкнутых пальцев правой руки находятся на одном уровне	
20	Кончики II–V пальцев лежат на границе между средней и наружной третями линии, соединяющей пупок и передне-верхнюю ость левой подвздошной кости	
21	Кончики II–V пальцев лежат параллельно длиннику сигмовидной кишки	
22	Основание правой кисти направлено к передне-верхней ости левой подвздошной кости, а кончики пальцев находятся в проекции сигмовидной кишки	

№	Критерии соответствия	1 — выполнено, 0 — не выполнено
23	В пальпации участвует кисть и предплечье	
25	На вдохе пациента поверхностным движением (без погружения) сместить правую кисть по направлению к пупку на 3–4 см и сформировать кожную складку	
26	На выдохе плавно медленно погрузить пальцы правой руки в брюшную полость	
27	До конца следующего вдоха пациента фиксировать руку в таком положении	
28	На следующем выдохе плавно медленно погрузить пальцы правой руки в брюшную полость немного глубже	
29	До конца следующего вдоха пациента фиксировать руку в таком положении	
30	На третьем выдохе плавно медленно погрузить пальцы правой руки в брюшную полость еще глубже	
31	В конце третьего выдоха пациента кончиками пальцев правой руки скользить перпендикулярно к длиннику сигмовидной кишки по направлению от пупка к передне-верхней ости левой подвздошной кости (II–V пальцы перекатываются через сигмовидную кишку)	
32	Уточнить наличие болезненности	
<b>Завершение процедуры</b>		
33	Сделать заключение о результатах пальпации: сигмовидная кишка пальпируется или нет	
34	Локализация (в норме расположена на границе наружной и средней трети линии, соединяющей пупок и передне-верхнюю ость левой подвздошной кости)	
35	Форма (в норме цилиндрическая)	
36	Размер (в норме 2–3 см в диаметре)	
37	Поверхность (гладкая или бугристая)	
38	Урчание (есть или нет)	
39	Подвижность (в норме смещается на 3–5 см)	
40	Консистенция (мягкая или плотная)	
41	Болезненность (болезненная или нет)	
42	Поблагодарить пациента	
43	Разрешить пациенту одеться	
44	Обработать руки гигиеническим способом	
<b>Всего _____ баллов (минимум 31 балл)</b>		<b>Оценка      Зачтено / не зачтено</b>

Ф.И.О. преподавателя \_\_\_\_\_ Подпись \_\_\_\_\_

## 17. ПАЛЬПАЦИЯ СЛЕПОЙ КИШКИ

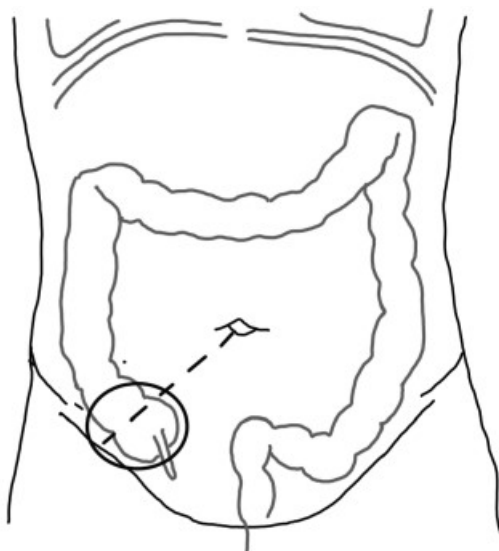


Рис. 58. Топография слепой кишки

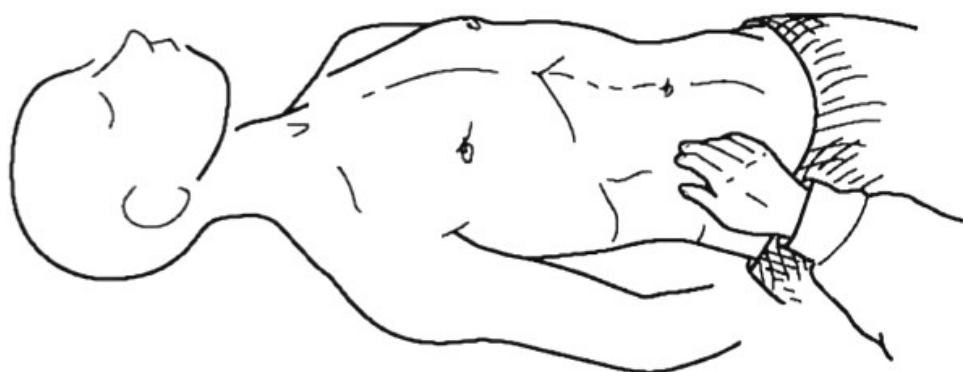

Рис. 59. Пальпация слепой кишки (пункты 19-32)

## 17. ОЦЕНОЧНЫЙ ЛИСТ ПО ВЫПОЛНЕНИЮ ПРАКТИЧЕСКОГО НАВЫКА

Ф.И.О. \_\_\_\_\_ Группа \_\_\_\_\_ Дата \_\_\_\_\_

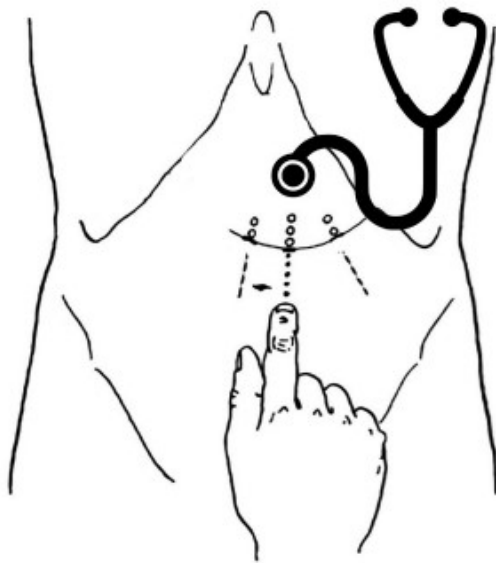№	Критерии соответствия	1 — выполнено, 0 — не выполнено
<b>Подготовительный этап</b>		
1	Поздороваться с пациентом	
2	Представиться пациенту	
3	Уточнить Ф.И.О. пациента	
4	Уточнить возраст пациента	
5	Уточнить самочувствие пациента на момент осмотра	
6	Озвучить название метода обследования: «Пальпация слепой кишки»	
7	Получить согласие пациента на проведение обследования	
8	Предложить пациенту освободить живот от одежды (до верхней границы symphysis pubic)	
9	Уточнить у пациента наличие болезненности в области живота	
10	Предложить пациенту принять горизонтальное положение на спине на ровной твердой поверхности (кушетка)	
11	Голову пациента расположить на низком изголовье	
12	Предложить пациенту выпрямить ноги	
13	Предложить пациенту вытянуть руки вдоль туловища	
14	Попросить пациента расслабить мышцы брюшного пресса	
15	Попросить пациента дышать ртом, ровно, используя диафрагмальный тип дыхания (т. е. животом), но не напрягая при этом брюшную стенку	
16	Обработать руки гигиеническим способом, при необходимости надеть перчатки	
17	Сесть справа от пациента лицом к нему	
18	Стул исследователя расположен на одном уровне с кушеткой	
<b>Основной этап</b>		
19	Кончики II–V согнутых и сомкнутых пальцев правой руки находятся на одном уровне	
20	Кончики II–V пальцев лежат на границе между средней и наружной третями линии, соединяющей пупок и передне-верхнюю ость правой подвздошной кости	
21	Кончики II–V пальцев лежат параллельно длиннику слепой кишки	
22	Основание правой кисти направлено к передне-верхней ости правой подвздошной кости, а кончики пальцев находятся в проекции слепой кишки	



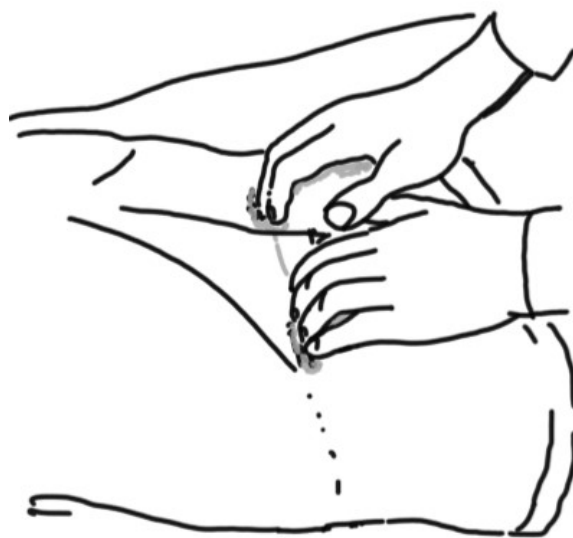№	Критерии соответствия	1 — выполнено, 0 — не выполнено
23	В пальпации участвует кисть и предплечье	
25	На вдохе пациента поверхностным движением (без погружения) сместить правую кисть по направлению к пупку на 3–4 см и сформировать кожную складку	
26	На выдохе плавно медленно погрузить пальцы правой руки в брюшную полость	
27	До конца следующего вдоха пациента фиксировать руку в таком положении	
28	На следующем выдохе плавно медленно погрузить пальцы правой руки в брюшную полость немного глубже	
29	До конца следующего вдоха пациента фиксировать руку в таком положении	
30	На третьем выдохе плавно медленно погрузить пальцы правой руки в брюшную полость еще глубже	
31	В конце третьего выдоха пациента кончиками пальцев правой руки скользить перпендикулярно к длиннику слепой кишки по направлению от пупка к передне-верхней ости правой подвздошной кости (II–V пальцы перекатываются через слепую кишку)	
32	Уточнить наличие болезненности	
<b>Завершение процедуры</b>		
33	Сделать заключение о результатах пальпации: слепая кишка пальпируется или нет	
34	Локализация (в норме расположена на границе наружной и средней трети линии, соединяющей пупок и передне-верхнюю ость правой подвздошной кости)	
35	Форма (в норме цилиндрическая)	
36	Размер (в норме 2–3 см в диаметре)	
37	Поверхность (гладкая или бугристая)	
38	Урчание (есть или нет)	
39	Подвижность (в норме смещается на 3–5 см)	
40	Консистенция (мягкая или плотная)	
41	Болезненность (болезненная или нет)	
42	Поблагодарить пациента	
43	Разрешить пациенту одеться	
44	Обработать руки гигиеническим способом	
<b>Всего _____ баллов (минимум 31 балл)</b>		<b>Оценка      Зачтено / не зачтено</b>

Ф.И.О. преподавателя \_\_\_\_\_ Подпись \_\_\_\_\_

## 18. ПАЛЬПАЦИЯ ПОПЕРЕЧНО-ОБОДОЧНОЙ КИШКИ



*Рис. 60.* Определение большой кривизны желудка методом «шороха» (пункты 19-30)



*Рис. 61.* Пальпация поперечно-ободочной кишки (пункты 31-44)

## 18. ОЦЕНОЧНЫЙ ЛИСТ ПО ВЫПОЛНЕНИЮ ПРАКТИЧЕСКОГО НАВЫКА

Ф.И.О. \_\_\_\_\_ Группа \_\_\_\_\_ Дата \_\_\_\_\_

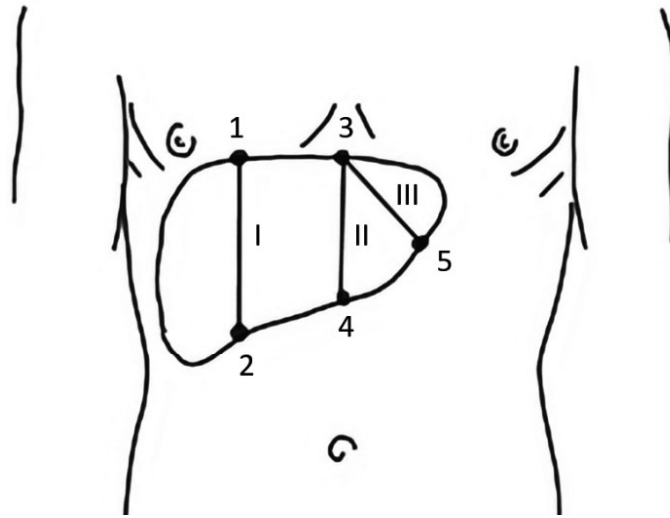
№	Критерии соответствия	1 — выполнено, 0 — не выполнено
<b>Подготовительный этап</b>		
1	Поздороваться с пациентом	
2	Представиться пациенту	
3	Уточнить Ф.И.О. пациента	
4	Уточнить возраст пациента	
5	Уточнить самочувствие пациента на момент осмотра	
6	Озвучить название метода обследования: «Пальпация поперечно-ободочной кишки»	
7	Получить согласие пациента на проведение обследования	
8	Предложить пациенту освободить живот от одежды (до верхней границы symphysis pubic)	
9	Уточнить у пациента наличие болезненности в области живота	
10	Предложить пациенту принять горизонтальное положение на спине на ровной твердой поверхности (кушетка)	
11	Голову пациента расположить на низком изголовье	
12	Предложить пациенту выпрямить ноги	
13	Предложить пациенту вытянуть руки вдоль туловища	
14	Попросить пациента расслабить мышцы брюшного пресса	
15	Попросить пациента дышать ртом, ровно, используя диафрагмальный тип дыхания (т. е. животом), но не напрягая при этом брюшную стенку	
16	Обработать руки гигиеническим способом	
17	Сесть справа от пациента лицом к нему	
18	Стул исследователя расположен на одном уровне с кушеткой	
<b>Основной этап</b>		
<i>Определение большой кривизны желудка методом аускультативной аффрикции (методом «шороха»)</i>		
19	Обработать головку стетофонендоскопа раствором антисептика	
20	Вставить оливы стетофонендоскопа в уши	

№	Критерии соответствия	1 — выполнено, 0 — не выполнено
21	Проверить, чтобы прибор был переключен на фонендоскопический раструб	
22	Взять фонендоскоп за головку	
23	Головку фонендоскопа расположить на поверхности тела соответственно предполагаемой точке аускультации — под мечевидным отростком слева	
24	Головку фонендоскопа плотно прижать к коже, пальцы исследователя не касаются кожи пациента	
25	Пальцем правой руки выполнять штриховые движения по коже радиально от головки фонендоскопа по направлению к передне-верхней ости левой подвздошной кости	
26	При исчезновении характерных «шуршащих» звуков нанести дермографом отметку	
27	Пальцем правой руки выполнять штриховые движения радиально от мечевидного отростка по направлению к пупку (по передней срединной линии)	
28	При исчезновении характерных «шуршащих» звуков нанести дермографом отметку	
29	Пальцем правой руки выполнять штриховые движения радиально от мечевидного отростка по направлению к передне-верхней ости правой подвздошной кости	
30	При исчезновении характерных «шуршащих» звуков нанести дермографом отметку	
<b><i>Пальпация поперечно-ободочной кишки</i></b>		
31	Кончики II–V согнутых и сомкнутых пальцев обеих рук находятся на одном уровне	
32	Кончики II–V пальцев лежат на 2–3 см ниже большой кривизны желудка	
33	Кончики II–V пальцев лежат параллельно длиннику поперечно-ободочной кишки	
34	Ладони правой и левой рук расположены по обе стороны от передней срединной линии, основание ладоней направлено вниз	
35	В пальпации участвует кисть и предплечье	
36	На вдохе пациента поверхностным движением (без погружения) сместить обе кисти вверх на 3–4 см и сформировать кожную складку	

№	Критерии соответствия	1 — выполнено, 0 — не выполнено
37	На выдохе плавно медленно погрузить пальцы обеих рук в брюшную полость	
38	До конца следующего вдоха пациента фиксировать обе руки в таком положении	
39	На следующем выдохе плавно медленно погрузить пальцы обеих рук в брюшную полость немного глубже	
40	До конца следующего вдоха пациента фиксировать обе руки в таком положении	
41	На третьем выдохе плавно медленно погрузить пальцы обеих рук в брюшную полость еще глубже	
42	В конце третьего выдоха пациента кончиками пальцев обеих рук скользить сверху вниз перпендикулярно к длиннику поперечно-ободочной кишки (II–V пальцы перекатываются через поперечно-ободочную кишку)	
43	Уточнить наличие болезненности	
44	Уточнить локализацию болезненности при ее наличии (справа, слева)	
<b>Завершение процедуры</b>		
45	Сделать заключение о результатах пальпации: поперечно-ободочная кишка пальпируется или нет	
46	Локализация (в норме расположена на 3–4 см ниже большой кривизны желудка)	
47	Форма (в норме цилиндрическая)	
48	Размер (в норме 2–3 см в диаметре)	
49	Поверхность (гладкая или бугристая)	
50	Урчание (есть или нет)	
51	Подвижность (в норме смещается на 3–5 см)	
52	Консистенция (мягкая или плотная)	
53	Болезненность (болезненная или нет)	
54	Поблагодарить пациента	
55	Разрешить пациенту одеться	
56	Обработать руки гигиеническим способом	
<b>Всего _____ баллов (минимум 39 баллов)</b>		<b>Оценка      Зачтено / не зачтено</b>

Ф.И.О. преподавателя \_\_\_\_\_ Подпись \_\_\_\_\_

## 19. ОПРЕДЕЛЕНИЕ РАЗМЕРОВ ПЕЧЕНИ ПО МЕТОДУ М. Г. КУРЛОВА



*Рис. 62.* Схема определения размеров печени по методу М. Г. Курлова. Арабскими цифрами обозначены точки, между которыми измеряются размеры печени, римскими цифрами — сами размеры

## 19. ОЦЕНОЧНЫЙ ЛИСТ ПО ВЫПОЛНЕНИЮ ПРАКТИЧЕСКОГО НАВЫКА

Ф.И.О. \_\_\_\_\_ Группа \_\_\_\_\_ Дата \_\_\_\_\_

№	Критерии соответствия	1 — выполнено, 0 — не выполнено
<b>Подготовительный этап</b>		
1	Поздороваться с пациентом	
2	Представиться пациенту	
3	Уточнить Ф.И.О. пациента	
4	Уточнить возраст пациента	
5	Уточнить самочувствие пациента на момент осмотра	
6	Озвучить название метода обследования: «Определение размеров печени по методу М. Г. Курлова»	
7	Получить согласие пациента на проведение обследования	
8	Предложить пациенту раздеться: освободить от одежды грудную клетку и живот (до верхней границы symphysis pubic)	
9	Предложить пациенту принять горизонтальное положение на спине на ровной твердой поверхности (кушетка)	
10	Голову пациента расположить на низком изголовье	
11	Предложить пациенту выпрямить ноги	
12	Предложить пациенту вытянуть руки вдоль туловища	
13	Попросить пациента дышать ртом, ровно, используя диафрагмальный тип дыхания (т. е. животом), но не напрягая при этом брюшную стенку	
14	Обработать руки гигиеническим способом	
15	Сесть справа от пациента лицом к нему	
16	Стул исследователя расположен на одном уровне с кушеткой	
<b>Основной этап</b>		
<i><b>Определение верхней границы по правой средне-ключичной линии</b></i>		
17	Ладонь левой руки расположить на правой половине грудной клетки пациента параллельно ребрам	
18	Палец-пlessиметр расположен во 2-м межреберье, его средняя фаланга — по правой средне-ключичной линии	
19	Палец-пlessиметр плотно прижат к коже	
20	Безымянный и указательный пальцы расставлены, не соприкасаются со средним	

№	Критерии соответствия	1 — выполнено, 0 — не выполнено
21	Перкутировать методом тихой перкуссии вниз от 2-го межреберья по правой средне-ключичной линии	
22	В качестве молоточка использовать средний палец правой кисти, согнутый в проксимальном и дистальном межфаланговых суставах таким образом, чтобы его концевая фаланга располагалась перпендикулярно поверхности средней фаланги среднего пальца левой руки	
23	Удары наносить в центр этой фаланги за счет движений в правом лучезапястном суставе	
24	Удары отрывистые, одинаковой силы, по два в каждой точке перкуссии	
25	Межфаланговые суставы среднего пальца, локтевой и плечевой суставы правой руки остаются неподвижными	
26	После второго удара палец-молоточек не должен оставаться прижатым к пальцу-плессиметру	
27	Перкутировать вниз методом тихой перкуссии	
28	Палец-плессиметр сдвигать вниз на ширину пальца-плессиметра	
29	Перкутировать до перехода от легочного звука в тупой	
30	Нанести дермографом отметку, полученную при перкуторном определении нижней границы легкого (верхней границы абсолютной тупости печени) по правой средне-ключичной линии, не убирая палец-плессиметр	
31	Отметку нанести со стороны ясного легочного звука	
<b><i>Определение нижней границы по правой средне-ключичной линии</i></b>		
32	Ладонь левой руки расположить на правой половине живота пациента (пальцы направлены к срединной линии, основание ладони — латерально)	
33	Средняя фаланга среднего пальца левой руки расположена на линии, соединяющей передне-верхние ости подвздошных костей, перпендикулярно продолжению правой средне-ключичной линии	
34	Палец-плессиметр плотно прижат к коже	
35	Безымянный и указательный пальцы расставлены, не соприкасаются со средним	
36	Перкутировать методом тишейшей перкуссии снизу вверх	



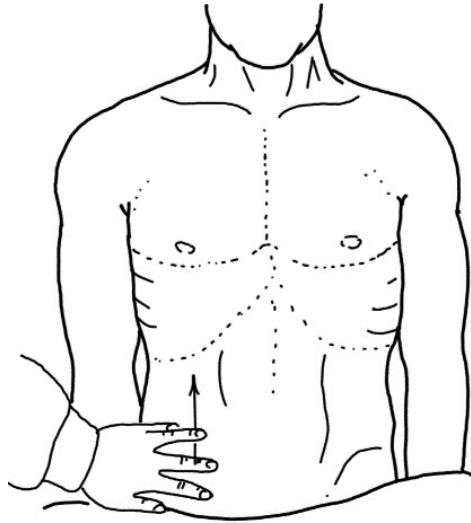
№	Критерии соответствия	1 — выполнено, 0 — не выполнено
37	В качестве молоточка использовать средний палец правой кисти, согнутый в проксимальном и дистальном межфаланговых суставах таким образом, чтобы его концевая фаланга располагалась перпендикулярно поверхности средней фаланги среднего пальца левой руки	
38	Удары наносить в центр этой фаланги за счет движений в правом лучезапястном суставе	
39	Удары отрывистые, одинаковой силы, по два в каждой точке перкуссии	
40	Межфаланговые суставы среднего пальца, локтевой и плечевой суставы правой руки остаются неподвижными	
41	После второго удара палец-молоточек не должен оставаться прижатым к пальцу-плессиметру	
42	Палец-плессиметр сдвигать вверх на ширину пальца-плессиметра	
43	Перкутировать до перехода перкуторного звука от тимпанического в тупой	
44	Нанести дермографом отметку, полученную при перкуторном определении нижней границы печени по правой средне-ключичной линии, не убирая палец-плессиметр	
45	Отметку нанести со стороны тимпанического звука	
<b><i>Определение верхней границы по передней срединной линии</i></b>		
46	Провести перпендикуляр от верхней точки по правой средне-ключичной линии на переднюю срединную линию	
47	Отметить дермографом точку в месте пересечения проведенного перпендикуляра и передней срединной линии	
<b><i>Определение нижней границы по передней срединной линии</i></b>		
48	Ладонь левой руки расположить на середине живота пациента (пальцы направлены к левой половине живота, основание ладони — к правой половине живота)	
49	Палец-плессиметр плотно прижат к коже на продолжении передней срединной линии, на уровне линии, соединяющей передне-верхние ости подвздошных костей	
50	Безымянный и указательный пальцы расставлены, не соприкасаются со средним	
51	Перкутировать методом тишайшей перкуссии вверх по передней срединной линии	

№	Критерии соответствия	1 — выполнено, 0 — не выполнено
52	В качестве молоточка использовать средний палец правой кисти, согнутый в проксимальном и дистальном межфаланговых суставах таким образом, чтобы его концевая фаланга располагалась перпендикулярно поверхности средней фаланги среднего пальца левой руки	
53	Удары наносить в центр этой фаланги за счет движений в правом лучезапястном суставе	
54	Удары отрывистые, одинаковой силы, по два в каждой точке перкуссии	
55	Межфаланговые суставы среднего пальца, локтевой и плечевой суставы правой руки остаются неподвижными	
56	После второго удара палец-молоточек не должен оставаться прижатым к пальцу-плессиметру	
57	Палец-плессиметр сдвигать вверх на ширину пальца-плессиметра	
58	Перкутировать до перехода перкуторного звука от тимпанического в тупой	
59	Нанести дермографом отметку, полученную при перкуторном определении нижней границы печени по передней срединной линии, не убирая палец-плессиметр	
60	Отметку нанести со стороны тимпанического звука	
<b><i>Определение нижней границы по левой реберной дуге</i></b>		
61	Ладонь левой руки расположить перпендикулярно левой реберной дуге	
62	Средняя фаланга пальца-плессиметра расположена на 0,5 см ниже точки пересечения левой реберной дуги и левой среднеключичной линии	
63	Палец-плессиметр плотно прижат к коже	
64	Безымянный и указательный пальцы расставлены, не соприкасаются со средним	
65	Перкутировать методом тишайшей перкуссии	
66	В качестве молоточка использовать средний палец правой кисти, согнутый в проксимальном и дистальном межфаланговых суставах таким образом, чтобы его концевая фаланга располагалась перпендикулярно поверхности средней фаланги среднего пальца левой руки	
67	Удары наносить в центр этой фаланги за счет движений в правом лучезапястном суставе	

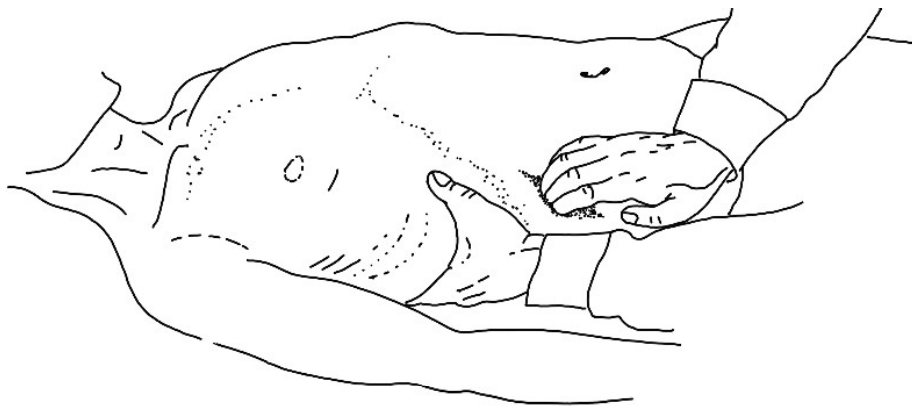
№	Критерии соответствия	1 — выполнено, 0 — не выполнено
68	Удары отрывистые, одинаковой силы, по два в каждой точке перкуссии	
69	Межфаланговые суставы среднего пальца, локтевой и плечевой суставы правой руки остаются неподвижными	
70	После второго удара палец-молоточек не должен оставаться прижатым к пальцу-плессиметру	
71	Перкутировать в направлении мечевидного отростка	
72	Палец-плессиметр сдвигать медиально и вверх на ширину пальца-плессиметра	
73	Перкутировать до перехода перкуторного звука от тимпанического в тупой	
74	Нанести дермографом отметку, полученную при перкуторном определении нижней границы печени по левой реберной дуге, не убирая палец-плессиметр	
75	Отметку нанести со стороны тимпанического звука	
76	Сантиметровой лентой измерить величину первого размера печени по М. Г. Курлову: расстояние между верхней и нижней точками по правой средне-ключичной линии	
77	Озвучить результат (в норме $9 \pm 1$ см)	
78	Измерить величину второго размера печени по М. Г. Курлову: расстояние между верхней и нижней точками по передней срединной линии	
79	Озвучить результат (в норме $8 \pm 1$ см)	
80	Измерить величину третьего размера печени по М. Г. Курлову: расстояние от точки по левой реберной дуге до верхней точки второго размера по передней срединной линии	
81	Озвучить результат (в норме $7 \pm 1$ см)	
<b>Завершение процедуры</b>		
82	Сделать заключение о результатах перкуссии (размеры печени по М. Г. Курлову соответствуют норме или не соответствуют)	
83	Поблагодарить пациента	
84	Разрешить пациенту одеться	
85	Обработать руки гигиеническим способом	
<b>Всего _____ баллов (минимум 60 баллов)</b>		<b>Оценка      Зачтено / не зачтено</b>

Ф.И.О. преподавателя \_\_\_\_\_ Подпись \_\_\_\_\_

## 20. ПАЛЬПАЦИЯ ПЕЧЕНИ



*Рис. 63.* Определение нижней границы печени по правой среднеключичной линии (пункты 19-32). Стрелкой указано направление перкуссии



*Рис. 64.* Пальпация печени (пункты 33-51)

## 20. ОЦЕНОЧНЫЙ ЛИСТ ПО ВЫПОЛНЕНИЮ ПРАКТИЧЕСКОГО НАВЫКА

Ф.И.О. \_\_\_\_\_ Группа \_\_\_\_\_ Дата \_\_\_\_\_

№	Критерии соответствия	1 — выполнено, 0 — не выполнено
<b>Подготовительный этап</b>		
1	Поздороваться с пациентом	
2	Представиться пациенту	
3	Уточнить Ф.И.О. пациента	
4	Уточнить возраст пациента	
5	Уточнить самочувствие пациента на момент осмотра	
6	Озвучить название метода исследования: «Пальпация печени»	
7	Получить согласие пациента на проведение обследования	
8	Предложить пациенту раздеться: освободить от одежды грудную клетку и живот (до верхней границы symphysis pubic)	
9	Предложить пациенту принять горизонтальное положение на спине на ровной твердой поверхности (кушетка)	
10	Голову пациента расположить на низком изголовье	
11	Предложить пациенту выпрямить ноги	
12	Предложить пациенту вытянуть руки вдоль туловища	
13	Уточнить у пациента наличие болезненности в области живота	
14	Попросить пациента расслабить мышцы брюшного пресса	
15	Попросить пациента дышать ртом, ровно, используя диафрагмальный тип дыхания (т. е. животом), но не напрягая при этом брюшную стенку	
16	Обработать руки гигиеническим способом, при необходимости надеть перчатки	
17	Сесть справа от пациента лицом к нему	
18	Стул исследователя расположен на одном уровне с кушеткой	
<b>Основной этап</b>		
<i><b>Определение нижней границы печени по правой среднеключичной линии</b></i>		
19	Ладонь левой руки расположить на правой половине живота пациента (пальцы направлены к срединной линии, основание ладони — латерально)	

№	Критерии соответствия	1 — выполнено, 0 — не выполнено
20	Средняя фаланга среднего пальца левой руки расположена на линии, соединяющей передне-верхние ости подвздошных костей, перпендикулярно продолжению правой средне-ключичной линии	
21	Палец-плексиметр плотно прижат к коже	
22	Безымянный и указательный пальцы расставлены, не соприкасаются со средним	
23	Перкутировать методом тишайшей перкуссии снизу вверх	
24	В качестве молоточка использовать средний палец правой кисти, согнутый в проксимальном и дистальном межфаланговых суставах таким образом, чтобы его концевая фаланга располагалась перпендикулярно поверхности средней фаланги среднего пальца левой руки	
25	Удары наносить в центр этой фаланги за счет движений в правом лучезапястном суставе	
26	Удары отрывистые, одинаковой силы, по два в каждой точке перкуссии	
27	Межфаланговые суставы среднего пальца, локтевой и плечевой суставы правой руки остаются неподвижными	
28	После второго удара палец-молоточек не должен оставаться прижатым к пальцу-плексиметру	
29	Палец-плексиметр сдвигать вверх на ширину пальца-плексиметра	
30	Перкутировать до перехода перкуторного звука от тимпанического в тупой	
31	Нанести дермографом отметку, полученную при перкуторном определении нижней границы печени по правой средне-ключичной линии, не убирая палец-плексиметр	
32	Отметку нанести со стороны тимпанического звука	
<b><i>Пальпация нижнего края печени</i></b>		
33	Ладонь левой руки расположить на нижнюю часть грудной клетки пациента от задней до передней подмышечной линии: II–V пальцы направлены перпендикулярно позвоночнику	
34	Большой палец левой руки расположить спереди на реберной дуге	
35	Кончики II–V пальцев правой руки, слегка согнутые и сомкнутые, должны находиться на одном уровне и лежать вдоль найденного ранее нижнего края печени	

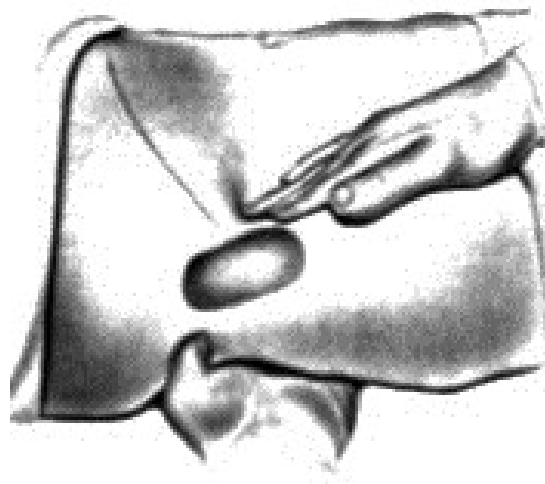
№	Критерии соответствия	1 — выполнено, 0 — не выполнено
36	Ладонь правой руки расположить на животе пациента по продолжению правой средне-ключичной линии кнаружи от края прямой мышцы живота	
37	Основание ладони обращено вниз	
38	Линия среднего пальца правой кисти совпадает с продолжением правой средне-ключичной линии	
39	В пальпации участвует кисть и предплечье	
40	Попросить пациента дышать ртом, ровно, используя диафрагмальный тип дыхания (т. е. животом), но не напрягая при этом брюшную стенку	
41	На вдохе пациента поверхностным движением (без погружения) сместить пальцы правой кисти вниз на 3–4 см и сформировать кожную складку	
42	На выдохе плавно медленно погрузить пальцы правой руки в брюшную полость	
43	До конца следующего вдоха пациента фиксировать руку в таком положении	
44	Одновременно левой ладонью сдавливать правую реберную дугу сверху и сбоку	
45	При втором выдохе плавно медленно продвинуть пальцы правой руки глубже	
46	Фиксировать руку в таком положении	
47	Одновременно левой ладонью сдавливать правую реберную дугу сверху и сбоку	
48	Предложить пациенту сделать глубокий вдох животом	
49	Синхронно со вдохом пациента разогнуть ногтевые фаланги правой руки, выпрямляя пальцы под реберную дугу	
50	Предплечье и кисть остаются неподвижными	
51	Уточнить наличие болезненности	
<b>Завершение процедуры</b>		
52	Сделать заключение о результатах пальпации: нижний край печени пальпируется или не пальпируется	
53	Край печени при пальпации болезненный или нет	
54	Консистенция (мягкая или плотная)	
55	Поверхность гладкая или бугристая	
56	Край печени закруглен или острый	

№	Критерии соответствия	1 — выполнено, 0 — не выполнено
57	Выступает (на ... см) из-под края правой реберной дуги или не выступает	
58	Поблагодарить пациента	
59	Разрешить пациенту одеться	
60	Обработать руки гигиеническим способом	
<b>Всего _____ баллов</b> <b>(минимум 42 балла)</b>		<b>Оценка      Зачтено / не зачтено</b>

Ф.И.О. преподавателя \_\_\_\_\_ Подпись \_\_\_\_\_



## 21. ПАЛЬПАЦИЯ ПОЧЕК В ГОРИЗОНТАЛЬНОМ ПОЛОЖЕНИИ



*Рис. 65.* Пальпация правой почки в горизонтальном положении (пункты 17-33)

## 21. ОЦЕНОЧНЫЙ ЛИСТ ПО ВЫПОЛНЕНИЮ ПРАКТИЧЕСКОГО НАВЫКА

Ф.И.О. \_\_\_\_\_ Группа \_\_\_\_\_ Дата \_\_\_\_\_

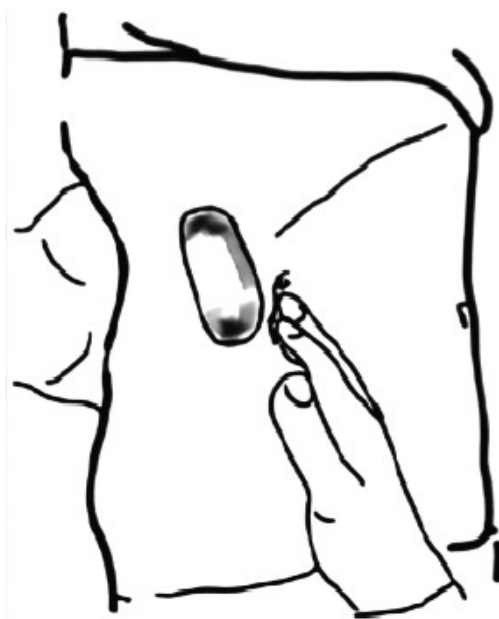№	Критерии соответствия	1 — выполнено, 0 — не выполнено
<b>Подготовительный этап</b>		
1	Поздороваться с пациентом	
2	Представиться пациенту	
3	Уточнить Ф.И.О. пациента	
4	Уточнить возраст пациента	
5	Уточнить самочувствие пациента на момент осмотра	
6	Озвучить название метода обследования: «Пальпация почек в горизонтальном положении»	
7	Получить согласие пациента на проведение обследования	
8	Предложить пациенту раздеться: освободить от одежды грудную клетку и живот (до верхней границы symphysis pubic)	
9	Предложить пациенту принять горизонтальное положение на спине на ровной твердой поверхности (кушетка)	
10	Голову пациента расположить на низком изголовье	
11	Предложить пациенту выпрямить ноги	
12	Предложить пациенту вытянуть руки вдоль туловища	
13	Попросить пациента дышать ртом, ровно, используя диафрагмальный тип дыхания (т. е. животом), но не напрягая при этом брюшную стенку	
14	Обработать руки гигиеническим способом, при необходимости надеть перчатки	
15	Сесть справа от пациента лицом к нему	
16	Стул исследователя расположен на одном уровне с кушеткой	
<b>Основной этап</b>		
<b><i>Пальпация правой почки</i></b>		
17	Подложить левую руку под правую половину поясничной области пациента, пальцы направлены к позвоночнику	
18	Ладонная поверхность левой руки обращена вверх	
19	Указательный палец левой руки находится на уровне XII ребра справа	
20	Кончики II–V пальцев правой руки должны находиться на одном уровне и лежать на 1–2 см ниже правой реберной дуги	

№	Критерии соответствия	1 — выполнено, 0 — не выполнено
21	Ладонь правой руки расположить таким образом, чтобы V палец лежал снаружи от латерального края прямой мышцы живота	
22	Основание правой ладони обращено вниз (каудально)	
23	В пальпации участвует кисть и предплечье	
24	На выдохе пациента плавно медленно погрузить пальцы правой руки в брюшную полость	
25	До конца следующего вдоха пациента фиксировать руку в таком положении	
26	При этом приближать левой ладонью поясничную область к пальцам правой руки	
27	На втором выдохе плавно медленно погрузить пальцы правой руки в брюшную полость глубже	
28	При этом приближать левой ладонью поясничную область к пальцам правой руки	
29	До конца следующего вдоха пациента фиксировать руку в таком положении	
30	На третьем выдохе плавно медленно погрузить пальцы правой руки в брюшную полость еще глубже	
31	При этом приближать левой ладонью поясничную область к пальцам правой руки	
32	Предложить пациенту сделать глубокий вдох животом	
33	Сделать заключение о результатах пальпации правой почки: правая почка пальпируется или не пальпируется	
<b><i>Пальпация левой почки</i></b>		
34	Продвинуть левую руку под левую половину поясничной области пациента	
35	Ладонная поверхность левой руки обращена вверх	
36	Указательный палец левой руки находится на уровне XII ребра слева	
37	Левый лучезапястный сустав находится на уровне остистых отростков поясничного отдела позвоночника	
38	Кончики II–V пальцев правой руки должны находиться на одном уровне и лежать на 1–2 см ниже левой реберной дуги	
39	Ладонь правой руки расположить таким образом, чтобы указательный палец располагался по латеральному краю прямой мышцы живота слева	
40	Основание правой ладони обращено вниз (каудально)	

№	Критерии соответствия	1 — выполнено, 0 — не выполнено
41	В пальпации участвует кисть и предплечье	
42	На выдохе пациента плавно медленно погрузить пальцы правой руки в брюшную полость	
43	До конца следующего вдоха пациента фиксировать руку в таком положении	
44	При этом приближать левой ладонью поясничную область к пальцам правой руки	
45	На втором выдохе плавно медленно погрузить пальцы правой руки в брюшную полость глубже	
46	При этом приближать левой ладонью поясничную область к пальцам правой руки	
47	До конца следующего вдоха пациента фиксировать руку в таком положении	
48	На третьем выдохе плавно медленно погрузить пальцы правой руки в брюшную полость еще глубже	
49	При этом приближать левой ладонью поясничную область к пальцам правой руки	
50	Предложить пациенту сделать глубокий вдох животом	
51	Сделать заключение о результатах пальпации левой почки: левая почка пальпируется или не пальпируется	
<b>Завершение процедуры</b>		
52	Сделать заключение о результатах пальпации (в норме почки не пальпируются)	
53	Поблагодарить пациента	
54	Разрешить пациенту одеться	
55	Обработать руки гигиеническим способом	
<b>Всего _____ баллов (минимум 39 баллов)</b>		<b>Оценка      Зачтено / не зачтено</b>

Ф.И.О. преподавателя \_\_\_\_\_ Подпись \_\_\_\_\_

## 22. ПАЛЬПАЦИЯ ПОЧЕК В ВЕРТИКАЛЬНОМ ПОЛОЖЕНИИ



*Рис. 66.* Пальпация правой почки в вертикальном положении (пункты 14-29)

## 22. ОЦЕНОЧНЫЙ ЛИСТ ПО ВЫПОЛНЕНИЮ ПРАКТИЧЕСКОГО НАВЫКА

Ф.И.О. \_\_\_\_\_ Группа \_\_\_\_\_ Дата \_\_\_\_\_

№	Критерии соответствия	1 — выполнено, 0 — не выполнено
<b>Подготовительный этап</b>		
1	Поздороваться с пациентом	
2	Представиться пациенту	
3	Уточнить Ф.И.О. пациента	
4	Уточнить возраст пациента	
5	Уточнить самочувствие пациента на момент осмотра	
6	Озвучить название метода обследования: «Пальпация почек в вертикальном положении»	
7	Получить согласие пациента на проведение обследования	
8	Предложить пациенту раздеться: освободить от одежды грудную клетку и живот (до верхней границы symphysis pubic)	
9	Предложить пациенту занять вертикальное положение	
10	Предложить пациенту вытянуть руки вдоль туловища	
11	Попросить пациента дышать ртом, ровно, используя диафрагмальный тип дыхания (т. е. животом), но не напрягая при этом брюшную стенку	
12	Обработать руки гигиеническим способом, при необходимости надеть перчатки	
13	Сесть лицом к пациенту, сбоку от него (справа)	
<b>Основной этап</b>		
<b><i>Пальпация правой почки</i></b>		
14	Расположить левую руку на правую половину поясничной области пациента, пальцы направлены к позвоночнику	
15	Указательный палец левой руки находится на уровне XII ребра справа	
16	Кончики II–V пальцев правой руки должны находиться на одном уровне и лежать на 2 см ниже правой реберной дуги	
17	Ладонь правой руки расположить таким образом, чтобы V палец лежал снаружи от латерального края прямой мышцы живота	
18	Основание правой ладони обращено вниз	
19	В пальпации участвует кисть и предплечье	

№	Критерии соответствия	1 — выполнено, 0 — не выполнено
20	На выдохе пациента плавно медленно погрузить пальцы правой руки в брюшную полость	
21	До конца следующего вдоха пациента фиксировать руку в таком положении	
22	При этом приближать левой ладонью поясничную область к пальцам правой руки	
23	На втором выдохе плавно медленно погрузить пальцы правой руки в брюшную полость глубже	
24	При этом приближать левой ладонью поясничную область к пальцам правой руки	
25	До конца следующего вдоха пациента фиксировать руку в таком положении	
26	На третьем выдохе плавно медленно погрузить пальцы правой руки в брюшную полость еще глубже	
27	При этом приближать левой ладонью поясничную область к пальцам правой руки	
28	Предложить пациенту сделать глубокий вдох животом	
29	Сделать заключение о результатах пальпации правой почки: правая почка пальпируется или не пальпируется	
<b><i>Пальпация левой почки</i></b>		
30	Расположить левую руку на левую половину поясничной области пациента	
31	Указательный палец левой руки находится на уровне XII ребра слева	
32	Левый лучезапястный сустав находится на уровне остистых отростков поясничного отдела позвоночника	
33	Кончики II–V пальцев правой руки должны находиться на одном уровне и лежать на 1–2 см ниже левой реберной дуги	
34	Ладонь правой руки расположить таким образом, чтобы указательный палец лежал по латеральному краю прямой мышцы живота слева	
35	Основание правой ладони обращено вниз	
36	В пальпации участвует кисть и предплечье	
37	На выдохе пациента плавно медленно погрузить пальцы правой руки в брюшную полость	
38	До конца следующего вдоха пациента фиксировать руку в таком положении	

№	Критерии соответствия	1 — выполнено, 0 — не выполнено
39	При этом приближать левой ладонью поясничную область к пальцам правой руки	
40	На втором выдохе плавно медленно погрузить пальцы правой руки в брюшную полость глубже	
41	При этом приближать левой ладонью поясничную область к пальцам правой руки	
42	До конца следующего вдоха пациента фиксировать руку в таком положении	
43	На третьем выдохе плавно медленно погрузить пальцы правой руки в брюшную полость еще глубже	
44	При этом приближать левой ладонью поясничную область к пальцам правой руки	
45	Предложить пациенту сделать глубокий вдох животом	
46	Сделать заключение о результатах пальпации левой почки: левая почка пальпируется или не пальпируется	
<b>Завершение процедуры</b>		
47	Сделать заключение о результатах пальпации (в норме почки не пальпируются)	
48	Поблагодарить пациента	
49	Разрешить пациенту одеться	
50	Обработать руки гигиеническим способом	
<b>Всего _____ баллов (минимум 35 баллов)</b>		<b>Оценка      Зачтено / не зачтено</b>

Ф.И.О. преподавателя \_\_\_\_\_ Подпись \_\_\_\_\_



### 23. ПАЛЬПАЦИЯ МОЧЕТОЧНИКОВЫХ ТОЧЕК, ОПРЕДЕЛЕНИЕ СИМПТОМА ПОКОЛАЧИВАНИЯ, АУСКУЛЬТАЦИЯ ПОЧЕЧНЫХ АРТЕРИЙ

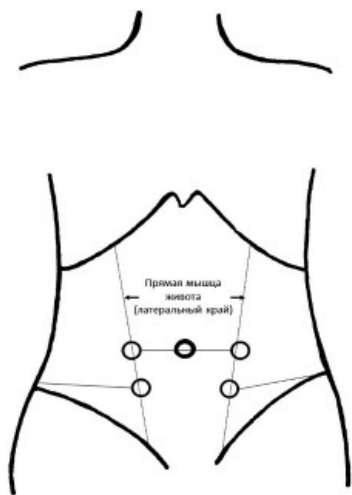


Рис. 67. Пальпация моче-  
точниковых точек спереди  
(пункты 14-20)

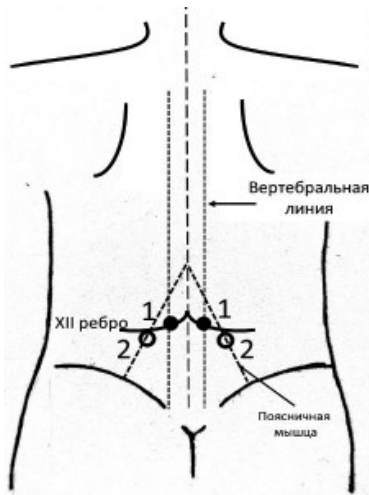


Рис. 68. Пальпация моче-  
точниковых точек сзади  
(пункты 21-28)

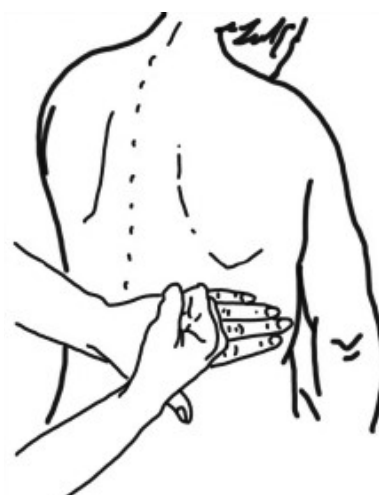

Рис. 69. Определение сим-  
птома поколачивания (пун-  
кты 29-35)

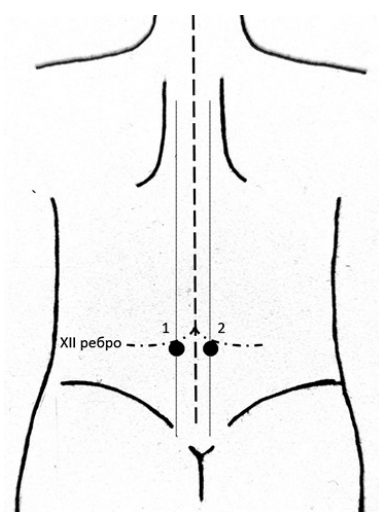


Рис. 70. Аускультация почеч-  
ных артерий сзади (пункты  
36-47)

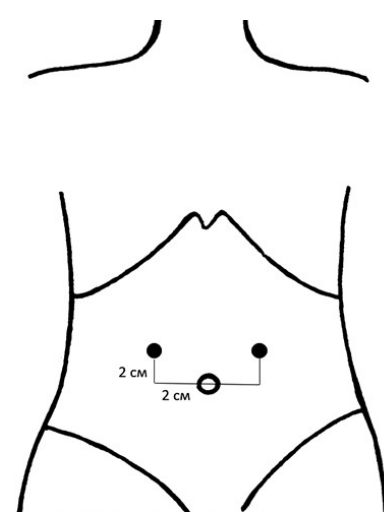


Рис. 71. Аускультация почеч-  
ных артерий спереди (пункты  
49-61)

### 23. ОЦЕНОЧНЫЙ ЛИСТ ПО ВЫПОЛНЕНИЮ ПРАКТИЧЕСКОГО НАВЫКА

Ф.И.О. \_\_\_\_\_ Группа \_\_\_\_\_ Дата \_\_\_\_\_

№	Критерии соответствия	1 — выполнено, 0 — не выполнено
<b>Подготовительный этап</b>		
1	Поздороваться с пациентом	
2	Представиться пациенту	
3	Уточнить Ф.И.О. пациента	
4	Уточнить возраст пациента	
5	Уточнить самочувствие пациента на момент осмотра	
6	Озвучить название метода обследования: «Пальпация мочеточниковых точек, определение симптома поколачивания, аускультация почечных артерий»	
7	Получить согласие пациента на проведение обследования	
8	Предложить пациенту освободить от одежды живот (до верхней границы symphysis pubic) и поясничную область	
9	Предложить пациенту занять вертикальное положение	
10	Предложить пациенту вытянуть руки вдоль туловища	
11	Уточнить у пациента наличие болезненности в области живота и поясничной области	
12	Обработать руки гигиеническим способом, при необходимости надеть перчатки	
13	Сесть лицом к пациенту, сбоку от него (справа)	
<b>Основной этап</b>		
<i><b>Пальпация мочеточниковых точек</b></i>		
14	Мякотью концевых фаланг больших пальцев обеих рук пропальпировать мочеточниковые точки у наружного края прямой мышцы живота на уровне пупка с двух сторон	
15	Пальпация проводится одновременно с двух сторон	
16	Уточнить наличие болезненности	
17	Мякотью концевых фаланг больших пальцев обеих рук пропальпировать мочеточниковые точки в месте пересечения линии, соединяющей верхние ости подвздошных костей с наружными краями прямых мышц живота с двух сторон	
18	Пальпация проводится одновременно с двух сторон	
19	Уточнить наличие болезненности	
20	Предложить пациенту повернуться к исследователю спиной	

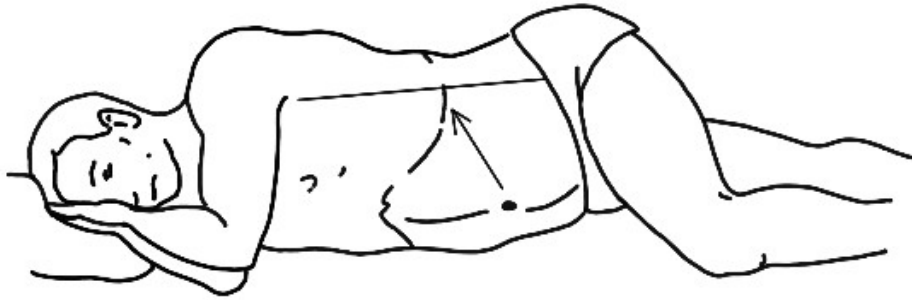
№	Критерии соответствия	1 — выполнено, 0 — не выполнено
21	Мякотью концевых фаланг больших пальцев обеих рук пропальпировать мочеточниковые точки в месте пересечения наружного края поясничной мышцы и XII ребра	
22	Пальпация проводится одновременно с двух сторон	
23	Уточнить наличие болезненности	
24	Мякотью концевых фаланг больших пальцев обеих рук пропальпировать мочеточниковые точки в реберно-позвоночном углу (по паравертебральным линиям под XII ребром)	
25	Пальпация проводится одновременно с двух сторон	
26	Уточнить наличие болезненности	
27	Сделать заключение о результатах пальпации: болезненность в области мочеточниковых точек присутствует или отсутствует	
28	Локализация болезненности при ее наличии	
<b><i>Определение симптома поколачивания</i></b>		
29	Расположить ладонь левой руки на горизонтально поясничной области пациента справа: основание ладони направлено к позвоночнику, пальцы латерально, верхний край ладони находится на уровне XII грудного позвонка	
30	Внутренней стороной правой руки, сомкнутой в кулак, нанести два коротких отрывистых удара умеренной силы по тыльной поверхности левой кисти	
31	Уточнить у пациента наличие болезненности	
32	Расположить ладонь левой руки горизонтально на поясничной области пациента слева: верхний край ладони находится на уровне XII грудного позвонка	
33	Внутренней стороной правой руки, сомкнутой в кулак, нанести два коротких отрывистых удара умеренной силы по тыльной поверхности левой кисти	
34	Уточнить у пациента наличие болезненности	
35	Сделать заключение о результатах: симптом поколачивания справа положительный или отрицательный, слева положительный или отрицательный	
<b><i>Аускультация почечных артерий</i></b>		
36	Обработать головку стетофонендоскопа раствором антисептика	
37	Вставить оливы стетофонендоскопа в уши	

№	Критерии соответствия	1 — выполнено, 0 — не выполнено
38	Проверить, чтобы прибор был переключен на фонендоскопический рашруб	
39	Расположить головку фонендоскопа в реберно-позвоночном углу слева (по паравертебральной линии ниже уровня XII ребра слева)	
40	Мембрана фонендоскопа плотно прижата к коже	
41	Предложить пациенту глубоко вдохнуть, выдохнуть и задержать дыхание	
42	Выслушать звуки в течение 10–15 с	
43	Разрешить пациенту дышать произвольно	
44	Расположить головку фонендоскопа в реберно-позвоночном углу справа (по вертебральной линии ниже уровня XII ребра справа)	
45	Мембрана фонендоскопа плотно прижата к коже	
46	Предложить пациенту глубоко вдохнуть, выдохнуть и задержать дыхание	
47	Выслушать звуки в течение 10–15 с	
48	Разрешить пациенту дышать произвольно	
49	Предложить пациенту занять горизонтальное положение: лежа на спине, ноги выпрямлены	
50	Сесть справа от пациента, лицом к нему	
51	Расположить головку фонендоскопа в точке, находящейся на расстоянии 2 см вправо от пупка и на 2 см вверх	
52	Мембрана фонендоскопа плотно прижата к коже	
53	Предложить пациенту глубоко вдохнуть, выдохнуть и задержать дыхание	
54	Выслушать звуки в течение 10–15 с	
55	Разрешить пациенту дышать произвольно	
56	Расположить головку фонендоскопа в точке, находящейся на расстоянии 2 см влево от пупка и на 2 см вверх	
57	Мембрана фонендоскопа плотно прижата к коже	
58	Предложить пациенту глубоко вдохнуть, выдохнуть и задержать дыхание	
59	Выслушать звуки в течение 10–15 с	
60	Разрешить пациенту дышать спокойно и ровно	

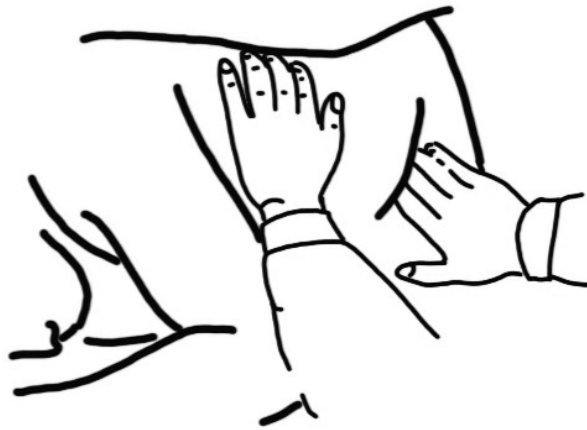№	Критерии соответствия	1 — выполнено, 0 — не выполнено
61	Сделать заключение о результатах аускультации: систолический шум в проекции почечных артерий выслушивается или не выслушивается	
<b>Завершение процедуры</b>		
62	Поблагодарить пациента	
63	Разрешить пациенту одеться	
64	Обработать руки гигиеническим способом	
65	Обработать головку фонендоскопа раствором антисептика	
<b>Всего _____ баллов</b> <b>(минимум 46 баллов)</b>		<b>Оценка</b> <b>Зачтено / не зачтено</b>

Ф.И.О. преподавателя \_\_\_\_\_ Подпись \_\_\_\_\_

## 24. ПАЛЬПАЦИЯ СЕЛЕЗЕНКИ



*Рис. 72.* Правильное положение пациента на правом боку, указана передняя подмышечная линия. Стрелка обозначает направление перкуссии передней точки длинника селезенки (пункты 17-34)



*Рис. 73.* Пальпация переднего края селезенки (пункты 35-53)

## 24. ОЦЕНОЧНЫЙ ЛИСТ ПО ВЫПОЛНЕНИЮ ПРАКТИЧЕСКОГО НАВЫКА

Ф.И.О. \_\_\_\_\_ Группа \_\_\_\_\_ Дата \_\_\_\_\_

№	Критерии соответствия	1 — выполнено, 0 — не выполнено
<b>Подготовительный этап</b>		
1	Поздороваться с пациентом	
2	Представиться пациенту	
3	Уточнить Ф.И.О. пациента	
4	Уточнить возраст пациента	
5	Уточнить самочувствие пациента на момент осмотра	
6	Озвучить название метода обследования: «Пальпация селезенки»	
7	Получить согласие пациента на проведение обследования	
8	Предложить пациенту раздеться: освободить от одежды грудную клетку и живот (до верхней границы symphysis pubic)	
9	Предложить пациенту принять горизонтальное положение на правом боку на ровной твердой поверхности (кушетка)	
10	Предложить пациенту выпрямить правую ногу	
11	Предложить пациенту согнуть левую ногу в коленном и тазобедренном суставах и слегка привести к туловищу	
12	Предложить пациенту сложить обе его кисти вместе и подложить под правую щеку	
13	Попросить пациента дышать животом	
14	Уточнить у пациента наличие болезненности в области живота	
15	Обработать руки гигиеническим способом, при необходимости надеть перчатки	
16	Сесть напротив пациента, лицом к его животу	
<b>Основной этап</b>		
<i>Определение передней точки длинника селезенки</i>		
17	Найти 10-е ребро слева	
18	Найти точку пересечения 10-го ребра и передней подмышечной линии	
19	Нанести отметку дермографом в найденной точке	
20	Ладонь левой руки расположить на область пупка, средний палец расположен параллельно левой реберной дуге, основание ладони направлено к правой реберной дуге	

№	Критерии соответствия	1 — выполнено, 0 — не выполнено
21	Палец-плексиметр расположен перпендикулярно продолжению линии 10-го ребра	
22	Палец-плексиметр плотно прижат к коже	
23	Безымянный и указательный пальцы расставлены, не соприкасаются со средним	
24	Перкутировать методом тишайшей перкуссии	
25	В качестве молоточка использовать средний палец правой кисти, согнутый в проксимальном и дистальном межфаланговых суставах таким образом, чтобы его концевая фаланга располагалась перпендикулярно поверхности средней фаланги среднего пальца левой руки	
26	Удары наносить в центр этой фаланги за счет движений в правом лучезапястном суставе	
27	Удары отрывистые, одинаковой силы, по два в каждой точке перкуссии	
28	Межфаланговые суставы среднего пальца, локтевой и плечевой суставы правой руки остаются неподвижными	
29	После второго удара палец-молоточек не должен оставаться прижатым к пальцу-плексиметру	
30	Перкутировать от пупка к точке пересечения передней подмышечной линии и 10-го ребра слева	
31	Палец-плексиметр сдвигать на ширину пальца-плексиметра	
32	Перкутировать до перехода перкуторного звука от тимпанического в притупленный	
33	Нанести дермографом отметку, не убирая палец-плексиметр	
34	Отметку наносить со стороны тимпанического перкуторного звука	
<b><i>Пальпация переднего края селезенки</i></b>		
35	Кисть левой руки положить ладью на нижнюю часть грудной клетки пациента на левую реберную дугу (место прикрепления 7–10 ребра)	
36	Кончики пальцев левой руки обращены к подмышечным линиям	
37	Кончики II–V пальцев правой руки должны находиться на одном уровне	
38	Кончики II–V пальцев правой руки расположить на 1 см ниже края левой реберной дуги, если селезенка не выходит за нижний край реберной дуги*	



№	Критерии соответствия	1 — выполнено, 0 — не выполнено
39	Линия среднего пальца правой кисти совпадает с линией 10-го ребра	
40	Ладонь правой руки со слегка согнутыми и сомкнутыми пальцами расположить на животе пациента	
41	Основание ладони правой руки обращено к области пупка	
42	В пальпации участвует кисть и предплечье	
43	Попросить пациента дышать ртом, ровно, используя диафрагмальный тип дыхания (т. е. животом), но не напрягая при этом брюшную стенку	
44	На вдохе пациента поверхностным движением (без погружения) сместить пальцы правой кисти вниз к пупку на 3–4 см и сформировать кожную складку	
45	На выдохе пациента плавно медленно погрузить пальцы правой руки в брюшную полость	
46	До конца следующего вдоха пациента фиксировать руку в таком положении	
47	Одновременно левой ладонью сдавливать левую реберную дугу	
48	При втором выдохе плавно медленно продвинуть пальцы правой руки глубже	
49	Фиксировать руку в таком положении	
50	Одновременно левой ладонью сдавливать левую реберную дугу	
51	При третьем выдохе плавно медленно продвинуть пальцы правой руки еще глубже	
52	Предложить пациенту сделать глубокий вдох животом	
53	Одновременно со вдохом пациента продвинуть правую руку вперед, выпрямляя пальцы в согнутых фалангах	
<b>Завершение процедуры</b>		
54	Сделать заключение о результатах пальпации: селезенка пальпируется или не пальпируется	
55	Поблагодарить пациента	
56	Разрешить пациенту одеться	
57	Обработать руки гигиеническим способом	
<b>Всего _____ баллов (минимум 40 баллов)</b>		<b>Оценка      Зачтено / не зачтено</b>

\* Если передняя точка длинника селезенки, определенная при перкуссии, выходит за край левой реберной дуги, то кончики пальцев правой руки при пальпации должны располагаться на найденном уровне.

Ф.И.О. преподавателя \_\_\_\_\_ Подпись \_\_\_\_\_

## ОГЛАВЛЕНИЕ

Введение .....	3
Общие правила и принципы объективного обследования пациента .....	7
1. Осмотр и пальпация кожных покровов и подкожной жировой клетчатки .....	14
2. Осмотр и пальпация лимфатических узлов головы и шеи .....	19
3. Осмотр и пальпация над-, подключичных и подмышечных лимфатических узлов.....	25
4. Осмотр и пальпация паховых и подколенных лимфатических узлов.....	29
5. Осмотр и пальпация щитовидной железы.....	33
6. Определение формы грудной клетки (осмотр и пальпация) .....	36
7. Пальпация болевых точек грудной клетки .....	40
7.1. Пальпация болевых точек передней и латеральной поверхности грудной клетки .....	40
7.2. Пальпация болевых точек задней поверхности грудной клетки.....	45
8. Сравнительная перкуссия легких .....	50
8.1. Сравнительная перкуссия легких по передней и боковой поверхности грудной клетки .....	50
8.2. Сравнительная перкуссия легких по задней поверхности грудной клетки .....	64
9. Определение границы нижнего края легких .....	73
9.1. Определение границы нижнего края правого легкого .....	74
9.2. Определение границы нижнего края левого легкого.....	79
10. Аускультация легких.....	82
11. Определение пульса на лучевой, сонной артериях, артериях тыла стопы.....	89
12. Пальпация верхушечного толчка.....	93
13. Определение границ относительной сердечной тупости.....	96
14. Аускультация сердца.....	103
15. Поверхностная пальпация живота .....	108
16. Пальпация сигмовидной кишки .....	116
17. Пальпация слепой кишки .....	119
18. Пальпация поперечно-ободочной кишки .....	122
19. Определение размеров печени по методу М. Г. Курлова .....	126
20. Пальпация печени .....	132
21. Пальпация почек в горизонтальном положении .....	137
22. Пальпация почек в вертикальном положении .....	141
23. Пальпация мочеточниковых точек, определение симптома поколачивания, аускультация почечных артерий.....	145
24. Пальпация селезенки .....	150

Учебное издание

Доценко Эдуард Анатольевич  
Антонович Мария Николаевна  
Хващевская Галина Михайловна и др.

# **ФИЗИКАЛЬНЫЕ МЕТОДЫ ИССЛЕДОВАНИЯ**

Практикум

*2-е издание, переработанное*

Ответственный за выпуск Э. А. Доценко  
Редактор О. В. Лавникович

Подписано в печать 20.05.22. Формат 60×84/16. Бумага «Дискавери».  
Ризография. Гарнитура «Times».  
Усл. печ. л. 9,07. Уч.-изд. л. 5,59. Тираж 426 экз. Заказ 184.

Издатель и полиграфическое исполнение: учреждение образования  
«Белорусский государственный медицинский университет».  
Свидетельство о государственной регистрации издателя, изготовителя,  
распространителя печатных изданий № 1/187 от 18.02.2014.  
Ул. Ленинградская, 6, 220006, Минск.