

З.С. Ельцова-Таларико, И.И.Гунько, Г.А.Берлов, Т.И.Гунько

Сравнительная оценка различных методов прижизненной деминерализации костной ткани на основании морфологических изменений

Белорусский государственный медицинский университет

В экспериментальных условиях изучали влияние ультрафонофореза хлористого лития и трилона Б на костную ткань альвеолярного отростка. Выявлено, что проведенные вмешательства вызывают локальную прижизненную деминерализацию костной ткани челюсти. Каких-либо специфических морфологических изменений в костной ткани, характерных только для проведения ультрафонофореза хлористого лития или ультрафонофореза трилона Б, не выявлено. Ключевые слова: ультрафонофорез, костная ткань, хлористый литий, трилон Б.

Хотя в лечении зубочелюстных аномалий и деформаций сформированного прикуса и достигнуты определенные результаты [1, 3, 4, 5], однако эта проблема актуальна и сегодня, поскольку при отдельных видах аномалий рецидивы достигают 30%, сроки лечения длительны и многие больные, по различным причинам прерывают его [8, 9]. Поэтому самым распространенным методом лечения зубочелюстных аномалий и деформаций сформированного прикуса является комплексный хирургическо-ортодонтический метод лечения [3, 5], при котором возможен термический ожог костной ткани, могут повреждаться верхушки корней, асептическое воспаление перейти в гнойное и др. [2]. Это обусловило поиски менее травматичных и эффективных методов интенсификации активного периода ортодонтического лечения [1]. Весьма перспективно для этого комплексное использование лекарственных средств и лечебных физических факторов [1, 6, 7].

Цель исследования – изучить морфологические изменения, происходящие в костной ткани экспериментальных животных после проведения ультрафонофореза хлористого лития и трилона Б, и их сравнительная оценка. Материал и методы

Эксперимент проведен на 14 кроликах породы шиншилла в возрасте 10-12 месяцев с массой тела 2,9-3,2 кг, которые были распределены на 2 опытные группы. Каждая группа состояла из 6 животных, которым проводили по 5, 10 и 15 физиопроцедур соответственно. В первой опытной группе ультрафонофорез проводили с 0,5%-ным раствором хлористого лития, а во второй опытной группе с 1%-ным раствором трилона Б, в области альвеолярного отростка, в проекции корней нижних центральных зубов. Для ультрафонофореза использовали аппарат УЗТ-3.04.С. Интенсивность воздействия – 0,4 Вт/см², режим работы импульсный, продолжительность 10 минут. Контрольную группу составили 2 животных, не подвергавшихся воздействию ультрафонофореза. По окончании опыта для гистологического

исследования снимали по два животных из каждой серии опытов. Затем выпиливали фрагмент нижней челюсти с наружной и внутренней компактной пластинкой и губчатым веществом и фиксировали в 10%-ном растворе формалина. После этого кусочки костной ткани промывали щелочной водой в течение 24 часов. Декальцинировали в 7%-ном растворе азотной кислоты. Нейтрализовали в 5%-ном растворе алюминиевых квасцов в течение суток. После этого промывали в проточной воде в течение 24 часов. Обезвоживали в спиртах возрастающей концентрации (700, 800, 960, абсолютный спирт). Затем на одни сутки материал помещали в смесь Никифорова (960 спирт и эфир в равных количествах) и заливали в целлоидин для пропитывания. Производили наклеивание и резку целлоидиновых блоков. Готовили срезы толщиной 10-15 мк и окрашивали гематоксилином и эозином и по методу Ван-Гизона, после чего проводили микроскопическое изучение препаратов.

Результаты и обсуждение

По данным гистологических исследований в контрольной группе пластинчатая костная ткань была представлена умеренно базофильным межучточным веществом с заметными тонкими базофильными линиями склеивания. В фиброзно-жировом костном мозге наблюдалось небольшое количество клеточных элементов эндоста, некоторое неравномерное малокровие. Встречались редкие участки остеобластического костеобразования.

В первой опытной группе после проведения 5 процедур ультрафонофореза хлористого лития структура костной ткани мало отличалась от нормы, отмечался отек остецитов, жирового костного мозга, местами сохранившегося эндоста (рис. 1), отсутствие остеобластов, некоторое ослабление базофилии стенок питательных каналов. Межучточное вещество оксифильно – хорошо окрашивалось эозином в желтый цвет и по методу Ван-Гизона. Некоторое очаговое усиление фибриллярности, сохранение базофилии части линий склеивания.

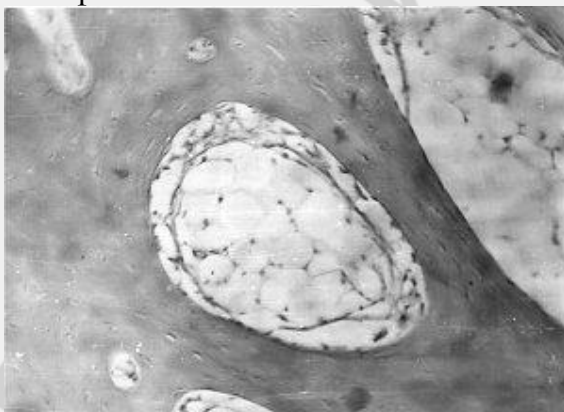

Рис. 1. Резкий отек жирового костного мозга и клеток эндоста. Окраска по методу Ван-Гизона. Ув. 90.

Во второй опытной группе на этот период отмечалась незначительная гиперемия сосудов надкостницы и костного мозга, базофилия компактного и менее губчатого вещества. Многочисленные, близко расположенные друг к другу линии склеивания (рис. 2).

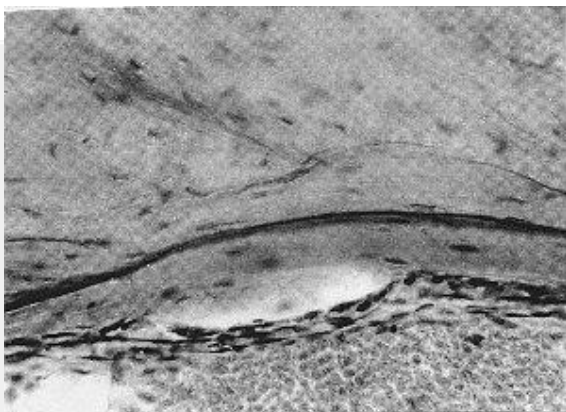


Рис. 2. Многочисленные резко базофильные линии склеивания в компактном веществе, отсутствие гиперемии и клеточной пролиферации. Окраска гематоксилином и эозином. Ув. 30.

В первой опытной группе после 10 процедур отмечалось набухание, отечность многочисленных остеоцитов, у многих с гиперхромными, палочкоподобными ядрами, другие расширенные лакуны остеоцитов пусты были. Наряду с ослаблением базофилии стенок некоторых питательных каналов вокруг них лежали концентрично и беспорядочно расположенные линии склеивания (рис. 3), на фоне несколько усиленной фибрилярности межклеточного вещества, заметнее это было при окраске по методу Ван-Гизона (рис. 4). Наиболее значимым изменением в данной группе было образование крупных, иногда неправильной формы, межбалочных пространств вследствие rarefакции, атрофии, истончения костных балочек (рис. 5). Костный мозг фиброзный и жировой был сильно отечен, местами сохранялись клетки эндоста, но нигде не определялись остеобласты и остеокласты.

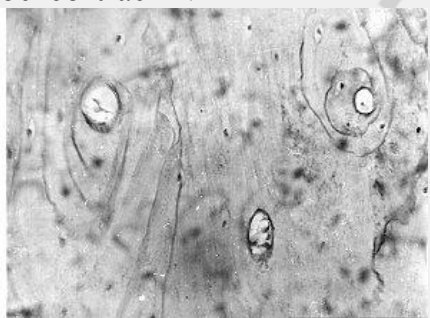


Рис. 3. Ослабление базофильных стенок некоторых питательных каналов. Более базофильные линии склеивания в межклеточном веществе. Окраска гематоксином и эозином. Ув. 90.

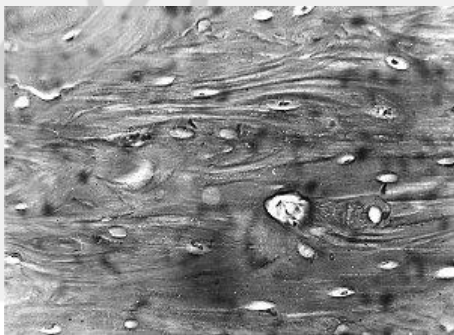


Рис. 4. Выраженная фибрилярность межуточного вещества. Окраска по методу Ван-Гизона. Ув. 90.

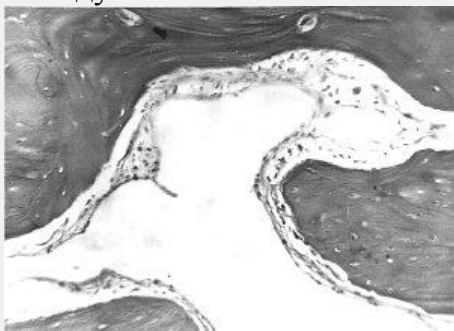


Рис. 5. Крупное межбалочное пространство неправильной формы. Сильный отек фиброзного и жирового костного мозга. Окраска по методу Ван-Гизона. Ув. 30.

Во второй опытной группе после проведения 10 процедур отмечено уменьшение интенсивности базофилии костной ткани, выявлены большие по площади "поля" оксифилии. Линии склеивания слабее окрашивались гематоксилином, многие из них были широкими, с нечетными контурами, как бы размытыми. Сильнее была выражена гиперемия костного мозга, очажки пролиферации клеток эндоста. Около них в костных балочках встречались гомогенные сильно оксифильные "полоски" с четкой линией склеивания, отграниченные от остальной костной ткани. В этой оксифильной "полоске" находились овальные, с нежным хроматином клеточные ядра. Местами в ней определялись углубленные "пустоты", ограниченные, с одной стороны, зернистым оксифильным межуточным костным веществом, с другой – несколько уплотненными клетками эндоста. В отдельных кровеносных сосудах костного мозга содержались оксифильные гомогенные массы без форменных элементов или отмечалась сепарация эритроцитов и других форменных элементов плазмы.

В компактном веществе оксифилия костной ткани была выражена лучше, особенно по ходу кровеносных сосудов и под надкостницей, иногда на значительных по длине участках. Как со стороны эндоста, так и со стороны надкостницы не определялись типичные остеобласты.

По методу Ван-Гизона на срезах отмечалось снижение интенсивности окраски кислым фуксином, местами кость приобрела почти розовый цвет с желтоватым оттенком. Это соответствовало районам оксифилии при окраске гематоксилином и эозином. В участках гиперемии, в области углублений (лакун-микрорезорбции) в костном веществе красный цвет костной балочки сменялся на желтый, линии склеивания исчезали (рис. 6). Ядра остеоцитов были вытянутые, уплощенные, гиперхромные, реже – более округлые, цитоплазма светлая, у многих клеток набухшая, почти не окрашивалась, клеточные границы четкие, видны многочисленные костные каналы.

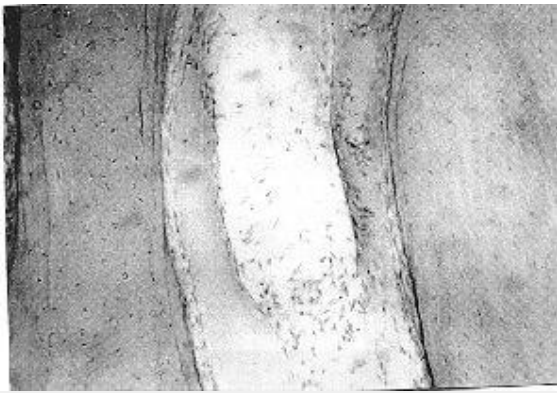


Рис. 6. Гиперемия, стаз, сепарация плазмы, резкая оксифилия межучточного костного вещества, исчезновение линий склеивания. Окраска гематоксилином и эозином. Ув. 200.

В первой опытной группе – после 15 процедур идет дальнейшее усиление ”спонгиоза“ компактного вещества – увеличения размеров и количества в ней полостей, расширения питательных каналов с потерей базофилии их стенок, выраженная фибрилярность межучточного вещества (рис. 7), окрашивающегося довольно интенсивно в красный цвет по методу Ван-Гизона, набухание остеоцитов. Наблюдалось исчезновение базофилии линий склеивания.

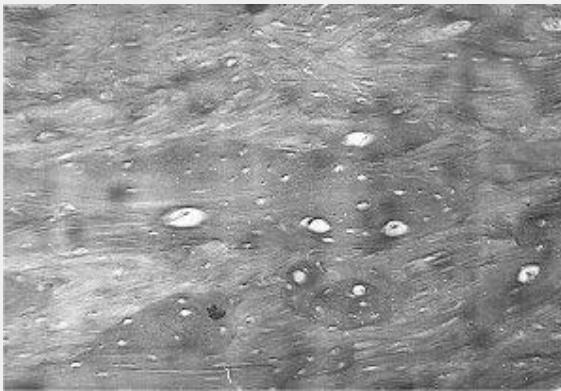


Рис. 7. Крупные полости в компактном веществе, выраженная фибрилярность межучточного вещества, расширение питательных каналов. Окраска по методу Ван-Гизона. Ув. 90.

Во второй опытной группе после 15 процедур был сильнее выражен отек остеоцитов, неправильность формы их ядер, смазанность клеточных границ, особенно в участках, покрытых мельчайшей базофильной ”пылью“, и гомогенного оксифильного костного вещества. Часть этой базофильной ”пыли“ представляли собой расширенные в виде бусинок костные каналы. В некоторых кровеносных сосудах – стаз, гемолиз эритроцитов, формирование красных тромбов. Иногда такие сосуды лежали в лакунах костных балочек, отделенные от них слоем пролиферирующих клеток эндоста. Костное вещество здесь было оксифильное, с ”размытыми“ слабо базофильными или исчезнувшими линиями склеивания. Последние иногда на незначительном протяжении сохраняли четкие контуры и сильную базофилию. В компактном веществе было много прободающих каналов. Редко встречались очень тонкие костные балочки и очаговые кровоизлияния.

Таким образом, на основании экспериментальных исследований можно заключить, что ультрафонофорез хлористого лития и трилона Б, не вызывал некротических изменений, костная ткань сохраняла свою жизнеспособность, и следовательно, и возможность к рекальцинации. Во всех опытных группах были выявлены сходные микроскопические изменения, которые различались лишь степенью выраженности каких-либо специфических, характерных только для одного вида эксперимента изменений обнаружено не было.

Наиболее выраженными гистологическими изменениями были гиперемия, пролиферация клеток костного мозга и эндоста, rareфикация, оксифилия, снижение базофилии, расширение и исчезновение линий склеивания (уменьшение мозаичности) базофильная зернистость и дистрофические изменения остеоцитов.

Основными путями деминерализации, рассасывания костной ткани были галистерез и гладкая резорбция; лакунарное рассасывание с участием остеокластов имело меньшее значение.

Выводы

1. Ультрафонофорез хлористого лития и трилона Б вызывает локальную прижизненную деминерализацию костной ткани челюсти у экспериментальных животных, не вызывая при этом каких-либо патологических изменений, кость сохраняет способность к реминерализации и дальнейшей перестройке.

2. Специфических, морфологических изменений в костной ткани характерных только для проведения ультрафонофореза хлористого лития или ультрафонофореза трилона Б нами не выявлено.

3. Полученные данные позволяют рекомендовать использование ультрафонофореза хлористого лития и ультрафонофореза в клинику ортопедической стоматологии для лечения зубочелюстных аномалий и дерформаций сформированного прикуса.

Литература

1. Гунько, И.И., Величко, Л.С., Берлов, Г.А. Комплексное лечение зубочелюстных аномалий сформированного прикуса. - Минск: БГЭУ, 2003. - 290 с.

2. Козлов, В.А. Лечение аномалий челюстно-лицевой области. - Ташкент: Медицина, 1982. - 279 с.

3. Наумович, С.А., Гунько, И.И., Берлов, Г.А. Диагностика и лечение вертикальных аномалий. - Минск: БГЭУ, 2001. - 118 с.

4. Персин, Л.С., Попова, И.В., Кузнецова, Г.В. Совершенствование методов диагностики зубочелюстных аномалий // Стоматология. - 1999. № 1. - С. 50 - 53.

5. Хорошилкина, Ф.Я. Ортодонтия. Комплексное лечение зубочелюстных аномалий: ортодонтическое, хирургическое, ортопедическое. - М., 2001. - 174 с.

6. Улащик, В.С. Физико-фармакологические методы лечения и профилактики. - Минск: Беларусь, 1979. - 223 с.

7. Markitzin, A. et al. Effect of Lithium administration on hamster bones // Trace Elem. Man and Anim. - Tema 5. Proc. 5 th Int. Symp. Trace. Elem. Man and Anim., Aberdeen, June-July, 1984. - London, 1985. - P. 294 - 296.
8. Parker, W.S. // Am. Orthodont. - 1989. - Vol. 95, № 6. - P. 505 - 513.
9. Weller, H. // Forsch. Kieferorthop. - 1995. - Bd. № 6. - P. 385 - 497.

РЕПОЗИТОРИЙ БГМУ