

ВЛИЯНИЕ ТИПА ГЕОМЕТРИИ ЛЕВОГО ЖЕЛУДОЧКА ДОНОРСКОГО СЕРДЦА НА ИСХОД ТРАНСПЛАНТАЦИИ СЕРДЦА

Булавская П.Е., Шолкова М.В., Спиридонов С.В.*

Белорусский государственный медицинский университет,
кафедра пропедевтики внутренних болезней,
кафедра кардиологии и внутренних болезней,
*РНПЦ «Кардиология», г. Минск

Ключевые слова: трансплантация сердца, геометрия левого желудочка.

Резюме: в настоящее время трансплантация сердца является золотым стандартом в лечении пациентов с терминальной стадией сердечной недостаточности. В данном исследовании оценивается влияние типа геометрии левого желудочка донорского сердца на исход трансплантации сердца.

Resume: heart transplantation is the gold standard in the treatment of patients with end-stage heart failure. This study evaluates the influence of the type of geometry of the left ventricle of the donor heart on the outcome of heart transplantation.

Актуальность. В настоящее время трансплантация сердца (ТС) является золотым стандартом в лечении пациентов с терминальной стадией сердечной недостаточности (СН), не подлежащих медикаментозной терапии или альтернативным хирургическим методам лечения. В условиях недостатка донорских органов и растущего числа пациентов, ожидающих ТС, одним из вариантов увеличения пула донорских сердец является использование доноров с гипертрофией миокарда левого желудочка (ГМЛЖ). ГМЛЖ оценивается по данным ЭхоКГ согласно рекомендациям Американского общества ЭхоКГ (толщина межжелудочковой перегородки (ТМЖП) и (или) толщина задней стенки левого желудочка (ТЗС ЛЖ) равные 1,1-1,3 см – легкая степень, 1,4-1,6 см – умеренная степень, $\geq 1,7$ см – тяжелая степень гипертрофии). На данный момент в мировом научном сообществе нет единого мнения о возможности использования донорских сердец с ГМЛЖ ввиду противоречивости результатов трансплантации. Первые исследования ТС с ГМЛЖ показали худшую выживаемость реципиентов в раннем и отдаленном периодах после ТС от доноров с ГМЛЖ. Однако данные исследования имели ряд ограничений – малая выборка, короткое время наблюдения, кроме того, эхокардиография была выполнена не всем пациентам [1, 3, 4]. Более поздние исследования, проведенные с использованием данных большего количества пациентов, продемонстрировали сопоставимость выживаемости реципиентов с ГМЛЖ и реципиентов с нормальной толщиной стенок левого желудочка (ЛЖ) донорского сердца в течение 30 дней, 1 года и 5 лет ($p > 0,05$). Однако было выявлено достоверное снижение выживаемости реципиентов, донорами которых явились пациенты с ГМЛЖ старше 55 лет, а также при времени ишемии трансплантата > 4 ч [2, 5]. В исследовании Попцова В.Н. и соавт. оценены данные 120 реципиентов, 10 (8,3%) из которых имели ГМЛЖ $> 1,5$ см. Ранний период после ТС с ГМЛЖ характеризовался более напряженным восстановлением адекватной насосной функции сердечного трансплантата, что потребовало пролонгирования искусственного кровообращения, более частого применения вспомогательной

поддержки кровообращения методом внутриаортальной баллонной контрпульсации, более длительной и более значимой кардиотонической поддержки. Восстановление насосной функции трансплантата с ГМЛЖ в среднем требовало 3 суток, после чего течение посттрансплантационного периода не отличалось от реципиентов без ГМЛЖ. Тридцатидневная выживаемость реципиентов была сопоставима в обеих группах (89% против 90%) [6].

Признанной классификацией типов ремоделирования сердца является классификация A. Ganau и соавт., согласно которой выделяют четыре типа геометрии левого желудочка: нормальная геометрия, концентрическое ремоделирование, концентрическая гипертрофия, эксцентрическая гипертрофия. Для определения типа геометрии левого желудочка с помощью специальных формул рассчитывают индекс массы миокарда левого желудочка (ИММ ЛЖ) и относительную толщину стенок (ОТС) левого желудочка, зная ТМЖП, ТЗС ЛЖ, конечно-диастолический размер (КДР) ЛЖ и площадь поверхности тела (ППТ) пациента. Пороговое значение ОТС составляет 0,42, ИММ ЛЖ для женщин – 95 г/м², для мужчин – 115 г/м² (Рис. 1).

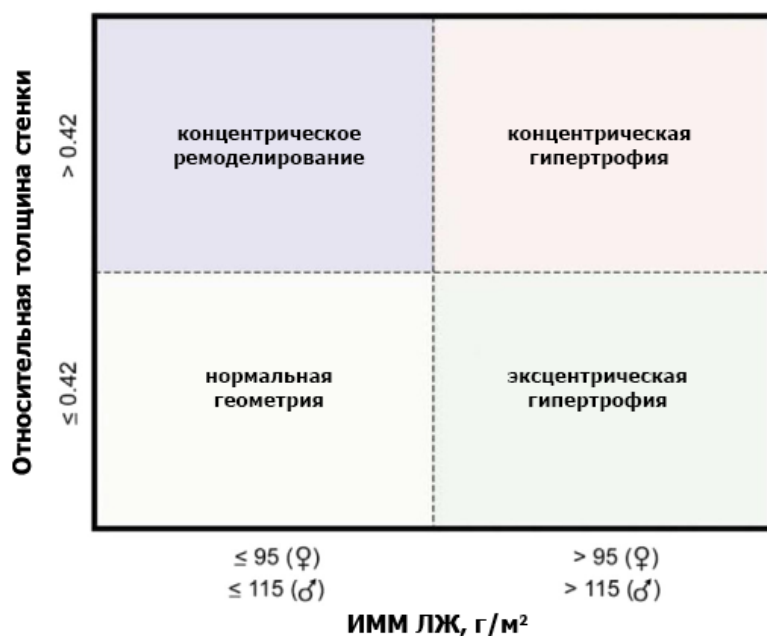


Рис. 1 – Типы геометрии левого желудочка

Исследования, которые бы оценивали влияние типа геометрии левого желудочка донорского сердца на исход трансплантации сердца, в литературе не представлены, чем обусловлена актуальность данного исследования.

Цель: выявить факторы, влияющие на выживаемость реципиентов после ТС.

Задачи: 1. Оценить влияние факторов риска в анамнезе реципиента на выживаемость после ТС; 2. Определить влияние типа геометрии левого желудочка донорского сердца на исход ТС.

Материалы и методы. Исследование имело дизайн ретроспективного одноцентрового когортного. Объектом исследования послужили данные 283 ортотопических ТС, выполненных в РНПЦ «Кардиология» за период 2009–2021 гг. Предметом

исследования явились данные реципиента (пол, возраст, ППТ, сопутствующие заболевания – хроническая болезнь почек (ХБП), сахарный диабет (СД)), характеристики трансплантата сердца (ТМЖП, ТЗС ЛЖ, КДР ЛЖ, тип геометрии левого желудочка), а также выживаемость реципиентов после ТС. Статистическая обработка была проведена с применением программного пакета IBM SPSS Statistics 23.

Результаты и их обсуждение. Средний возраст реципиентов в данной выборке составил 49,4 [10,0; 73,0] лет. Из 283 реципиентов 248 (87,6%) составляют мужчины, 35 (12,4%) – женщины. ХБП имеется у 55 (19,4%) реципиентов, СД – у 80 (28,3%). Среднее значение ТМЖП составило 12,7 [8,0; 20,0] мм, ТЗС ЛЖ – 11,5 [7,0; 20,0] мм, КДР ЛЖ – 47,5 [35,0; 62,0] мм, ППТ – 1,97 [1,11; 2,52] м², ИММ ЛЖ – 112,6 [56,8; 230,8] г/м², ОТС – 0,49 [0,25; 0,94]. Было выявлено следующее распределение по типу геометрии левого желудочка: нормальная геометрия – 54 (19,1%), концентрическое ремоделирование – 110 (38,9%), концентрическая гипертрофия – 92 (32,5%), эксцентрическая гипертрофия – 27 (9,5%). По результатам анализа выживания Каплана-Майера установлено, что на выживаемость реципиентов после ТС неблагоприятно влияют возраст реципиента ≥ 45 лет (log-rank: $p=0,003$), ХБП в анамнезе (log-rank: $p=0,03$) и концентрическое ремоделирование ЛЖ донорского сердца (log-rank: $p=0,05$). СД в анамнезе реципиента достоверно не влияет на исход ТС ($p>0,05$). При анализе с применением регрессии Кокса было выявлено, что достоверно на выживаемость влияет возраст реципиента ($p=0,04$) и концентрическое ремоделирование ЛЖ донорского сердца ($p=0,05$), а ХБП в анамнезе, ТМЖП и ТЗС ЛЖ не влияют на выживаемость после ТС ($p>0,05$).

Выводы: 1. Трансплантация сердца с гипертрофией миокарда левого желудочка не влияет на выживаемость реципиентов и может быть безопасным вариантом увеличения пула донорских органов; 2. Следует избегать трансплантации донорского сердца с концентрическим ремоделированием левого желудочка; 3. Возраст реципиента ≥ 45 лет является неблагоприятным предиктором для трансплантации сердца.

Литература

1. Aziz S, Soine LA, Lewis SL, Kruse AP, Allen MD, Levy WC et al. Donor left ventricular hypertrophy increases risk for early graft failure. *Transplant International*. 1997;10(6):446–50. DOI: 10.1111/j.14322277.1997.tb00722.x
2. Golland S, Czer LSC, Kass RM, Siegel RJ, Mirocha J, De Robertis MA et al. Use of Cardiac Allografts With Mild and Moderate Left Ventricular Hypertrophy Can Be Safely Used in Heart Transplantation to Expand the Donor Pool. *Journal of the American College of Cardiology*. 2008;51(12):1214–20. DOI: 10.1016/j.jacc.2007.11.052
3. Kuppahally SS, Valantine HA, Weisshaar D, Parekh H, Hung YY, Haddad F et al. Outcome in Cardiac Recipients of Donor Hearts With Increased Left Ventricular Wall Thickness. *American Journal of Transplantation*. 2007;7(10):2388–95. DOI: 10.1111/j.16006143.2007.01930.x
4. Marelli D, Laks H, Fazio D, Moore S, Moriguchi J, Kobashigawa J. The use of donor hearts with left ventricular hypertrophy. *The Journal of Heart and Lung Transplantation*. 2000;19(5):496–503. DOI: 10.1016/S1053-2498(00)00076-0
5. Wever Pinzon O, Stoddard G, Drakos SG, Gilbert EM, Nativi JN, Budge D et al. Impact of Donor Left Ventricular Hypertrophy on Survival After Heart Transplant: Left Ventricular Hypertrophy and Heart Transplant Outcomes. *American Journal of Transplantation*. 2011;11(12):2755–61. DOI: 10.1111/j.1600-6143.2011.03744.x

6. Попцов В.Н., Спирина Е.А., Пчельников В.В., Ильин Д.С., Ильинский В.А., Потапенко И.Д. и др. Perioperационный период при трансплантации сердца с выраженной гипертрофией миокарда левого желудочка. Вестник трансплантологии и искусственных органов. 2012;14(2):6–14