

А. Е. Чеченец

СЛУЧАИ ВНЕГОРТАННЫХ АНАСТОМОЗОВ МЕЖДУ ГОРТАННЫМИ НЕРВАМИ У ВЗРОСЛОГО ЧЕЛОВЕКА

УО «Белорусский государственный медицинский университет»

Установление топографических особенностей нервов гортани является актуальным направлением современной медицины в связи частым хирургическим вмешательством на органах шеи. Известно, что иннервация гортани обеспечивается верхним и возвратным (нижним) гортанными нервами. Гортанные нервы, а также их ветви могут образовывать множество анастомозов между собой внутри органа, что нужно учитывать практикующим хирургам для предотвращения развития послеоперационных осложнений. Так, существует большое количество различных вариантов иннервации мышц и слизистой гортани из-за наличия внутригортанных анастомозов. Что касается внегортанных анастомозов, то они являются редкостью и представляют большой интерес как для морфологов, так и для практикующих хирургов. В ходе хирургического вмешательства на щитовидной железе при осуществлении интраоперационной идентификации верхнего и возвратного гортанных нервов наличие внегортанных анастомозов между ними может затруднить идентификацию нервов и привести к ятрогенному повреждению последних.

В настоящей статье приведено описание 3-х случаев внегортанных анастомозов между гортанными нервами, установленные в ходе макроскопического препарирования органокомплексов шеи взрослого человека. Первый случай представляет собой анастомоз между внутренней и наружной ветвями верхнего гортанного нерва, второй и третий – анастомозы между наружной ветвью верхнего гортанного нерва и возвратным гортанным нервом.

Ключевые слова: иннервация гортани, верхний гортанный нерв, возвратный гортанный нерв, анастомоз.

A. E. Chechenets

CASES OF THE EXTRALARYNGEAL ANASTOMOSES BETWEEN THE LARYNGEAL NERVES IN AN ADULT

Establishing the topographic features of the nerves of the larynx is an important area of modern medicine due to the frequent surgical intervention on the organs of the neck. It is known that the innervation of the larynx is provided by the superior and recurrent (inferior) laryngeal nerves. The laryngeal nerves, as well as their branches, can form many anastomoses between themselves inside the organ, which should be taken into account by practicing surgeons to prevent the development of postoperative complications. So, there are a large number of different variants for the innervation of the muscles and mucous membrane of the larynx due to the presence of intralaryngeal anastomoses. As for extralaryngeal anastomoses, they are rare and are of great interest to both morphologists and practicing surgeons. During surgical intervention on the thyroid gland during intraoperative identification of the superior and recurrent laryngeal nerves, the presence of extralaryngeal anastomoses between them can make it difficult to identify the nerves and lead to iatrogenic damage to the latter.

This article describes 3 cases of extralaryngeal anastomoses between the nerves of the larynx established during the macroscopic preparation of organocomplexes of the neck of an adult. The 1st case is an anastomosis between the internal and external branches of the superior laryngeal nerve, the 2nd and 3rd are anastomoses between the external branch of the superior laryngeal nerve and the recurrent laryngeal nerve.

Key words: *innervation of larynx, superior laryngeal nerve, recurrent laryngeal nerve, anastomosis.*

Изучение топографических особенностей гортанных нервов человека является актуальным направлением современной медицины, что обусловлено вероятностью их ятрогенного повреждения при выполнении оперативных вмешательств на органах шеи, в частности на щитовидной железе. Так, частота повреждения возвратного и наружной ветви верхнего гортанных нервов, одного из частых осложнений тиреоидэктомии, может достигать по данным некоторых авторов 20 % и 58 %, соответственно (Харнас С. И. и др., 2015; Potenza A. S. et al., 2017). Для жителей Республики Беларусь этот вопрос имеет особое значение в связи с радиационно-индуцированными заболеваниями щитовидной железы (Гребень Н. И. и др, 2019). Повреждение гортанных нервов в ходе выполнения тиреоидэктомии является вторым по частоте осложнением после гипокальциемии (Costanzo M., 2010) и влечет за собой парез голосовых складок. Односторонний паралич голосовых складок, который встречается чаще [9], может осложниться рефлекторным спазмом здоровой складки, имитируя при этом клинику двухстороннего поражения [1]. Это может быть связано с наличием сложных экстраларингеальных и внутригортанных нервных сплетений, которые обеспечивают перекрестную иннервацию мышц гортани. Так, при выполнении рутинных хирургических вмешательств на щитовидной железе такие анасто-

мотические веточки между гортанными нервами могут оставаться невизуализированными из-за своей небольшой толщины и нетипичного расположения, что приведет к их неизбежному повреждению. В то же время активизация многочисленных нервных анастомозов может способствовать восстановлению голосообразовательной функции гортани при транзиторных парезах голосовых складок [3, 4, 8].

В данных литературы имеется описание следующих видов внутригортанных нервных анастомозов: между внутренней ветвью верхнего гортанного и возвратным гортанным нервами (анастомоз Галена, черпаловидное сплетение, перстневидное сплетение, щиточерпаловидный анастомоз), между внутренней и наружной ветвями верхнего гортанного нерва (анастомоз щитовидного отверстия), между наружной ветвью верхнего гортанного и возвратным гортанными нервами (соединительный нерв человека) [6, 8].

Единственной возможностью избежать травматизации нервных соединений является их интраоперационный визуальный контроль. Таким образом, вышеизложенное доказывает актуальность настоящего исследования.

Цель и задачи. Целью настоящего исследования является установление топографических особенностей экстраларингеальных анастомозов между гортанными нервами.

Материалы и методы

Материалом для исследования послужил аутопсийный материал органокомплексов шеи от 3-х умерших людей, не имевших при жизни врожденной и приобретенной патологий органов шеи исследуемой области: органокомплекс шеи № 1 (женщина 1956 г. рождения), органокомплекс шеи № 2 (женщина 1938 г. рождения), органокомплекс шеи № 3 (женщина 1939 г. рождения). Предварительно органокомплексы шеи были зафиксированы в 10 % растворе формалина. Методом макро-микроскопического препарирования проведена диссекция трупного материала для определения морфологических особенностей ветвей верхнего и возвратного (нижнего) гортанных нервов. Материал был получен в соответствии с Законом Республики Беларусь № 55–3 от 12.11.2001 «О погребении и похоронном деле» из служб патологоанатомических и судебных экспертиз г. Минска.

Результаты и обсуждение

Случай левостороннего внегортанного анастомоза между внутренней и наружной ветвями верхнего гортанного нерва (органокомплекс шеи № 1).

От внутренней ветви верхнего гортанного нерва на расстоянии 2,5 см до прободения щито-подъязычной мембраны отделяется веточка, которая подходит под грудинно-щитовидную мышцу, при этом она расположена поверхностно относительно волокон нижнего констриктора глотки. Наружная ветвь верхнего гортанного нерва располагается кнутри и параллельно относительно верхней щитовидной артерии и также на поверхности нижнего констриктора глотки. Далее наружная ветвь отклоняет-

ся несколько кпереди, образуя пересечение с артерией выше уровня верхнего полюса левой доли щитовидной железы, и соединяется с анастомотической веточкой из внутренней ветви (рис. 1). Анастомоз имеет вид дуги, направленной вниз и медиально, от выпуклой поверхности которой отходят 2 ветви. Первая ветвь ложится под нижний констриктор глотки и в толщи последнего вторично делится на 4 ветви, одна направляется в грудино-щитовидной мышце, остальные к перстне-щитовидной мышце. Вторая ветвь значительно тоньше первой и заканчивается в волокнах нижнего констриктора глотки.

Опасность ятрогенного повреждения нервов в данном случае обусловлена тесным ходом наружной ветви верхнего гортанного нерва и верхней щитовидной артерии и расположением анастомоза на расстоянии менее 1 см от верхнего полюса щитовидной железы [2], что может затруднить выделение доли железы при ее удалении. В научной литературе описан вариант внутригортанного анастомоза между наружной и внутренней ветвями верхнего гортанного нерва человека, который имеет название – анастомоз щитовидного отверстия (*foramen thyroideum anastomosis*) [6, 8]. Щитовидное отверстие является непостоянным образованием, которое находится в пластинке одноименного хряща гортани, и может быть расположено кпереди, кзади или по ходу кривой линии последнего (Ramsaroop L., 2010). Сам анастомоз располагается на внутренней поверхности верхней трети щитовидного хряща, ветви которого оканчиваются в слизистой ложных и истинных голосовых складок. Частота встречаемости данного анастомоза составляет 21 % [8].

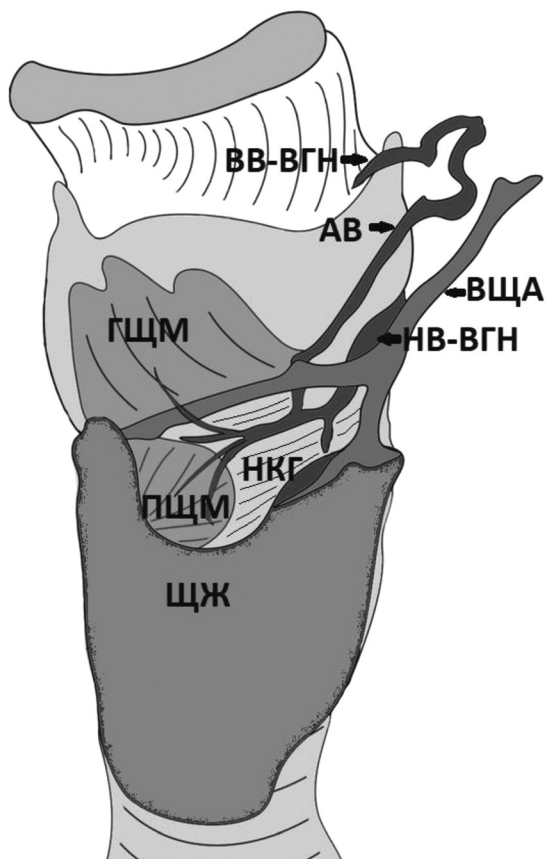
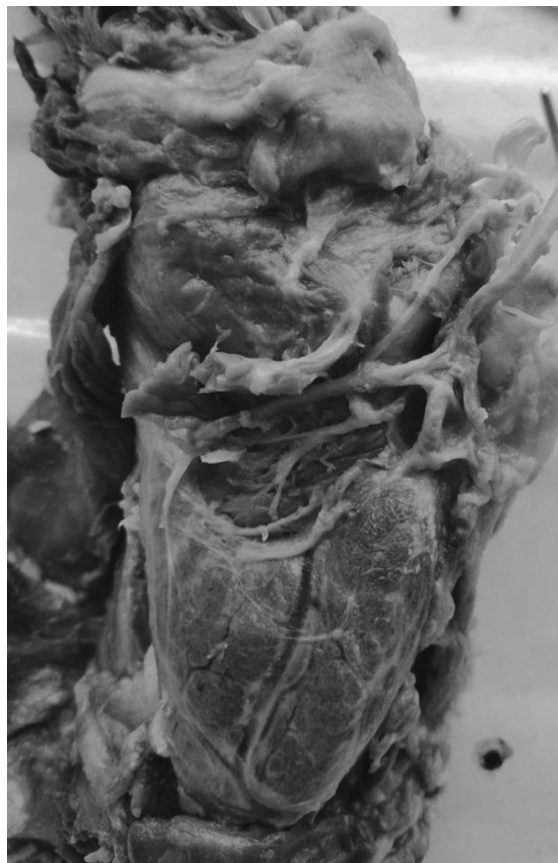

Рисунок 1. Анастомоз между внутренней и наружной ветвями верхнего гортанного нерва (ВВ-ВГН – внутренняя ветвь верхнего гортанного нерва, АВ – анастомотическая ветвь, ВЩА – верхняя щитовидная артерия, НВ-ВГН – наружная ветвь верхнего гортанного нерва, ГЩМ – грудино-щитовидная мышца (отвернута в сторону), НКГ – нижний констриктор глотки, ПЩМ – перстнещитовидная мышца, ЩЖ – щитовидная железа). Фото (слева) и схема (справа) органокомплекса № 1

В нашем же случае анастомоз между внутренней и наружной ветвями верхнего гортанного нерва человека обеспечивает иннервацию трех мышц: грудино-щитовидной и перстне-щитовидной мышц, а также нижнего констриктора глотки. Таким образом он не может относиться к внегортанному варианту анастомоза щитовидного отверстия.

Случай правостороннего внегортанного анастомоза между наружной ветвью верхнего гортанного нерва и возвратным гортанным нервом (органокомплекс шеи № 2).

Наружная ветвь верхнего гортанного нерва проходит кнутри и несколько кзади относительно верхней щитовидной

артерии, затем пересекает ее на расстоянии менее 1 см от верхнего края полюса доли щитовидной железы. Далее наружная ветвь идет вперед и ложится под волокна нижнего констриктора глотки и уже в толще последнего делится на три ветви, одна из которых иннервирует сам констриктор, вторая веточка направляется к перстне-щитовидной мышце. Третья веточка является анастомотической. Она выходит на наружную поверхность нижнего констриктора глотки, направляется вниз, оставаясь при этом под долей щитовидной железы, и сливается с возвратным гортанным нервом у нижнего края констриктора глотки (рис. 2).

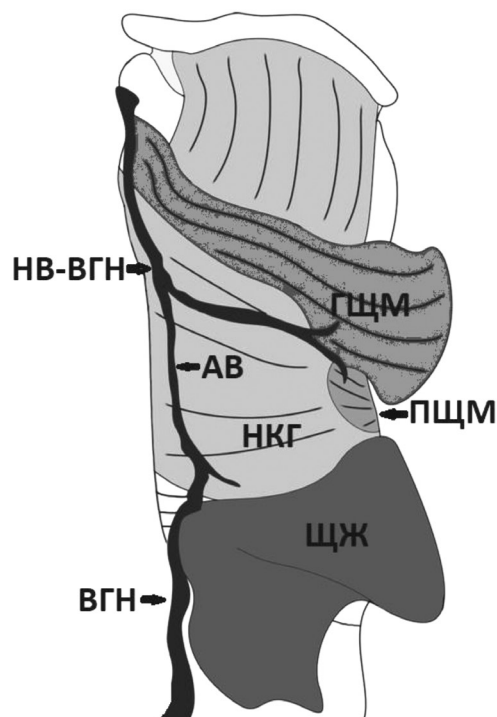
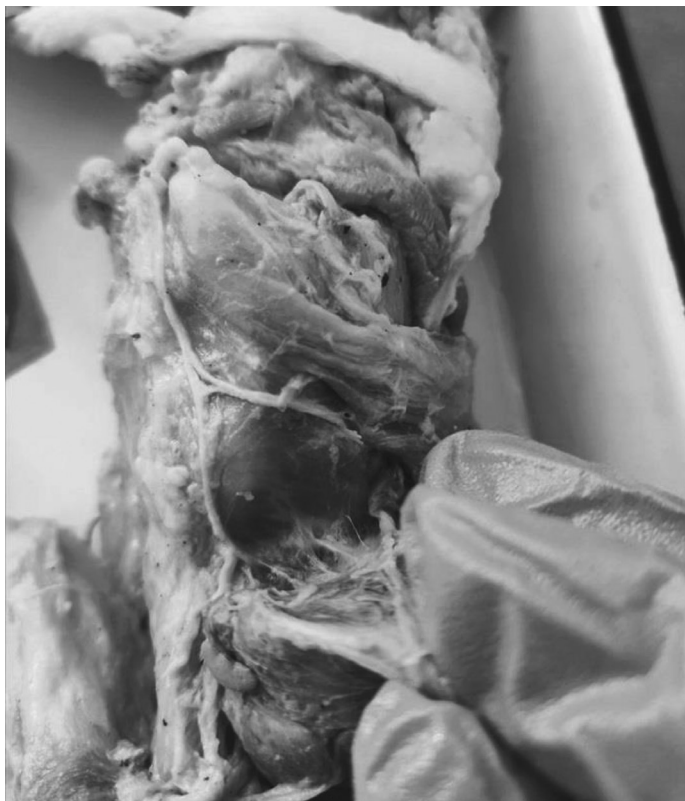

Рисунок 2. Анастомоз между наружной ветвью верхнего гортанного нерва и возвратным гортанным нервом (НВ-ВГН – наружная ветвь верхнего гортанного нерва, ГЩМ – грудинощитовидная мышца (отвернута в сторону), АВ – анастомотическая ветвь, ПЩМ – перстнещитовидная мышца, НКГ – нижний констриктор глотки, ЩЖ – щитовидная железа, ВГН – возвратный гортанный нерв). Фото (слева) и схема (справа) органоконплекса № 2

Риск повреждения нервов в данном случае также обусловлен близким расположением наружной ветви верхнего гортанного нерва и верхней щитовидной артерии и местом пересечения этих структур [2]. Но также существует опасность повреждения анастомотической веточки к возвратному гортанному нерву, так как она расположена непосредственно под долей щитовидной железы и может быть повреждена при выполнении оперативного вмешательства на органе. Данный вид внегортанного анастомоза соответствует так называемому внутригортанному human communicating nerve, что дословно означает соединительный нерв человека. Так же в литературе имеется и другое название – перстне-щитовидный анастомоз,

что связано с расположением последнего в одноименной мышце гортани [1, 5, 10]. Частота встречаемости внутригортанного варианта анастомоза между наружной ветвью верхнего и возвратного гортанных нервов варьирует от 44 % до 68 % [1, 10]. Клиническое значение этого анастомоза достоверно не установлено. Некоторые авторы [7, 10] предполагают, что это неизученный ранее нерв 5-й рудиментарной жаберной дуги и наряду с внутренней ветвью верхнего гортанного нерва осуществляет рефлекс закрытия голосовой щели в ответ на раздражение механорецепторов глотки, гортани и корня языка.

Случай правостороннего внегортанного анастомоза между наружной ветвью верхнего гортанного нерва и возврат-

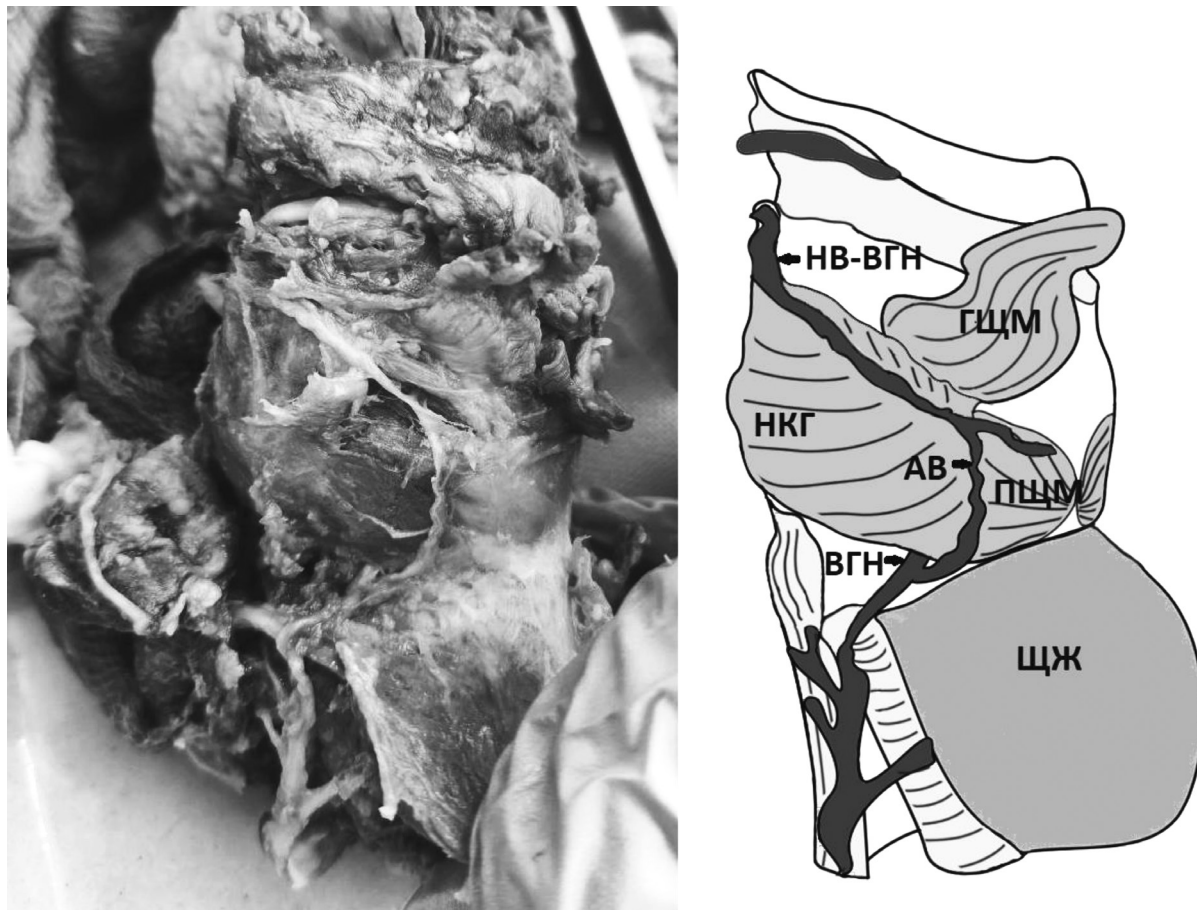


Рисунок 3. Анастомоз между наружной ветвью верхнего гортанного нерва и возвратным гортанным нервом (НВ-ВГН – наружная ветвь верхнего гортанного нерва, ГЩМ – грудино-щитовидная мышца (отвернута в сторону), НКГ – нижний констриктор глотки, АВ – анастомотическая ветвь, ПЩМ – перстнещитовидная мышца, ВГН – возвратный гортанный нерв, ЩЖ – щитовидная железа). Фото (слева) и схема (справа) органокомплекса № 3

ным гортанным нервом (органоккомплекс № 3).

Наружная ветвь верхнего гортанного нерва идет вместе с верхней щитовидной артерией, располагаясь кнутри и несколько позади последней. На расстоянии менее 1 см от верхнего края полюса щитовидной железы нерв отдает анастомотическую веточку, которая направляется вертикально вниз, проходя сначала кзади от щитовидной железы, но затем под бугорком Цукеркандля. Далее в области бугорка анастомотическая веточка огибает нижний край нижнего констриктора глотки, где соединяется с возвратным гортанным нервом.

В то же время наружная ветвь верхнего гортанного нерва направляется вперед, образуя пересечение с верхней щитовидной артерией на уровне верхнего края правой доли щитовидной железы. По своему ходу наружная ветвь отдает веточку к грудино-щитовидной мышце и в своей терминальной части «ныряет» под волокна нижнего констриктора глотки, отсылая к нему веточку, и далее входит в перстнещитовидную мышцу одним стволом.

В данном случае анастомотическая ветвь находится в относительной безопасности, и может быть интраоперационно идентифицирована еще до выделения

верхних щитовидных сосудов, так как в области ее начала она находится на поверхности нижнего констриктора глотки и не прикрыта долей щитовидной железы. Так же если выделение органа во время операции начнется с нижнего полюса, то бугорок Цукеркандля может быть использован как ориентир для поиска не только возвратного гортанного нерва, но и для анастомотической веточки [9]. Риск повреждения самой наружной ветви верхнего гортанного нерва обусловлен местом пересечения с верхней щитовидной артерией [2]. Данный вид соединения так же соответствует перстне-щитовидному анастомозу.

Внегортанные нервные анастомозы у человека являются случайными находками, о которых необходимо знать практикующим врачам для предотвращения развития послеоперационных осложнений. Выявленные топографические особенности ветвей гортанных нервов, участвующих в образовании описанных в статье редких случаев внегортанных анастомозов, позволят снизить риск повреждения нервных ветвей в ходе оперативных вмешательств.

Литература

1. Гогитидзе, Н. Н., Мумладзе Р. Б., Якушин В. И. Хирургическое лечение больных диффузным токсическим зобом // Современные аспекты хирургической эндокринологии. Материалы IX (XI) Росс. симпозиума по хирургической эндокринологии. – Челябинск, 2000. – С. 106–107.
2. Cernea, C., Ferraz A. R., Nishio S., Dutra Jr. A., Hojaij F. C., dos Santos L. R. Surgical anatomy of the external branch of the superior laryngeal nerve // *Head Neck*. – 1992. – № 14. – P. 380–383.
3. Gurleyik, E. Extralaryngeal terminal division of the inferior laryngeal nerve: anatomical classification by a surgical point of view // *J Thyroid Res*. – 2013. – Vol. 2013. – 6 p.

4. Gurleyik, E. Three variations of the laryngeal nerve in the same patient: a case report // *J Med Case Rep*. – 2011. – № 5. – P. 266.
5. Hodnett, B. L., Schmitt N. C., Thirumala P. D., Duvvuri W. Intraoperative identification of the human communicating nerve during thyroidectomy // *J Surg Case Rep*. – 2015. – № 12. – P. 1–4.
6. Naidu, L., Lazarus L., Partab P., Satyapal K. S. Laryngeal nerve “anastomoses” // *Folia Morphol (Warsz)*. – 2014. – № 73(1). – P. 30–36.
7. Sanders, I., Wu B.-L., Mu L., Li Y., Biller H. F. The innervation of the human larynx // *Arch Otolaryngol Head Neck Surg*. – 1993. – № 119. – P. 934–939.
8. Sañudo, J.-R., Marañillo E., León X., Mira-peix R.-M., Orus C., Quer M. An anatomical study of anastomoses between the laryngeal nerves // *Laryngoscope*. – 1999. – № 109(6). – P. 983–987.
9. Veyseller, B., Aksoy F., Yildirim Y. S., Karatas A., Ozturan O. Effect of Recurrent Laryngeal Nerve Identification Technique in Thyroidectomy on Recurrent Laryngeal Nerve Paralysis and Hypoparathyroidism // *Arch Otolaryngol Head Neck Surgery*. – 2011. – Vol. 137, № 9. – P. 897–900.
10. Wu, B. L., Sanders I., Mu L., Biller H. F. The human communicating nerve. An extension of the external superior laryngeal nerve that innervates the vocal cord // *Arch Otolaryngol Head Neck Surg*. – 1994. – № 120. – P. 1321–1328.

References

1. Gogitidze, N. N., Mumladze R. B., Yakushin V. I. Hirurgicheskoe lechenie bol'nyh diffuznym toksicheskim zobom // *Sovremennyye aspekty hirurgicheskoy endokrinologii / Materialy IX (XI) Ross. simpoziuma po hirurgicheskoy endokrinologii*. – Chelyabinsk, 2000. S. 106–107.
2. Cernea, C., Ferraz A. R., Nishio S., Dutra Jr. A., Hojaij F. C., dos Santos L. R. Surgical anatomy of the external branch of the superior laryngeal nerve // *Head Neck*. – 1992. – № 14. – P. 380–383.
3. Gurleyik, E. Extralaryngeal terminal division of the inferior laryngeal nerve: anatomical classification by a surgical point of view // *J Thyroid Res*. – 2013. – Vol. 2013. – 6 p.
4. Gurleyik, E. Three variations of the laryngeal nerve in the same patient: a case report // *J Med Case Rep*. – 2011. – № 5. – P. 266.
5. Hodnett, B. L., Schmitt N. C., Thirumala P. D., Duvvuri W. Intraoperative identification

of the human communicating nerve during thyroidectomy // J Surg Case Rep. – 2015. – № 12. – P. 1–4.

6. *Naidu, L., Lazarus L., Partab P., Satyapal K. S.* Laryngeal nerve “anastomoses” // Folia Morphol (Warsz). – 2014. – № 73(1). – R. 30–36.

7. *Sanders, I., Wu B-L., Mu L., Li Y., Biller H. F.* The innervation of the human larynx // Arch Otolaryngol Head Neck Surg. – 1993. – № 119. – R. 934–939.

8. *Sañudo, J.-R., Marañillo E., León X., Mirapeix R.-M., Orus C., Quer M.* An anatomical study of anastomoses between the laryngeal nerves // Laryngoscope. – 1999. – № 109(6). – R. 983–987.

9. *Veyseller, B., Aksoy F., Yildirim Y. S., Karatas A., Ozturan O.* Effect of Recurrent Laryngeal Nerve Identification Technique in Thyroidectomy on Recurrent Laryngeal Nerve Paralysis and Hypoparathyroidism // Arch Otolaryngol Head Neck Surgery. – 2011. – Vol. 137, № 9. – R. 897–900.

10. *Wu, B. L., Sanders I., Mu L., Biller H. F.* The human communicating nerve. An extension of the external superior laryngeal nerve that innervates the vocal cord // Arch Otolaryngol Head Neck Surg. – 1994. – № 120. – R. 1321–1328.

Поступила 11.10.2022 г.