

МИНИСТЕРСТВО ЗДРАВООХРАНЕНИЯ РЕСПУБЛИКИ БЕЛАРУСЬ
БЕЛОРУССКИЙ ГОСУДАРСТВЕННЫЙ МЕДИЦИНСКИЙ УНИВЕРСИТЕТ
1-я КАФЕДРА ТЕРАПЕВТИЧЕСКОЙ СТОМАТОЛОГИИ

Н. Н. Пустовойтова, Л. А. Казеко

СОВРЕМЕННЫЕ ПОДХОДЫ К ДИАГНОСТИКЕ КАРИОЗНОЙ БОЛЕЗНИ

Учебно-методическое пособие



Минск БГМУ 2010

УДК 616.314–002–07 (075.8)

ББК 56.6 я 73

П 89

Рекомендовано Научно-методическим советом университета в качестве учебно-методического пособия 28.04.2010 г., протокол № 9

Рецензенты: д-р мед. наук, проф. Т. Н. Терехова; д-р мед. наук, проф. П. А. Леус

Пустовойтова, Н. Н.

П 89 Современные подходы к диагностике кариозной болезни : учеб.-метод. пособие / Н. Н. Пустовойтова, Л. А. Казеко. – Минск : БГМУ, 2010. – 44 с.

ISBN 978–985–528–259–5.

Изложены современные подходы к диагностике кариеса зубов. Освещены принципы диагностики, особенности диагностического процесса при кариесе зубов. Подробно описаны основные, а также аппаратурные диагностические методы. Особое внимание уделяется методам ранней диагностики кариозных поражений.

Предназначено для студентов стоматологического факультета и факультета иностранных учащихся, клинических ординаторов, аспирантов, преподавателей.

УДК 616.314–002–07 (075.8)

ББК 56.6 я 73

Учебное издание

Пустовойтова Наталья Николаевна

Казеко Людмила Анатольевна

**СОВРЕМЕННЫЕ ПОДХОДЫ К ДИАГНОСТИКЕ
КАРИОЗНОЙ БОЛЕЗНИ**

Учебно-методическое пособие

Ответственная за выпуск Л. А. Казеко

Редактор Н. В. Оношко

Компьютерный набор Н. Н. Пустовойтовой

Компьютерная верстка Н. М. Федорцовой

Подписано в печать 29.04.10. Формат 60×84/16. Бумага писчая «Снегурочка».

Печать офсетная. Гарнитура «Times».

Усл. печ. л. 2,56. Уч.-изд. л. 2,4. Тираж 150 экз. Заказ 653.

Издатель и полиграфическое исполнение:

учреждение образования «Белорусский государственный медицинский университет».

ЛИ № 02330/0494330 от 16.03.2009.

ЛП № 02330/0150484 от 25.02.2009.

Ул. Ленинградская, 6, 220006, Минск.

ISBN 978–985–528–259–5

© Оформление. Белорусский государственный медицинский университет, 2010

ВВЕДЕНИЕ

Кариес зубов является актуальной проблемой современной стоматологии, несмотря на значительное снижение распространенности и интенсивности кариозной болезни в мире за последние 20–30 лет [2]. Почти стопроцентная распространенность и высокая интенсивность кариеса зубов среди населения республики, отсутствие должной профилактики приводят к тому, что среднестатистический житель Беларуси теряет 5–6 зубов в возрасте 35–44 лет, а у 60–70 % пациентов в возрасте 65–74 лет полностью нарушена функция жевания из-за потери более 20 зубов. Кроме того, доказано, что активная периапикальная и периодонтальная инфекция, являющаяся очагом хронического орального сепсиса, влияет как на стоматологическое, так и на общесоматическое здоровье в целом [1].

Следует отметить, что на сегодняшний день произошли значительные изменения в стоматологической службе, стали широко использоваться новые технологии, материалы и оборудование, улучшилась материальная база учреждений здравоохранения стоматологического профиля, что позволяет обеспечить комплексную и более качественную специализированную помощь [1].

Однако, несмотря на положительную динамику снижения интенсивности кариозной болезни среди 12-летних детей (КПУ = 2,7, 2003 г.), при отсутствии внедрения и использования современных методов диагностики, профилактики кариозной болезни и мониторинга, с учетом ранних стадий кариозного процесса, *возможен рост интенсивности* кариеса зубов с КПУ 2,7 (2003–2005 гг.) до КПУ 3,5 (2010 г.) [2] как у детей 12 лет (ключевой группе мониторинга), так и в других возрастных группах населения.

Таким образом, изучение современных подходов к диагностике кариозной болезни, с учетом ранних стадий ее проявления и активности, является перспективным и основополагающим при планировании, мониторинге и оценке эффективности лечебно-профилактических мероприятий [2].

ОСОБЕННОСТИ ДИАГНОСТИЧЕСКОГО ПРОЦЕССА ПРИ ВЫЯВЛЕНИИ КАРИЕСА ЗУБОВ

Диагностика является разделом клинической медицины, изучающим признаки болезней, методы и принципы установления диагноза [1]. Целью диагностики является постановка окончательного диагноза, который определяет план лечебно-профилактических мероприятий и, в конечном счете, влияет на исход заболевания (рис. 1).

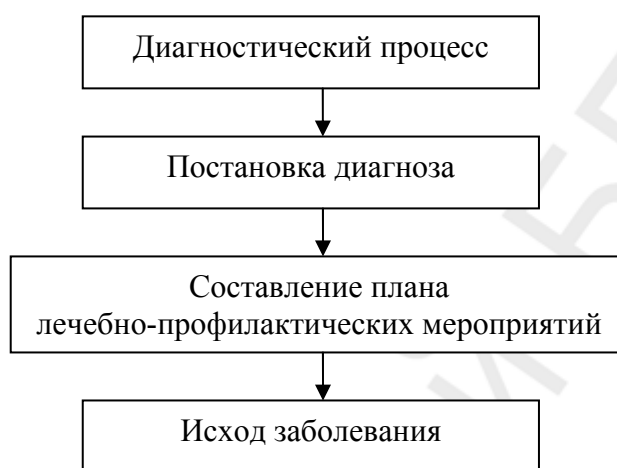


Рис. 1. Схема диагностического процесса

Диагностика является своеобразным «гидом», который определяет, какой тип вмешательства необходим для данного пациента.

Следует отметить, что процесс диагностики кариеса зубов отличается от классического диагностического процесса, принятого в общемедицинской практике, когда пациент, как правило, обращается с жалобами и симптомами, например с болью в животе. Применяя различные диагностические методы и средства, врач осуществляет так называемый «дедуктивный процесс»: суммирует информацию, включающую общие данные о пациенте, данные клинического обследования и дополнительных диагностических тестов, которые подтверждают или опровергают предварительный диагноз. Это так называемое «гипотетически-дедуктивное» мышление.

При диагностике кариеса зубов пациент чаще всего обращается к врачу по одной из двух причин:

- 1) у пациента есть какая-то конкретная жалоба, которая требует оказания определенной помощи (например, наличие кариозной полости, боли);
- 2) пациент обращается для профилактического осмотра.

При обращении пациента с **конкретной жалобой**, врачу необходимо провести диагностику с целью выявления источника и возможной причи-

ны данной жалобы, в результате пациенту будет оказана соответствующая лечебно-профилактическая помощь, которая устранит причину, заставившую его обратиться к стоматологу, а сам врач убедится в правильности проведенной диагностики и предложенного лечения.

При обращении пациента для *профилактического осмотра* его ничего не беспокоит. Во время данного визита стоматолог проводит обследование пациента на предмет ранних признаков стоматологических заболеваний (скрининговое обследование): начальных признаков кариеса, болезни периодонта и других стоматологических патологий. Врач должен ответить на вопросы:

1. Есть ли у пациента ранние признаки кариозной болезни, протекающие на данный момент времени бессимптомно?

2. Существуют ли факторы риска, которые могут привести к развитию кариозных поражений?

При выявлении ранних признаков кариеса и/или факторов риска его возникновения необходимо оказать соответствующую лечебно-профилактическую помощь, которая предотвратит развитие и/или дальнейшее прогрессирование выявленного поражения. Обоснованность данного подхода заключается в том, что болезнь может быть выявлена, а помощь оказана до того момента, как она достигнет стадии, сопровождающейся клиническими симптомами, в частности болью, что потребует более инвазивного и дорогостоящего вмешательства [13]. Таким образом, регулярные контрольные посещения стоматолога имеют два важнейших преимущества: во-первых, начальные признаки и симптомы кариеса зубов будут обнаружены стоматологом раньше, чем самим пациентом; во-вторых, стоматолог получает подробную информацию о пациенте, включающую анамнез заболевания, уровень гигиены полости рта, отношение к стоматологическому здоровью, привычки здорового образа жизни и т. д., которая, в последующем, определит план необходимых лечебно-профилактических мероприятий [12].

Можно предположить, что диагностика кариеса зубов сводится к принятию простого решения: «Да — на этой поверхности или в данном зубе есть кариес — требуется лечение» или «Нет — это здоровая поверхность/зуб — лечение не требуется». К сожалению, на практике все происходит не так. Хотя бы раз каждый практикующий врач сталкивался с ситуацией, когда он информировал обратившегося к нему пациента о наличии кариозных поражений, требующих оказания помощи, и слышал в ответ, что совсем недавно пациент был на приеме у другого специалиста, который сказал, что он «здоров». Столкнувшись с такой ситуацией, можно сделать неверный вывод о профессионализме специалистов. На сегодняшний день часть пациентов убеждена, что существуют различные стандарты лечебно-диагностической помощи у разных специалистов,

и что один стоматолог оказывает более эффективную лечебно-диагностическую помощь, чем другой при одинаковой патологии [12]. Подобные разногласия могут быть объяснены несколькими причинами.

Принципы доказательной медицины в стоматологии

Одной из причин возникновения таких разногласий является попытка объяснить оказанную квалифицированную помощь только умением и опытом, а это предполагает, что лечебно-диагностический процесс, проводимый врачом, носит формальный и сугубо интуитивный характер и может быть улучшен только путем накопления клинического опыта [11, 12].

Медицина, и стоматология в частности, — это динамическая наука, постоянно развивающаяся и меняющаяся. Стоматология, как наука, включает ряд понятий и принципов, правил и нормативов [11, 12]. Современное общество поставило перед медицинской наукой и практикой массу проблем. С одной стороны резко увеличился объем медицинской информации и разрабатываются наукоемкие медицинские технологии, с другой — растут требования пациентов к качеству оказываемой медицинской помощи. Это вызывает необходимость разработки и внедрения новых эффективных медицинских технологий, в том числе и в диагностике.

Начиная с конца 80-х годов XX века, используемые протоколы лечебно-диагностической помощи базируются на концепции доказательной медицины [2, 12, 14], основными постулатами которой являются:

1. Каждое решение врача должно основываться на научных данных.
2. Вес каждого факта тем больше, чем строже методика научного исследования, в ходе которого он получен [5].

Основная *цель концепции доказательной медицины* состоит в том, чтобы постепенно *превратить врачебную деятельность* из искусства *в науку*.

Современные основы понимания термина «КАРИЕС»

Одной из причин разногласий при диагностике является отсутствие универсального и широко распространенного понимания кариеса. Что же такое кариес? Существует список определений, связанных с этим термином: инфекционное заболевание, полость или полостеобразование, деминерализация, поражение в виде белого пятна, поражение в виде коричневого пятна, рентгенологический кариес, гистологический кариес, инфицированный дентин, пораженный дентин, пятно, химическое растворение твердых тканей зуба [13], кариозный процесс [17, 24], активный кариес [19], приостановившейся кариес, неактивный кариес [3, 19, 21].

Согласно Mosby's Dental Dictionary (2004), кариес зубов определяется как «инфекционная болезнь с прогрессирующей деструкцией тканей


зуба, начинающейся на наружной поверхности деминерализацией эмали или оголенного цемента» [3].

Кариес может развиваться на любой поверхности зуба в полости рта, где возможно образование и нахождение зубного налета в течение определенного периода времени (рис. 2).

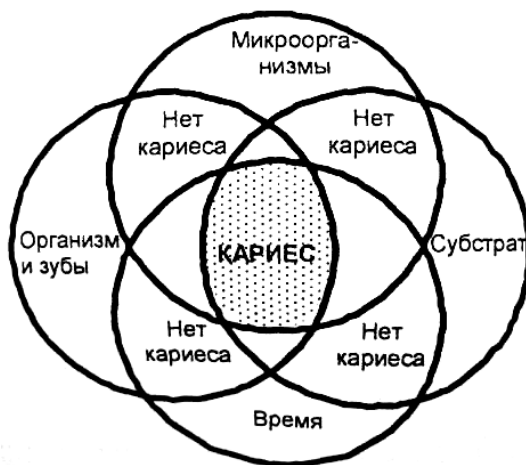

Рис. 2. Параметры кариозного процесса (Fejerskov, Kidd, 2004) (адаптировано П. А. Леус) [3]

В зубном налете, располагающемся на поверхности зуба, существует постоянная метаболическая активность, результатом которой является нарушение равновесия на границе «поверхность эмали–зубной налет», приводящее к колебаниям рН. Каждая минута колебаний рН может быть причиной потери минеральных веществ в зубе, когда рН падает (процесс деминерализации), или увеличения содержания минеральных веществ при увеличении рН (процесс реминерализации). Суммарный результат процессов де- и реминерализации может привести к потере минералов, растворению твердых тканей зуба и к образованию кариозного поражения (рис. 3). Эта последовательность событий часто рассматривается как «кариозный процесс». Поэтому кариес можно рассматривать как процесс, отражающий метаболическую активность, происходящую в зубном налете.



*Рис. 3. Схематичное изображение кариозного процесса во времени
(адаптировано по Manji et al., 1991)*

До тех пор, пока суммарный результат процессов де- и реминерализации не достиг уровня, на котором данное состояние рассматривается как заболевание (диагностический пороговый уровень), такие изменения рассматриваются как варианты нормы.

Для кариозного процесса характерны:

- процессы де- и реминерализации, происходящие на границе «поверхность зуба–зубной налет», которые находятся в постоянной динамике. Например, если зубной налет будет полностью или даже частично удален, потеря минеральных веществ может остановиться или даже произойти их восстановление, что приведет к стабилизации кариозного процесса;

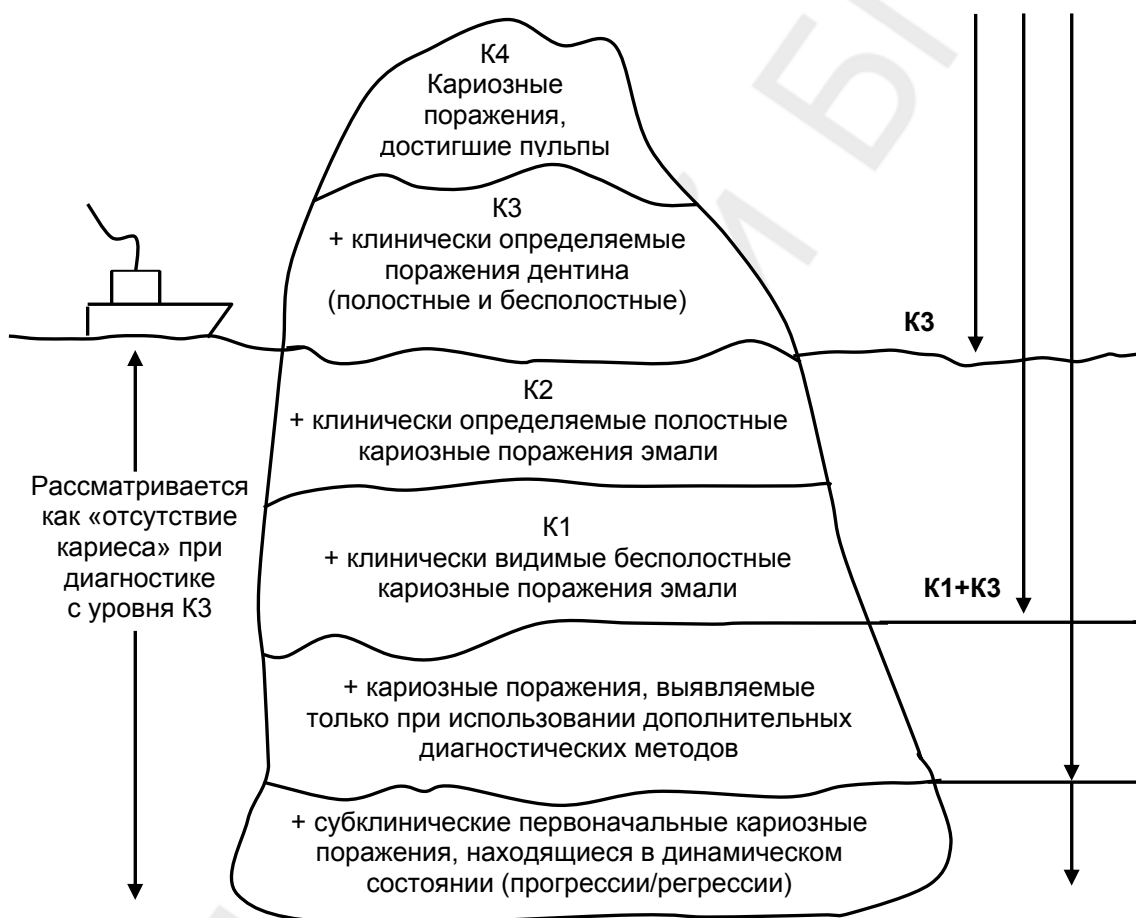
- факторы, влияющие на колебания рН, такие как структура и толщина зубного налета, скорость секреции и состав ротовой жидкости, характер диеты и концентрация фторидов в ротовой жидкости, будут определять вероятность и величину потери минеральных веществ твердых тканей зуба;

- если на поверхности зуба кариес клинически не был выявлен, то это не означает, что на данной поверхности нет потери минеральных веществ (т. е. следует отличать потерю минеральных веществ как физиологический процесс от клинического проявления заболевания в виде кариозных поражений). Это также может быть связано с тем, что либо потеря минеральных веществ в клинике еще не определяется (доклиническая стадия кариозного процесса), либо выбранный нами диагностический уровень не относит данные изменения к проявлению заболевания.

Стадии кариозного процесса, включая поражения эмали, хорошо изучены и описаны в литературе (Marthaler, 1965; Silverstone, 1973; Kidd, 1996; Fejerskov et al., 2003) [2, 14]. Английский ученый N. В. Pitts (1997) предложил рассматривать кариозную болезнь в виде «айсберга». «Айсберг» включает несколько диагностических уровней от наиболее тяжелых (К4-уровень) до субклинических кариозных поражений (рис. 4).

Самые ранние изменения в эмали зуба (основание айсберга) являются субклинической подповерхностной деминерализацией, которая чаще возникает на поверхностях зубов в местах, недоступных для механического очищения зубного налета (Fejerskov et al., 2003). Эти поражения имеют высокую распространенность и, как правило, могут быть обнаружены, когда визуально интактные поверхности удаленных зубов в последующем оцениваются гистологически. Следующий уровень айсберга включает бесполостные кариозные поражения эмали (К1-уровень), которые могут быть выявлены визуально. Однако такие кариозные поражения невозможно обнаружить без предварительного очищения поверхности зуба и высушивания. К сожалению, в клинике большая часть таких пора-

жений остается не выявленной («потерянной»). Существуют очевидные доказательства, что бесполостные поражения эмали являются *стадией* кариозной болезни, а не предшествующим ей состоянием (Kidd, 1996). К2-уровень представлен клинически определяемыми полостными кариозными поражениями эмали, К3-уровень — клинически определяемыми поражениями дентина (полостными и бесполостными). На вершине айсберга (К4-уровень) находятся обширные полостные кариозные поражения дентина, достигающие пульпы зуба. Уровень, на котором айсберг «всплывает», зависит от используемых методов диагностики. В классических эпидемиологических исследованиях диагностика берет начало с уровня К3 (кариозные поражения в дентине). Это означает, что все зубы, имеющие



кариозные поражения эмали (уровни K1, K2), «игнорируются» и рассматриваются как «свободные от кариеса» [2–4, 12, 14, 17, 23, 24].

Рис. 4. «Айсберг кариозной болезни» — диагностические уровни, используемые в эпидемиологии и клинической практике (N. V. Pitts, 1997)

Таким образом:

– кариес (кариозная болезнь) — совокупность клинических проявлений кариозного процесса в данный момент времени;

– кариозный процесс — суммарный результат процессов де- и реминерализации, приводящий к потере минеральных веществ, растворению твердых тканей зуба и образованию кариозных поражений;

– кариозное поражение — клинический симптом (признак) кариеса, отражающий метаболическую активность зубного налета, выявляемый и оцениваемый врачом при клинической диагностике кариозной болезни в данный момент времени.

Признание кариеса болезнью открывает перспективу интеграции кариесологии с общей медициной, а инфекционная природа болезни акцентирует внимание стоматолога на устранении микробного налета на зубах и уменьшении влияния факторов риска, способствующих кислотному растворению минерального субстрата [3].

Базируясь на таком понимании кариозного процесса, возможно, лучше говорить о контроле кариозной болезни, чем о ее профилактике. Кариозный процесс может активно контролироваться, но невозможно его полностью предупредить. Профилактические мероприятия направлены на предотвращение прогрессирования заболевания, перехода в следующую стадию (бесполостного кариеса в полостной, кариеса эмали — в кариес дентина, неактивного — в активный), невозможно добиться полного отсутствия зубного налета на поверхности зуба, а любое количество микробного налета метаболически активно и постоянно приводит к колебаниям рН. Однако эти колебания не всегда приводят к появлению клинически выявляемых кариозных поражений, то есть к возникновению «кариеса» в широком понимании.

ФАКТОРЫ РИСКА ВОЗНИКНОВЕНИЯ КАРИЕСА ЗУБОВ

Несмотря на то, что колебания рН в зубном налете происходят случайно (невозможно определить количество раз, продолжительность, частоту и силу изменений), это не значит, что кариес зубов — случайный процесс. Он имеет факторы риска, которые установлены и описаны. **Кариес** — это многофакторное заболевание (монофакторным называют заболевание, когда выявлен один причинный фактор его развития) [13]. **Фактор риска** — это социальный, поведенческий или биологический фактор, подтвержденный временем, обычно в результате долговременных исследований, который если присутствует, то прямо повышает возможность возникновения болезни, и если отсутствует или устранен, то снижает эту возможность. Факторы риска являются частью причинной цепи заболевания. Если болезнь появилась, то устранение фактора риска может и не привести к выздоровлению [4].

Наиболее обоснованной теорией развития кариеса считается современная концепция «экологической ситуации» в микробном налете, согласно которой патологический процесс может развиваться при взаимо-

действии двух главных кариесогенных факторов — кислотообразующих бактерий и субстрата — в течение определенного времени. Пусковым механизмом развития болезни, несомненно, является частое употребление в пищу сахаров. Для их превращения в кислоту необходимо наличие в зубном налете кислотообразующих микроорганизмов. Наибольшей «агрессивностью» в этом отношении обладает группа бактерий *Str. Mutans*. Несмотря на то, что не всегда «кислотная атака» приводит к образованию кариозного дефекта в твердых тканях зубов, наличие *микробного налета* является *необходимым фактором*.

Таким образом, *основными факторами риска* развития кариеса зубов являются микроорганизмы зубного налета, субстрат (углеводы пищи), недостаток фторидов, время воздействия факторов (см. рис. 2) [3]. Концепция «гипотетической экологической ситуации» лучшим образом может объяснить влияние общих и местных факторов в этиологии кариеса зубов. Непосредственно на зуб может влиять только пища и ротовая жидкость. Все другие факторы, которые принято называть общими, в том числе и состояние организма, также оказывают влияние на развитие патологии, но опосредованно — через слюну [3].

КОНЦЕПЦИЯ «ЗДОРОВЬЯ» И «БОЛЕЗНИ»

Говоря о диагностике, следует обратить внимание на такое понятие, как «дихотомия» заболевания (возможность четкого разделения «болезни» и «здоровья»). Например, если мы выявляем наличие вируса иммунодефицита в крови пациента, то констатируем тот факт, что пациент ВИЧ-инфицирован. Если такой вирус не выявлен — то, соответственно, пациент на данный момент здоров.

Слово «диагностика» означает «решение», «распознавание» заболевания. Основа дихотомической диагностики — это возможность точно и однозначно выявить заболевание и распределить людей на «больных» и «здоровых».

Предполагается, что существующие диагностические критерии (методы, средства) всегда применяются у людей с заболеванием и никогда — у здоровых. Как бы верно не было это предположение по отношению к другим заболеваниям, следует помнить, что оно редко реализуется по отношению к кариесу, что может объяснить как возникающие разногласия между различными специалистами, так и вопросы, появляющиеся у одного и того же исследователя при повторных обследованиях.

Диагностика кариеса, используемая, например, Fauchard в XVI веке, была основана на выявлении макроскопических симптомов (разрушенных или «съеденных» зубов). Современная модель диагностики базируется на комбинации морфологических (изменение прозрачности эмали, текстуры поверхности, образование полости) и этиологических данных (присутст-

вие на поверхности зуба метаболически активного зубного налета). Вплоть до конца XX столетия единственным диагностическим решением, которое требовалось принять, было простое «да», существует кариозная полость, требуется пломбирование, или «нет» — не требуется оперативное вмешательство [2, 4]. Считалось, что ранняя диагностика кариозных поражений необходима только для того, чтобы своевременно восстановить дефект, прежде чем он увеличится и произойдет значительное разрушение тканей зуба [2, 4].

В начале XXI столетия разработан и научно обоснован новый подход к планированию профилактики и лечения кариозной болезни, при этом первостепенное значение отводится *ранней диагностике* кариеса и выбору лечебно-профилактических мероприятий в зависимости от *стадии кариозного процесса*. Это обусловлено тем фактом, что ранние кариозные поражения (уровень К1, К2) можно приостановить и в некоторых случаях добиться их реминерализации при соответствующем применении фторсодержащих препаратов, поддержании гигиены полости рта и рациональном питании [2].

Этот пример показывает, что при диагностике кариеса заболевание будет определяться в зависимости от того, что мы рассматриваем в качестве «нормы». Мы можем лишь разделить «больных» и «здоровых» по отношению к тому или иному диагностическому уровню, то есть применяется не «дихотомическая модель» диагностики, а «диагностический пороговый уровень» (Rose, 1992). Диагностическим пороговым уровнем является та стадия кариозного процесса (см. рис. 3, 4), с которой данный процесс определяется как «заболевание» [13].

Такой подход подразумевает, что пациент, который ранее был отнесен в группу «свободных от кариеса» с использованием одного диагностического метода, может быть определен как больной, если используются другие диагностические методы или выбран другой диагностический пороговый уровень, что также необходимо принимать во внимание при возникновении разногласий во время диагностики.

ДОСТОВЕРНОСТЬ И НАДЕЖНОСТЬ ДИАГНОСТИЧЕСКИХ МЕТОДОВ

Традиционно используемые методы диагностики кариеса зубов рассматриваются с точки зрения их достоверности (validity) и надежности (reliability).

Достоверность диагностического метода выражает меру, с которой диагностический тест отражает действительное состояние на основании морфологических или этиологических критериев, используемых как «золотой стандарт». То есть, достоверность диагностического метода характеризуется способностью данного метода точно отражать реальное состояние кариозного процесса.

«**Золотой стандарт**» — это референтный, эталонный метод или исследователь, который позволяет максимально точно в заданных условиях установить конкретное состояние, диагноз [6].

Диагностическая надежность выражает меру, с которой достигаются такие же результаты диагностики при повторном выполнении исследования тем же или различными исследователями, или, говоря другими словами, надежность диагностического метода характеризуется его способностью одинаково отображать кариозный процесс при повторном применении метода. Надежность можно оценить с помощью статистического теста — *Kappa statistic*. Метод диагностики считается надежным, если *Kappa statistic* составляет более 0,7.

Оба параметра (достоверность и надежность) в идеале должны стремиться к 100 %, однако в реальных условиях это невозможно. Все диагностические методы имеют присущие им погрешности. Это означает, что невозможно полностью разделить всех пациентов на лиц, имеющих и не имеющих заболевание, или различные стадии заболевания друг от друга. Некоторые пациенты с наличием заболевания могут быть отнесены в группу здоровых, и наоборот.

Существуют понятия чувствительность и специфичность методов диагностики, которые в некоторой мере могут охарактеризовать **точность (accuracy)** диагностических методов. **Чувствительность** — доля лиц (в %) с положительным результатом теста среди всех лиц, имеющих заболевание. Чувствительность показывает, насколько точно диагностический метод способен правильно определить лиц, имеющих заболевание. **Специфичность** — доля лиц (в %), не имеющих болезни с отрицательным результатом теста среди всех лиц, не пораженных болезнью. Специфичность показывает, насколько хорошо диагностический метод может правильно выявить лиц, не имеющих заболевания [2].

ИСПОЛЬЗОВАНИЕ КЛАССИФИКАЦИЙ

Признаки кариозного поражения, как клинические проявления кариозной болезни, очень вариабельны, поэтому в литературе описано огромное количество классификаций кариеса [16].

Чаще классификации разрабатываются с точки зрения удобства их использования в клинике, непосредственно влияют на выбор лечебно-диагностического вмешательства и, как правило, не учитывают природу заболевания. Клиническая диагностика кариеса зубов, проводимая стоматологом в стоматологическом кресле, не позволяет непосредственно наблюдать врачу кариозный процесс в данный момент времени. Врач лишь исследует кариозное поражение, явившееся результатом метаболической активности микроорганизмов зубного налета [12].

Следует отметить, что ряд классификаций базируется на наличии явной кариозной полости, в то время как другие стремятся включить как полостные, так и бесполостные поражения. Одни классификации направлены на оценку глубины кариозного поражения, в то время как другие классифицируют поражения в зависимости от вовлеченных твердых тканей зуба [12].

В свете современной концепции понимания и диагностики кариеса и изменившихся подходов к лечению необходимо дать определения следующим понятиям [12, 17]:

1. Полостные кариозные поражения — стадия кариозного процесса, характеризующаяся образованием кариозной полости (см. рис. 4). При сформированной кариозной полости очень трудно контролировать зубной налет путем индивидуальной гигиены рта. При этом необходимо оперативное вмешательство с последующей постановкой пломбы. Такой тип помощи является больше симптоматическим, то есть он не влияет на причину возникновения заболевания, а препятствует дальнейшему его прогрессированию.

2. Бесполостные кариозные поражения — как правило, этот тип поражений требует минимального «базового» вмешательства, такого, как ежедневная чистка зубов с фторсодержащей зубной пастой. Это простой, но высоко эффективный метод неоперативного контроля кариеса [12].

Тем не менее, наряду с наличием полости следует учитывать активность кариозных поражений, а также факторы риска у данного пациента [20, 21]. Это направление имеет большие перспективы в практической стоматологии, так как представляет собой достаточно простой прогностический метод, непосредственно влияющий на планирование лечебно-профилактических мероприятий и мониторинг выявленных кариозных поражений.

3. Активное поражение — кариозное поражение, в котором в результате метаболической активности микроорганизмов зубного налета продолжается потеря минеральных веществ. Активное кариозное поражение всегда нуждается в активном лечении, так как такое поражение, скорее всего, будет прогрессировать [20].

4. Неактивное (приостановившееся) поражение не требует профессионального вмешательства, так как метаболическая активность в зубном налете маловероятно приведет к потере минеральных веществ.

Наряду с наличием или отсутствием полости, активностью кариозных поражений, следует учитывать глубину процесса. Так Ekstrand и соавторы (1995) [4, 12] предложили систему для оценки глубины распространения кариозного поражения, включая бесполостные стадии. Однако в современной литературе отмечается, что при планировании лечебно-профилактических мероприятий протяженность кариозных поражений

имеет меньшее значение, чем целостность структур твердых тканей зуба и активность кариозного процесса [12, 14, 18].

Очень важно подчеркнуть, что не существует универсальных диагностических критериев и диагностического уровня, которые бы могли быть рекомендованы в качестве «идеальных».

МЕТОДЫ ДИАГНОСТИКИ КАРИЕСА ЗУБОВ

В диагностике принято выделять три основных понятия [23]:

1. **Диагностика кариеса** — представляет комплексный процесс, при котором суммируется вся доступная информация о кариозной болезни у пациента.

2. **Обнаружение кариозного поражения** — подразумевает объективный метод выявления заболевания (наличие или отсутствие).

3. **Оценка кариозного поражения** — подразумевает характеристику или мониторинг однажды выявленного поражения. При этом оценивается как стадия кариозного поражения (глубина поражения твердых тканей, наличие полости), так и активность кариозных поражений.

Все методы диагностики можно разделить на основные, дополнительные [9].

К **основным методам** относятся: опрос (анамнез заболевания, анамнез жизни), осмотр, пальпация (зондирование), перкуссия. К **дополнительным методам** относят: витальное окрашивание, избирательную сепарацию, рентгенографию и другие методы диагностики.

Для **обнаружения**, а также **оценки** кариозных поражений могут использоваться следующие диагностические методы [2]:

1. Тщательный визуальный осмотр.
2. Витальное окрашивание зубов с использованием крупномолекулярных красителей.
3. Избирательная сепарация зубов.
4. Цифровая рентгенография.
5. Компьютерная томография (ТАСТ).
6. Метод лазерной флюоресценции с применением диагностического прибора DIAGNOdent (KaVo, Германия).
7. Метод количественной световой флюоресценции (QLF-метод).
8. Метод фиброоптической трансиллюминации (FOTI).
9. Метод электрометрической диагностики кариеса (ЕСМ).
10. Метод измерения электрического импеданса.
11. Ультразвуковое обнаружение кариеса.

ВИЗУАЛЬНЫЙ ОСМОТР

На сегодняшний день основным клиническим методом диагностики кариеса зубов является визуальный осмотр [2, 12]. Визуальный метод диагностики используется очень давно. До 1920 г., когда Rarey предложил bite-wing рентгенографию, клиническая диагностика кариеса полностью основывалась на сочетании визуального и тактильного исследования зубов с использованием зонда. Широкое распространение рентгенографии и других дополнительных методов диагностики, отсутствие идеального диагностического метода, желание унифицировать процесс диагностики привели к тому, что стоматологи стали относиться к визуальному методу с недоверием. Отчасти это связано с существующим мнением о том, что визуальная диагностика не позволяет нам выявить максимальное количество кариозных поражений. В ряде стран трудно представить клиническое обследование пациента без наличия рентгенограмм (Deery, 2004), несмотря на то, что на сегодняшний день научно доказано, что визуальный метод диагностики кариеса является единственным клиническим методом, который предоставляет необходимую информацию для выбора соответствующего лечения [12].

Для того, чтобы обеспечить максимально эффективную диагностику при визуальном осмотре, следует соблюдать ряд правил [12, 14]. Зубы должны осматриваться в определенной последовательности. Осмотр рекомендуется начинать с верхнего правого моляра, далее продвигаться от зуба к зубу, от поверхности к поверхности к верхнему левому моляру, затем следует перейти на нижнюю челюсть: от левого нижнего моляра к правому нижнему моляру. Такая последовательность выработает систематический подход и обеспечит уверенность в том, что ни одна поверхность, ни один зуб не будут пропущены. Для создания оптимальных условий во время осмотра желательно изолировать поверхности зубов от ротовой жидкости с помощью ватных валиков.

Использование стоматологического зеркала необходимо, с одной стороны, для того, чтобы отодвинуть щеки, губы, язык во время осмотра, с другой стороны, для осмотра зон, недоступных для непосредственного осмотра, исследовать которые возможно только с помощью зеркала (например, дистальная поверхность верхнего последнего моляра), а также для направления луча света от лампы стоматологической установки в плохо освещенные места (особенно при диагностике кариеса проксимальных поверхностей боковых зубов) [9, 12, 14].

Необходимо уделять внимание хорошему освещению (как самого стоматологического кабинета, так и непосредственно ротовой полости), а также возможности очищения и адекватного высушивания поверхности зубов. Особенно эти условия важны при диагностике кариеса с уровня ка-

риеса эмали (K1). Проводя диагностику ранних кариозных поражений, желательно заранее удалить зубной налет. Связано это с тем, что он может маскировать поражения [14, 18]. С другой стороны, наличие зубного налета мы учитываем при оценке активности кариозных поражений [12, 18]. Поэтому, если у пациента хороший уровень гигиены полости рта, то небольшое количество зубного налета в придесневой области на гладких поверхностях можно удалить с помощью стоматологического зонда, аккуратно продвигая его кончик параллельно поверхности. На окклюзионных поверхностях удаление небольшого количества зубного налета с помощью зонда надо проводить очень аккуратно, не забывая о возможности повреждения начальных бесполостных поражений при чрезмерном давлении на зонд. Когда на поверхностях зубов достаточное количество зубного налета, или его толщина значительна, то необходима предварительная чистка зубов зубной щеткой и пастой [13, 14].

Обнаружение ранних кариозных поражений, оценка их стадии и активности невозможны без адекватного высушивания поверхности зубов, которое достигается струей воздуха из воздушно-водного пистолета. При этом ранние кариозные поражения становятся видимыми. Разъяснение данного оптического феномена первоначально принадлежит G. V. Blak (1908), который выявил разницу в значениях индекса преломления для воздуха (1,0), воды (1,33) и эмали (1,62). При высушивании поверхности зуба воздух замещает воду в кариозном поражении через поры деминерализованной ткани. Так как индекс преломления у воздуха меньше, чем у воды, поражение становится видимым, «проявляется» при высушивании. Ekstrand и соавторы (1997) использовали этот феномен и установили связь между клинической и гистологической картиной кариеса. Высушивание зуба позволяет стоматологу также оценить глубину деминерализации. Так, белые кариозные поражения, которые видны только на тщательно высушенной эмали, простираются (располагаются) до $\frac{1}{2}$ толщины эмали. Белые или коричневые кариозные поражения, которые видны как на влажной, так и на высушенной поверхности зуба, простираются на всю глубину эмали и могут располагаться в верхней трети дентина [2, 4, 12].

Оптимальное время высушивания поверхности все еще обсуждается (рекомендуется в среднем от 1 [12, 20] до 5 секунд [14] на каждую поверхность).

Зонд может использоваться для удаления незначительного количества зубного налета, оценки поверхности зуба на наличие признаков деминерализации или явной полости, оценки поверхности поражения. Пальцы, удерживающие зонд, ощущают незначительные колебания инструмента, когда кончик зонда скользит по поверхности зуба под углом 20–40 градусов [12].

Рекомендуется использование как острого [9, 12], так и пуговчатого зонда [2, 14]. Использование острого зонда, в основном, рекомендуется

для того, чтобы проверить целостность эмали. Если она не нарушена, то зонд свободно скользит по поверхности зуба, не задерживаясь в углублениях и складках эмали. При наличии кариозной полости в зубе (незаметной для глаза) острый зонд задерживается в ней. Кроме того, зондирование помогает определить наличие размягченного дентина, глубину кариозной полости, сообщение с полостью зуба [9]. На силу оказываемого на зонд давления обращают внимание лишь в случае зондирования глубоких кариозных полостей или сильно разрушенных зубов с целью профилактики перфораций. Однако рекомендованный симптом «застревания» зонда в фиссуре при диагностике фиссурного (скрытого) кариеса, при котором оказывают значительное давление на зонд, с точки зрения современной диагностики не только не дает преимуществ, а наоборот, является ятрогенным. Такое чрезмерное зондирование по вине врача приводит к тому, что приостановившееся бесполостное поражение переходит в полость [4, 13], что значительно затрудняет контроль зубного налета. Кроме того, А. Lussi и соавторы (1991) доказали, что метод зондирования не имеет преимуществ в точности диагностики кариеса перед чисто визуальным методом, рекомендуемым в настоящее время [2, 4, 13]. *Использование зонда* рекомендовано лишь для *оценки активности* кариозного поражения, а также для *подтверждения наличия полости*. Так, Nyvad и соавторы (1999) рекомендуют использовать острый зонд с целью оценки активности кариозного поражения [12, 18, 20, 21]. Американская школа предпочитает использование пуговчатого зонда для профилактики ятрогении при неаккуратном зондировании [14].

При соблюдении всех рекомендуемых правил визуального осмотра потребуется 5–10 минут для осмотра пациента в зависимости от интенсивности кариеса [12, 21].

КЛИНИЧЕСКИЕ ДИАГНОСТИЧЕСКИЕ СИСТЕМЫ КАРИЕСА

ИНДЕКС ИНТЕНСИВНОСТИ КАРИЕСА ЗУБОВ (КПУ) (Klein, Palmer, Knutson, 1930)

Индекс КПУ представляет собой сумму кариозных, запломбированных и удаленных по поводу кариеса зубов:

$$\text{КПУ зубов} = \text{К} + \text{П} + \text{У}.$$

КПУ может использоваться на индивидуальном, групповом и популяционном уровнях. Значение КПУ зубов у индивидуума может варьировать от 0 до 32. Возможно использование индекса КПУ по отношению к пораженным поверхностям.

В клинической практике мы используем адаптированный индекс КПУ (согласно порядку ведения, заполнения, хранения формы № 043/у-06

«Стоматологическая амбулаторная карта», утвержденной приказом Министерства здравоохранения Республики Беларусь от 22.08.2006 г. № 658 «Об утверждении форм первичной медицинской документации в стоматологии»), который характеризуется суммой кариозных (К), пломбированных (П) и удаленных зубов по поводу кариеса или его осложнений (У).

Для расчета индекса КПУ пациента используются критерии регистрации, представленные в табл. 1.

Таблица 1

Критерии индекса КПУ (Klein, Palmer, Knutson, 1930)

Компонент индекса КПУ	Критерии (признаки)
К	Зуб, имеющий поражение (на одной или более поверхностях) в фиссурах, ямках, на гладких поверхностях, с определением размягчения дна, поверхности с подрывтой эмалью или размягченной стенкой (при сомнении: кариес или глубокая интактная фиссура, зуб не регистрируется, как кариозный); зуб с временной пломбой; зуб с постоянной пломбой и кариесом
П	Зуб, имеющий одну или несколько постоянных пломб (без кариеса); зуб с коронкой, поставленной в связи с кариозным разрушением. В компонент «П» не включают: зубы, покрытые герметиком, зубы с опорными коронками или коронками, восстанавливающими зуб после травм либо по другим причинам
У	У лиц моложе 30 лет — зуб, удаленный по причине кариеса; у лиц 30 лет и старше — зуб, утерянный по любой причине. В компонент «У» для лиц, моложе 30 лет не включают: зубы, удаленные по причинам, связанным с ортодонтией, пародонтологией, травмой, отсутствующие по причине отсутствия зачатка зуба и так далее

Индекс КПУ, как и другие системы измерения, имеет свои преимущества и недостатки, представленные в табл. 2.

Таблица 2

Преимущества и недостатки индекса интенсивности кариеса КПУ

Преимущества	Недостатки
1) прост в использовании; 2) позволяет быстро провести оценку кариозного процесса; 3) не требует длительной тренировки исследователей; 4) не требует специальных условий осмотра; 5) позволяет оценить распространенность и интенсивность кариозного процесса	1) не учитывает: – риск возникновения кариеса; – потерю зубов по другой причине, чем кариес; – нуждаемость в лечении; – наличие силантов; – активность поражений; 2) не включает кариес цемента корня

**ИНДЕКС ИНТЕНСИВНОСТИ КАРИЕСА ЗУБОВ
ВСЕМИРНОЙ ОРГАНИЗАЦИИ ЗДРАВООХРАНЕНИЯ (WHO, 1997)**

Этот индекс широко применяется в эпидемиологических исследованиях из-за простоты его использования и существующего мнения, что невозможно добиться надежной диагностики с уровня кариеса эмали (уровень K1) (WHO, 1997) (табл. 3). Однако многочисленные исследования (Pitts & Fyffe, 1988; Manji et al., 1989; Ismail et al., 1992; Nyvad et al., 1999) [13] показали, что это предположение неверно при условии, что исследователи тщательно обучены и откалиброваны (табл. 4).

Таблица 3

Критерии индекса интенсивности зубов (WHO, 1997)

Код КПУ	Критерии (признаки)
0, А	Здоровый зуб/поверхность
1, В	Зуб/поверхность, пораженный кариесом
2, С	Зуб/поверхность с пломбой и кариесом
3, D	Зуб/поверхность с пломбой без признаков кариеса
4, Е	Зуб утерян вследствие кариеса
5	Постоянный зуб утерян по другой причине, чем кариес
6, F	Силант
7, G	Коронка
8	Непрорезавшийся зуб

Таблица 4

**Преимущества и недостатки индекса интенсивности кариеса
Всемирной организации здравоохранения (WHO, 1997)**

Преимущества	Недостатки
1) прост в использовании; 2) позволяет быстро провести оценку кариозного процесса; 3) не требует длительной тренировки исследователей; 4) не требует специальных условий осмотра; 5) позволяет оценить распространенность и интенсивность кариозного процесса; 6) учитывает потерю зубов по другой причине, чем кариес, наличие силантов, вторичный кариес	1) проводится диагностика с уровня кариеса дентина (K3); 2) не учитывает: – риск возникновения кариеса; – нуждаемость в лечении; – активность поражений; 3) не включает кариес цемента корня

**ИНДЕКС ОЦЕНКИ ГЛУБИНЫ КАРИОЗНОГО ПОРАЖЕНИЯ
(EKSTRAND ET AL., 1995, 1997)**

В основу этого индекса положен феномен различий в значениях индекса преломления для воздуха (1,0), воды (1,33) и эмали (1,62). Критерии сопоставления клинической и гистологической картины представлены в табл. 5 [4, 13, 14].

Таблица 5

Соответствие критериев визуальной и гистологической диагностики кариеса зубов (Ekstrand et al., 1997).

Критерии визуальной диагностики кариеса	Критерии гистологической диагностики кариеса
Отсутствие или незначительное изменение оптических свойств эмали после продолжительного (около 5 с) высушивания	Отсутствие деминерализации эмали
Наличие опакости или изменения цвета эмали, которые едва видны на влажной поверхности, однако хорошо определяются визуально после высушивания	Деминерализация эмали, захватывающая верхнюю $\frac{1}{3}$ ее толщины

Окончание табл. 5

Критерии визуальной диагностики кариеса	Критерии гистологической диагностики кариеса
Наличие опакости или изменения цвета, хорошо видимые визуально без высушивания поверхности	Деминерализация захватывает все толщину эмали и верхнюю $\frac{1}{3}$ дентина
Наличие опакости или изменения цвета с локализованным разрушением поверхности эмали и/или изменением цвета подлежащего дентина сероватого оттенка	Деминерализация, ограничивающаяся средней третью дентина
Наличие опакости или изменения цвета эмали с наличием кариозной полости, достигающей дентина	Деминерализация, вовлекающая пульпарную треть дентина

Преимущество этого индекса состоит в том, что, оценивая внешний вид кариозного поражения, врач предполагает глубину деминерализации. Однако при планировании лечебно-профилактической помощи важно оценивать не только глубину поражения, но и целостность поверхностного слоя эмали и активность данного поражения (табл. 6).

Таблица 6

Преимущества и недостатки индекса оценки глубины кариозного поражения (Ekstrand et al., 1995, 1997)

Преимущества	Недостатки
1) учитывает ранние стадии кариозного процесса; 2) по внешнему виду врач предполагает глубину деминерализации твердых тканей зуба	1) обязательно предварительное обучение и тренировка исследователей; 2) необходимы специальные условия для проведения осмотров (предварительное очищение зубов от зубных отложений, хорошие условия осмотра); 3) не учитывает: – риск возникновения кариеса; – нуждаемость в лечении; – активность поражений; 4) не включает кариес цемента корня

ИНДЕКС ОЦЕНКИ АКТИВНОСТИ КАРИОЗНЫХ ПОРАЖЕНИЙ (NYVAD ET AL., 1999)

Оценка активности кариозных поражений играет важнейшую роль при выборе лечебно-профилактического подхода. В. Nyvad и соавторы (1999) предложили клинические критерии диагностики кариеса, учитывающие активность кариозных поражений. Принимается во внимание наличие или отсутствие кариозного поражения, его активность (блеск, цвет, текстура поверхности зуба), наличие или отсутствие кариозной полости, наличие пломб и удаленных по поводу кариеса зубов. Эти критерии включают отображение клинической картины как полостных, так и бесполостных кариозных поражений [2, 12, 13, 18, 20, 21]. Основными требованиями для проведения осмотра являются: предварительное очищение зубов от зубного налета, хорошее искусственное освещение, возможность адекватного высушивания поверхностей зубов. Для оценки поверхности кариозного поражения *используется стоматологический зонд (с острым кончиком)*, зондирование проводится аккуратно, без пальцевого давления. Диагностические критерии Nyvad представлены в табл. 7.

Таблица 7

Диагностические коды индекса Nyvad (1999).

Коды	Интерпретация кодов
0	Здоровая поверхность
1	Активный бесполостной кариес
2	Активный полостной кариес эмали
3	Активный полостной кариес дентина
4	Неактивный бесполостной кариес
5	Неактивный полостной кариес эмали
6	Неактивный полостной кариес дентина
7	Пломба, без признаков кариозного процесса
8	Пломба + активный кариес
9	Пломба + неактивный кариес
10	Удалённый зуб по поводу кариеса

Использование данного индекса позволяет не только детально отобразить клиническую картину кариеса, но и проводить мониторинг выявленных ранее поражений, а также планировать лечебно-профилактические мероприятия с учетом риска возникновения кариеса (табл. 8). В качестве примера использования индекса Nyvad (1999) приводим данные проведенного нами стоматологического обследования 97 школьников в возрасте 7–10 лет г. Минска [10]. В исследовании приняли участие 50 мальчиков (52 %) и 47 девочек (48 %).

В результате исследования установлено, что:

– только 9 % обследованных 7–10-летних школьников были свободны от кариеса при диагностике кариозной болезни с уровня бесполостных

кариозных поражений эмали, в то время как при диагностике кариозной болезни с уровня кариеса дентина свободны от кариеса были 51 % детей;

– среднее значение индекса КПУ поверхностей с уровня кариеса эмали ($6,19 \pm 5,49$) превышало значение среднего КПУ поверхностей с уровня кариеса дентина ($1,11 \pm 1,63$) в 5,6 раз. При этом активные кариозные поражения ($3,63$) превалировали над неактивными ($2,16$);

– у 72 % школьников были выявлены и преобладали активные бесполостные кариозные поражения эмали. В то же время распространенность неактивных кариозных поражений эмали составляла 67 % среди обследованных школьников.

Таблица 8

Преимущества и недостатки индекса, учитывающего активность кариозных поражений (Nyvad, 1999)

Преимущества	Недостатки
1) учитывает ранние стадии кариозного процесса; 2) учитывает полостные и бесполостные кариозные поражения; 3) учитывает активность кариозных поражений; 4) оценивает риск возникновения кариеса зубов; 5) определяет нуждаемость в лечении и непосредственно влияет на планирование лечебно-профилактических мероприятий	1) обязательно предварительное обучение и тренировка исследователей; 2) необходимы специальные условия для проведения осмотров: предварительное очищение зубов от зубных отложений, хорошие условия осмотра; 3) не включает кариес цемента корня

МЕЖДУНАРОДНАЯ СИСТЕМА ДИАГНОСТИКИ И ОЦЕНКИ КАРИЕСА ЗУБОВ (ICDAS, 2002)

ICDAS представляет новый принцип диагностики кариозной болезни, базирующийся на научно обоснованных данных, полученных в ходе систематического обзора литературы по клиническим системам выявления кариеса (Ismail, 2004; Chesters et al., 2002; Ekstrand et al., 1997; Fyffe et al., 2002; Ekstrand et al., 2001; Ekstrand et al., 2005; Ricketts et al., 2002; В. Nyvad, 1999).

Индекс включает три основных этапа:

1. Выявление кариеса.
2. Оценка стадии развития кариозного процесса.
3. Оценка активности кариеса.

Основным методом выявления кариеса в данном индексе является **визуальный осмотр**. Может быть использован *пуговчатый зонд* для подтверждения наличия кариозной полости в дентине (при сомнениях у исследователя) и/или при оценке активности кариеса. Зондирование проводится без «пальцевого» давления. Основными требованиями для проведе-

ния осмотра являются: предварительное очищение зубов от зубного налета, хорошее искусственное освещение, возможность адекватного высушивания поверхностей зубов. Оцениваются все поверхности зубов и корней.

Коды для выявления кариеса коронки в индексе ICDAS варьируют в пределах от 0 до 6 в зависимости от степени тяжести поражения (табл. 9). Вариации между визуальными признаками определяются несколькими характеристиками: наличием зуба, поверхностью зуба (поражение в ямках и фиссурах определяется отлично от гладких поверхностей), расположением кариозного поражения рядом с реставрацией или силантом.

ICDAS — двухзначный метод кодирования, при этом первой цифрой кода обозначается наличие реставрации/силанта/коронки, второй цифрой кодируется соответствующая стадия кариозного процесса. В табл. 9 представлены диагностические коды ICDAS II (2005).

Таблица 9

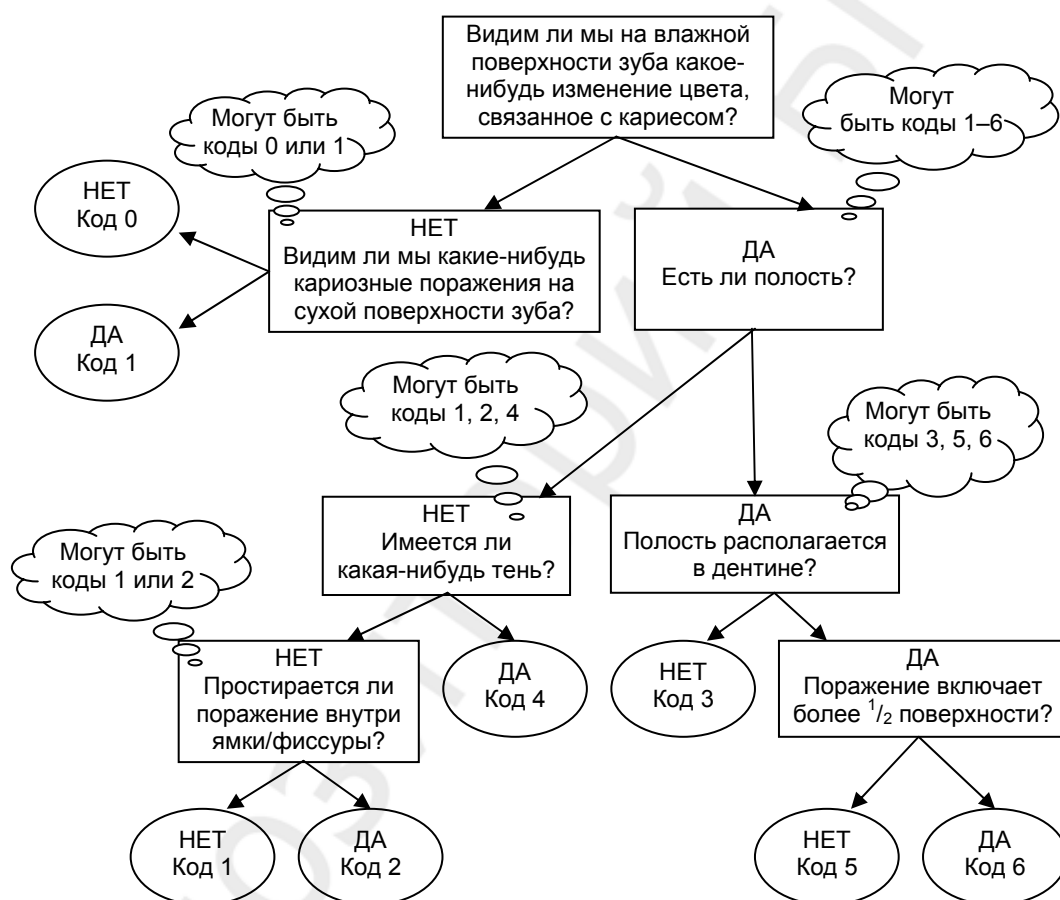
Диагностические коды ICDAS II (2005)

Код	Интерпретация кода
Основные критерии выявления кариеса коронки	
0	Здоровая поверхность
1	Первые видимые изменения в эмали (видимые только после длительного высушивания воздухом или видимые изменения в эмали, которые не выходят за пределы ямки или фиссуры)
2	Явные видимые изменения в эмали
3	Локализованная деструкция эмали (без клинических визуальных признаков вовлечения дентина)
4	Подлежащая темная тень в дентине
5	Явная полость с видимым дентином
6	Обширная явная полость с видимым дентином (возможно вовлечение пульпы)
Критерии выявления кариеса, связанного с реставрациями и силантами	
0	Здоровая поверхность, то есть на поверхности нет реставрации или силанта
1	Частично сохраненный силант
2	Полностью сохраненный силант
3	Наличие полноценной реставрации, в том числе и эстетической
4	Наличие реставраций из амальгамы
5	Стальная коронка из нержавеющей стали
6	Фарфоровая, золотая или МК-коронка или винир
7	Выпавшая или частично сохраненная реставрация
8	Временная реставрация
Коды, использующиеся при других состояниях	
96	Поверхность зуба, которая не может быть оценена, в таком случае поверхность исключается
97	Зуб удален по поводу кариеса
98	Зуб удален по причине, не связанной с кариесом
99	Непрорезавшийся зуб (все поверхности обозначаются как 99)

На рис. 5 представлена последовательность действий по выявлению кариеса коронки зуба при использовании индекса ICDAS II.

Индекс ICDAS II может быть использован:

- как система клинической визуальной диагностики при обучении студентов-стоматологов, в клинической практике, в научных исследованиях, для эпидемиологических исследований;
- с целью получения необходимой информации при принятии клинического решения в выборе методов диагностики, прогнозирования и лечения, как на индивидуальном, так и на популяционном уровне;
- для предоставления информации, необходимой для динамического наблюдения пациента с целью максимального обеспечения стоматоло-



гического здоровья [14, 22] (рис. 6).

Рис. 5. Схема действий для выявления первичного кариеса коронки зуба

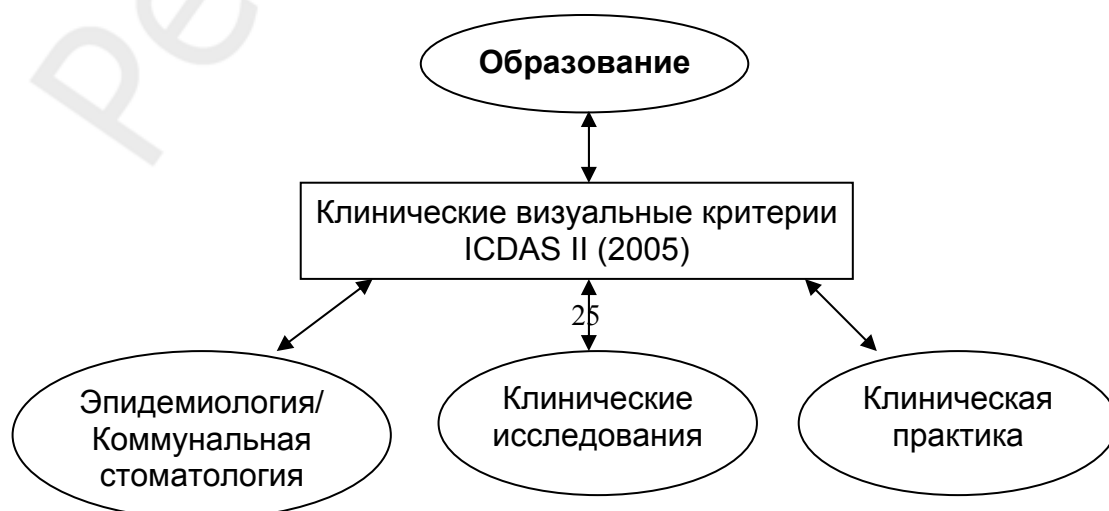


Рис. 6. Направления использования индекса ICDAS II (2005)

Изучая современные клинические диагностические системы можно отметить их сложность и предположить невозможность их использования студентами-стоматологами (табл. 10). Нами было проведено исследование с целью изучения воспроизводимости международной системы диагностики и оценки кариеса зубов (ICDAS II, 2005). В исследовании приняли участие студенты 3–4-го курсов стоматологического факультета БГМУ и клинический ординатор 1-й кафедры терапевтической стоматологии БГМУ. В ходе исследования была выявлена практически абсолютная и хорошая воспроизводимость результатов диагностики кариеса зубов с использованием системы ICDAS II как при внешней калибровке, так и при внутренней калибровке [7].

Таблица 10

Преимущества и недостатки использования международной системы диагностики и оценки кариеса зубов (ICDAS II, 2005)

Преимущества	Недостатки
1) проводит диагностику кариеса, начиная с ранних стадий его развития; 2) точно отображает истинную картину заболевания (не только наличие кариозных поражений, глубину повреждения твердых тканей, но и наличие различных терапевтических и ортопедических конструкций, а также их качество); 3) определяет необходимость внедрения и объем лечебно-профилактических мероприятий с учетом стадии кариозного процесса, а также глубины поражения; 4) включает кариес цемента корня	1) обязательно предварительное обучение и тренировка исследователей; 2) необходимы специальные условия для проведения осмотров: предварительное очищение зубов от зубных отложений, хорошие условия осмотра; 3) большое количество информации; 4) разрабатывается шкала учета активности кариозных поражений

ДОПОЛНИТЕЛЬНЫЕ МЕТОДЫ ПРИ ВИЗУАЛЬНОЙ ДИАГНОСТИКЕ КАРИЕСА

ИСПОЛЬЗОВАНИЕ УВЕЛИЧЕНИЯ

Использование увеличения в стоматологии обсуждается в течение многих лет. В 1873 г. Parsons заметил, что при использовании увеличительных очков «многие золотые реставрации, которые выглядели безупречными при обычном визуальном осмотре, при повторном их изучении с использованием увеличения имели значительное количество дефектов». Ряд современных учебников оперативной стоматологии пропагандирует использование различных видов увеличения (Kidd & Smith, 1996), начиная от одиночных линз, лобных защитных рефлекторов, множественной

системы линз, цифровых технологий до оперативного микроскопа (Millar, 1998) [13].

Конечно, когда речь идет о таком разделе стоматологии, как эндодонтология, увеличение незаменимо. Однако, говоря о клинической диагностике кариеса, этот вопрос неоднозначен. Хотя результаты лабораторных исследований по изучению роли увеличения в диагностике кариеса (Lussi, 1993; Forgie, 1999) показали «преимущество» перед чисто визуальным методом, их данные не могут быть перенесены (экстраполированы) в клинику [13]. На сегодняшний день нет научно обоснованных доказательств, что использование увеличения само по себе улучшает диагностику кариеса в клинических условиях [12]. Даже наоборот, существует риск того, что использование увеличительных систем приведет к изменению (снижению) порогового уровня диагностики, что, в свою очередь, увеличит проведение «ненужного» лечения [12].

Однако использование оптических систем в работе врача-стоматолога оправдано, когда речь идет о возрастных проблемах со зрением. Пресбиопия — неспособность глаза к аккомодации и снижение четкости близко расположенных объектов, то есть расстояние до ближайшей точки, на которой глаз врача-стоматолога четко может сфокусироваться, превышает оптимальное расстояние от глаз до рабочего поля. Это происходит с возрастом, когда линза глаза становится менее эластичной. Пресбиопии предрасположены большинство стоматологов после 40 лет (Burton & Bridgman, 1991) [13].

ВИТАЛЬНОЕ ОКРАШИВАНИЕ

Использование цветных реакций с различными красителями базируется на способности красителя проникать в деминерализованную эмаль и окрашивать кариозное поражение. В интактную эмаль краситель не проникает. С этой целью используется 2%-ный водный раствор метиленового синего, 0,1%-ный водный раствор метиленового красного, кармин, конгорот, тропеолин и др. Зуб изолируют от слюны ватными валиками, высушивают и на его поверхность с помощью аппликатора наносят краситель. Через 2–3 минуты остатки красителя смывают водой. При активном кариозном процессе, вследствие подповерхностной деминерализации эмали и повышения ее проницаемости за счет увеличения количества пор, начальное поражение поглощает краситель и окрашивается в его цвет. Данный метод используется для дифференциальной диагностики кариозных и некариозных поражений [9]. Возможно использование кариес-маркеров для оценки качества некрэктомии при проведении оперативного лечения.

ИЗБИРАТЕЛЬНАЯ СЕПАРАЦИЯ ЗУБОВ

Проксимальные поверхности боковых зубов обычно труднодоступны для визуального осмотра, и временная избирательная сепарация зубов рекомендуется как недорогой, минимально травматичный и приемлемый метод как для пациентов, так и для врачей. Это вспомогательный метод, используется после обычного обследования, когда нет возможности точно оценить состояние проксимальных поверхностей. Этот метод также позволяет определить, является ли выявленное рентгенологически поражение эмали или дентина полостным. Для временной сепарации зубов используется ортодонтический эластомерный сепаратор (применяется в ортодонтии для создания места при цементировке колец из нержавеющей стали), который помещается между премолярами или молярами в интересующей нас области (на 3 дня для премоляров и на 5 дней для моляров). После этого он извлекается и открывается расширенное примерно на 1 мм межзубное пространство. Осмотр с помощью косо удерживаемого зеркала позволяет провести непосредственную оценку поверхности. При необходимости ее можно осторожно прозондировать. Этот метод дает возможность не проводить повторную рентгенографию, когда на «подозрительную» поверхность наложилось другое изображение. Конечно, мы не всегда получаем необходимый для осмотра доступ к проксимальным поверхностям. Кроме того, использование данной техники может вызвать чувство дискомфорта или болевой симптом, особенно у людей со сформированным прикусом [4, 12, 13]. Применение данного метода возможно совместно с введением в межзубной промежуток небольшого количества коррегирующей массы оттискового материала для диагностики наличия или отсутствия полости [13]. Большинство исследований, в которых использовалась сепарация зубов, выявляли больше бесполостных кариозных поражений эмали на проксимальных поверхностях, чем визуальный метод без предварительной сепарации или bite-wing рентгенография (Pitts & Rimmer, 1992; Hintze et al., 1998) [13]. Тем не менее, этот метод не рекомендуется для повседневного использования в клинической практике. Он играет существенную роль в исследованиях по выявлению соотношения между рентгенологической глубиной поражения и наличием или отсутствием сформированной полости на проксимальных поверхностях (Pitts & Rimmer, 1992; Hintze et al., 1998). Эта информация важна при выборе типа метода лечения — оперативного или консервативного [13].

АППАРАТУРНЫЕ МЕТОДЫ ДИАГНОСТИКИ КАРИЕСА

Хотя визуальная диагностика остается главной составляющей скрининговых обследований для выявления кариеса зубов, все больше ученых признают, что только этот метод не способен выявить ранние кариозные

поражения на плоходоступных поверхностях. Это предопределяет необходимость применения дополнительных методов диагностики кариозной болезни.

Аппаратурные методы диагностики кариеса основываются на интерпретации физических сигналов. В табл. 11 представлены типы физических принципов, которые могут быть использованы при работе приборов, и соответствующие диагностические методы, которые будут описаны ниже.

Таблица 11

Классификация дополнительных методов диагностики в зависимости от физических принципов, положенных в основу работы

Физический принцип	Метод
Рентгеновские лучи	Пленочная рентгенография*
	Цифровая рентгенография (Digital subtraction radiography)
	Улучшение качества изображения цифровыми методами (Digital image enhancement)*
	Метод резонансной компьютерной рентгенографии (Tuned aperture computed tomography — TACT)
Свет	Метод лазерной флуоресцентной диагностики (Laser-fluorescence measurement — DIAGNOdent)*
	Метод количественной световой флюоресценции (Quantitative light-induced fluorescence — QLF)
	Метод цифровой фиброоптической трансиллюминации (Digital imaging fiber-optic transillumination — DIFOTI)
Электрический ток	Электрический метод измерения электропроводимости твердых тканей зуба (Electrical conductance measurement — ECM)
	Метод измерения полного сопротивления (импеданса) (Electrical impedance measurement)

- Данные методы широко применяются в клинической практике. Остальные либо исследуются, либо используются только в научных целях.

Более подробно мы остановимся на широко используемых при диагностике кариеса аппаратурных методах.

РЕНТГЕНОГРАФИЯ

Наиболее эффективным и часто применяемым аппаратурным методом для диагностики кариеса зубов является *bite-wing (интерпроксимальная) рентгенография*. Bite-wing рентгенография используется для обнаружения «скрытых» кариозных поражений, а также для определения их глубины. Следует обратить внимание, что по рентгенограмме невозможно определить, является ли данное кариозное поражение полостным или бесполостным, а также оценить его активность [13].

Суть bite-wing рентгенографии заключается в том, что центральный пучок рентгеновских лучей располагается таким образом, чтобы пройти

под прямым углом к продольной оси зуба по касательной через окклюзионные поверхности. Рентгеновская пленка располагается со стороны языка в области боковых зубов. Благодаря использованию пленкодержателя пленка удерживается параллельно коронкам зубов на некотором расстоянии от них и таким образом, чтобы на снимке были зарегистрированы симметричные участки обеих челюстей. При этом пленкодержатель служит своеобразным проводником для правильного расположения тубуса рентгеновского аппарата (рис. 7) [8, 13]. Для того, чтобы на пленке отобразить симметричные участки обеих челюстей, используется специальная более узкая и более длинная пленка [8].

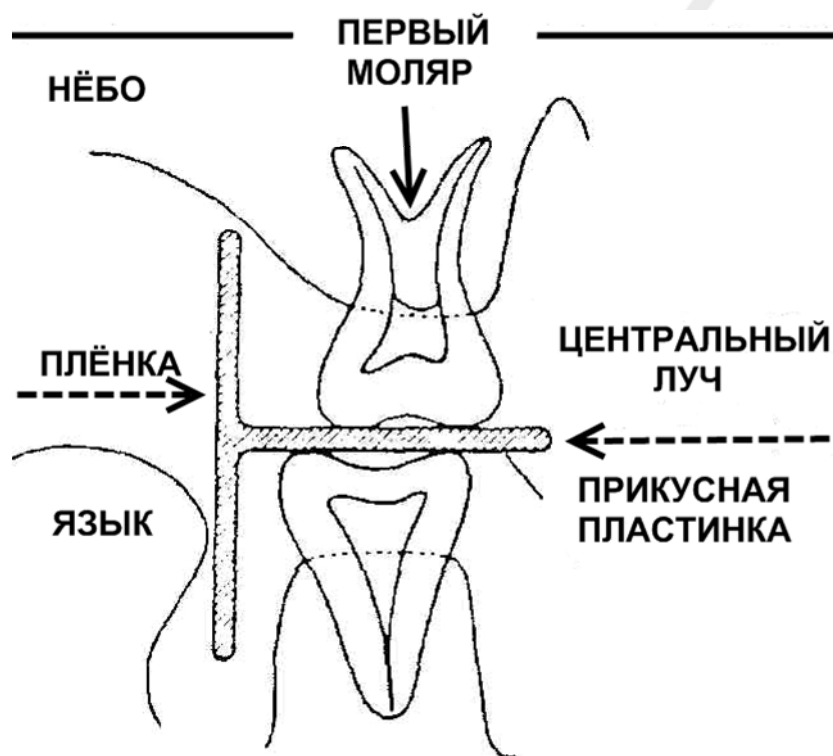


Рис. 7. Схема методики получения bite-wing (интерпроксимальной) рентгенографии

Bite-wing рентгенография, как и любой диагностический тест, имеет свои погрешности. Так, по данным Н. А. Рабухиной, кариозные дефекты на рентгенограмме выявляются только в случаях, когда твердые ткани в зоне поражения теряют не менее $\frac{1}{3}$ минерального содержимого [8].

Для оценки рентгеновских снимков в отечественной литературе предложена рентгенологическая классификация глубины кариозных дефектов (Н. А. Рабухина, 1999) (рис. 8), согласно которой K_1 — полость, располагающаяся только в пределах эмали и занимающая не более половины ширины ее слоя; K_2 — кариес, поражающий слой эмали более чем на половину ширины, но не достигающий до эмалево-дентинной границы; K_3 — кариес эмали и дентина, при котором дефект занимает не менее по-

ловины слоя твердых тканей до полости зуба; K₄ — слой дентина разрушен больше, чем на половину его ширины, но кариозное поражение не сообщается с полостью зуба; K₅ — кариозный дефект, проникающий в полость зуба [8].

Также для оценки интерпроксимальных рентгенограмм используют классификацию глубины проксимального кариеса по Mejare et al. (1985) (рис. 9) [13].

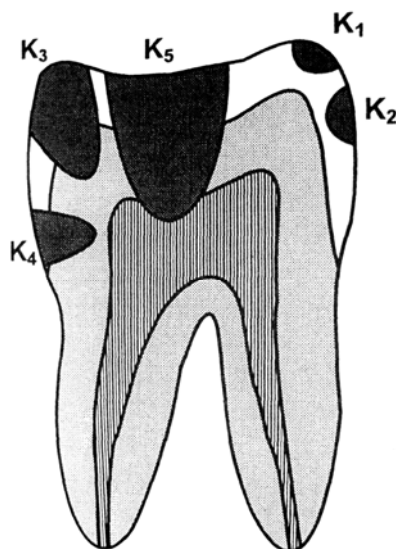
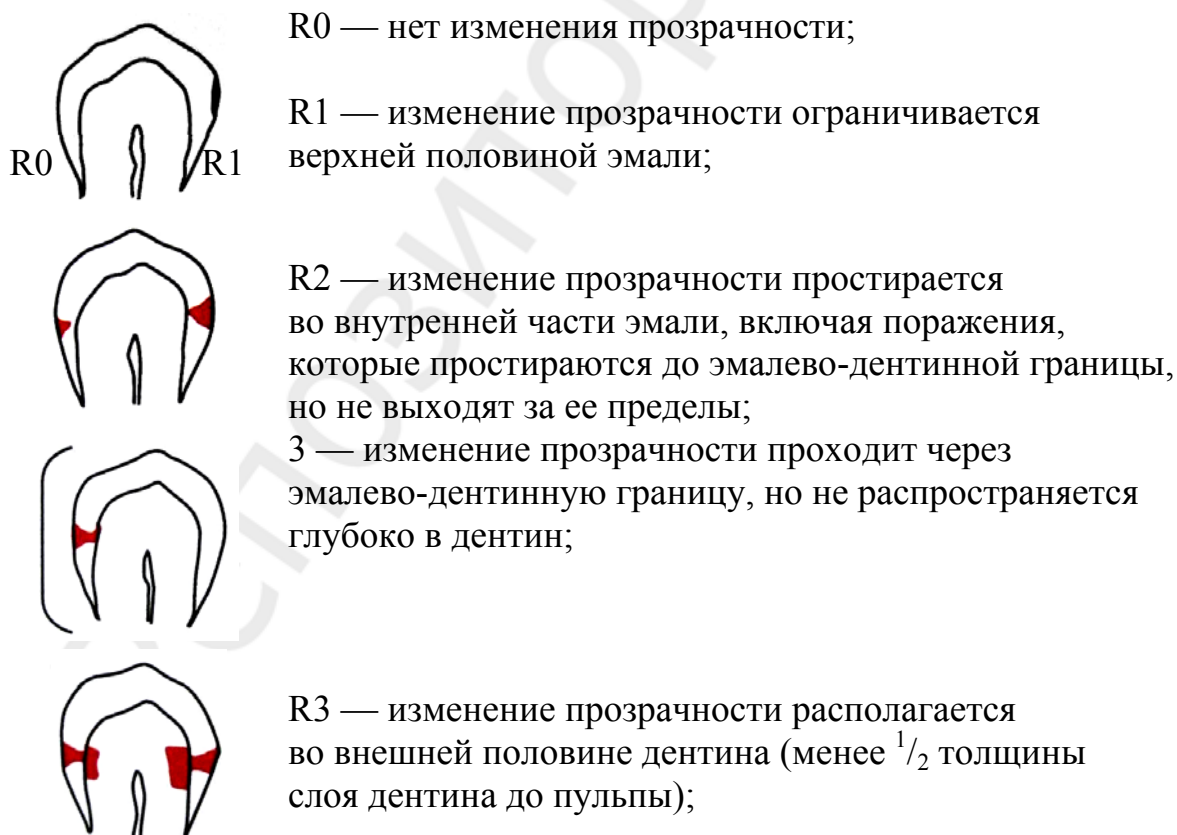
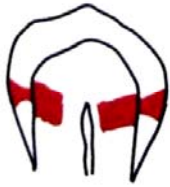

Рис. 8. Схема глубины кариозных дефектов (Н. А. Рабухина, 1999)





R4 — изменение прозрачности располагается во внутренней половине дентина (занимает более $\frac{1}{2}$ толщины слоя дентина до пульпы)

Рис. 9. Рентгенологические коды, используемые для классификации глубины проксимальных кариозных поражений (Mejare et al., 1985)

Необходимо отметить, что снижение темпов прогрессирования кариеса в развитых странах, относительно медленное развитие большинства выявленных кариозных поражений у пациентов, регулярно применяющих фториды, сопоставление значимости полученной во время рентгенографии информации и воздействия малых доз радиации заставляют всерьез задуматься о целесообразности использования рентгенографии при диагностике кариеса.

Для получения качественного изображения, которое обеспечило бы преимущества в диагностике кариеса, необходимо соблюдать укладку пленки, дозу и экспозицию воздействия излучения, методику проявления пленки, при этом качество самой пленки должно отвечать определенным требованиям. Кроме того, важно учитывать уровень потери минеральных веществ, прежде чем это будет обнаружено на рентгеновском снимке. Эта минимальная величина потери минеральных веществ зависит как от чувствительности данного метода диагностики, так и от технических и физических факторов, таких как контрастность пленки, ее обработка и интерпретация полученного изображения. Размер, протяженность и локализация кариозного поражения, анатомия зуба непосредственно влияют на рентгенографическую картину. Например, на рентгеновском снимке поверхностное, но большое по площади проксимальное кариозное поражение даст изображение более глубокого проникновения в ткани, в то время как относительно глубоко распространившееся в ткани, но небольшое по площади кариозное поражение даст картину довольно поверхностного кариозного процесса (рис. 10).

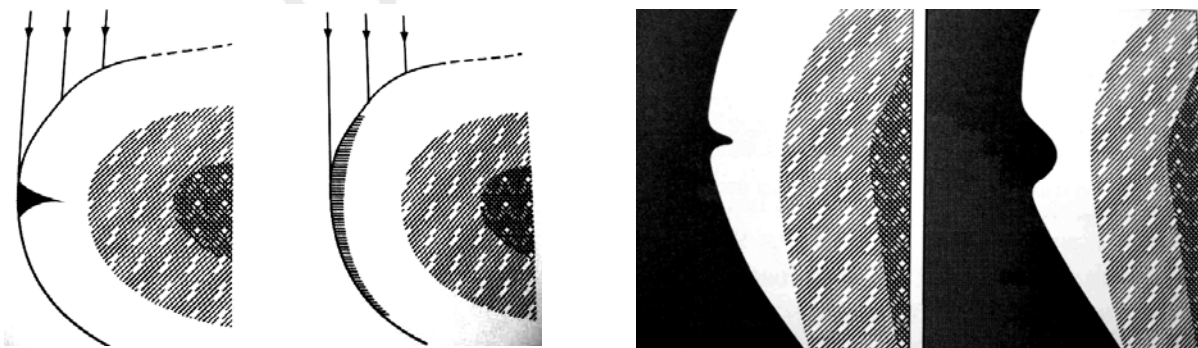


Рис. 10. Влияние протяженности и глубины кариозного поражения на рентгенологическую картину

Pitts (1996) установил, что во время визуального исследования проксимальных поверхностей выявляется менее 50 % от общего количества кариозных поражений, которые были диагностированы при сочетании визуального и рентгенологического (bite-wing рентгенография) методов исследования. А при использовании только интерпроксимальной рентгенографии было выявлено более чем 90 % от общего количества поражений. Это привело к широко распространенному мнению о том, что визуальный метод диагностики является более «слабым» диагностическим методом по сравнению с рентгенологическим, и что если визуальный метод исследования не сочетается с рентгенологическим, то значительное количество кариозных поражений остаются невыявленными [13]. Однако последние исследования показывают (Machiulskiene et al., 1999, 2004) [12, 18], что эффективность bite-wing рентгенографии строго зависит от использованных клинических диагностических критериев и порогового диагностического уровня. Если диагностика кариеса проксимальных поверхностей проводится с уровня К1 (бесполостные поражения эмали), то ведущим является визуальный метод диагностики. Если же мы диагностируем кариес с уровня кариеса дентина (К3), то на первое место выходит bite-wing рентгенография [18, 20, 21].

В популяции с низкой распространенностью кариеса ежегодное рентгенологическое исследование не обосновано. Более того, решение о его проведении должно быть взвешено и основано на максимальной пользе для пациента с учетом его индивидуального риска развития кариеса, диагноза, типа выбранного лечения и т. д. Интервал в 2,5–3 года между рентгенологическими исследованиями для популяции с низкой распространенностью кариеса был предложен еще в 1986 г. (Shwartz et al., 1986), и последние исследования подтвердили, что такой длинный период не будет опасным для стоматологического здоровья (Lith & Gröndahl, 1992) [12]. Это связано с тем, что среднее время, когда кариозное поражение распространится от внутренней поверхности эмали до дентина, в популяции с низкой интенсивностью кариеса составляет 8 лет. Однако в популяции с высокой распространенностью кариеса и его быстрым прогрессированием временной интервал в 2,5–3 года не всегда является обоснованным [12].

Для диагностики окклюзионного кариеса bite-wing рентгенографию следует использовать как дополнение к визуальному методу обследования, что увеличивает чувствительность диагностики. Тем не менее, это эффективно только при диагностике полостного кариеса дентина, для диагностики кариеса эмали на окклюзионной поверхности bite-wing рентгенография является неточной. Так, по данным Wenzel & Fejerskov (1992), при использовании bite-wing рентгенографии в сопоставлении с гистоло-

гическим методом было диагностировано менее 50 % окклюзионных поражений эмали [12].

К сожалению, в Республике Беларусь bite-wing рентгенография практически не используется. В основном это связано с отсутствием специальных пленок и пленкодержателей.

ЦИФРОВАЯ РЕНТГЕНОГРАФИЯ

Изображение при обычной внутриротовой рентгенографии включает определенную информацию, в частности, меняющуюся оптическую плотность, благодаря которой изображены анатомические особенности, признаки заболевания (именуемые «сигналами») и помехи. Помехами (артефактами) называют информацию, которая не имеет отношение ни к анатомическим структурам, ни к признакам заболеваний. Интенсивность потока информации на рентгеновском снимке ограничена размерами частиц галоида серебра в светочувствительном слое пленки. Детали, которые меньше, чем самые маленькие частицы светочувствительного слоя, отображены на пленке не будут.

Следует сказать, что при цифровой рентгенографии без улучшения качества изображения цифровыми методами разрешающая способность изображения ниже, чем у традиционной рентгеновской пленки. Verdon-schot и соавторы (1992) продемонстрировали, что диагностические возможности рентгеновской пленки превосходят неусовершенствованную цифровую рентгенографию. Поэтому для диагностики кариеса необходимо использовать улучшение качества изображения цифровыми технологиями (фильтрами) [12].

МЕТОД ЛАЗЕРНОЙ ФЛЮОРЕСЦЕНТНОЙ ДИАГНОСТИКИ («DIAGNODENT»)

В стоматологической практике большинство кариозных поражений, требующих клинического вмешательства, возникают вокруг существующих реставраций и/или на окклюзионных поверхностях зубов, особенно при сложных фиссурных системах моляров. Чаще всего поражаются окклюзионные поверхности первых постоянных моляров. Предполагается, что окклюзионный кариес берет начало в области стенки фиссуры и поэтому остается невидимым под поверхностью здоровой эмали. Также известно, что в результате постоянного использования фторидов происходит увеличение опакости эмали, что делает невидимым патологический процесс в дентине, так называемый «скрытый кариес». Этот феномен наблюдается в 10–50 % случаев.

Спектральные исследования зубов с кариозным поражением выявили, что наилучший контраст между кариозным поражением и здоровым зубом может быть получен в красном свете, обнаруживаемом возле

инфракрасного спектрального диапазона. При таком состоянии флюоресценция намного интенсивнее в области кариозного поражения по сравнению со здоровыми тканями зуба. Это позволяет осуществить оптическое «зондирование» зуба.

На основе вышеперечисленных исследований фирмой KaVo (Германия, 1998) был разработан прибор «DIAGNOdent» для диагностики кариеса преимущественно на окклюзионных поверхностях зубов. Данный прибор содержит лазерный диод (длина волны 655 nm и 1 mW — пороговая мощность) как активирующее световое устройство и фотодиод, комбинированный с длиннофокусным фильтром, как обнаружитель. Свет пропускается через подключенное фиброоптическое волокно к наконечнику с конусовидной насадкой с фиброоптическим выходом. Органические и неорганические молекулы твердых тканей зуба абсорбируют свет, и происходит флюоресценция в инфракрасном диапазоне спектра.

Активирующий свет пропускается при помощи оптического волокна на зуб, и пучок из 9 волокон концентрически собирается вокруг него, помогая обнаружению кариозного процесса. Длиннофокусный фильтр поглощает обратное возбуждение и другой коротковолновой свет и передает длинноволновое флюоресцентное свечение. Для предотвращения прохождения окружающего длинноволнового света через фильтр лазерный диод моделируется и только с той же модуляционной характеристикой регистрируется прибором. Таким образом, цифровой дисплей прибора показывает количественно обнаруживаемую интенсивность флюоресценции (в единицах, связанных с калибровочным стандартом) согласно реальному времени и максимальному уровню флюоресценции (0–99). Прибор имеет конический фиброоптический наконечник (насадку) для обнаружения фиссурного кариеса и цилиндрическую насадку для диагностики кариеса на гладких поверхностях.

Исследование твердых тканей зуба осуществляется следующим образом: после калибровки прибора с керамическим стандартом измеряется флюоресценция здоровой области на гладкой поверхности зуба для получения базового значения. Это значение затем вычитается из флюоресценции оцениваемой области. Оценка состояния всей фиссуры проводится путем вращения инструмента. Это обеспечивает регистрацию прибором флюоресценции наклоненных стенок фиссур, где кариозный процесс, как правило, и берет начало. Появление усиливающегося по громкости звука, начиная с показания прибора «10», помогает найти максимальный флюоресцентный уровень для оцениваемой области зуба.

Эффективность прибора «DIAGNOdent» была оценена в исследованиях *in vitro* и *in vivo* путем его сравнения с традиционными методами диагностики. Была установлена высокая чувствительность (83–95 %) и воспроизводимость полученных данных. Однако при наличии зубного

налета или зубного камня, а также при окрашивании фиссур и в случае наличия пломб из композиционных материалов могут быть ошибочные показания. Решение о необходимости реставрационной терапии зависит от ряда других факторов, таких как интенсивность кариеса у пациента, использование фторидов, рациона питания, активности кариозного процесса [2, 4, 13]. Прибор «DIAGNOdent» предназначен в основном для диагностики окклюзионного кариеса, так как возможность ввести наконечник инструмента в межзубной промежуток ограничена. Новый лазерный аппарат «DIAGNOdentpen» (DDpen, KaVo Viberach, Германия) предназначен для диагностики проксимальных поверхностей зубов в дополнение к диагностике окклюзионного кариеса. Изменения заключаются в модификации наконечника прибора, благодаря чему возможно исследование области проксимальных поверхностей зубов ниже контактного пункта. Этот прибор также показал хорошую внутреннюю воспроизводимость как *in vivo*, так и *in vitro* (Lussi et al., 2001, 2006; Tranaeus et al., 2004).

ФИБРООПТИЧЕСКАЯ ТРАНСИЛЛЮМИНАЦИЯ (FIBER-OPTIC TRANSILLUMINATION — FOTI)

В настоящее время хорошо известен метод фиброоптической трансиллюминации (Fiber-Optic Transillumination — FOTI). Он основан на оценке тенеобразований, появляющихся при прохождении через зуб пучка холодного света. Данный метод применим для диагностики проксимального кариеса. Важным усовершенствованием техники для проксимальных поверхностей является использование узкого (диаметром 0,5 мм) наконечника световода для уменьшения слепящего действия света. Этот наконечник вводится со щечной поверхности по направлению к язычной в межзубную щель под контактным пунктом. Затем выключают стоматологический рефлектор и осматривают зуб в трансиллюминационном освещении с жевательной стороны. Темные тени под маргинальными гребнями указывают на деминерализацию. Однако трансиллюминация является только дополнительным методом диагностики проксимального кариеса, так как она не способна выявлять малые проксимальные повреждения до существенного вовлечения дентина в патологический процесс. Чувствительность данного метода составляет 67 % [2, 4].

ЭЛЕКТРОМЕТРИЧЕСКИЙ МЕТОД ИЗМЕРЕНИЯ ЭЛЕКТРОПРОВОДИМОСТИ ТВЕРДЫХ ТКАНЕЙ ЗУБА (ELECTRICAL CONDUCTANCE MEASUREMENTS, ECM)

Электрическое сопротивление зуба зависит от состояния его тканей. Эмаль и дентин при возникновении кариозного процесса теряют свои изоляционные свойства с последующей дезинтеграцией и перестроением кристаллов, при этом электрическая проводимость данных тканей зубов

повышается. Электропроводимость зубов изменяется при деминерализации, когда поверхность еще остается макроскопически интактной. На этой основе был разработан электрометрический метод измерения электропроводимости твердых тканей зуба — Electrical conductance measurements (ЕСМ). Измерение электрической проводимости наиболее эффективно для оценки окклюзионных поражений с макроскопически интактными поверхностями.

Недостаток данного метода — сложность процедуры измерения. Присутствие жидкости в кариозном поражении, а также пористость органического материала могут влиять на электрическую проводимость твердых тканей и, соответственно, на интерпретацию результатов измерения. Многие исследования *in vivo* и *in vitro* показали достаточно хорошую надежность данного метода при диагностике окклюзионного кариеса. Однако его специфичность значительно меньше (71–77 %), чем при визуальном осмотре, в результате чего 23–29 % здоровых зубов могут быть ошибочно диагностированы как имеющие кариозные поражения [2, 4].

МЕТОД КОЛИЧЕСТВЕННОЙ СВЕТОВОЙ ФЛЮОРЕСЦЕНЦИИ (QUATITATIVE LIGHT-INDUCED FLUORESCENCE, QLF)

Метод количественной световой флюоресценции — Quatitative Light-induced Fluorescence (QLF) — был разработан для количественной оценки потери минеральных тканей *in vivo* с использованием цифровой микровидеокамеры и компьютерного анализа. Для осуществления клинических исследований была разработана маленькая портативная система для внутривидеоскопического использования с постоянным некогерентным источником света и фильтровой системой для замены лазерного источника. Светоизлучающая система состоит из 50-ваттной ксеноновой газоразрядной лампы, оборудованной полосовым оптическим фильтром с максимальной интенсивностью в 370 nm с целью генерации голубого света. Световое освещение зуба передается через жидконаполненный световод. Изображение флюоресцирующего зуба через высокочастотный фильтр фиксируется цветной цифровой видеокамерой. Далее цифровое изображение передается на компьютер и обрабатывается специально разработанной программой. Чувствительность метода QLF составляет 79 %, специфичность — 75 %. QLF наиболее *предпочтителен при проведении научных исследований* с целью мониторинга процессов де- и реминерализации на гладких поверхностях зубов.

Особенности использования дополнительных методов

Кариес — это многостадийный процесс (от изменений на ультраструктурном уровне до появления кариозной полости). С какого уровня кариозной болезни необходимо ее диагностировать (на каком уровне не-

обходимо разделять «болезнь» от «здоровья»)? До настоящего времени нижний диагностический пороговый уровень определялся возможностями выявления кариозных поражений при традиционных (стандартных) методах диагностики, например, кариозные поражения, которые могли быть выявлены при визуальной или рентгенологической диагностике. Однако снижение распространенности кариозных поражений и скорости прогрессирования кариеса (в основном, за счет использования фторсодержащих зубных паст), наблюдаемые сегодня во многих странах, побудили исследователей искать более точные диагностические методы, которые позволят выявить поражение до того момента, когда оно станет видно невооруженным взглядом, то есть при визуальном осмотре (см. рис. 4). Эти разработки привели к возникновению предположения, что более раннее выявление кариеса (на доклинических стадиях) обеспечит наиболее эффективные результаты неоперативного лечения. Тем не менее, это подлежит обсуждению. Во-первых, снижение порогового диагностического уровня приведет не только к выявлению доклинических кариозных поражений, но, в свою очередь, увеличит количество случаев гипердиагностики, так как диагностический процесс, также как и любой другой измерительный процесс, не исключает возможности ошибки. Вследствие этого результатом снижения диагностического уровня будет увеличение проведения «ненужного» лечения, что нецелесообразно. Во-вторых, многие доклинические поражения приостанавливаются или даже регрессируют без какого-либо профессионального вмешательства в результате природного физиологического процесса в зубном налете (Fejerskov, 1997). Таким образом, снижение диагностического уровня может быть экономически невыгодно. И, наконец, в настоящее время не представлена альтернатива клинической (визуальной) диагностике, которая позволяет разделить активные и неактивные кариозные поражения. Следовательно, использование современных методов диагностики с большим разрешением, чем может обеспечить визуальный осмотр, добавит к ранее упоминавшейся проблеме гипердиагностики и ненужного лечения еще и проблему невозможности разделения между активными (которым действительно необходимо лечение) и неактивными (для которых лечение является неэффективным) кариозными поражениями [12].

Многочисленные исследования показывают, что клинически выявляемые кариозные поражения могут быть приостановлены путем неоперативного лечения на любой стадии своего развития при возможности адекватного контроля за зубным налетом, особенно когда кариозное поражение легко доступно для очищения (Backer Dirks, 1966; Nyvad & Fejerskov, 1986, 1997; Artun & Thylstrup, 1986) [2, 12]. На сегодняшний день нет научно обоснованных доказательств, что использование более чувствительных аппаратных методов диагностики принесет большую пользу

здоровью пациента, а также будет экономически более выгодно, чем затраты на использование дорогостоящих диагностических методов и проведение «ненужного» лечения. До тех пор, пока такие доказательства не будут получены, в практическом здравоохранении не может быть рекомендован более низкий диагностический уровень, чем тот, который мы можем получить при визуальной диагностике (уровень кариеса эмали — К1) [12].

Заключение

1. Диагностика кариозной болезни — комплексный процесс, включающий три основных этапа: обнаружение, оценку кариозного поражения (стадии его развития и активность) и собственно диагностику. Выбор метода обнаружения кариеса обусловлен стадией кариозного процесса.

2. Начальные кариозные поражения можно приостановить или добиться их обратного развития, что и обосновывает необходимость применения методов раннего выявления кариозной болезни.

3. Оценка активности кариеса непосредственно влияет на выбор лечебно-профилактического подхода.

4. Основным методом обнаружения кариозной болезни является тщательный визуальный осмотр. Аккуратное зондирование проводится в случаях сомнений у исследователя, при этом пальцевое давление на зонд должно быть минимальным.

5. Рекомендуется использование пуговчатого зонда.

6. Не существует идеального метода обнаружения кариеса с адекватной чувствительностью и специфичностью для всех поверхностей зубов.

7. Наиболее эффективным является сочетание нескольких диагностических методов, выбор которых зависит от оцениваемой поверхности зуба. При этом все вышеперечисленные аппаратные методы выявления кариеса являются дополнением к клиническому визуальному осмотру.

Тестовые вопросы

1. Целью диагностического процесса является:
 - А) постановка окончательного диагноза;
 - Б) постановка предварительного диагноза;
 - В) составление плана лечебно-диагностического процесса;
 - Г) обеспечение здоровья пациенту.
2. Диагностический процесс влияет:
 - А) на постановку окончательного диагноза;
 - Б) составление плана лечебно-диагностического процесса;
 - В) исход заболевания;
 - Г) качество проведенного лечения.
3. Пациент может обращаться к врачу-стоматологу:
 - А) для профилактического осмотра;
 - Б) при наличии конкретных жалоб;
 - В) как для профилактических осмотров, так и с конкретными жалобами.
4. Диагностика кариеса:
 - А) комплексный процесс, при котором суммируется вся доступная информация о кариозной болезни у пациента;
 - Б) объективный метод выявления заболевания (наличие или отсутствие поражения);
 - В) характеристика или мониторинг однажды выявленного поражения.
5. Оценка кариозного поражения:
 - А) комплексный процесс, при котором суммируется вся доступная информация о кариозной болезни у пациента;
 - Б) объективный метод выявления заболевания (наличие или отсутствие поражения);
 - В) характеристика или мониторинг однажды выявленного поражения.
6. Обнаружение кариозного поражения:
 - А) комплексный процесс, при котором суммируется вся доступная информация о кариозной болезни у пациента;
 - Б) объективный метод выявления заболевания (наличие или отсутствие поражения);
 - В) характеристика или мониторинг однажды выявленного поражения.
7. К основным методам диагностики кариозной болезни относят:
 - А) опрос;
 - Б) осмотр;
 - В) цифровая рентгенография;
 - Г) метод фиброоптической трансиллюминации;
 - Д) перкуссии.

8. К дополнительным методам диагностики кариеса относят:

- А) витальное окрашивание;
- Б) избирательная сепарация;
- В) метод количественной световой флюоресценции;
- Г) опрос;
- Д) осмотр.

9. К недостаткам индекса интенсивности кариеса зубов Всемирной организации здравоохранения (WHO, 1997) относится:

- А) простота в использовании;
- Б) возможность оценить распространенность и интенсивность кариозного процесса;
- В) проведение диагностики кариеса с уровня кариеса дентина (Д3);
- Г) отсутствие учета риска развития кариеса, нуждаемости в лечении, активности кариозных поражений;
- Д) не включает кариес цемента корня.

10. К преимуществам индекса, учитывающего активность кариозных поражений Nyvad (1999) относят:

- А) учет ранних стадий кариозного процесса;
- Б) оценку риска возникновения кариеса зубов;
- В) учет активности кариозных поражений;
- Г) необходимость предварительного очищения зубов от мягкого зубного налета, хорошие условия осмотра.

Ответы на тестовые вопросы:

1 — А; 2 — А, Б, В; 3 — В; 4 — А; 5 — В; 6 — Б; 7 — А, Б, Д;
8 — А, Б, В; 9 — В, Г, Д; 10 — А, Б, В.

Литература

1. *Александрова, Л. Л.* Диагностика в терапевтической стоматологии : учеб.-метод. пособие / Л. Л. Александрова, Н. Н. Пустовойтова, Ю. Н. Юрчук. Минск : БГМУ, 2007. 56 с.
2. *Казеко, Л. А.* Современные подходы в диагностике кариеса зубов / Л. А. Казеко, С. М. Тихонова, Н. Н. Пустовойтова // *Стоматол. журнал.* 2007. С. 251–255.
3. *Леус, П. А.* Кариес зубов. Этиология, патогенез, эпидемиология, классификация : учеб.-метод. пособие / П. А. Леус. Минск : БГМУ, 2007. 35 с.
4. *Модринская, Ю. В.* Методы выявления факторов риска и ранняя диагностика кариеса зубов : учеб.-метод. пособие / Ю. В. Модринская, С. М. Тихонова. Минск : БГМУ, 2003. 48 с.
5. *Реброва, О. Ю.* Статистический анализ медицинских данных / О. Ю. Реброва. М. : Медиасфера, 2002. 312 с.
6. *Авива, П.* Наглядная статистика в медицине : учеб. пособие. Серия «Экзамен на отлично» / П. Авива, К. Себин. М. : ГЭОТАР-МЕД, 2000. 144 с.
7. *Пустовойтова, Н. Н.* Изучение воспроизводимости международной системы диагностики и оценки кариеса зубов (ICDAS II, 2005) / Н. Н. Пустовойтова // *Стоматол. журнал.* 2009. № 4. Т. 10. С. 315–318.
8. *Рабухина, Н. А.* Рентггенодиагностика в стоматологии / Н. А. Рабухина, А. П. Аржанцев. М. : Медицинское информационное агентство, 1999. 452 с.
9. *Терапевтическая стоматология* : учебник / Е. В. Боровский [и др.] ; под ред. Е. В. Боровского, Ю. М. Максимовского. М. : Медицина, 1998. 736 с.
10. *Тихонова, С. М.* Диагностика кариозной болезни у детей в возрасте 7–10 лет, проживающих в г. Минске / С. М. Тихонова, Н. Н. Пустовойтова // *Стоматология детского возраста и профилактика.* 2008. № 3 (26). Т. 7. С. 21–25.
11. *Baelum, V.* Dental caries paradigms in diagnostic and research / V. Baelum, J. Heidmann, B. Nyvad // *Eur. J. Oral. Sci.* 2006. № 114. P. 263–277.
12. *Dental caries : the disease and its clinical management* / O. Fejerskov [et al.]. 2nd ed. Oxford, Blackwell Munksgaard, 2008. 616 p.
13. *Fejerskov, O.* Dental caries : the disease and its clinical management / O. Fejerskov, E. A. M. Kidd. Blackwell Munksgaard, 2003. 350 p.
14. *International Caries Detection and Assessment System (ICDAS).* www.icdas.org/.
15. *Ismail, A. I.* Evidence-based dentistry in clinical practice / A. I. Ismail, J. D. Bader // *J. Am. Dent. Assoc.* 2004. № 135. P. 78–83.
16. *Ismail, A. I.* Visual and visual-tactile detection of dental caries / A. I. Ismail // *J. Dent. Res.* 2004. № 83 (Special Issue). P. 56–66.
17. *Kidd, E. A. M.* What constitutes dental caries? Histopathology of carious enamel and dentin related to the action of cariogenic biofilms / E. A. M. Kidd, O. Fejerskov // *J. Dent. Res.* 2004. № 83. P. 35–38.
18. *Machiulskiene, V.* A comparison of clinical and radiographic caries diagnoses in posterior teeth of 12-year-old Lithuanian children / V. Machiulskiene, B. Nyvad, V. Baelum // *Caries Res.* 1999. № 33. P. 340–348.
19. *Nyvad, B.* Active root surface caries converted into inactive caries as a response to oral hygiene / B. Nyvad, O. Fejerskov // *Scand. J. Dent. Res.* 1986. № 94. P. 281–284.
20. *Nyvad, B.* Construct and predictive validity of clinical diagnostic criteria assessing lesion activity / B. Nyvad, V. Machiulskiene, V. Baelum // *J. Dent. Res.* 2003. № 82. P. 117–22.

21. *Nyvad, B.* Reliability of a new caries diagnostic system differentiating between active and inactive caries lesion / B. Nyvad, V. Machiulskiene, V. Baelum // *Caries Res.* 1999. № 33. P. 252–260.

22. *Pitts, N. B.* Detection, Assessment, Diagnosis, and Monitoring of Caries : monogr. / N. B. Pitts // *Oral Sci.* Basel, Karger. 2009. Vol. 21. P. 15–41.

23. *Pitts, N. B.* International Consensus Workshop on Caries Clinical Trials (ICW-CCT) — final consensus statements : agreeing where the evidence laeds / N. B. Pitts, J. Stamm // *J. Dent. Res.* 2004. № 83 (Special Issue C). P. 125–8.

24. *Pitts, N. B.* Modern concept of caries measurement / N. B. Pitts // *J. Dent. Res.* 2004. № 83. P. 43–47.

РЕПОЗИТОРИЙ БГМУ

Оглавление

Введение.....	3
Особенности диагностического процесса при выявлении кариеса зубов.....	4
Принципы доказательной медицины в стоматологии	6
Современные основы понимания термина «кариес»	6
Факторы риска возникновения кариеса зубов	10
Концепция «здоровья» и «болезни»	11
Достоверность и надежность диагностических методов.....	12
Использование классификаций	13
Методы диагностики кариеса зубов.....	15
Визуальный осмотр.....	15
Клинические диагностические системы кариеса.....	18
Индекс интенсивности кариеса зубов (КПУ) (Klein, Palmer, Knutson, 1930).....	18
Индекс интенсивности кариеса зубов Всемирной организации здравоохранения (WHO, 1997)	19
Индекс оценки глубины кариозного поражения (Ekstrand et al., 1995, 1997).....	20
Индекс оценки активности кариозных поражений (Nyvad et al., 1999)	21
Международная система диагностики и оценки кариеса зубов (ICDAS, 2002).....	23
Дополнительные методы при визуальной диагностике кариеса.....	26
Использование увеличения.....	26
Витальное окрашивание.....	27
Избирательная сепарация зубов.....	27
Аппаратурные методы диагностики кариеса	28
Рентгенография	29
Цифровая рентгенография	34
Метод лазерной флюоресцентной диагностики («DIAGNOdent»).....	34
Фиброоптическая трансиллюминация (Fiber-Optic Transillumination — FOTI)	36
Электрометрический метод измерения электропроводимости твердых тканей зуба (Electrical conductance measurements, ECM).....	36
Метод количественной световой флюоресценции (Quatitative Light-induced Fluorescence, QLF)	37
Особенности использования дополнительных методов	37
Заключение	39
Тестовые вопросы	40
Литература	42