

Э.Х. Безденко

**ОПЕРАТИВНОЕ ЛЕЧЕНИЕ ПАЦИЕНТОВ С ОБЛИТЕРИРУЮЩИМ
АТЕРОСКЛЕРОЗОМ СОСУДОВ НИЖНИХ КОНЕЧНОСТЕЙ,
ОСЛОЖНЕННЫМ РАЗВИТИЕМ КРИТИЧЕСКОЙ ИШЕМИИ НА ФОНЕ ИН-
ФЕКЦИИ COVID-19**

Научный руководитель: ассист., п/п-к м/с А.В. Данильчик

Кафедра военно-полевой хирургии

Белорусский государственный медицинский университет, г. Минск

E.H. Bezdenko

**SURGICAL TREATMENT OF PATIENTS WITH OBLITERATING ATHERO-
SCLEROSIS OF THE VESSELS OF THE LOWER EXTREMITIES, COMPLI-
CATED BY THE DEVELOPMENT OF CRITICAL ISCHEMIA AGAINST THE
BACKGROUND OF COVID -19 INFECTION**

Tutor: assist. A.V. Danilchyk

Department of Military Field Surgery

Belarusian State Medical University, Minsk

Резюме. В настоящее время большое значение уделяется вопросам влияния коронавирусной инфекции на проблему облитерирующего склероза сосудов нижних конечностей. В данной научной работе проанализированы течение и исход ОАСНК, осложненного развитием критической ишемии у пациентов с COVID-19.

Ключевые слова: атеросклероз, COVID-19, реваскуляризация, ампутация, критическая ишемия.

Resume. Currently, great importance is being paid to the impact of coronavirus infection on the problem of obliterating sclerosis of the vessels of the lower extremities. In this scientific work, attention can be paid to the course and outcome of OASLE, complicated by the development of critical ischemia in patients with COVID -19.

Keywords: atherosclerosis, COVID-19, revascularization, amputation, critical ischemia.

Актуальность. В настоящее время хронической артериальной недостаточностью нижних конечностей страдает 2–3% населения, среди этих больных облитерирующий атеросклероз артерий – у 80–90% [1]. Развивающаяся при данном заболевании декомпенсация кровообращения существенно снижает качество жизни, приводит к длительной временной или стойкой потере трудоспособности и нередко заканчивается летальным исходом [2]. На фоне пандемии новой коронавирусной инфекции проблема облитерирующего атеросклероза сосудов нижних конечностей продолжает сохранять свою значимость. COVID-19, сопровождающийся повышением вязкости крови и развитием гиперкоагуляционного синдрома, способен усугублять течение заболевания и повышать риск развития критической ишемии нижних конечностей, а также влиять на послеоперационные результаты [3].

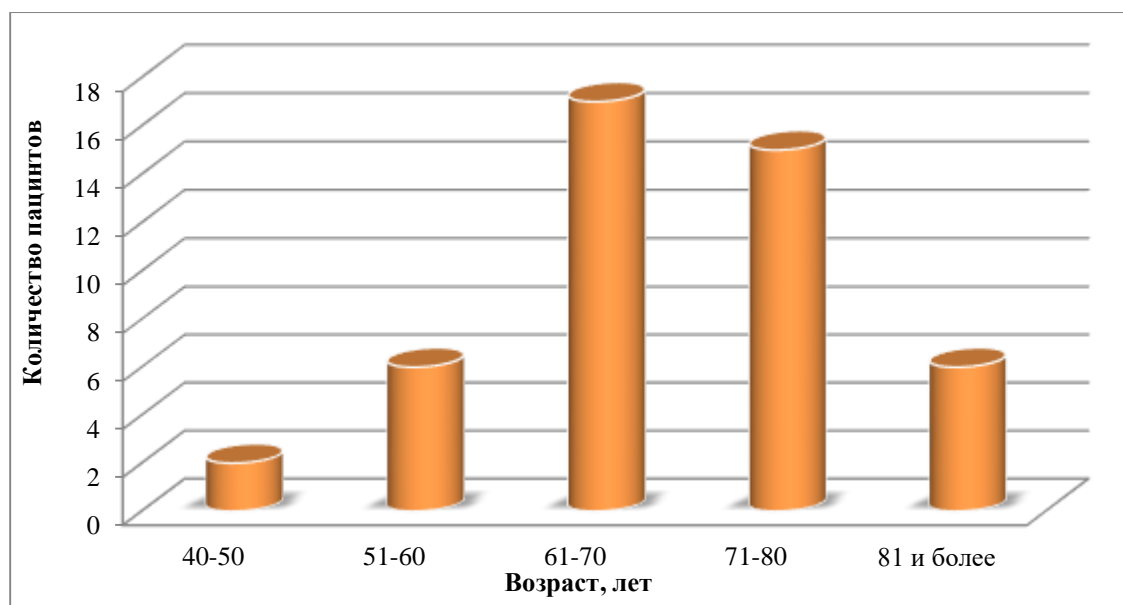
Цель: изучить структуру и результаты оперативных вмешательств у пациентов с облитерирующим атеросклерозом сосудов нижних конечностей, осложненным развитием критической ишемии на фоне инфекции, вызванной вирусом SARS-COV-2.

Задачи:

1. провести ретроспективный анализ историй болезни пациентов с ОАСНК, осложненным критической ишемией на фоне инфекции, вызванной COVID-19;
2. проанализировать структуру оперативных вмешательств, выполненных у пациентов с критической ишемией при ОАСНК на фоне коронавирусной инфекции;
3. изучить результаты оперативного лечения критической ишемии у пациентов с ОАСНК при сопутствующей коронавирусной инфекции.

Материалы и методы. В исследование были включены результаты ретроспективного анализа 48 историй болезни пациентов, проходивших лечение в хирургическом инфекционном отделении УЗ «4-я ГКБ им. Н.Е. Савченко» в период с марта 2020 по сентябрь 2021 года, у которых был положительный результат ПЦР теста на COVID-19 и выявленный облитерирующий атеросклероз сосудов нижних конечностей, осложненный критической ишемией, требующей срочного оперативного лечения.

Результаты и их обсуждение. Общее количество пациентов составило 46 человек, из них: мужчин - 37 (80,4%), женщин - 9 (19,6%). Возрастная характеристика: 41-50 лет - 2 (4,3%) пациента, 51-60 лет – 7 (15,2%), 61-70 лет – 17 (37%), 71-80 лет – 14 (30,4%), 81-90 – 6 (13%) (диагр. 1).



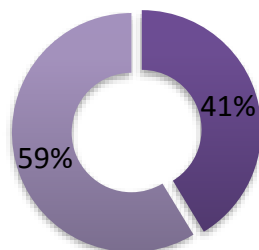
Диагр. 1 – Распределение пациентов по возрасту

В зависимости от проведенных оперативных вмешательств пациенты были разделены на 4 группы.

У 19 (41,3%) пациентов была выполнена ампутация на уровне бедра и голени. У 27 (58,7%) пациентов была выполнена реваскуляризация конечностей (тромбэктомия либо шунтирование), из них: у 16 (59,3%) пациентов последующих осложнений не отмечено; 6 (22,2%) пациентам потребовалось повторное оперативное вмешательство в связи с развитием тромбоза шунта либо ретромбоза в раннем послеоперационном периоде; у 5 (18,5%) пациентов отмечена безуспешная реваскуляризация с последующей ампутацией на уровне бедра (диагр. 2,3).

Оперативное вмешательство

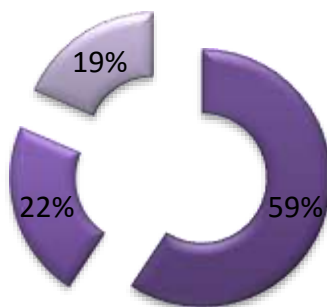
■ Ампутация ■ Реваскуляризация



Диagr. 2 – Распределение пациентов по виду оперативного вмешательства

Реваскуляризация

■ Успешная ■ Повторная ■ Ампутация

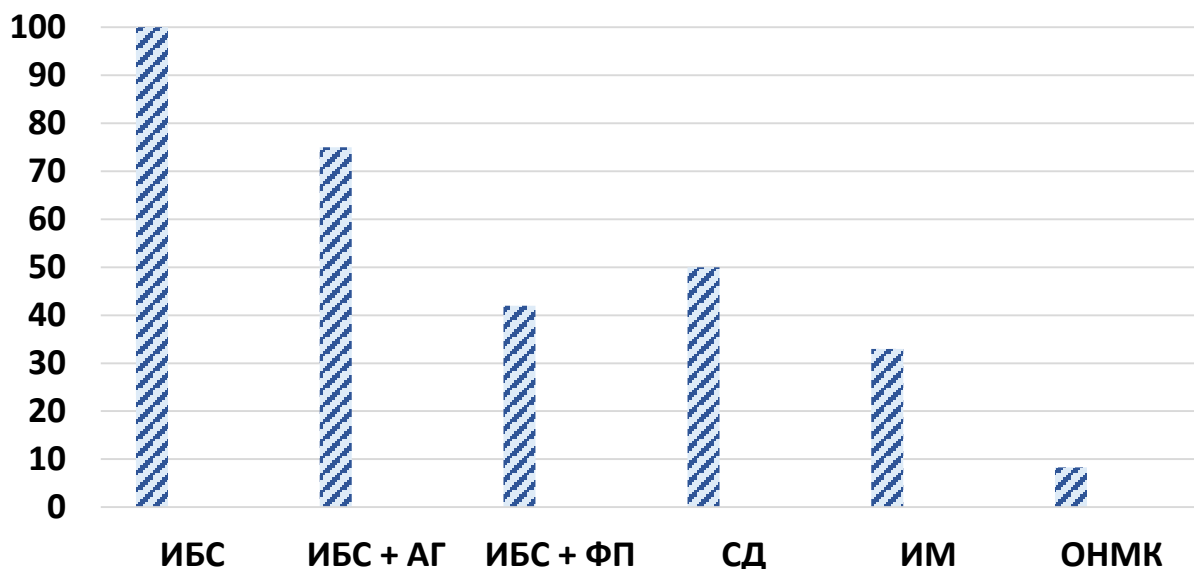


Диagr. 3 – Распределение пациентов в зависимости от результата реваскуляризации конечности

У всех пациентов были отмечены изменения в результатах коагулограммы: повышение содержания фибриногена ($7,11 \pm 2,23$ г/л при норме $2,76 - 4,71$ г/л) и повышение уровня D-димеров ($1132 \pm 337,2$ нг/мл при норме $0-243$ нг/мл), что соответствует развитию гиперкоагуляционного синдрома. Гиперкоагуляционный синдром характерен для коронавирусной инфекции и способен повысить риск тромбообразования и, как следствие, развития критической ишемии [4].

В послеоперационном периоде скончались 12 (26,1%) пациентов, из них по 4 пациента (по 33,3%) из 1 и 2 групп, 1 пациент (8,3%) из 3 группы, 3 (25%) – из 4 группы.

Все умершие имели сопутствующую сердечно-сосудистую патологию: ИБС (100%), ИБС в сочетании с АГ (75%), ИБС в сочетании с ФП (42%). У 6 пациентов (50%) фоновым заболеванием был сахарный диабет; у 4 (33,3%) в анамнезе отмечен перенесенный инфаркт миокарда, у 1 (8,3) – острое нарушение мозгового кровообращения (диagr. 4).



Диагр. 4 – Сопутствующая патология у умерших

Выводы: при ОАСНК, осложненном критической ишемией на фоне COVID-19, нередко возникает необходимость в выполнении повторных оперативных вмешательств, что свидетельствует о негативном влиянии коронавирусной инфекции на организм пациента и может быть связано с развитием гиперкоагуляционного синдрома. Развитие критической ишемии при ОАСНК при сопутствующей коронавирусной инфекции сопровождается высоким риском инвалидизации, поскольку у более чем половины пациентов возникает необходимость в ампутации нижней конечности на уровне бедра или голени. Высокий риск летального исхода при ОАСНК, осложненном критической ишемией на фоне COVID-19 связан с сопутствующей патологией, а также с количеством оперативных вмешательств.

Литература

1. Кошкин В.М., Дадова Л.В., Кунижев и др. Консервативная терапия больных хроническими облитерирующими заболеваниями артерий нижних конечностей. М., 2002.
2. Савельев В.С., Кошкин В.М. Критическая ишемия нижних конечностей. М.: Медицина, 1997. 160 с.
3. Sastry S, Cuomo F, Muthusamy J. COVID-19 and thrombosis: The role of hemodynamics. Thromb Res. 2022 Apr;212:51-57.
4. Acharya Y, Alameer A, Calpin G, Alkhattab M, Sultan S. A comprehensive review of vascular complications in COVID-19. J Thromb Thrombolysis. 2022 Apr;53(3):586-593.