

Е. Н. Кириллова<sup>1</sup>, С. А. Павлюкова<sup>1</sup>, Д. А. Давыдов<sup>2</sup>

## ПАТОЛОГИЯ ЭНДОМЕТРИЯ ПРИ СИНДРОМЕ ПОЛИКИСТОЗНЫХ ЯИЧНИКОВ У ЖЕНЩИН С БЕСПЛОДИЕМ

УО «Белорусский государственный медицинский университет»,<sup>1</sup>  
РНПЦ ОМР им. Н. Н. Александрова, г. Минск, Республика Беларусь<sup>2</sup>

Синдром поликистозных яичников (СПКЯ) является одним из наиболее частых эндокринных расстройств у женщин репродуктивного возраста. При данной патологии морфофункциональные характеристики эндометрия имеют особенности, обуславливающие нарушения реализации репродуктивной функции и неблагоприятные исходы гестации, а также риск развития рака эндометрия. Согласно проведенному исследованию нормальная характеристика эндометрия обнаружена у 22 (44,9 %). В структуре патологии эндометрия у пациенток с СПКЯ значительную долю составили полипы – 16 (32,6 %) пациенток, хронический эндометрит – 30 (61,2 %), простая гиперплазия эндометрия – 7 (14,2 %). Отмечены также функциональные нарушения: пролиферативный эндометрий с нарушениями (ановуляторный эндометрий) обнаружен у 9 пациенток (18,3 %), гипоплазия эндометрия – у 7 (14,2 %). Высокая частота морфологически верифицированного эндометрита может объяснять репродуктивные неудачи у данной категории пациенток. При СПКЯ отмечается высокая частота патологии эндометрия, что обуславливает необходимость разработки новых клинических подходов для комплексной диагностики и дифференцированной коррекции нарушений.

**Ключевые слова:** синдром поликистозных яичников, эндометрий, хронический эндометрит.

E. N. Kirillova, S. A. Pavlukova, D. A. Davydov

## ENDOMETRIAL PATHOLOGY IN POLYCYSTIC OVARY SYNDROME WOMEN WITH INFERTILITY

Polycystic ovary syndrome (PCOS) is one of the most common endocrine disorders in women of reproductive age. In this pathology, the morphofunctional characteristics of the endometrium have features that cause violations of the realization of reproductive function and unfavorable outcomes of gestation, as well as the risk of developing endometrial cancer. According to the study, the normal characteristic of the endometrium was found in 22 (44.9 %). In the structure of endometrial pathology in patients with PCOS, endometrial polyps accounted for a significant proportion – 16 (32.6 %) patients, chronic endometritis – 30 (61.2 %), simple endometrial hyperplasia – 7 (14.2 %). Functional pathology was also noted: proliferative endometrium with pathology (anovulatory endometrium) was found in 9 patients (18.3 %), endometrial hypoplasia – in 7 (14.2 %). PCOS has a high incidence of endometrial pathology, which necessitates the development of clinical approaches for the diagnosis and correction of the pathology.

**Key words:** polycystic ovary syndrome, endometrium, chronic endometritis.

Проблема лечения бесплодия занимает особое место в медицине, поскольку оказывает значимое влияние на демографические и экономические показатели страны. В настоящее время бесплодием страдает 10–20 % супружеских пар, при этом

около 40 % случаев приходится на женское бесплодие [1]. Общепризнанными факторами, влияющими на рост частоты бесплодия являются экологические факторы, снижение уровня здоровья населения, изменение установок репродуктивного поведения насе-

ления, в том числе тенденция к рождению ребенка в более позднем возрасте.

Важнейшей составляющей многофакторной структуры бесплодного брака является эндокринное бесплодие, а среди причин, связанных с эндокринными нарушениями – синдром поликистозных яичников (СПКЯ). Частота распространенности СПКЯ среди женщин репродуктивного возраста составляет 4–10 %, что делает его одним из наиболее часто встречающихся заболеваний. По данным различных исследователей показано, что на СПКЯ приходится более половины всех случаев эндокринного бесплодия, а в структуре причин бесплодного брака на СПКЯ приходится 20–22 % [1, 3].

Клинические проявления и последствия СПКЯ весьма разнообразны, зависят от возраста, сопровождаются различными коморбидными состояниями и наиболее часто включают в себя андрогензависимые дерматопии, ановуляторное бесплодие, нарушения менструальной функции, патологию эндометрия, метаболические нарушения (резистентность к инсулину, нарушения толерантности к глюкозе, риск развития сахарного диабета 2 типа), риск развития психологических изменений [6].

Кардинальным клиническим признаком, приводящим к нарушению репродуктивной функции, является олиго/ановуляция. В связи с гетерогенностью СПКЯ обоснованного патогенетического лечения в настоящее время не существует. Терапия носит преимущественно симптоматический характер и при лечении бесплодия направлена преимущественно на восстановление овуляторного менструального цикла и фертильности, в том числе и с помощью ЭКО [3].

Однако, несмотря на существующие достижения в восстановлении репродуктивной функции женщин, страдающих эндокринным бесплодием, связанным с СПКЯ, часто отмечается неполнота достигнутого эффекта. Одной из причин этой ситуации может быть недооценка роли изменений эндометрия при СПКЯ, наличие неполноценной секреторной трансформации эндометрия на фоне гормональных нарушений, которые приводят к дефектам имплантации и повторным выкидышам.

Ряд исследований показали, что эндометрий у женщин репродуктивного возраста с СПКЯ отличается от эндометрия женщин репродуктивного возраста без эндокринных нарушений как морфологически, так и функционально, что может влиять на частоту бесплодия и приводить к нарушениям имплантации. Среди нарушений состояния эндометрия наиболее часто описаны гиперпластические процессы эндометрия, хронический эндометрит и гипопластический эндометрий. Актуальность выявления патологии эндометрия у женщин с СПКЯ также связана с более ранним возникновением у них рака эндометрия (РЭ). В представленном мета-анализе Chittenden V. G. et al. отмечено, что частота РЭ эндометрия в три раза выше у пациенток с СПКЯ по сравнению с контрольной группой женщин, сопоставимых по возрасту и индексу массы тела (ОШ 2,70, 95 % ДИ 1,00–7,29) [5]. В более

поздних исследованиях Nauola Z. et al. установили, что риск развития РЭ у пациенток с СПКЯ в течение жизни составляет 9 % по сравнению с 3 % у женщин общей популяции [7]. Несмотря на общепринятое мнение о наиболее частом возникновении РЭ при гиперплазии эндометрия, примерно в 20 % случаев он может выявляться на фоне атрофического эндометрия, причем с худшим прогнозом. Однако, существует ограниченное число исследований «тонкого эндометрия» у пациенток с СПКЯ, хотя толщина эндометрия связана с его рецептивностью и напрямую коррелирует с успешной имплантацией. Наиболее частой причиной, которая ассоциирована с патологией эндометрия и репродуктивными неудачами, сегодня считается хронический эндометрит (ХЭ) [3, 4, 8]. ХЭ, как отдельная нозологическая структура, впервые выделен только в 1975 году, а в 1981 году Greenwood S. M. et al. было показано, что в эндометрии в воспалительный процесс вовлекается не только функциональный слой, подверженный ежемесячной десквамации, но и базальный слой слизистой оболочки матки. По данным разных авторов среди женщин с бесплодием частота ХЭ варьирует от 2,8 до 68 %. Необходимо отметить, что ХЭ, как правило, протекает бессимптомно, и у 35–40 % пациенток какие-либо клинические симптомы заболевания отсутствуют, что подтверждает важность своевременной диагностики морфологического состояния у женщин с бесплодием [5].

В основе диагностики патологических состояний эндометрия лежит морфологический метод исследования. Оценка полученных микропрепаратов осуществляется с использованием световой микроскопии. Стандартное исследование включает в себя описание гистогрaмм. Для установления причины нарушения процесса имплантации, связанной с дефектами эндометриальной рецептивности или наличием хронического эндометрита, используется иммуногистохимический метод, который заключается в определении точной локализации определенного антигена с помощью меченных антител к нему, что позволяет идентифицировать клетки различных типов по их уникальным маркерным признакам, в том числе выявить экспрессию рецепторов к основным половым гормонам [2, 9].

Все вышеизложенное обуславливает необходимость полноценного исследования состояния эндометрия при СПКЯ.

**Цель исследования:** установить частоту и структуру нарушений состояния эндометрия при синдроме поликистозных яичников у женщин с бесплодием.

**Материалы и методы.** Проведено обследование 49 пациенток с диагнозом СПКЯ и бесплодием в возрасте от 24 до 43 лет (средний возраст  $29,4 \pm 4,3$  года), обратившихся в клинику репродукции в 2018–2022 гг. Диагностика СПКЯ основывалась на наличии любых 2-х из 3-х критериев согласно Консенсусу европейских экспертов 2003 г. (ASRM/ESHRE): наличие овуляторной дисфункции, гиперандрогенизма (клиническая или биохимическая гиперандрогения), поликистозная

трансформация яичников по данным ультразвукового исследования. Диагноз учитывал исключение состояний с симптоматикой, сходной с СПКЯ: гиперпролактинемии, гипотиреоза, неклассической формы врожденной дисфункции коры надпочечников. Диагноз бесплодие выставлялся через год регулярной половой жизни без использования контрацепции.

Всем пациенткам было проведено: сбор анамнеза, стандартное бимануальное гинекологическое исследование, трансвагинальное ультразвуковое исследование в I (5–7 день) и II (21–23 день) фазу менструального цикла Voluson E8, с использованием трансвагинального датчика (5,0–8,0 МГц), исследование гормонального статуса. Всем женщинам выполнена гистероскопия в сочетании с биопсией эндометрия или отдельным диагностическим выскабливанием и полипэктомией в зависимости от показаний на 8–12-й день менструального цикла с последующим гистологическим и иммуногистохимическим исследованием биоптатов эндометрия. Гистологическое исследование проведено по стандартной методике с окраской гематоксилином и эозином.

При оценке состояния эндометрия учитывалось наличие следующих вариантов [2, 9]:

1. Варианты нормального биоптата эндометрия (нормальный пролиферативный/нормальный секреторный эндометрий).

2. Патология:

2.1. Пролиферативный эндометрий с нарушениями или ановуляторный эндометрий или пролиферативный эндометрий со структурными нарушениями, обусловленными длительным некомпенсированным влиянием эстрогенов.

2.2. Гипопластический эндометрий.

2.3. Предопухольные заболевания (гиперплазия без атипии, атипическая гиперплазия).

2.4. Полип эндометрия (железистый, фиброзный, железисто-фиброзный).

2.5. Эндометриальная карцинома.

2.6. Хронический эндометрит (признаки: склероз сосудов, склероз стромы, лимфоидная инфильтрация).

Иммуногистохимическое исследование включало определение уровня экспрессии CD 138. Иммуногистохимическое исследование проведено в парафиновых срезах биоптатов эндометрия с использованием провоспалительного маркера CD 138 (клон M115) производства Dako Cytomation в стандартном разведении 1:50. Результаты реакций для CD 138 оценивались по наличию или отсутствию положительной цитоплазматической реакции отдельных клеток в строме эндометрия.

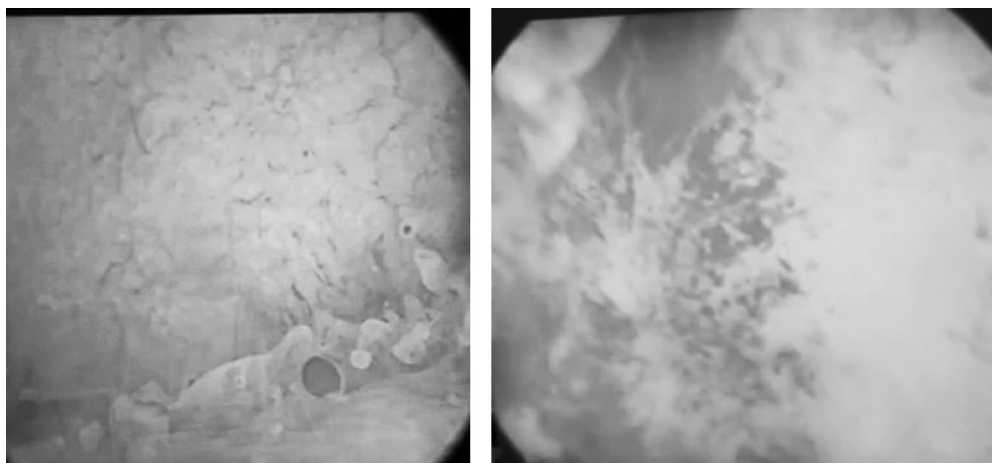
### Результаты и обсуждение

Длительность бесплодия обследованных пациенток составила от 1 года до 9 лет (в среднем  $3,9 \pm 1,6$  года). Изучение менструальной функции обследованных женщин с СПКЯ показало, что возраст менархе был от 10 до 16 лет и в среднем составил  $13,96 \pm 2,17$  года; продолжительность менструального цикла на момент обследования была от 27 до 48 дней ( $35,12 \pm 9,61$  дней); продолжительность менструального кровотечения – от 4 до 8 дней ( $6,14 \pm 2,07$  дней). Диагноз первичное бесплодие имела 31 (63,2 %) пациентка, вторичное – 18 (36,7 %).

При проведении трансвагинального УЗИ органов малого таза у 9 пациенток (18,4 %) выявлена миома матки, у 6 (12,2 %) – признаки аденомиоза, у 12 (24,5 %) – полип эндометрия. В ходе исследования отмечено изменения эндометрия, не соответствующие фазе менструального цикла: в 11 (22,4 %) случаях тонкий эндометрий к соответствующей фазе цикла (М-эхо составило 5 мм и менее), в 7 (14,3 %) – признаки гиперпластического процесса.

При гистероскопическом обследовании патологические изменения выявлены у 26 (53,1 %) пациенток с СПКЯ, при этом наиболее часто отмечались полипы эндометрия – в 16 (32,6 %) случаев, синехии полости матки – в 3 (6,1 %), признаки хронического эндометрита – в 24 (48,9 %) случаев, гиперплазия эндометрия – в 5 (10,2 %).

Гистероскопическими критериями хронического эндометрита являлись (рисунок 1):



А

В

Рисунок 1. Гистероскопическая картина хронического эндометрита у пациенток с СПКЯ: А – микрополипы, В – очаговая гиперемия и отек эндометрия

1) изменение структуры эндометрия и её несоответствие фазе менструального цикла – у 24 (48,9 %) пациенток;

2) отёк и гиперемия слизистой оболочки – у 22 (44,9 %) пациенток;

3) микрополипы (структурные образования эндометрия до 1–2 мм) – у 18 (36,7 %) пациенток.

Морфологическое исследование биоптатов эндометрия у женщин с СПКЯ и бесплодием выявило нормальную характеристику у 22 (44,9 %) женщин, из них преобладал эндометрий пролиферативного типа (21 (95,4 %) случай).

В структуре патологических состояний эндометрия у пациенток с СПКЯ значительную долю составили полипы эндометрия – 16 (32,6 %) пациенток (преимущественно железистые полипы гиперпластического типа), хронический эндометрит – 30 (61,2 %) женщин, простая гиперплазия эндометрия – 7 (14,2 %) женщин. Отмечены также функциональные изменения эндометрия: пролиферативный эндометрий с нарушениями (ановуляторный эндометрий) обнаружен у 9 пациенток (18,3 %), гипоплазия эндометрия – у 7 пациенток (14,2 %). Проллиферативный эндометрий с нарушениями (или ановуляторный эндометрий) определяли на основании следующих признаков: наличие желёз пролиферативного типа с митотической активностью и беспорядочно расположенные кистозно-изменённые железы, псевдомногорядность расположения ядер, трубчатая метаплазия эпителия, обильная строма [2].

Значительную долю случаев составила также сочетанная патология: обнаружена сочетанная патология эндометрия: хронический эндометрит в сочетании с полипом эндометрия – у 11 (22,4 %) женщин, хронический эндометрит в сочетании с гиперплазией эндометрия – у 3 (6,1 %) женщин.

В настоящее время золотым стандартом диагностики хронического эндометрита признан иммуногистохимический метод выявления в эндометрии плазматических клеток, несущих на своей поверхности специфический маркёр CD-138+. Обоснованием данного способа диагностики является факт того, что воспаление нередко развивается только локально, вызывая нарушение функции органа, и всегда сопровождается изменениями параметров системного и локального иммунитета [3]. Ключевым маркёром хронического эндометрита является выявление в исследуемом фрагменте эндометрия 5 и более плазматических клеток. Однако постановка данного диагноза допускается также при наличии меньшего числа плазматических клеток при условии ярко выраженных морфологических изменений в эндометрии.

В результате иммуногистохимического исследования биоптатов эндометрия с определением CD-138 позитивных клеток с морфологией плазматических клеток более 5 в поле зрения (x40) хронический эндометрит был обнаружен у 34 (69,4 %) женщин с СПКЯ и бесплодием. При оценке выраженности экспрессии CD138

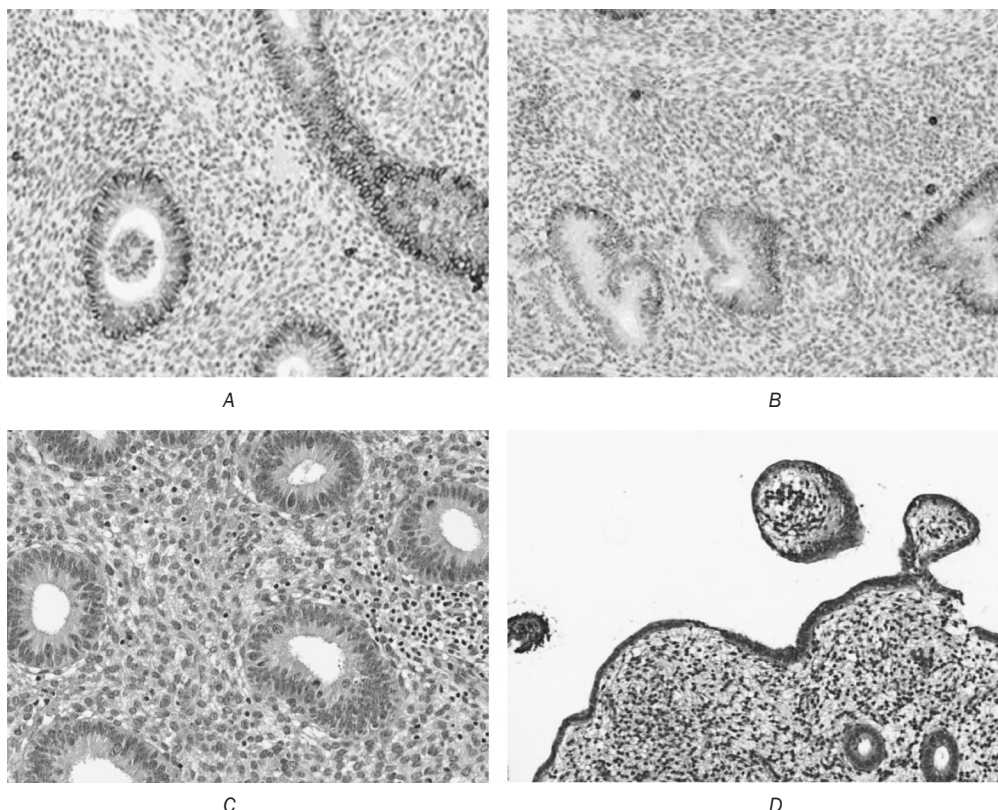


Рисунок 2. Хронический эндометрит. А, В – пролиферация плазматических клеток, инфильтрация стромы (иммуногистохимическая реакция с антителом CD138),  $\times 1000$ ; С – эндометрий фазы пролиферации с очаговой лимфоидной инфильтрацией с формированием лимфоидных фолликулов (окраска гематоксилином и эозином,  $\times 400$ ); D – псевдополиповидные выпячивания на поверхности эндометрия (окраска гематоксилином и эозином,  $\times 1000$ )

на основании количества обнаруженных в поле зрения  $\times 40$  плазматических клеток установлена слабо выраженная экспрессия в 7 (20,6 %) случаях, умеренно выраженная – в 18 (52,9 %) случаях, выраженная – в 9 (26,5 %) случаях (рисунок 2).

Учитывая высокую частоту хронического эндометрита у пациенток с СПКЯ и репродуктивными нарушениями, нами проведена оценка характерных морфологических маркеров. Наиболее характерными морфологическими критериями, выявленными при хроническом эндометрите, являлись лимфоцитарная инфильтрация стромы эндометрия – в 28 (82,4 %) случаях; фиброз стромы – у 14 (41,2 %) пациенток; несоответствие структуры желез эндометрия фазе менструального цикла – у 18 (52,9 %) пациенток; наличие клубков спиральных артерий – 21 (61,7 %), фолликулоподобные скопления лимфоцитов в строме – у 11 (32,4 %) пациенток; псевдополиповидные выпячивания на поверхности эндометрия – у 13 (38,2 %) пациенток.

Выявленные в нашем исследовании изменения эндометрия указывают на наличие у пациенток с СПКЯ не только рисков эндокринного бесплодия, но и вовлеченность в процесс морфо-функциональных изменений эндометрия. Высокая частота выявления эндометрита у данной категории женщин может быть обусловлена циркуляцией провоспалительных цитокинов, таких как ИЛ 6, ИЛ-8, ФНО- $\alpha$ , дисрегуляция которых ассоциируется с ожирением, инсулинорезистентностью и гиперандрогенией [1, 3]. Некоторые исследования указывают на прогенирующую роль андрогенов и лютеинизирующего гормона на развитие неспецифического воспалительного процесса в эндометрии. При этом хронический эндометрит отражает хроническую субклиническую воспалительную дисфункцию эндометрия, обуславливая пролиферацию капилляров, фиброз, glandулярную дистрофию и деструкцию эндометриальной микросреды, что в свою очередь оказывает влияние на рецептивность эндометрия и, соответственно, приводит к нарушению процессов имплантации [6].

У обследованных женщин с СПКЯ отмечается высокая частота гистологически подтвержденной патологии эндометрия, в структуре которой наиболее часто выявляется хронический эндометрит. Всё вышезложенное обуславливает необходимость разработки дифференцированного клинического подхода для своевременного выявления патологических состояний эндометрия у пациенток с бесплодием при СПКЯ.

### Литература

1. Ковалева, Ю. В. Лечение ановуляторного бесплодия у больных с синдромом поликистозных яичников / Ю. В. Ковалева // Проблемы репродукции. Материалы IV международного конгресса по репродуктивной медицине. – 2011. – 319 с.
2. Кондриков, Н. И. Патология матки. Руководство для врачей / Н. И. Кондриков, И. В. Баринаова. – 2-е изд. – М.: Практическая медицина, 2019. – 352 с.

3. Кулаков, В. И. Вспомогательные репродуктивные технологии – настоящее и будущее / В. И. Кулаков // Лечение женского и мужского бесплодия. – М.: Медицинское Информационное Агентство, 2005. – С. 11–12.

4. Оразов, М. Р. Хронический эндометрит: патогенез, диагностика, лечение и его связь с бесплодием / М. Р. Оразов, Л. М. Михалева, П. А. Семенов // Клиническая и экспериментальная морфология. – М., 2020. – № 2. – С. 16–25.

5. Chittenden, B. G. Polycystic Ovary Syndrome and Risk of Gynaecological Cancer: A Systematic Review / B. Chittenden, G. Fullerton, A. Maheshwari, S. Bhattacharya // *Reprod Biomed.* – 2009. – № 3. – P. 398–405.

6. Cicinelli, E. Chronic Endometritis in Patients with Unexplained Infertility: Prevalence and Effects of Antibiotic Treatment on Spontaneous Contraception / E. Cicinelli, M. Matteo, G. Trojano, P. Mitola, R. Tinelli, A. Vitagliano, F. Crupano, A. Lepera, G. Miragliotta, L. Restall // *Am J Reprod Immunol.* – 2018. – № 1.

7. Haoula, Z. Evaluating the Association between Endometrial Cancer and Polycystic Ovary Syndrome / Z. Haoula, M. Salmon, W. Atiomo // *Hum Reprod.* – 2012. – № 5. – P. 1327–31.

8. Kimura, F. Review: Chronic Endometritis and Its Effect on Reproduction / F. Kimura, A. Takebayashi, M. Inshida, A. Nacamura, J. Katayama, A. Morimune, K. Hirata, A. Takahashi, S. Tsuji // *J Obstet Gynecol Res.* – 2019. – № 5. – P. 951–960.

9. Kurman, R. World Health Organisation Classification of tumors of female reproductive organs / R. Kurman, M. Cargangi, C. Herrington, R. Young // 4th ed. – Lyon, France: IARC Press, 2014.

### References

1. Kovaleva, Yu. V. Lechenie anovulyatornogo besplodiya u bolnykh s sindromom polikistoznykh yaichnikov / Yu. V. Kovaleva // *Problemy reproduktivnoi meditsiny.* – 2011. – 319 s.

2. Kondrikov, N. I. Patologiya matki. Rukovodstvo dlya vrachei / N. I. Kondrikov, I. V. Barinova. – 2-e izdanie. – M.: Prakticheskaya meditsina, 2019. – 352 s.

3. Kulakov, V. I. Vspomogatelnye reproduktivnye tekhnologii – nastoyashchee i budushchee / V. I. Kulakov // *Lechenie zhenskogo i muzhskogo besplodiya.* – M.: Meditsinskoe Informatsionnoe Agentstvo, 2005. – S. 11–12.

4. Orazov, M. R. Hronicheskij endometrit: patogenez, diagnostika, lechenie i ego svyaz' s besplodiem / M. R. Orazov, L. M. Mihaleva, P. A. Semenov // *Klinicheskaya i eksperimental'naya morfologiya.* – M., 2020 – № 2. – S. 16–25.

5. Chittenden, B. G. Polycystic Ovary Syndrome and Risk of Gynaecological Cancer: A Systematic Review / B. Chittenden, G. Fullerton, A. Maheshwari, S. Bhattacharya // *Reprod Biomed.* – 2009. – № 3. – P. 398–405.

6. Cicinelli, E. Chronic Endometritis in Patients with Unexplained Infertility: Prevalence and Effects of Antibiotic Treatment on Spontaneous Contraception / E. Cicinelli, M. Matteo, G. Trojano, P. Mitola, R. Tinelli, A. Vitagliano, F. Crupano, A. Lepera, G. Miragliotta, L. Restall // *Am J Reprod Immunol.* – 2018. – № 1.

7. Haoula, Z. Evaluating the Association between Endometrial Cancer and Polycystic Ovary Syndrome / Z. Haoula, M. Salmon, W. Atiomo // *Hum Reprod.* – 2012. – № 5. – P. 1327–31.

8. Kimura, F. Review: Chronic Endometritis and Its Effect on Reproduction / F. Kimura, A. Takebayashi, M. Inshida, A. Nacamura, J. Katayama, A. Morimune, K. Hirata, A. Takahashi, S. Tsuji // *J Obstet Gynecol Res.* – 2019. – № 5. – P. 951–960.

9. Kurman, R. World Health Organisation Classification of tumors of female reproductive organs / R. Kurman, M. Cargangi, C. Herrington, R. Young // 4th ed. – Lyon, France: IARC Press, 2014.

Поступила 22.12.2022 г.