

В.В. Матюлевич, А.Л. Денисов

ЭФФЕКТИВНОСТЬ ПРИМЕНЕНИЯ ДОНОРСКИХ СОСУДИСТЫХ ГРАФТОВ В ХИРУРГИИ МАГИСТРАЛЬНЫХ АРТЕРИЙ НИЖНИХ КОНЕЧНОСТЕЙ

Научный руководитель: канд. мед. наук, доц. П.С. Неверов

Кафедра хирургии и трансплантологии

Белорусский государственный медицинский университет, г. Минск

V.V. Matulevich, A.L. Denisov

THE EFFECTIVENESS OF USE OF DONOR VASCULAR GRAFTS IN SURGERY OF THE MAIN ARTERIES OF THE LOWER LIMB

Tutor: associate professor P.S. Neverov

Department of Surgery and Transplantology

Belarusian State Medical University, Minsk

Резюме. В статье показана эффективность применения донорских сосудистых графтов у пациентов с нейроишемической формой синдрома диабетической стопы и облитерирующим атеросклерозом нижних конечностей. Прямая реваскуляризация донорскими венозными и артериальными аллотрансплантатами привела к заживлению дефектов мягких тканей и купированию болевого синдрома в 29 из 41 случая.

Ключевые слова: аллографт, сахарный диабет, облитерирующий атеросклероз.

Resume. The article shows the effectiveness of donor vascular grafts in patients with neuroischemic form of diabetic foot syndrome and obliterating atherosclerosis of the lower extremities. Direct revascularization with donor venous and arterial allografts resulted in the healing of soft tissue defects and pain syndrome relief in 29 of 41 cases.

Keywords: allograft, diabetes mellitus, obliterating atherosclerosis.

Актуальность. Число пациентов с облитерирующими заболеваниями артерий нижних конечностей неуклонно растет. Сахарный диабет занимает 3-е место в мире по ранней инвалидизации и смертности, а первой причиной летальных исходов являются сердечно-сосудистые заболевания и системный атеросклероз. Увеличение количества больных данными заболеваниями приводит к росту частоты ишемических поражений нижних конечностей.

В практику здравоохранения внедряются новые методы консервативного лечения, различные варианты прямой и непрямой реваскуляризации, однако вероятность потери конечности при критической ишемии остаётся достаточно высокой.

Золотым стандартом для реваскуляризации нижних конечностей ниже пупартовой связки является аутовенозный шунт [1]. Однако у ряда пациентов ранее уже производился забор собственной большой подкожной вены для реваскуляризации (аортокоронарное шунтирование). Также вена может быть гипоплазирована, фибрирована и тромбирована после эпизодов тромбофлебита, иметь рассыпной тип или варикозную трансформацию ствола, что делает невозможным использование ауто-трансплантата. Применение синтетического протеза также нежелательно, так как зачастую операции проводятся при наличии обширных инфицированных некрозов тканей, что является риском развития микробного процесса вокруг инородного тела [2].

Таким образом, в ряде случаев единственным способом прямой реваскуляризации нижних конечностей при критической ишемии является донорский венозный или артериальный графт.

Цель: изучить эффективность применения донорских сосудистых графтов (ДСГ) в хирургии облитерирующих заболеваний магистральных артерий нижней конечности.

Задачи:

1. Оценить выраженность трофических изменений конечности, гликемического статуса, азотвыделительной функции почек у пациентов с критической ишемией нижних конечностей.

2. Определить выраженность системной воспалительной реакции у пациентов с длительно незаживающими дефектами мягких тканей до и после реваскуляризации.

3. Изучить ближайшие и отдаленные результаты хирургического лечения в зависимости от вида сосудистого графта.

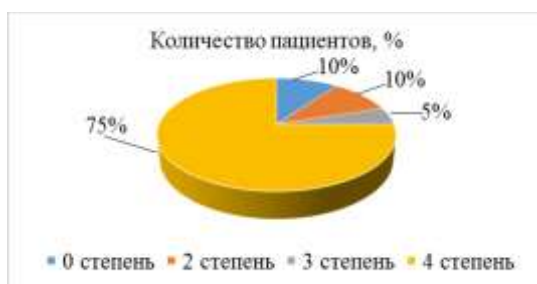
Материалы и методы. Проведен ретроспективный анализ 40 медицинских карт (41 операция) стационарных пациентов УЗ «10 ГКБ» г. Минска, которые проходили лечение по поводу ишемических поражений нижних конечностей на фоне нейроишемической формы синдрома диабетической стопы (НИФ СДС) и облитерирующего атеросклероза нижних конечностей (ОАСНК) в отделении гнойной хирургии с января 2020 года по март 2023 года. Критерием отбора являлось проведение трансплантации донорского сосудистого графта. НИФ СДС имелась у 21 пациента (из них 15 женщин, 71,4%), ОАСНК у 19 больных (из них 6 женщин, 31,6%). Также оценивались результаты предыдущих и последующих госпитализаций пациентов, включенных в исследование. Отслеживание госпитализаций пациентов произведено с помощью автоматизированной информационно-аналитической системы «Клиника». Статистическая обработка проведена программными комплексами MS Excel и Statistica 10. Количественные признаки представлены в виде среднего арифметического и среднего квадратичного отклонения ($M \pm \delta$). Статистическая обработка производилась методом непараметрического анализа для малых выборок с применением критерия Манна-Уитни (U-тест). Различия считали статистически значимыми при вероятности ошибки $p < 0,05$.

Результаты и их обсуждение. По результатам ретроспективного анализа медицинских карт стационарных больных средний возраст пациентов составил $71,31 \pm 9,2$ года, при этом при НИФ СДС $70,31 \pm 10,19$, а при ОАСНК $72,47 \pm 8,03$ года. Различия по возрасту были недостоверны ($p > 0,05$).

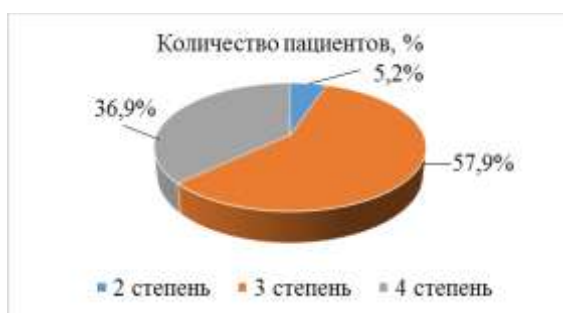
До момента основной операции по поводу трансплантации ДСГ 27 (67,5%) пациентов были неоднократно госпитализированы (всего 62 раза, средняя частота 2,3 госпитализации на больного) в отделение гнойной хирургии УЗ «10 ГКБ». Выполнены: некрэктомии – 9, ампутации пальцев – 6, аутовенозное шунтирование – 15. Также ранее выполнялись рентгенэндоваскулярные вмешательства (стентирование подвздошных артерий, балонная дилатация) в 7 случаях. Всем пациентам выполнена брюшная аортография и ангиография нижних конечностей.

На момент основной госпитализации по критериям Wagner при НИФ СДС изменения мягких тканей соответствовали 4 степени у 75% пациентов, 3 степени – у

5%, 2 степени - у 10%, 0 степени – у 10% (с постоянными болями в стопе). Пациенты с ОАСНК также имели выраженные проявления хронической артериальной недостаточности: 4 степени – у 36,9% группы, 3 степени – у 57,9%, 2 степени – у 5,2%.



Диagr. 1 – Пациенты с изменениями мягких тканей по критериям Wagner при НИФ СДС на момент основной госпитализации



Диagr. 2 – Проявление хронической артериальной недостаточности у пациентов с ОАСНК

На момент поступления у пациентов с сахарным диабетом метаболическая компенсация наблюдалась лишь у 5 (23,8%) пациентов, что является дополнительной причиной прогрессирующего некроза тканей и более частого выполнения высоких ампутаций после попытки реваскуляризации (5 случаев (23,8%) при НИФ СДС против 0 (0%) при ОАСНК, $p < 0,05$). Средний уровень гликемии на момент поступления $9,5 \pm 3,54$ ммоль/л.

У значительной части пациентов выявлена сопутствующая патология: ишемическая болезнь сердца (95,1%; 8 пациентов перенесли аортокоронарное шунтирование), артериальная гипертензия (80,5%), постинфарктный кардиосклероз (19,5%), мерцательная аритмия (12,2%), полифакторная анемия (9,8%). Этот факт подчеркивает необходимость тщательной подготовки пациентов к операции и обуславливает сложность ведения послеоперационного периода.

При проведении реваскуляризации в 82,5% случаев были использованы венозные аллографты. Виды проводимых реконструктивных вмешательств:

- бедренно-подколенное шунтирование – 13 (из них 2 артериальным графтом);
- бедренно-переднебольшеберцовое шунтирование – 7 (из них 2 артериальным графтом);
- бедренно-заднебольшеберцовое шунтирование – 5;
- бедренно-бедренное шунтирование – 2 (из них 2 артериальным графтом);
- перекрестное бедренно-бедренное шунтирование – 2;
- бедренно-межостное шунтирование – 1;
- глубокобедренно-заднебольшеберцовое шунтирование – 1;
- бедренно-стопное шунтирование – 1;

подколенно-стопное шунтирование – 1;
подколенно-заднебольшеберцовое шунтирование – 1;
подвздошно-переднебольшеберцовое шунтирование – 2;
перекрестноподвздошно-бедренное шунтирование – 1;
подвздошно-бедреннобифуркационное шунтирование – 1 (артериальным графтом);
подвздошно-бедренное шунтирование – 2;
бедренно-бедренное и бедренно-подколенное шунтирование «прыгающим шунтом» у 1 пациента.

Таким образом, донорский венозный графт применён в 34 (82,9%) случаях, артериальный графт – в 7.

Средняя длительность вмешательств составила $209,7 \pm 57,53$ минут, медиана $Me=200$ минут независимо от типа графта.

Также в различные сроки после трансплантации были проведены повторные хирургические вмешательства. При НИФ СДС выполнена 1 реконструкция дистального анастомоза по поводу его стеноза, 1 тромбэктомия из шунта, 1 перевязка шунта по поводу его воспаления и аррозивного кровотечения. При ОАСНК потребовалась 1 тромбэктомия из шунта. Таким образом, количество повторных операций на сосудах после трансплантации венозных графтов составило 5 (14,7%), после артериальных графтов – 2 (28,6%). Хотя частота развития осложнений при применении артериальных графтов была почти в 2 раза больше, чем при венозных, статистически значимых различий выявлено не было ($p=0,663$), вероятно, вследствие малого количества наблюдений.

Проведение прямой реваскуляризации позволило добиться компенсации и стабилизации уровня гликемии с достоверным снижением до $8,3 \pm 3,13$ ммоль/л ($p=0,028$) к 6-14 суткам после операции.

У всех пациентов отмечены умеренные воспалительные изменения в крови, более выраженные при СДС (Лейкоциты $10,2 \pm 3,05$ против $9,27 \pm 2,72 \times 10^9$ /л), однако без достоверных различий ($p > 0,05$). В результате проведенного лечения и предоперационной подготовки не отмечено существенной динамики лейкоцитоза к моменту реваскуляризации: пациенты с НИФ СДС - $9,61 \pm 2,97 \times 10^9$ /л, пациенты с ОАСНК - $9,92 \pm 4,05 \times 10^9$ /л. На момент выписки у пациентов также не отмечалось достоверного снижения лейкоцитарной реакции ($9,7 \pm 3,99 \times 10^9$ /л; $Z=0,231$; $T=284$; $p=0,82$), что объясняется длительным периодом демаркации на фоне исходно глубоких некротических процессов. Отсутствие нарастания лейкоцитоза может косвенно свидетельствовать об отсутствии реакции отторжения трансплантата.

У значительной части пациентов с НИФ СДС имела место диабетическая нефропатия с умеренным нарушением азотвыделительной функции, уровень креатинина в плазме крови составил $116,9 \pm 44,4$ мкмоль/л. У пациентов с ОАСНК уровень креатинина был ближе к нормальным показателям – $102,9 \pm 32,3$ мкмоль/л. Ко дню операции существенного снижения уровня креатинина у пациентов достичь не удалось ($112,9 \pm 37,5$ мкмоль/л). Не было достоверной динамики и ко дню выписки ($110,3 \pm 47,89$ мкмоль/л; $T=222,5$; $Z=0,206$; $p=0,84$). Поскольку всем пациентам перед

операцией выполнялась ангиография с введением большого количество водорастворимого контрастного вещества, выявленное отсутствие ухудшения азотвыделительной функции почек указывает на несколько преувеличенные опасения развития контраст-индуцированной нефропатии даже у пациентов с выраженной коморбидной патологией.

Применение ДСГ привело к заживлению дефектов мягких тканей и купированию болевого синдрома в 29 из 41 случаев. «Малые ампутации» выполнены у 4 пациентов (удаление пальцев стопы; 9,76%). Высокие ампутации на уровне верхней трети бедра произведены 5 пациентам (12,2%). Активная грануляция язвенных дефектов наступила у 10, эпителизация – у 5 человек. Ограничение деструктивных процессов с формированием сухих некрозов и гангрены пальцев развилось у 8 пациентов.

Средняя длительность основной госпитализации составила $39,02 \pm 21,99$ дней.

Все пациенты выписаны, летальных исходов не было.

Выводы:

1. Показанием к прямой реваскуляризации донорскими сосудистыми графтами являлась критическая ишемия нижних конечностей с развитием глубоких некрозов тканей конечностей (86% пациентов с НИФ СДС, 45% пациентов с ОАСНК) и стойким болевым синдромом.

2. Использование донорского сосудистого графта было обусловлено забором больших подкожных вен при ранее выполненных реконструкциях сосудов нижних конечностей или коронарного русла у 58% пациентов.

3. В послеоперационном периоде не было отмечено достоверного нарастания системной воспалительной реакции, что может свидетельствовать об отсутствии реакции отторжения трансплантата.

4. У пациентов с НИФ СДС прямая реваскуляризация позволила повысить эффективность гипогликемической терапии и добиться компенсации диабета.

5. Применение ДСГ привело к заживлению дефектов мягких тканей и купированию болевого синдрома в 29 из 41 случаев.

6. Открытая прямая реваскуляризация с использованием ДСГ при критической ишемии нижних конечности позволило избежать высокой ампутации в 87,8% случаев.

7. В исследовании не отмечено существенных преимуществ применения донорских артериальных графтов при хирургическом лечении облитерирующих поражений артерий нижних конечностей.

8. После проведения ангиографии на фоне выраженной коморбидной патологии не отмечено развития контраст-индуцированной нефропатии.

Литература

1. Калинин Р.Е., Сучков И.А., Карпов В.В., Пшенников А.С., Егоров А.А. Первый опыт применения аллогraftов в хирургии магистральных артерий нижних конечностей. Журнал им. Н.В. Склифосовского Неотложная медицинская помощь. 2020;9(3):442–448.

2. Ивченко А.О., Шведов А.Н., Ивченко О.А. Сосудистые протезы, используемые при реконструктивных операциях на магистральных артериях нижних конечностей. Бюллетень сибирской медицины. 2017; 16 (1): 132–139.