

А.С. Рубникович
**ОЦЕНКА СОСТОЯНИЯ ДЫХАТЕЛЬНЫХ ПУТЕЙ
У ОРТОДОНТИЧЕСКИХ ПАЦИЕНТОВ С ИСПОЛЬЗОВАНИЕМ
ЛУЧЕВОГО МЕТОДА ДИАГНОСТИКИ**

Научный руководитель: канд. мед. наук, доц. А.С. Соломевич
Кафедра периодонтологии
Белорусский государственный медицинский университет, г. Минск

A.S. Rubnikovich
**ASSESSMENT OF THE CONDITION OF THE AIRWAYS
IN ORTHODONTIC PATIENTS USING THE RADIATION
DIAGNOSIS METHOD**

Tutor: associate professor A.S. Solomevich
Department of Periodontology
Belarusian State Medical University, Minsk

Резюме. Разработан и апробирован на 30 пациентах с зубочелюстными аномалиями второго класса новый способ оценки состояния верхних дыхательных путей на основе измерения объёма и площади верхних дыхательных путей за счет определения положения верхней и нижней челюстей.

Установлено динамическое сужение верхних дыхательных путей у пациентов с зубочелюстными аномалиями, проявляющиеся достоверным уменьшением общего объема дыхательных путей в 1,6 раза и площади поперечного сечения в 1,4 раза. Установленные обструкционные изменения приводят к деформации формы ротоглотки и расположению минимальной площади поперечного сечения в нижней области ротоглотки (в 70% случаев), что увеличивает склонность к коллапсу верхних дыхательных путей.

Ключевые слова: дыхательные пути, КЛКТ, зубочелюстная аномалия.

Resume. A new method for assessing the condition of the upper respiratory tract based on measuring the volume and area of the upper respiratory tract by determining the position of the upper and lower jaws was developed and tested on 30 patients with dentoalveolar anomalies of the second class.

A dynamic narrowing of the upper respiratory tract was established in patients with dentoalveolar anomalies, manifested by a significant decrease in the total volume of the respiratory tract by 1.6 times and the cross-sectional area by 1.4 times. Established obstructive changes lead to deformation of the shape of the oropharynx and the location of the minimum cross-sectional area in the lower region of the oropharynx (in 70% of cases), which increases the tendency to collapse of the upper respiratory tract.

Keywords: respiratory tract, CBCT, malocclusion.

Актуальность. Одним из распространенных факторов, связанных с нарушением дыхания, является сужение дыхательных путей, характеризующийся прерывистым коллапсом верхних дыхательных путей, приводящий к недостатку поступления кислорода в организм и фрагментацией сна, а также чрезмерной дневной сонливостью, расстройством настроения и снижением качества жизни. Предрасполагающими факторами развития являются зубочелюстная аномалия второго класса по классификации Энгля, сужение верхней челюсти, недоразвитие нижней челюсти, черепно-челюстные аномалии, макроглоссия. Поэтому важно определять состояние дыхательных путей и положение подъязычной кости до начала ортодонтического лечения и после его окончания.

Цель: определение состояния дыхательных путей пациентов с патологией окклюзии с применения конусно-лучевой компьютерной томографии для улучшения качества диагностики и ортодонтического лечения.

Материалы и методы. Исследование проводилось на базе кафедры периодонтологии БГМУ. Объектом исследования явились 30 пациентов (10 мужчин и 20 женщин) в возрасте от 18 до 44 лет с зубочелюстной аномалией второго класса по классификации Энгля (K07.20). Контрольную группу составили 10 пациентов в возрасте от 18 до 44 лет с нейтральной окклюзией, не нуждавшиеся в ортодонтическом лечении. Лучевое обследование пациентов с использованием конусно-лучевой компьютерной томографии проводили в вертикальном положении и в естественном положении головы. Конусно-лучевую компьютерную томографию проводили на аппарате «Planmeca Romexis Viewer» (Финляндия). Для исследования пациент находился в положении стоя, на лицо проецировались световые метки, по которым проводили центровку. Обработку всех исследований проводили на специализированном программном обеспечении Planmeca Romexis. Верхней границей пространства ротоглотки была нёбная плоскость, а нижней границей – параллельная ей плоскость, которая проходит через наиболее передне-нижнюю точку второго шейного позвонка. После стандартизации изображения в трёх плоскостях и установления границ интересующей области программа также автоматически рассчитывала объём и площадь дыхательных путей. Значения объёма исследуемой области были представлены в кубических миллиметрах, а значения площади – в квадратных сантиметрах.

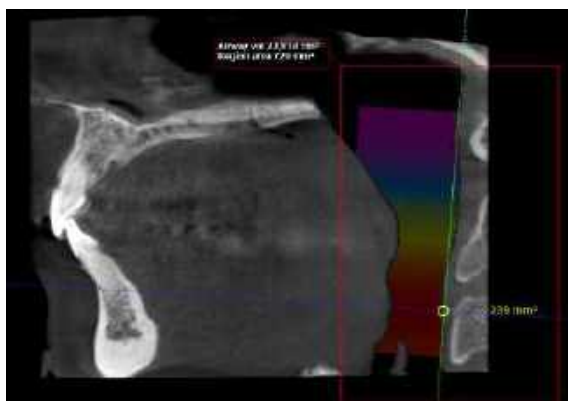


Рис. 1 – Снимок КЛКТ

Результаты и их обсуждение. Разработан и апробирован новый способ оценки состояния верхних дыхательных путей на основе измерения объёма и площади верхних дыхательных путей за счет определения положения верхней и нижней челюстей.

До ортодонтического лечения объем верхних дыхательных путей составил $6,825 \pm 0,023 \text{ см}^3$, а площадь поперечного сечения – $293,5 \pm 0,05 \text{ мм}^2$. После ортодонтического лечения самолигирующими брекет-системами объем верхних дыхательных путей составил $12,21 \pm 0,03 \text{ см}^3$, а площадь поперечного сечения – $478 \pm 0,075 \text{ мм}^2$.

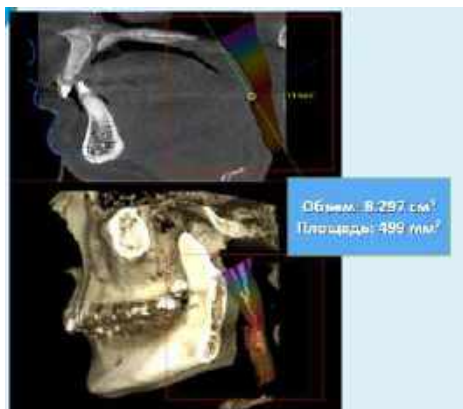

Рис. 2 – До ортодонтического лечения

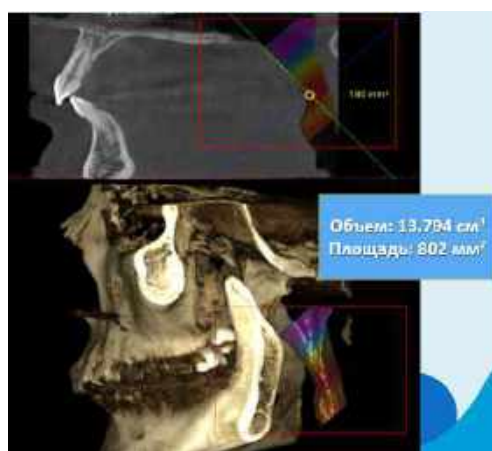


Рис. 3 – После ортодонтического лечения

Выводы: установлено динамическое сужение верхних дыхательных путей у пациентов с зубочелюстными аномалиями, проявляющиеся достоверным уменьшением общего объема дыхательных путей в 1,6 раза ($p < 0,01$) и площади поперечного сечения в 1,4 раза ($p < 0,05$). Установленные обструкционные изменения приводят к деформации формы ротоглотки и расположению минимальной площади поперечного сечения в нижней области ротоглотки (в 70% случаев), что увеличивает склонность к коллапсу верхних дыхательных путей.



Диagr. 1 – Результаты исследования

Литература

- 1.Болезни органов дыхания. / Под ред. Н.Р. Палеева- М.: Медицина 2000.- С.47-59.
- 2.Возможности ТРГ в оценке состояния верхних дыхательных путей / М.Е. Балашова, И.А. Воронов – 2021.
- 3.Особенности ТРГ пациентов со скученностью зубов в зависимости от патологии по Энглю/ Дмитриенко М.И.- 2009.