

Е.Д. Кулинкович

**ЗНАЧИМОСТЬ ЭКГ-ИССЛЕДОВАНИЯ В ДИАГНОСТИКЕ
ИНФЕКЦИОННОГО МИОКАРДИТА У ПАЦИЕНТОВ
ДЕТСКОГО ВОЗРАСТА**

Научный руководитель: канд. мед. наук, доц. Е.В. Переверзева

Кафедра патологической физиологии

Белорусский государственный медицинский университет, г. Минск

E.D. Kulinkovich

**THE SIGNIFICANCE OF ECG STUDIES IN THE DIAGNOSIS
OF INFECTIOUS MYOCARDITIS IN CHILDHOOD PATIENTS**

Tutor: PhD, associate professor E.V. Pereverseva

Department of Pathological Physiology

Belarusian State Medical University, Minsk

Резюме. При изучении историй болезней пациентов детского возраста с выставленным диагнозом «Инфекционный миокардит» выявлены следующие нарушения сердечного ритма: экстрасистолия, нарушения проведения, фибрилляции предсердий и т.д. В статье приводятся примеры некоторые из выявленных аритмий. Обсуждается вклад в диагностику заключений ЭХО КГ и результатов лабораторных исследований.

Ключевые слова: ЭКГ, педиатрия, инфекционный миокардит.

Resume. When studying case histories of children's patients diagnosed with infectious myocarditis, the following cardiac arrhythmias were revealed: extrasystole, conduction disorders, atrial fibrillation, etc. The article provides examples of some of the identified arrhythmias. The contribution to the diagnosis of EchoCG findings and laboratory results is discussed.

Keywords: ECG, pediatrics, infectious myocarditis.

Актуальность. Миокардит как отдельная нозологическая форма в повседневной практике представлен широким спектром клинической симптоматики: от одышки до кардиогенного шока и внезапной смерти. В связи с чем своевременное установление диагноза и дифференциальная диагностика требуют особенного внимания; от этого зависит возможность раннего начала и успех лечения пациентов. В ряде исследований отмечают изменения на ЭКГ (чувствительность метода диагностики миокардита не выше 47%, однако у 18% больных отмечают стойкие нарушения ритма), которые в совокупности с амнестическими данными и сдвигами лабораторных показателей позволяют устанавливать диагноз «Инфекционный миокардит».

Цель: выявить значение методов функциональной диагностики (в частности, ЭКГ, холтеровского мониторирования и ЭХО КГ) при постановке диагноза «Инфекционный миокардит» у пациентов детского возраста.

Задачи:

1. Провести анализ имеющихся в открытом доступе материалов по диагностике заболевания «Инфекционный миокардит»;
2. Изучить истории болезни с выставленным диагнозом «Инфекционный миокардит» пациентов кардиоревматологического отделения УЗ 4 ГДКБ; а также УЗ

12-я городская детская поликлиника.

3. Обобщить полученные данные в отношении значимости методов функциональной диагностики (ЭКГ, холтеровского мониторирования и ЭХО КГ) при постановке диагноза.

Материалы и методы. В ходе исследования проводился анализ историй болезни, взятых из кардиоревматологического отделения 4 ГДКБ во временном промежутке 2018–2022 гг. – т. е. за 5 лет. За этот срок диагноз «Инфекционный миокардит» был установлен лишь 6 пациентам детского возраста 4 ГДКБ (за данный срок в отделении находилось на обследовании и лечении около 4,6 тыс. пациентов). Кроме того, двое больных было выявлено в УЗ 12-я городская детская поликлиника за промежуток времени 2019-2022 гг. Были использованы рекомендации Общества специалистов по сердечной недостаточности и Российского научного медицинского общества терапевтов по диагностике и лечению миокардитов для обобщения имеющихся в настоящее время возможностей диагностики заболевания. Лекции по кардиологии детского возраста Леонтьевой И.В. и учебное издание «Детская кардиология» под редакцией Дж. Хоффмана позволили дополнительно проанализировать возможные изменения на ЭКГ для анализа выявленных изменений.

Результаты и их обсуждение. В результате проведенного анализа данных историй болезни пациентов и обобщения заключений ЭКГ-исследований и холтеровского мониторирования было установлено, что у всех больных обнаружены изменения на ЭКГ. Выявленные нарушения включают: возникшие нарушения сердечного ритма, в частности наджелудочковые экстрасистолы (в т.ч. по типу бигеминии), желудочковые экстрасистолы, АВ-блокады, неполную блокаду ПНПГ, эпизоды фибрилляции предсердий (по данным ХМЭКГ), пароксизмальной тахикардии, а также эпизоды удлинения интервала QT. Обнаруженные признаки проявились в разной степени у разных пациентов.

Все приведенные в данной статье ЭКГ представлены на ленте со скоростью движения 50 мм/с и амплитудой 10 мВ.

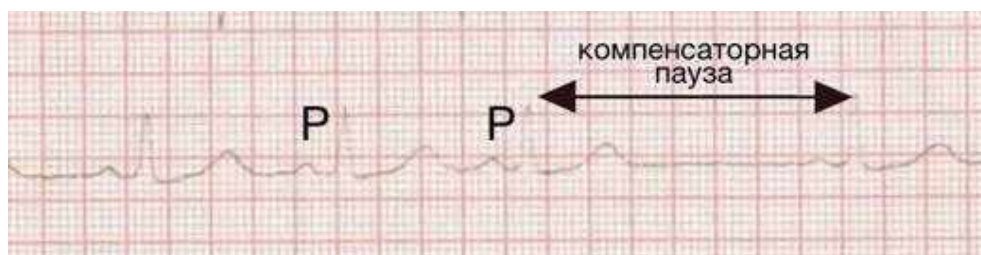


Рис. 1 – Предсердная экстрасистола во II отведении (зубец P отличается от предыдущего синусового комплекса, интервал PQ удлинен с последующей неполной компенсаторной паузой).

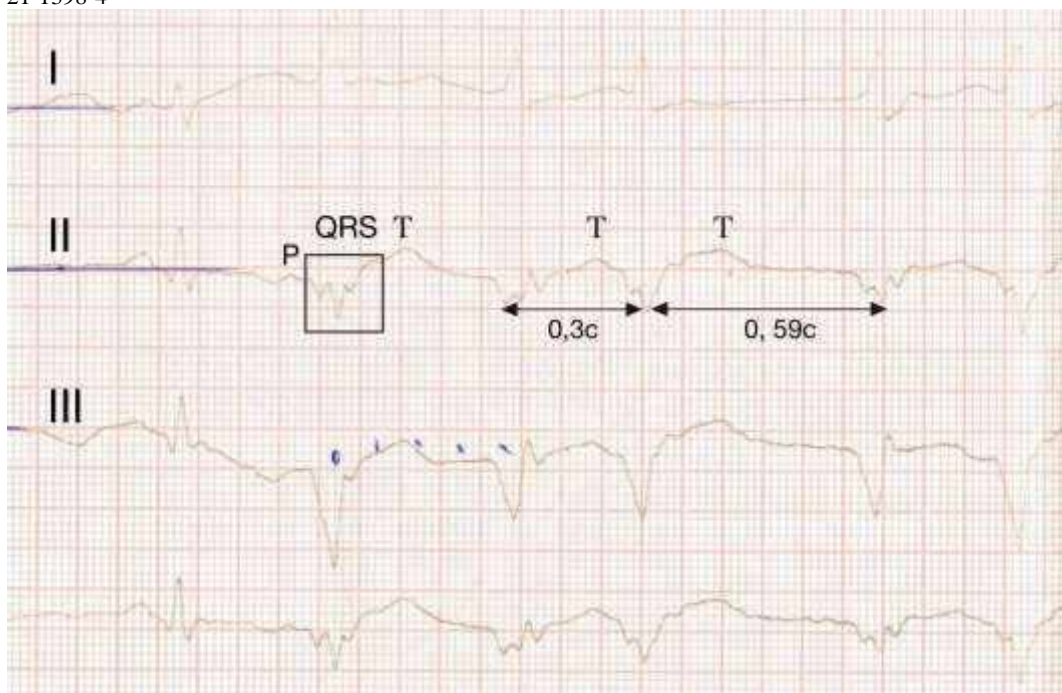


Рис. 2 – Эпизод суправентрикулярной тахикардии с минимальной частотой 110 уд/мин, максимальной – 200 уд/мин с абберацией QRS-комплексов.

При расшифровке данной патологии следует учитывать возможное наличие зубца P, свидетельствующее о наджелудочковом характере сокращения. Абберация QRS-комплексов может быть обусловлена проходящей блокадой одной из ножек пучка Гиса.

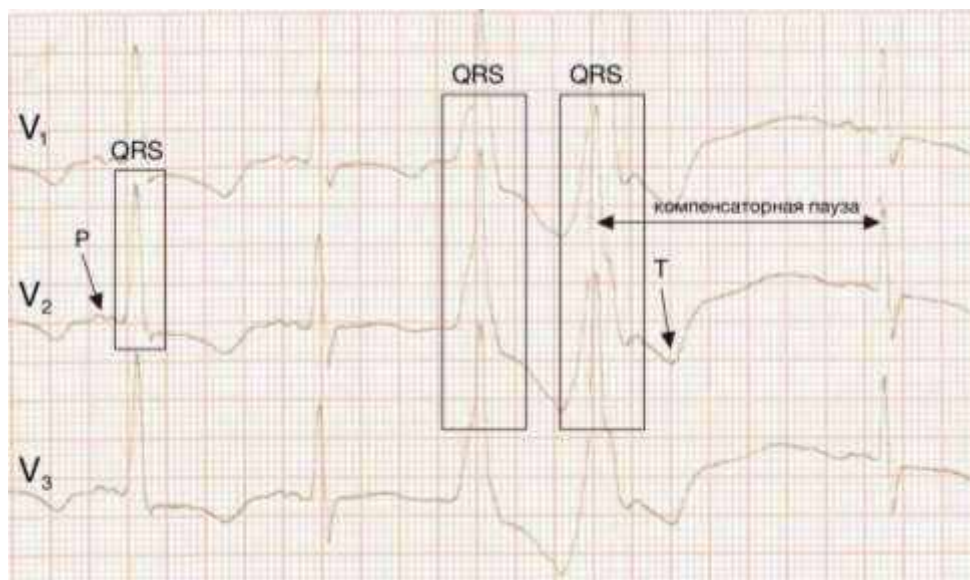


Рис. 3 – Единичный сливной (обусловлен одновременным возбуждением желудочков из синусового узла и эктопического очага) комплекс с последующим куплетом желудочковой экстрасистолии.

В результате изучения результатов лабораторных исследований (общий анализ крови, биохимический анализ крови, иммунофлюоресцентный анализ крови) были выявлены следующие сдвиги:

1. Лейкоцитоз;
2. Регенеративный сдвиг лейкоцитарной формулы влево – в совокупности с лимфоцитозом указывает на вероятное наличие инфекционного воспалительного процесса;
3. Лимфоцитоз;
4. Повышение КФК – может указывать на повреждение в скелетных мышцах, миокарде, головном мозге; повышение КФК-МВ – более специфично для повреждения миокарда, в т.ч. для некоронарогенного воспаления;
5. Повышение СРБ – обнаруживается при повреждении клеток и воспалении;
6. Повышение АСТ – регистрируется при повреждении миокарда, печени;
7. Повышение креатинина – чаще всего свидетельствует о дисфункции почек, что может появляться при заболеваниях ССС.

По результатам проведенного исследования метод ЭХО КГ оказался почти не чувствительным при постановке диагноза. Большинство заключений содержали информацию об анатомических особенностях строения сердца (дополнительные хорды в полости левого желудочка, сеть Хиари, признаки функционирующего овального окна, митральная/трикуспидальная регургитация 1 степени), не указывая на повреждение миокарда: «Сократительная функция миокарда не нарушена, полости сердца не расширены».

Выводы:

1. По данным клинического обследования в условиях детских стационара и поликлиники, «Миокардит» – редко устанавливаемый диагноз;
2. Единых ЭКГ-признаков для диагностики острых миокардитов не выявлено; необходимо оценивать изменения ЭКГ в совокупности с данными других инструментальных и лабораторных исследований;
3. Выявленными изменениями на кардиограмме стали нарушения автоматизма, возбудимости и проводимости;
4. ЭКГ-исследование и холтеровское мониторирование можно рассматривать как методы, незаменимые в диагностике инфекционного миокардита, что особенно значимо при отсутствии возможности использовать более высокочувствительные (но и более инвазивные) методы, которые позволили бы надёжно выявлять данную патологию в ранние сроки у пациентов детского возраста.

Литература

1. Рекомендации РНМОТ и ОССН по диагностике и лечению миокардитов: метод. рекомендации для студентов, врачей-интернов, кл. ординаторов и практ. врачей / Российская академия медицинских наук ; Сост. : Г. П. Арутюнов, А. И. Мартынов, Г. Е. Гендлин и др. ; Под редакцией член. корр. РАМН, д.м.н., профессора Е.В. Шляхто. – Москва, 2012. – 61 с.
2. Леонтьева, И. В. Лекции по кардиологии детского возраста / И. В. Леонтьева. – Москва: М: ИД Медпрактика-М, 2005. – 536 с.
3. Детская кардиология / под ред. Дж. Хоффмана. Пер. с англ. – М.: Практика, 2006. – 543 с.
4. Кардиология: национальное руководство / под ред. Е. В. Шляхто. – М.: ГЭОТАР-Медиа, 2019. – 800 с.
5. М.С. Кушаковский, Аритмии сердца/ М.С. Кушаковский – Санкт-Петербург: Гиппократ, 1992, 544 с.