

Б.П. Шитик, С.В. Приходько
**АНАЛИЗ КЛИНИЧЕСКИХ ПРОЯВЛЕНИЙ, МОРФОЛОГИЧЕСКИХ
ИЗМЕНЕНИЙ И РЕЗУЛЬТАТОВ ХИРУРГИЧЕСКОГО ЛЕЧЕНИЯ
ШВАННОМ СЛУХОВОГО НЕРВА**

**Научный руководители: канд. мед. наук, проф. С.Д. Денисов,
ассист. Т.В. Кидясова**

*Кафедра оперативной хирургии и топографической анатомии
Белорусский государственный медицинский университет, г. Минск*

B.P. Shitik, S.V. Prikhodko
**ANALYSIS OF CLINICAL MANIFESTATIONS AND RESULTS
OF SURGICAL TREATMENT OF AUDIOUS SCHUANNOMAS**

Tutors: PhD S.D. Denisov, assistant T.V. Kidyasova

*Department of Operative Surgery and Topographic Anatomy
Belarusian State Medical University, Minsk*

Резюме. Одной из частой причиной снижения слуха является невринома слухового нерва. Ранняя диагностика данного заболевания позволяет выбрать наиболее правильную тактику лечения, что способствует практически полному восстановлению слуха.

Ключевые слова: шваннома, мостомозжечковый угол, прозоплегия, субокципитальный доступ.

Resume. Acoustic neuroma is one of the most common causes of hearing loss. Early diagnosis of this neoplasm allows to choose the correct treatment tactic, which contributes to the almost complete restoration of hearing

Keywords: schwannoma, cerebellopontine angle, prosoplegia, suboccipital approach.

Актуальность. Шваннома (невринома) – это доброкачественное новообразование, развивающееся из шванновских клеток, которые образуют оболочку нерва. Вестибулярные шванномы составляют 8% от всех внутричерепных образований, до 30% опухолей задней черепной ямки и 85% опухолей мостомозжечкового угла (ММУ) [1]. Мостомозжечковый угол (angulus cerebellopontinus) — это узкое пространство, напоминающее по форме неправильную пирамиду, ограниченную спереди и латерально задней поверхностью пирамиды височной кости, медиально — стыком моста, продолговатого мозга и мозжечка, составляющих вершину мостомозжечкового угла, сзади — поверхностью полушария мозжечка, сверху — наметом мозжечка. Пространство ММУ соответствует мостомозжечковой цистерне. В области ММУ располагаются корешки III – XI пар черепных нервов, передняя и задняя нижняя мозжечковые артерии, лабиринтная артерия, многочисленные вены мозжечка, впадающие в верхний каменистый синус. Ежегодно регистрируется примерно 1 случай шванномы слухового нерва на 100 тыс. населения. При далеко зашедшем патологическом процессе (III-VI стадия) появляются нарушения речи, глотания, резко усиливаются мозжечковые расстройства, нарушения со стороны лицевого нерва, а также, в 95% случаев, происходит потеря слуха [2, 3].

Патогистологически в структуре опухоли определяются пучки и тяжи из многочисленных овальных и вытянутых клеток среди развитой сети аргирофильных и коллагеновых волокон. Эти пучки и тяжи могут располагаться беспорядочно или формировать упорядоченные фигуры: завихрения, палисадные структуры, параллельные ряды – тельца Верокаи [3].

Ранняя и точная диагностика невриноом, в том числе с применением биопсии, дифференциальная диагностика с менингиомами, а также метастатическими опухолями позволяет провести радикальное удаление опухоли с сохранением функции лицевого нерва и слуха [4].

Цель: проанализировать клинические проявления, морфологические изменения и результаты лечения шванном слухового нерва у пациентов, перенесших микрохирургическое вмешательство.

Задачи:

1. Изучить клинические проявления шванном слухового нерва.
2. Проанализировать морфологические изменения, описанные в гистологических заключениях.
3. Проанализировать результаты хирургического лечения шванном слухового нерва.

Материалы и методы. Ретроспективный анализ историй болезней 7 пациентов нейрохирургического отделения УЗ «Минская областная клиническая больница», перенесших микрохирургическое удаление шванномы слухового нерва III-VI стадии (согласно классификации KOOS) в период с апреля 2021 года по март 2023 года.

Результаты и их обсуждение. В группе пациентов от 31 года до 74 лет распределение по полу составило 5 женщин и 2 мужчин. В ходе исследования у пациентов выявлены следующие симптомы:

- 1) снижение слуха ипсилатеральной стороны – в 100% случаев;
- 2) поражение лицевого нерва в виде прозоплегии на стороне поражения – в 86% случаев.

Доступом выбора при операциях являлись:

- 1) парамедианный субокципитальный – в 71% случаев (рисунок 1), [5];
- 2) ретросигмовидный – в 29% случаев (рисунок 2), [5].

При опухолях мостомозжечкового угла чаще всего достаточно трепанации до 4см в диаметре. Обязательным условием при данных операциях является визуализация места перехода сигмовидного синуса в поперечный.

В ходе хирургического вмешательства при ретросигмовидном доступе сагитальный шов должен быть ориентирован в горизонтальной плоскости.

Различают верхний и нижний парамедианный субокципитальный доступ. Чаще всего используется нижний парамедианный субокципитальный доступ.

Разрез кожи по средней линии обеспечивает наименее травматичный доступ к структурам задней черепной ямки.

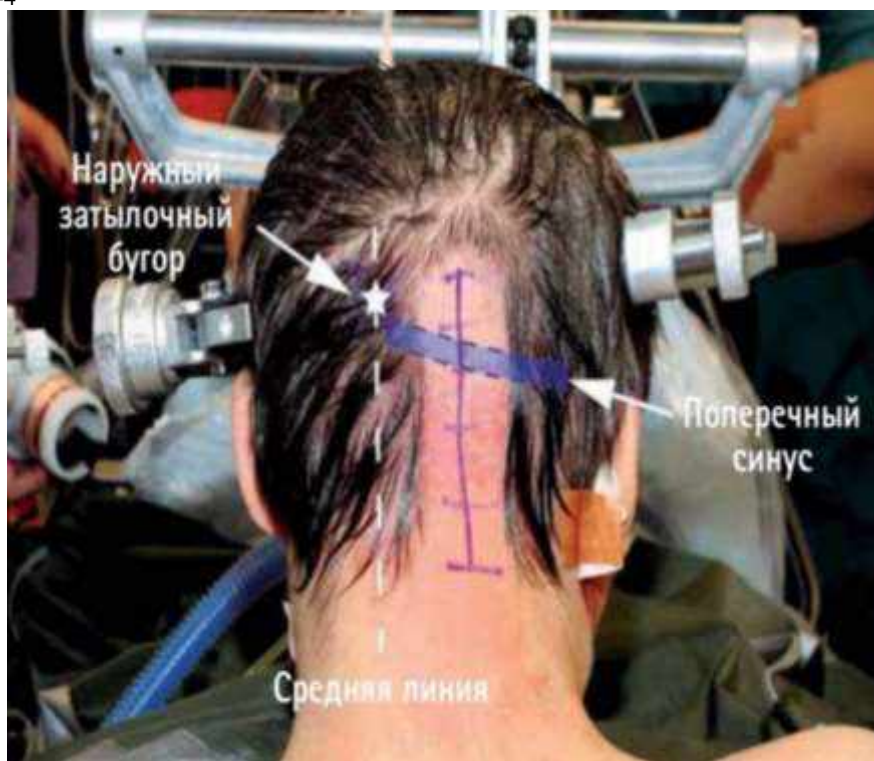


Рис. 1 – Парамедианный субокципитальный доступ

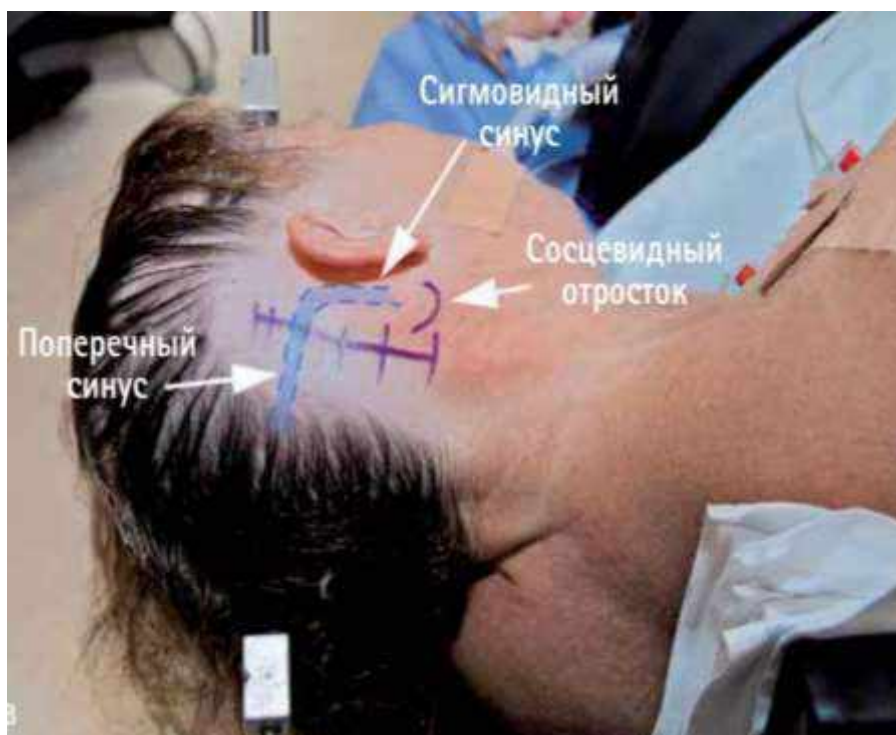


Рис. 2 – Ретросигмовидный доступ

После проведённых операций происходило частичное восстановление функции слухового нерва на стороне поражения.

Макроскопически опухоль имела вид образования округлой или неправильной формы с бугристой поверхностью, окруженного капсулой (рисунок 3), [2].

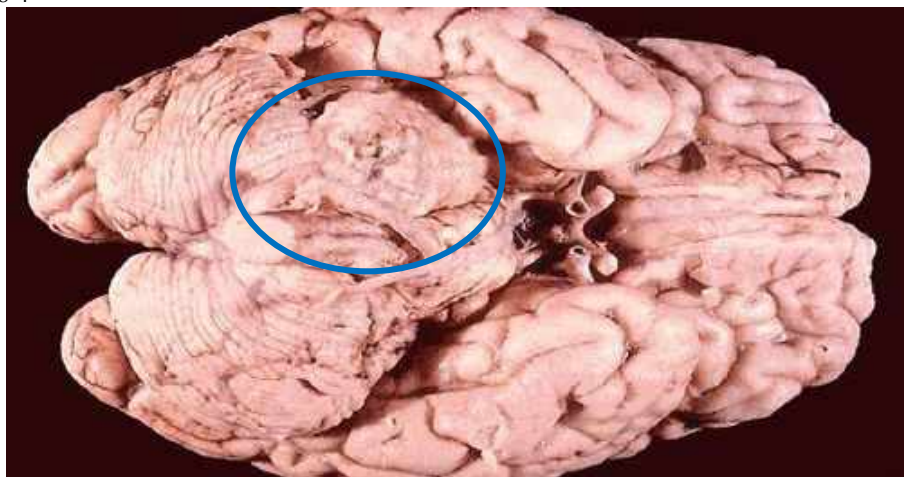

Рис. 3– Макроскопическое строение опухоли

При микроскопическом исследовании клетки опухоли в поздних стадиях формировали группы с вытянутыми ядрами по типу палисад.

При иммуногистохимическом исследовании в 100% случаев определялся маркер шванновских клеток и ни в одном случае не был обнаружен GRAP (glial fibrillary acidic protein – глиофибриллярный кислый белок), что свидетельствует об отсутствии астроцитарного компонента.

Выводы:

1. Шванномы являются редкими внутричерепными опухолями, чаще встречаются у женщин (за 2 года выявлено 7 пациентов, из которых 5-женщины).

2. Симптоматику заболевания и метод оперативного доступа определяет расположение опухоли в области мостомозжечкового угла, структурами которого являются лицевой и преддверно-улитковый нервы.

3. У всех пациентов после микрохирургического удаления опухоли частично восстанавливался слух.

4. Патогистологическое подтверждение доброкачественности опухоли является положительным прогностическим признаком.

Литература

1. Хирургическое лечение невринома слухового нерва (вестибулярных шванном) / В. Н. Шиманский, С. В. Тяншин, К. В. Шевченко и др. // Вопросы нейрохирургии. – 2017. - №3. – С. 66 – 76.

2. Cystic acoustic neuroma / S. Wandong [et al.] // Clin Neurosci. – 2005. – Vol. 12. – P. 253-255.

3. Samii, M. Intracanalicular acoustic neuroma / M. Samii, C. Matthies M. // Neurosurgery. – 1991. – № 29. – P. 189 – 198.

4. Применение хирургических лоступов к задней черепной ямке в положении больного лёжа / В. Н. Шиманский, В.В. Карнаухов, С. В. Тяншин и др. // Вопросы нейрохирургии. – 2016. - №6. – С. 99 – 106.

5. Микронеурохирургия Хельсинки: Приёмы и советы от профессора Хернесниemi / М.Лехечка, Ю.Хернесниemi и др.// Спб:ООО «Б.Браун Медикал». – 2012.