

*Д.О Трифонов, А.В. Кузьменко*  
**ИСПОЛЬЗОВАНИЕ НАВИГАЦИОННЫХ ЭНДОДОНТИЧЕСКИХ  
ШАБЛОНОВ ПРИ ЛЕЧЕНИИ ЗУБОВ  
С КАЛЬЦИФИЦИРОВАННЫМИ КАНАЛАМИ**

*Научный руководитель: ассист. Е.Ю. Пстыга*  
*Кафедра консервативной стоматологии*  
*Белорусский государственный медицинский университет, г.Минск*

*D.O. Trifonov, A.V. Kuzmenko*  
**THE USE OF NAVIGATIONAL ENDODONTIC TEMPLATES  
IN THE TREATMENT OF TEETH WITH CALCIFIED CHANNELS**

*Tutor: assistant E.Y. Pstyga*  
*Department of Conservative Dentistry*  
*Belarusian State Medical University, Minsk*

**Резюме.** Эндодонтическое лечение кальцифицированных зубных каналов сопряжено с определенными трудностями и рисками для врача-стоматолога. Навигационный подход способен повысить шансы на успешное и качественное лечение зубов с кальцифицированными каналами.

**Ключевые слова:** кальцифицированные зубные каналы, навигационные эндодонтические шаблоны, 3D-моделирование, 3D-печать, механическая обработка корневых каналов.

**Resume.** Endodontic treatment of calcified dental canals is associated with certain difficulties and risks for a dentist. The navigation approach is able to increase the chances of successful and high-quality dental treatment with calcified channels.

**Keywords:** calcified dental canals, navigational endodontic templates, 3D modeling, 3D printing, mechanical treatment of root canals.

**Актуальность.** Актуальность данной работы обусловлена сложностью поиска устьев склерозированных зубных каналов и их механической обработки. Частота встречаемости кальцификатов в виде петрификатов и дентиклей в пульпе по разным авторам различна и составляет от 66% до 90% и увеличивается с возрастом. Они встречаются в пульпе постоянных и молочных зубов, у людей различного возраста, а также в пульпе зачатков зубов. В настоящее время использование новейших технологий в стоматологии значительно повысило прогнозирование эндодонтического лечения зубов с кальцифицированными каналами. Благодаря прогрессивному развитию стоматологии в настоящее время увеличились шансы на качественное лечение таких зубов при использовании конусно-лучевой компьютерной томографии, современных сканирующих аппаратов, 3D-моделирования и 3D-печати.

**Цель:** провести анализ результативности использования навигационных эндодонтических шаблонов при лечении зубов с кальцифицированными корневыми каналами, при повторном эндодонтическом лечении зубов с труднопроходимыми корневыми каналами.

**Задачи:**

1. Создание эндодонтического шаблона путем компьютерного моделирования.
2. Прохождение и механическая обработка кальцифицированных корневых каналов через эндодонтический шаблон.

3. Прохождение и механическая обработка ранее запломбированных трудно-проходимых корневых каналов через эндодонтический шаблон.

4. Оценка результативности использования навигационных эндодонтических шаблонов в практике врача-стоматолога-эндодонтиста.

**Материалы и методы.** Было отобрано 10 зубов, удаленных по причине невозможности прохождения устьевой части корневых каналов в связи с их облитерацией или невозможностью распломбировки корневых каналов. После удаления зубы были антисептически обработаны и хранились в физиологическом растворе. Зубы были закреплены в гипсовую форму, соответствующую форме челюсти.

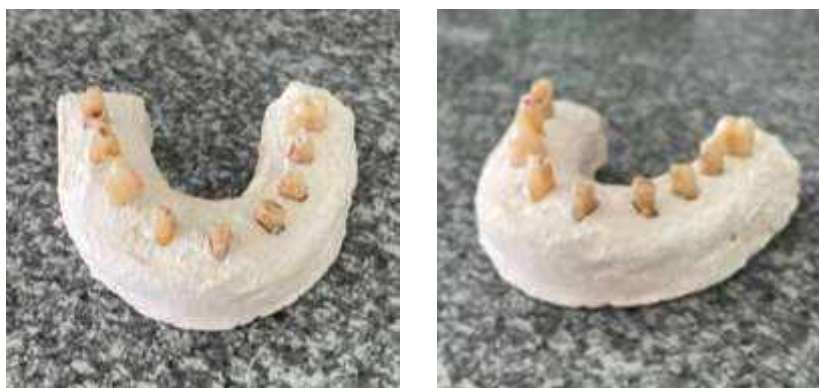

Рис. 1 – Экстирпированные зубы, загипсованные по форме челюсти

Была проведена конусно-лучевая компьютерная томография полученной модели, после чего производилось цифровое сканирование модели на 3D-сканере. На 3D-принтере был смоделирован навигационный шаблон, в котором были размещены гильзы, направленные в проекции апикального выхода корневых каналов. Диаметр гильз был подобран в соответствии с размером разверток.

В качестве разверток были использованы длинные алмазные боры, заточенные ларго и развертки под стекловолоконные штифты.

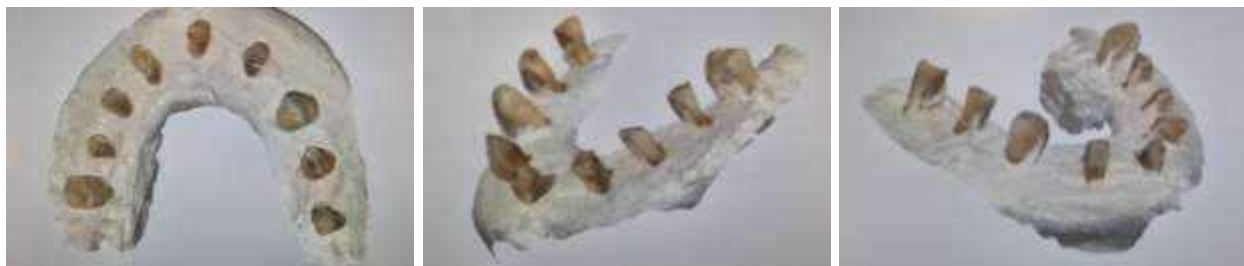При помощи навигационного шаблона, разверток и центрированного наконечника были пройдены облитерированные корневые каналы. Каналы были обработаны механически и медикаментозно и подготовлены под obturation гуттаперчей и силером на основе эпоксидных смол методом вертикальной конденсации. После чего был проведена контрольная рентгенограмма.


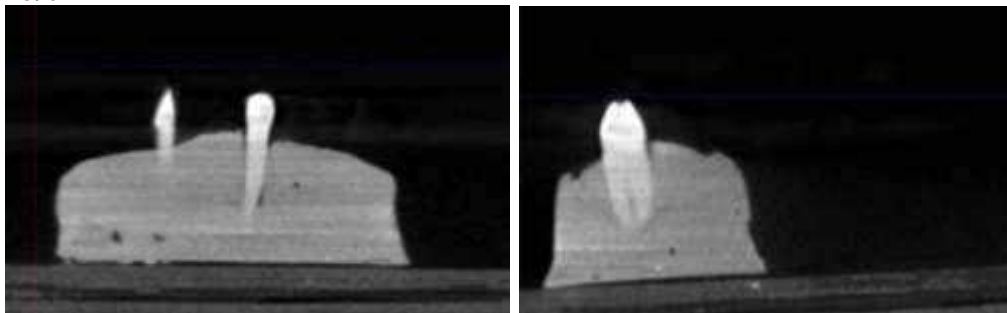
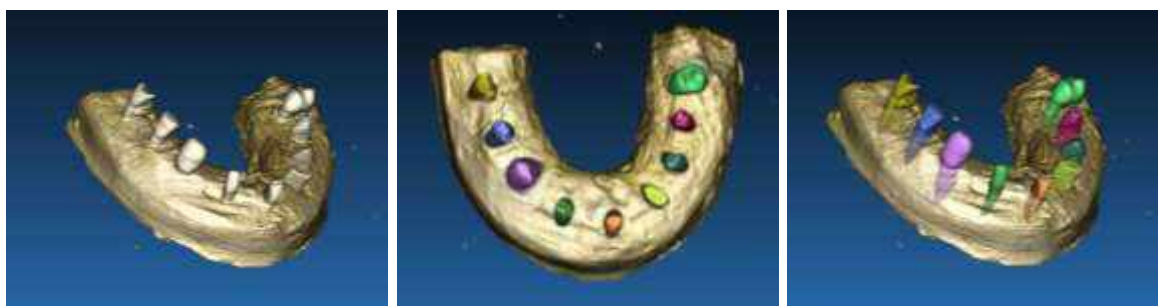

Рис. 2 – Коронарные и саггитальный КЛКТ-срезы зуба с запломбированным корневым каналом



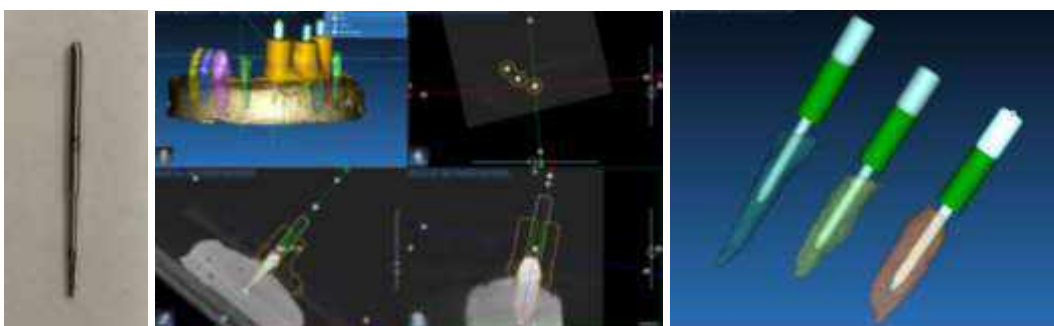
**Рис. 3** – Коронарный и саггитальный КЛКТ-срезы зуба с кальцифицированным корневым каналом



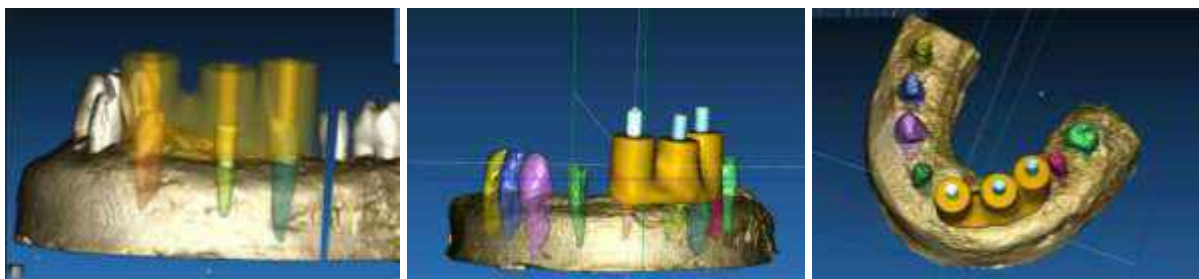
**Рис. 4** – Цифровой оттиск, полученный с помощью интраорального сканера



**Рис. 5** – Взаимоналожение результатов сканирования и КЛКТ-данных



**Рис. 6** – Используемая для прохождения корневых каналов развертка размером 21,8\*1 мм и позиционирование ее виртуальной копии по ходу корневого канала

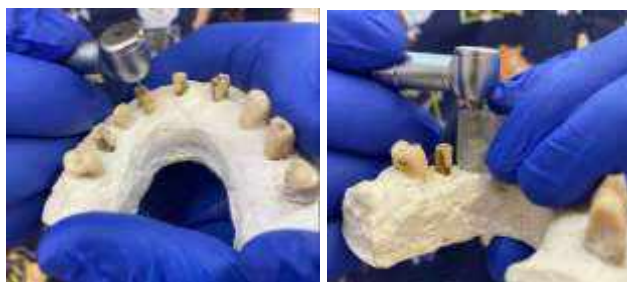

**Рис. 7** – Виртуальное моделирование навигационного эндодонтического шаблона



**Рис. 8** – Напечатанный на 3D-принтере навигационный эндодонтический шаблон и адаптация шаблона на гипсовой модели

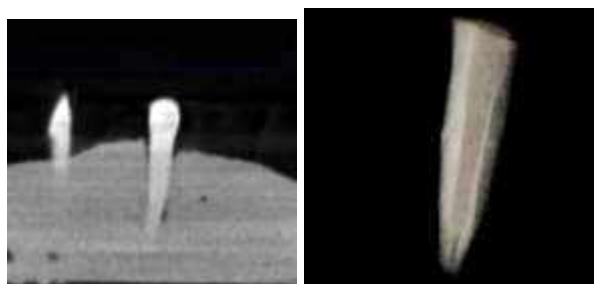
Механическая обработка проводилась низкоскоростным наконечником скоростью 600 оборотов в минуту для минимализации риска развития микротрещин. Препарирование проводилось возвратно-поступательными движениями вверх-вниз для пенетрации кальцифицированной части эндопространства с обеспечением достаточного водного охлаждения до достижения апикальной трети корня. Затем определяется рабочая длина с использованием К-файла №10, после чего дорабатываем канал до рабочей длины при помощи К-файла №15, далее корневые каналы расширяются профайлами до 45 размера 4% конусности.



**Рис. 9** – Маркировка и формирование доступа посредством алмазного бора с маленькой головкой до достижения тканей дентина, механическая обработка к/к посредством развертки



**Рис. 10** – Рентгенограмма до и после направленного эндодонтического лечения труднопроходимого корневого канала



**Рис. 11** – Рентгенограмма до и после направленного эндодонтического лечения кальцифицированного корневого канала

**Результаты и их обсуждение.** Результаты исследования показали, что использование навигационных эндодонтических шаблонов позволило успешно пройти и качественно механически обработать облитерированные корневые каналы.

Также работа с навигационными эндодонтическими шаблонами позволила распломбировать и обработать ранее эндодонтически леченые труднопроходимые корневые каналы, запломбированные резорцин-формалиновой пастой и устойчивыми к механической и химической обработке цементами.

Данный метод находит широкое применение в зубах с прямыми корневыми каналами и позволяет увеличить шансы на успешное эндодонтическое лечение. При работе с искривлёнными каналами процент успеха при лечении таких зубов ниже в связи с большой потерей твердых тканей зуба, так как врач может и должен обеспечить лишь прямолинейный путь движения развертки.

#### **Выводы:**

1. В настоящее время Американская ассоциация эндодонтистов классифицирует лечение зубов с облитерированными корневыми каналами как самый высокий уровень сложности клинической ситуации. Данные литературы указывают на то, что успешность лечения кальцифицированных каналов зубов с признаками апикального периодонтита не превышает 62,5%.

2. Лечение зубов с облитерированными корневыми каналами можно провести с помощью апикальной хирургии. Однако резекция верхушки корня ассоциирована с высоким риском развития ятрогенных осложнений и является более инвазивной.

3. Навигационные шаблоны моделируются по результатам взаимоналожения данных КЛКТ-диагностики и интраоральных сканов. В свою очередь КЛКТ-сканирование позволяет с высокой точностью определить локализацию остаточного эндодонтического пространства и визуализировать все морфологические особенности корневой системы зуба.

4. Использование навигационных эндодонтических шаблонов при лечении зубов с кальцифицированными корневыми каналами и ранее эндодонтически леченых зубов с труднопроходимыми корневыми каналами повышает шансы на их прохождение, успешную обработку, позволяет сформировать более контролируемый доступ, минимизировать объем редуцированных твердых тканей, минимизирует риски осложнений, позволяет сохранить зуб, отказаться от хирургического лечения и улучшить общий функциональный прогноз зуба в долгосрочной перспективе.

#### **Литература**

1. Николаев, А. И. Практическая терапевтическая стоматология / А. И. Николаев, Л. М. Цепов // МЕДпресс-информ. – 2020. – С. 576–597.
2. Волчкова, Л. В., Эндодонтия / Л. В. Волчкова, Э. А. Базикян // ГЭОТАР-медиа. – 2023. – С. 59–81.
3. Хюльсманн, М. Проблемы эндодонтии / М. Хюльсманн, Э. Шефер // Азбука стоматолога. – 2009. – С. 233–279.
4. Берман, Луис Г. Эндодонтия / Берман Луис Г., Ротштейн Илан, Харгривз Кеннет М. // ГЭОТАР-медиа. – 2020. – С. 156–172.
5. Domenico, Ricucci Endodontology / Domenico Ricucci, Jose F. Siqueira Jr // QP United Kingdom. – 2013. – С. 45-52.