

DOI: <https://doi.org/10.51922/1818-426X.2024.1.4>

*А. В. Бабкин, А. А. Кандыбо, А. Н. Мазуренко, И. В. Кандыбо,
А. О. Кноте, Т. А. Матюшова*

ПРЕИМУЩЕСТВА СТРАТЕГИИ МАЛОИНВАЗИВНОЙ ТОРАКОЭНДОСКОПИЧЕСКОЙ ХИРУРГИИ ПРИ ОПЕРАТИВНЫХ ВМЕШАТЕЛЬСТВАХ НА ГРУДНОМ ОТДЕЛЕ ПОЗВОНОЧНИКА

*ГУ «Республиканский научно-практический центр
травматологии и ортопедии»*

Технология видеоассистированных малоинвазивных вмешательств на грудном отделе позвоночника – перспективное направление хирургической эндоскопии. Торакоскопическая хирургия позвоночника эффективна для диагностики и лечения различной патологии (опухоль, воспалительные процессы, деформации, дегенеративно-дистрофические поражения, повреждения). Преимуществами торакоскопических вмешательств являются – снижение травматичности, уменьшение кровопотери, полноценная визуализация зоны операции, возможность контроля за локализацией хирургического инструментария, ранняя активизация и реабилитация пациентов, как результат малоинвазивной технологии, уменьшение сроков пребывания в стационаре и расходов на лечение.

Видеоассистированные малоинвазивные вмешательства на грудном отделе позвоночника – перспективное направление хирургической эндоскопии. Применение торакоскопической технологии позволяет перейти на качественно новый уровень оперативных вмешательств из передних хирургических доступов при различной патологии грудного отдела позвоночника (опухоль, деформации, дегенеративно-дистрофические поражения, повреждения, воспалительные процессы).

Ключевые слова: *торакоэндоскопическая хирургия, грудной отдел позвоночника, повреждения, заболевания позвоночника, трансторакальный доступ.*

*A. V. Babkin, A. A. Kandybo, A. N. Mazurenko, I. V. Kandybo,
A. O. Knot, T. A. Matushova*

ADVANTAGES OF THE STRATEGY OF MINIMALLY INVASIVE THORACOENDOSCOPY IN SURGICAL INTERVENTION ON THE THORACICAL SPINE

The technology of video-assisted minimally invasive interventions on the thoracic spine is a promising direction in surgical endoscopy. Thoracic endoscopic spine surgery is effective for the diagnosis and treatment of various pathologies (tumors, inflammation, deformities, degenerative-dystrophic lesions, injuries). The advantages of thoracic endoscopic interventions are – trauma/injury reduction, reduced blood loss, full visualization of the operation area, the ability to control the allocation of surgical instruments, early activation and rehabilitation of patients as a result of minimally invasive technology, reduced hospital stay and treatment costs.

Video-assisted minimally invasive interventions on the thoracic spine are a promising area of surgical endoscopy. The use of thoracoscopic technology allows us to move to a qualitatively new level of surgical interventions from anterior surgical approaches for various pathologies of the thoracic spine (tumors, deformities, degenerative-dystrophic lesions, injuries, inflammatory processes).

Key words: *Thoracic endoscopic surgery, thoracic spine, injuries, diseases of the spine, transthoracic approach.*

Патология грудного отдела позвоночника, при которой показано выполнение операций из трансторакальных доступов, включает травматические повреждения, дегенеративные заболевания (грыжи межпозвонковых дисков, оссификаты задней продольной связки), деформации грудного отдела позвоночника (врожденные, идиопатические, вторичные), воспалительные заболевания (специфические и неспецифические), новообразования позвоночника и тесно связанные с ним паравертебральные образования.

Впервые трансторакальный доступ к телам позвонков был описан в 1950-х гг. Crafoord C. [15]. Первоначально использованный с целью удаления грыжи межпозвонкового диска, он получил широкое распространение в 70–80-х гг. 20 века в связи с меньшим количеством осложнений по сравнению с ламинэктомией с целью декомпрессии. Классический трансторакальный доступ к грудному отделу позвоночника на сегодняшний день является «золотым стандартом» при необходимости проводить манипуляции на передних структурах грудных позвонков. Следует отметить, что в случаях выполнения заднебоковых доступов визуализировать и достигнуть медиальной части межпозвонкового диска крайне трудно, манипуляции выполняются с обходом и вынужденной девиацией нервных и сосудистых образований с большим риском их повреждения. Ни один из заднебоковых доступов не позволяет визуализировать вентральную поверхность твердой мозговой оболочки спинного мозга.

Цель работы: рассмотрение, обобщение данных литературы и собственного опыта для обоснования стратегии малоинвазивной торакоэндоскопической хирургии при оперативных вмешательствах на вентральных структурах грудного отдела позвоночника с различной патологией.

Впервые о торакоскопических операциях на позвоночнике сообщили M. J. Mask, J. J. Regan et al. в 1993 г. В период с 1991 по 1993 годы в Далласе (Техас, США) [14, 15] они выполнили торакоскопические операции на позвоночнике у 10 пациентов с различной патологией грудного отдела позвоночника. Для манипуляций на структурах позвоночника авторы использовали рейнджеры, пистолетные кусачки Керрисона, подъемники Коба и остеотомы. И у авторов возникли проблемы с введением рабочего инструмента через торакотомные порты из-за разницы диаметров порта и инструмента. Для решения этой проблемы, авторы вынуждены были расширить доступ и выполнить торатокомию, чтобы ввести инструменты в грудную полость. В последствие появились отдельные публикации хирургов из разных стран мира [3–5, 7, 9–13], в которых они описывали свой опыт применения тораскопических доступов к грудному отделу позвоночника, в результате чего были определены преимущества этого метода перед классическим. Так, например, торакоэндоскопический доступ значительно улучшает обзор во время операции, обладает меньшей травматичностью и кровопотерей, что позволяет снизить количество послеоперационных осложнений. К недостаткам эндоскопических операций относятся: ограничение в выборе инструментария для технического проведения операции (разница диаметров портов и рабочих инструментов), значительная продолжительность операций, ограничения со стороны инструментальных систем эндоскопической стабилизации позвоночника после корпорэктомии, техническая сложность проведения манипуляций на твердой мозговой оболочке спинного мозга.

Следует отметить, что средний грудной отдел (Th₃-Th₈) кровоснабжает единственная артерия, которая идет вместе

с 5-м или 6-м грудными корешками, и возможности коллатерального кровотока на этом уровне невелики. Артериальный кровоток формируется за счет нисходящего и восходящего потоков передней спинальной системы шейного и поясничного утолщения и является местом ишемического повреждения [6]. В результате сдавления (грыжей диска, остеофитом, опухолью) происходят необратимые изменения в спинном мозге, которые характеризуются развитием миелопатии. В таких случаях высока вероятность стойких неврологических нарушений – от нижнего парапареза до параплегии с нарушением функции тазовых органов. При наличии компрессии грудного отдела спинного мозга показано проведение декомпрессивных либо декомпрессивно-стабилизирующих операций из передних трансторакальных доступов, которые у данной категории пациентов могут сопровождаться дополнительной травматизацией невралгических структур, нарушениями кровообращения спинного мозга

и, как следствие, ухудшением неврологического статуса данной категории пациентов.

Классический трансторакальный доступ при всех его преимуществах имеет ряд недостатков: является крайне высокотравматичным (например, длина только кожного разреза обычно составляет 15–20 см), требует широкого вскрытия плевральной полости, что приводит нередко к легочным осложнениям (пневмотораксу, ателектазу, плевральным фистулам, гидротораксу, хилотораксу), сопровождается большой интра- и послеоперационной кровопотерей. Возможно развитие отдаленных осложнений, таких как спаечный процесс в плевральной полости, нейропатия межреберных нервов с хроническим болевым синдромом.

Преимущества, связанные со стратегией MISS (малоинвазивная спинальная хирургия) наиболее убедительно отображены на рисунке 1 [8].

Данный алгоритм позволяет объективно оценить эффективность малоинвазив-

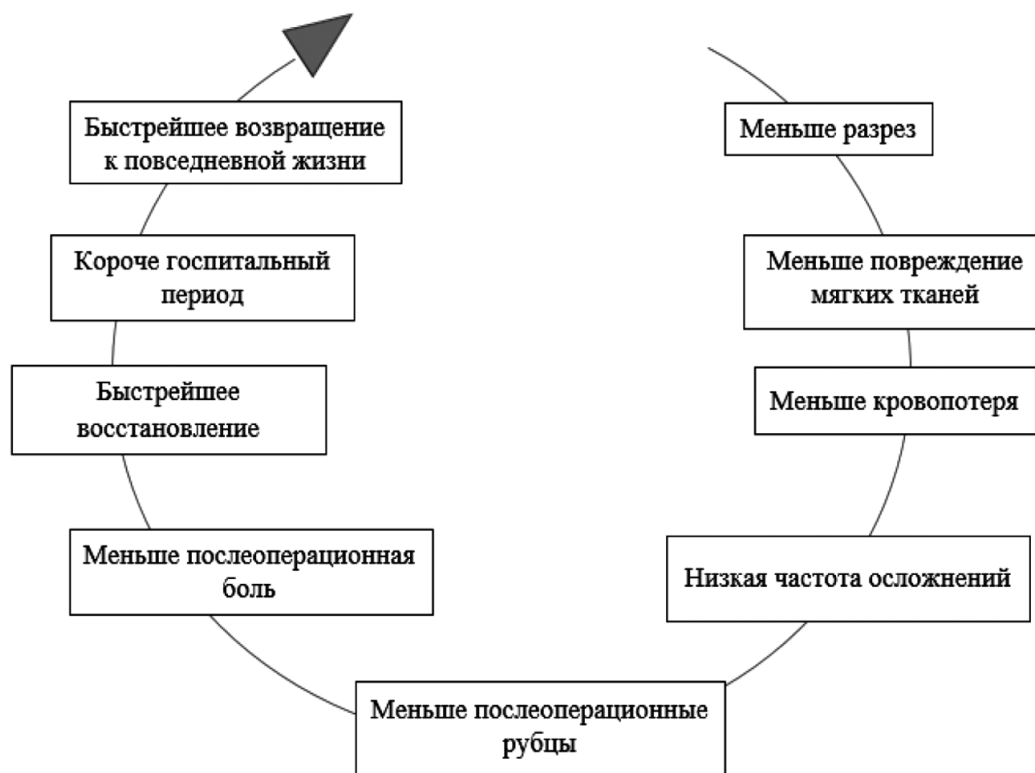


Рисунок 1. Алгоритм малоинвазивной спинальной хирургии (Andreas Korge, 2012)

ных вмешательств на позвоночнике, в том числе и торакоэндоскопической хирургии при патологии грудного отдела позвоночника.

Результаты и обсуждение

Малоинвазивные торакоскопические технологии в Республиканском центре хирургии позвоночника РНПЦ травматологии и ортопедии начали применять с 2012 года. В настоящее время выполняются следующие виды вмешательств: видеоторакоскопическая биопсия тел грудных позвонков и паракорпоральной зоны при патологических процессах, видеоассистированная торакоскопия, удаление нейроэпителиальных опухолей реберно-позвоночного угла, видеоторакоскопическая вертебропластика гемангиом верхнегрудных позвонков, видеоассистированная торакоскопическая многоуровневая дискотомия, спондилодез при деформациях позвоночника (кифозы, сколиозы, кифосколиозы), как этап хирургического лечения, передняя декомпрессия, межтеловой спондилодез при повреждениях и дегенеративных стенозах грудного отдела позвоночника [1, 2].

По нашему мнению, наиболее проста в выполнении торакоскопическая биопсия тел грудных позвонков и паравертебральной зоны при различных патологических процессах – новообразованиях, воспалительных поражениях, что особенно важно для дифференциальной морфологической диагностики. Операция может быть выполнена как из правостороннего, так и левостороннего торакоскопических доступов. Справа более целесообразна биопсия грудных позвонков от 2-го до 8-го, слева – от 8-го до 12-го. Обязательно наличие рентген-контроля С-дугой (С-ARM), желательна однолегочная интубация.

Вертебропластика верхнегрудных позвонков при агрессивных вертебральных гемангиомах по стандартной транспеди-

кулярной технологии трудно выполняема вследствие малого размера корней дуг Th₂-Th₅ позвонков. Мы, в таких случаях, успешно использовали видеоторакоскопическую технологию чрезтеловой вертебропластики из правостороннего доступа. Оперированы 4 пациента с гемангиомами Th₃, Th₄ позвонков. При данной методике можно не применять однолегочную интубацию, так как по ходу вмешательства достаточно легко низводится верхняя доля правого легкого, под рентген-контролем С-дугой.

В последние 5 лет в Республиканском центре хирургии позвоночника разработаны и внедрены новые малоинвазивные технологии хирургических вмешательств при нейрогенных опухолях грудного отдела позвоночника (шванномы, невриномы, ганглионевромы, нейробластомы и др.), в том числе паравертебральных локализаций и опухолей типа «песочные часы» [1]. В частности, при нейрогенных новообразованиях реберно-позвоночного угла, одно- и двухэтапные технологии удаления опухолей мы выполнили у 7 пациентов, из правостороннего и левостороннего доступов с применением видеоассистированной торакокопии для радикального моноблочного удаления новообразований на различных уровнях грудного отдела позвоночника. Всегда использовалась однолегочная интубация и рентген-контроль С-дугой.

В качестве иллюстрации приводим клинический пример успешного применения нами малоинвазивной торакоскопической технологии лечения доброкачественного паравертебрального новообразования (шваномы) грудной полости слева в области реберно-позвоночного угла, исходящей из спинномозгового корешка на выходе из его канала в позвоночно-двигательном сегменте Th₃₋₄.

Пациентка Т., 44 года, поступила в нейрохирургическое отделение РНПЦ травматологии и ортопедии с жалобами на боли

в верхнегрудном отделе позвоночника слева, усиливающиеся после физической нагрузки. Указанные жалобы в течение 2-х лет без видимых причин, по поводу чего наблюдалась у невролога.

При выполнении спондилографии паравертебрально слева на уровне Th₃-Th₄ выявили образование в виде затемнения округлой формы с четкими и ровными контурами размером 28*26 мм, вероятно имеющее капсулу. Заключение: рентген картина паравертебрального Th₃-Th₄ слева новообразования (нейрогенная опухоль?). МРТ исследование подтвердило наличие

нейрогенной опухоли у левой боковой поверхности Th₃-Th₄ позвонков 36*28*30 мм (рисунок 2). Клинические проявления заболевания, данные диагностики явились показанием для оперативного лечения.

Учитывая, что выполнение классического торакотомического доступа с целью удаления опухоли, имеющей локализацию в грудной полости, примыкающей непосредственно к Th₃-Th₄ позвонкам, сопровождается значительной травматичностью (протяженный разрез с пересечением большого массива мышечной ткани, мобилизация лопатки, резекция ребра) было

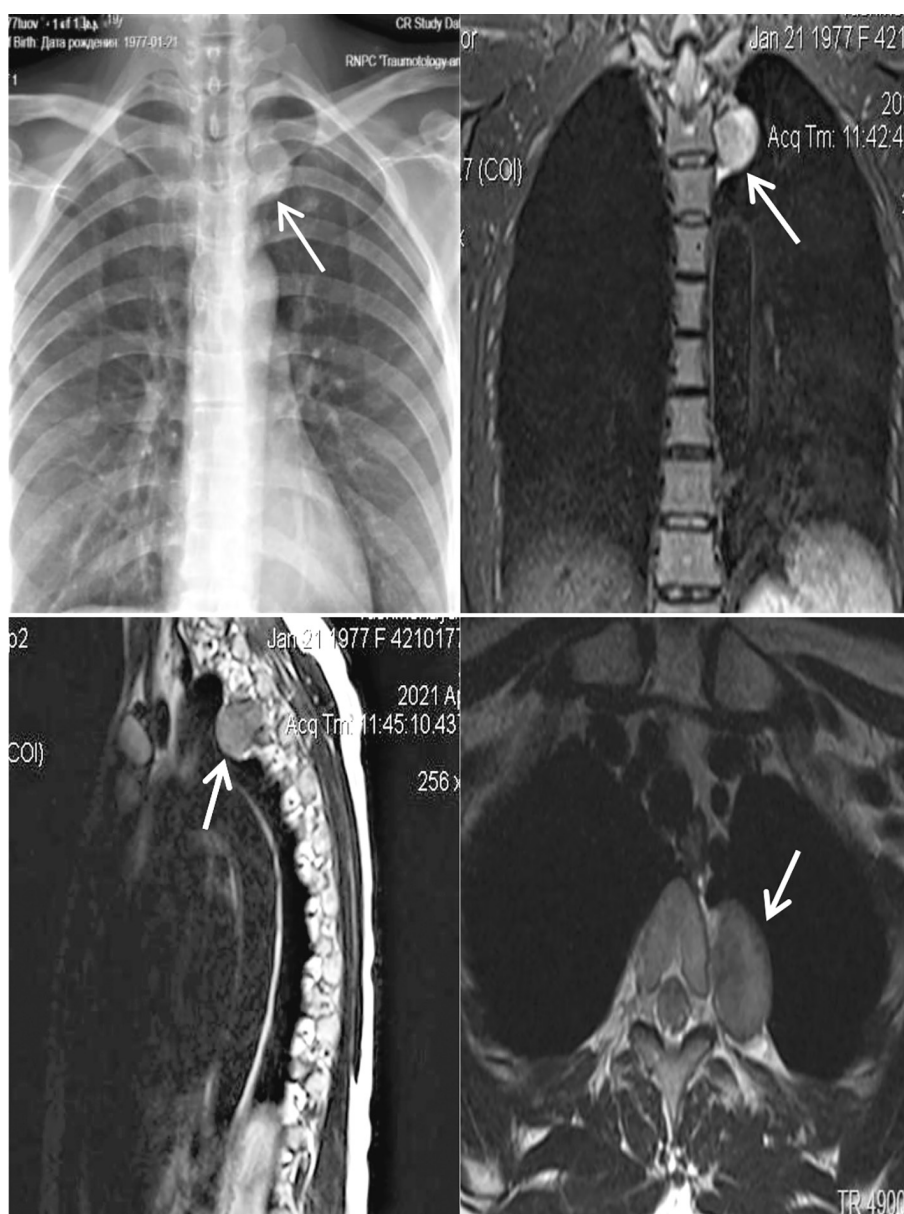


Рисунок 2. Рентгенограмма и магнитно-резонансная томограмма пациентки Т. до операции

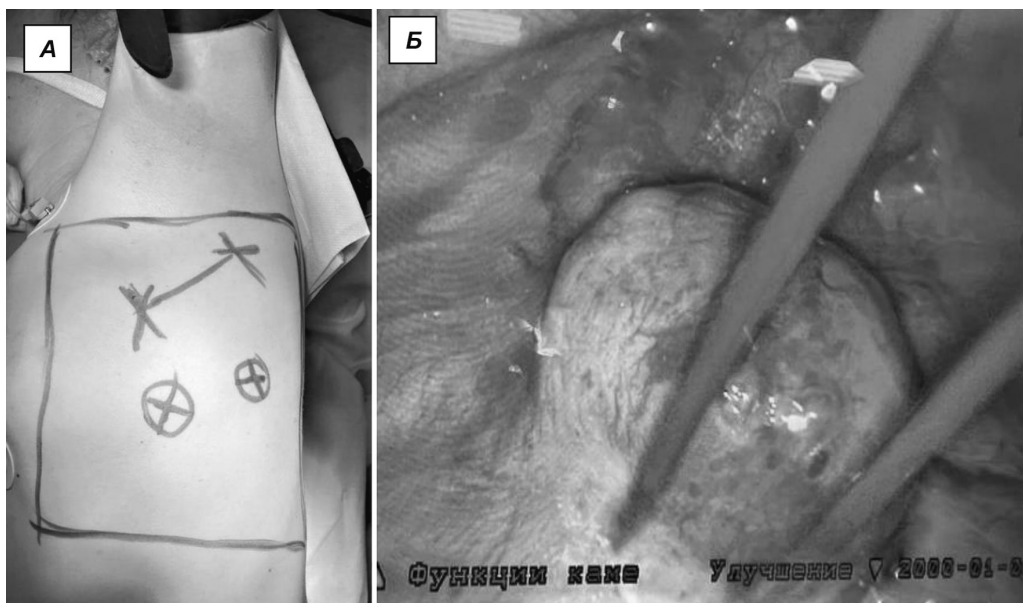


Рисунок 3. А – предоперационная разметка; Б – выделение опухоли: слева – позвоночный столб, справа – 3 и 4 ребра

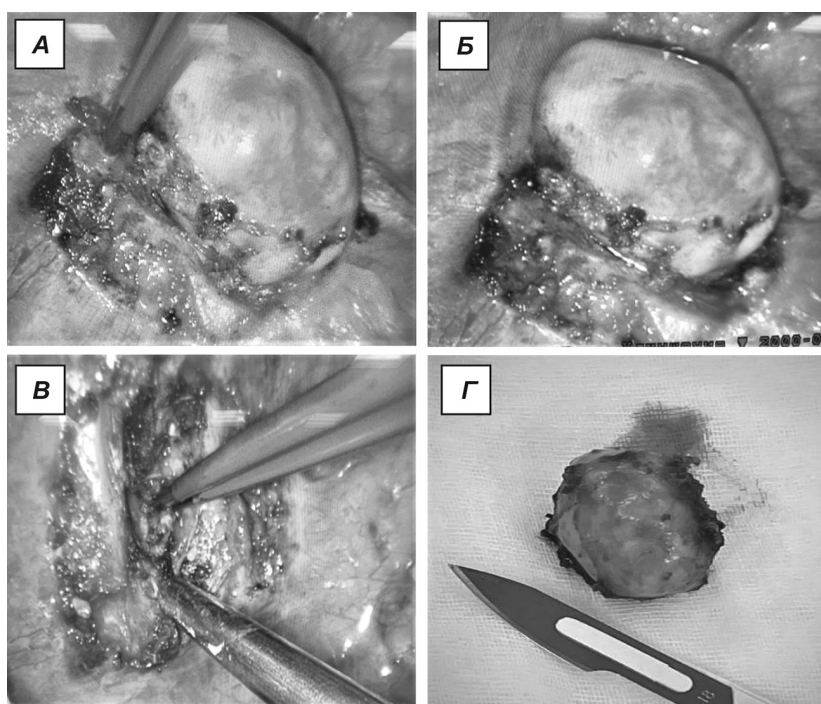


Рисунок 4. Выделение опухоли: А, Б – моноблочное удаление, В – обработка ложа опухоли электрокоагулятором после ее удаления; Г – препарат удаленной опухоли

принято решение применения малоинвазивной методики.

Выполнена операция: трансторакальное удаление опухоли Th₃-Th₄ с видеоассистенцией (рисунки 3, 4).

На контрольной рентгенографии и магнитно-резонансной томографии – опухоль удалена полностью (рисунок 5).

Патоморфология новообразования. Микро: опухоль представлена гиперцеллюлярной тканью, окружённой фиброзной капсулой и состоит из веретеновидных клеток с овальным ядром, формирующих короткие переплетающиеся пучки. Отмечаются сосуды с толстыми склеро-гиалинизированными стенками, признаки стазирования

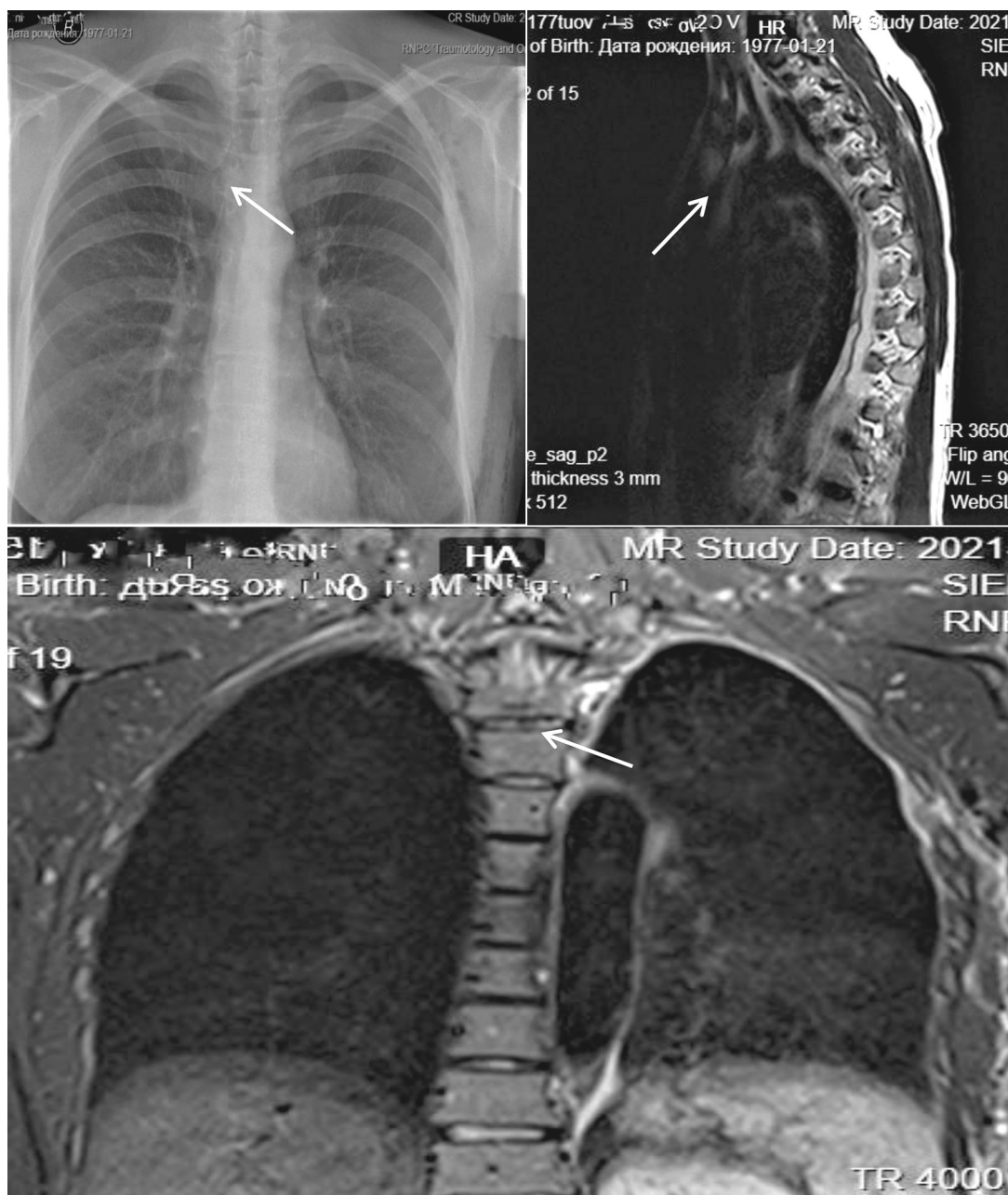


Рисунок 5. Рентгенограмма и магнитно-резонансная томограмма пациентки Т. после операции. Стрелками показано ложе опухоли в месте ее удаления

и тромбоза мелких сосудов, капсулярная и периваскулярная лимфоидная инфильтрация, очаги миксоматоза и единичные митозы. Заключение: шваннома, клеточный вариант, паравертебральная Th₃-Th₄ локализация слева.

Послеоперационный период протекал без осложнений. В удовлетворительном состоянии через 7 дней после операции пациентка выписана из стационара на амбулаторное лечение.

Выводы

Видеоассистированные малоинвазивные вмешательства на грудном отделе позвоночника – перспективное направление хирургической эндоскопии. Применение торакоскопической технологии позволяет перейти на качественно новый уровень оперативных вмешательств из передних хирургических доступов при различной патологии грудного отдела позвоночника (опухоли, деформации, дегенеративно-дистро-

фические поражения, повреждения, воспалительные процессы).

Преимуществами торакоскопических вмешательств являются – малотравматичность метода, уменьшение кровопотери, возможность контроля за локализацией хирургического инструмента, ранняя активизация и реабилитация пациентов, и как результат малоинвазивной технологии, уменьшение сроков пребывания в стационаре. Использование эндоскопа дает также оптическое увеличение в среднем ×4 и хорошую локальную освещенность операционного поля, что сравнимо с применением хирургического микроскопа.

К сложностям технологии торакоскопии при операциях на грудном отделе позвоночника относятся – увеличение времени вмешательства, иногда – значительное, трудность остановки кровотечения из губчатой кости тел позвонков, сложность применения крупноразмерных имплантатов, костных трансплантатов, большая стоимость аппаратуры, инструментария, расходных материалов. Кроме того, в настоящее время недостаточно разработаны инструменты для выполнения эндоскопических вмешательств на костных структурах позвоночника.

Анализ литературы и наш собственный опыт свидетельствует о необходимости проведения исследований, направленных на развитие стратегии малоинвазивной торакоэндоскопической хирургии при оперативных вмешательствах на вентральных структурах грудного отдела позвоночника, что и будет основой для дальнейшей работы.

Литература

1. Бабкин, А. В. Хирургическое лечение нейрогенных опухолей реберно-позвоночного угла / А. В. Бабкин, А. Н. Мазуренко, Т. А. Матюшова // XXI Всероссийская научно-практическая конференция «Поленовские чтения»: сборник материалов, 26–28 апреля 2022, Санкт-Петербург. – [опубл. в журн.] Российский нейрохирургический журнал имени профессора А. Л. Поленова. – 2022. – Т. XIV. – С. 219–220.

2. Бабкин, А. В. Эндоскопические операции на вентральных отделах грудных позвонков / А. В. Бабкин, А. А. Кандыбо, Т. А. Матюшова, А. Н. Мазуренко // Неврология и нейрохирургия. Международный научно-практический журнал. – 2023. – Т. 13, № 1. Приложение. – С. 16–17.

3. Виссарионов, С. В. Торакоскопическая дискэктомия в хирургическом лечении детей с идиопатическим сколиозом / С. В. Виссарионов, А. Р. Сяндюков, Н. С. Николаев [и др.] // Хирургия позвоночника. – 2013. – № 1. – С. 36–41.

4. Гуца, А. О. Торакоскопические операции при патологии позвоночника / А. О. Гуца, И. Н. Шевелев, С. О. Арестов // Хирургия позвоночника. – 2007. – № 1. – С. 29–34.

5. Кротенков, П. В. Модифицированный переднебоковой экстраплевральный доступ для хирургического лечения грыж грудных межпозвоночных дисков / П. В. Кротенков, А. М. Киселёв, И. В. Есин // Acta Biomedica Scientifica. – 2006. – № 4. – С. 140–144.

6. Лазорт, Г. Васкуляризация и гемодинамика спинного мозга / Г. Лазорт, А. Гуаза, Р. Джинджан. – М.: Медицина, 1977. – С. 117–119.

7. Паськов, Р. В. Возможности видеоторакоскопического спондилодеза в лечении пациентов с повреждениями грудных и первого поясничного позвонков // Р. В. Паськов, К. С. Сергеев, Д. Д. Сихнианидзе [и др.] // Гений ортопедии. – 2012. – № 3. – С. 28–33.

8. Hartl, R. Minimally Invasive Spine Surgery – Techniques, Evidence, and Controversies / R. Hartl, A. Korge // Thieme. – 2012. – P. 5.

9. Hertlein, H. Endoscopic osteosynthesis after thoracic spine trauma: a report of two cases / H. Hertlein, W. H. Hartl, S. Piltz, M. Schürmann, H. J. Andress // Injury. – 2000. – Vol. 31, Issue. – P. 333–336.

10. Kim, S. J. Clinical Analysis of video-assisted thoracoscopic spinal surgery in the thoracic or thoracolumbar spinal pathologies / S. J. Kim [et al.] // J. Korean Neurosurg. – 2007. – Vol. 42. – P. 293–299.

11. Kossman, T. The use of a retractor system (SynFrame) for open, minimal invasive reconstruction of the anterior column of the thoracic and lumbar spine / T. Kossman, D. Jcobi, O. Trentz // Eur. Spine J. – 2001. – № 10 (5). – P. 396–402.

12. Koreckij, T. Minimally invasive spine surgery in the treatment of thoracolumbar and lumbar spine trauma / T. Koreckij, D. K. Park, J. Fischgrund // Neurosurg Focus. – 2014. – Vol. 37, № 1. – P. 1–8.

13. Lall, R. R. Minimally invasive thoracic corpectomy: surgical strategies for malignancy, trauma, and complex spinal pathologies / R. R. Lall,

Z. A. Smith, P. A. Wong [et al.] // Minimally Invasive Surgery. – Vol. 2012. – Article ID 213791. – 10 p.

14. Mack, M. J. Video-assisted thoracic surgery for the anterior approach to the thoracic spine / M. J. Mack, J. J. Regan, P. C. McAfee [et al.] // Ann Thorac Surg. – 1995. – Vol. 59. – P. 1100–6.

15. *MM BREA · 1958* – [Notes on the visit of Professor C. Crafoord]. Dia Med. – 1958. – Vol. 30(95). – P. 3283 passim. [Article in Spanish]. Author. M M BREA. – PMID: 13630161.

References

1. Babkin, A. V. Khirurgicheskoye lecheniye neyro-gennykh opukholey reberno-pozvonochного uгла / A. V. Babkin, A. N. Mazurenko, T. A. Matyushova // XXI Vserossiyskaya nauchno-prakticheskaya konferentsiya “Polenovskiyе chteniya”: sbornik materialov, 26–28 aprelya 2022, Sankt-Peterburg. – [opubl. v zhurn.] Rossiyskiy neyrokhirurgicheskiy zhurnal imeni professora A. L. Polenova. – 2022. – T. XIV. – S. 219–220.

2. Babkin, A. V. Endoskopicheskiye operatsii na ventral'nykh otdelakh grudnykh pozvonkov / A. V. Babkin, A. A. Kandybo, T. A. Matyushova, A. N. Mazurenko // Nevrologiya i neyrokhirurgiya // Mezhdunarodnyy nauchno-prakticheskiy zhurnal. – 2023. – T. 13, № 1. Prilozheniye. – S. 16–17.

3. Vissarionov, S. V. Torakoskopicheskaya disk-ektomiya v khirurgicheskom lechenii detey s idiopaticheskim skoliozom / S. V. Vissarionov, A. R. Syundyukov, N. S. Nikolayev [et al.] // Khirurgiya pozvonochnika. – 2013. – № 1. – S. 36–41.

4. Gushcha, A. O. Torakoskopicheskiye operatsii pri patologii pozvonochnika / A. O. Gushcha, I. N. Shevelev, S. O. Arestov // Khirurgiya pozvonochnika. – 2007. – № 1. – S. 29–34.

5. Krotentkov, P. V. Modifitsirovanny perednebokovoy ekstraplevral'nyy dostup dlya khirurgicheskogo lecheniya gryzh grudnykh mezhpozvonkovykh diskov / P. V. Krotentkov, A. M. Kiselov, I. V. Yesin // Acta Biomedica Scientifica. – 2006. – № 4. – S. 140–144.

6. Lazort, G. Vaskulyarizatsiya i gemodinamika spinnogo mozga / G. Lazort, A. Guaze, R. Dzhindzhian. – M.: Meditsina, 1977. – S. 117–119.

7. Pas'kov, R. V. Vozmozhnosti videotorakoskopicheskogo spondilodeza v lechenii patsiyentov s povrezhdeniyami grudnykh i pervogo poyasnichnogo pozvonkov // R. V. Pas'kov, K. S. Sergeyev, D. D. Sikhnianidze [et al.] // Geniy ortopedii. – 2012. – № 3. – S. 28–33.

8. Hartl, R. Minimally Invasive Spine Surgery – Techniques, Evidence, and Controversies / R. Hartl, A. Korge // Thieme. – 2012. – P. 5.

9. Hertlein, H. Endoscopic osteosynthesis after thoracic spine trauma: a report of two cases / H. Hertlein, W. H. Hartl, S. Piltz, M. Schürmann, H. J. Andress // Injury. – 2000. – Vol. 31, Issue. – P. 333–36.

10. Kim, S. J. Clinical Analysis of video-assisted thoracoscopic spinal surgery in the thoracic or thoracolumbar spinal pathologies / S. J. Kim [et al.] // J. Korean Neurosurg. Soc. – 2007. – Vol. 42. – P. 293–299.

11. Kossman, T. The use of a retractor system (SynFrame) for open, minimal invasive reconstruction of the anterior column of the thoracic and lumbar spine / T. Kossman, D. Jacobi, O. Trentz // Eur. Spine J. – 2001. – № 10(5). – P. 396–402.

12. Koreckij, T. Minimally invasive spine surgery in the treatment of thoracolumbar and lumbar spine trauma / T. Koreckij, D. K. Park, J. Fischgrund // Neurosurg Focus. – 2014. – Vol. 37, № 1. – P. 1–8.

13. Lall, R. R. Minimally invasive thoracic corpectomy: surgical strategies for malignancy, trauma, and complex spinal pathologies / R. R. Lall, Z. A. Smith, P. A. Wong [et al.] // Minimally Invasive Surgery. – Vol. 2012. – Article ID 213791. – 10 p.

14. Mack, M. J. Video-assisted thoracic surgery for the anterior approach to the thoracic spine / M. J. Mack, J. J. Regan, P. C. McAfee [et al.] // Ann Thorac Surg. – 1995. – Vol. 59. – P. 1100–6.

15. *MM BREA · 1958* – [Notes on the visit of Professor C. Crafoord]. Dia Med. – 1958. – Vol. 30(95). – P. 3283 passim. [Article in Spanish]. Author. M M BREA. – PMID: 13630161.

Поступила 18.09.2023 г.