

ными деформациями вакуум-лазеротерапию позволяют сократить сроки постаппаратурного состояния (в среднем до 2,5 суток), стимулировать процессы микроциркуляции периодаonta с ослаблением воспалительных явлений, что обеспечивает стойкое улучшение состояния тканей периодаonta у 97% пациентов во

Newman, H. H. Takei, F. A. Carranza. – 2002. – 1033 p.
12. Laser-radiation-induced relaxation of blood vessels in vivo / Z. F. Gourgouliatos [et al.] // Lasers Surg. Med. – 1990. – Vol. 10, № 6. – P. 524–532.

Поступила 27.08.2012

Е. П. Киселёва, Ю. М. Гаин, С. В. Шахрай

КОМПЛЕКСНЫЙ ТРАНСПЛАНТАТ НА ОСНОВЕ МЕЗЕНХИМАЛЬНЫХ СТВОЛОВЫХ КЛЕТОК ЖИРОВОЙ ТКАНИ И ГИДРОГЕЛЯ ДЛЯ ВОССТАНОВЛЕНИЯ ЦЕЛОСТНОСТИ КОЖНЫХ ПОКРОВОВ В ЭКСПЕРИМЕНТЕ И КЛИНИКЕ

*Государственное учреждение образования
«Белорусская медицинская академия последипломного образования»*

Целью данного исследования было обоснование эффективности применения трансплантата, состоящего из гидрогеля с нанесенными на него мезенхимальными стволовыми клетками, выделенными из жировой ткани (МСК ЖТ), для восстановления целостности кожного покрова. Из 25 лабораторных животных рандомизировано были сформированы 2 экспериментальные группы (группа с применением гидрогеля и аутологичных МСК ЖТ и контрольная). Площадь раневой поверхности применены на 1-е, 10-е и 20-е сутки. Гистологически исследовали биоптаты кожи всех экспериментальных групп животных на 20-е сутки после трансплантации. Достоверно более высокий темп регенерации раневой поверхности наблюдался в группе с применением трансплантата по сравнению с контрольной. Использование комплексного трансплантата из гидрогеля и мезенхимальных стволовых клеток продемонстрировало возможность полноценного восстановления целостности кожного покрова как у лабораторных животных, так и человека. МСК ЖТ являются новым, многообещающим источником клеток для лечения дефектов кожи.

Ключевые слова: гидрогель, мезенхимальные стволовые клетки, лечение ран

E. P. Kiseleva, J. M. Gain, S. V. Shahrai

COMPLEX TRANSPLANT ON A BASIS OF MESENCHYMAL STEM CELLS OF ADIPOSE TISSUE AND HYDROGEL FOR RESTORATION OF INTEGRITY OF INTEGUMENTS IN EXPERIMENT AND CLINIC

Education official body «the Belarus medical academy of post-graduate educations»

In the present study we have investigated the wound-healing effects of adipose tissue derived mesenchymal stem cells (AD-MSCs) in combination with hydrogel when grafted into full-thickness skin defects. Twenty-five rats were divided into two equal groups randomly: treatment (hydrogel loaded with autologous AD-MSCs) and control. The size of the wounds was calculated for each group at 1, 10 and 20 days after grafting. Full thickness skin samples were taken from the wound sites for the morphological study on the 20th day after transplantation. Treatment group showed the most pronounced effect on wound closure, with statistically significant improvement in wound healing being seen on post-operative days 10 and 20. Thus, the graft of hydrogel loaded with AD-MSCs played an effective role during the healing of skin defects in rats. This new treatment was useful for tissue regeneration in patients with nonhealing wounds. Autologous AD-MSCs in combination with hydrogel was shown to be therapeutically effective. AD-MSCs represent a new cell source for therapeutic dermal wound healing.

Key words: hydrogel, mesenchymal stem cells, wound healing

Несмотря на достигнутые успехи тканевой инженерии, во всем мире продолжается поиск новых тканевых компонентов и адекватных носителей для трансплантируемых клеток, позволяющих упростить технологию создания трансплантатов и усовершенствовать протоколы лечения ряда заболеваний, обусловленных дефектами клеточных структур и тканей. В этом плане особый интерес вызывает использование в качестве клеточного материала для восстановления тканей мезенхимальных стволовых клеток (МСК). К настоящему времени разработаны технологии их получения из многих органов и тканей, в частности, костного мозга, жировой ткани, надкостницы, мышц, волосяных фолликулов, плаценты, кожи, печени и селезенки [1]. Этот тип клеток обладает способностью к дифференцировке в клетки специализированных типов, в результате чего он становится универсальным источником клеточного материала для многих разделов регенеративной медицины. Относительно недавно, в работах M. Sasaki и др. (2003) была доказана возможность дифференцировки МСК в различные типы клеток кожи [2]. Следует отметить, что способность этих клеток секретировать биологически активные вещества (ростовые факторы, цитокины и др.), участвующие в паракринной регуляции таких процессов, как активация тканевых резидентных клеток-предшественников, апоп-

тоз, стимуляция ангиогенеза и ингибирование воспаления, делает их ещё более привлекательным кандидатом для клинического использования с целью восстановления повреждённых тканей [3]. Можно добавить, что МСК обладают иммуномодулирующими свойствами как in vitro, так и в естественных условиях [4]. Относительная лёгкость выделения МСК из жировой ткани (ЖТ) и возможность их получения в достаточно большом количестве при минимальном травмировании пациента, является дополнительным стимулом для применения данного вида клеток в регенеративной медицине [5].

Одним из наиболее перспективных и быстроразвивающихся направлений реконструктивно-восстановительной хирургии в современных условиях является разработка и клиническое применение композиционных биологических трансплантатов, состоящих из внеклеточной матрицы с фиксированными на ней алло- или аутологичными клетками, культивированными in vitro [6]. Матрица-носитель или матрикс представляет собой синтетический или биологический комплекс для обеспечения механической прочности конструкции с заданными свойствами и трехмерного ориентирования нанесенной на него клеточной культуры [7]. Основными критериями биологически совместимой матрицы для создания тканеинженерной конструкции должны быть: отсутствие цитотоксичности, под-




Рисунок 1 - Медианно-квартильное распределение площади раневого дефекта в группах сравнения: 0-е сутки(А), 10-е сутки-(Б), 20-е сутки (В).

держание адгезии, фиксации, пролиферации и дифференцировки, помещенных на ее поверхность клеток, отсутствие эффекта поддержания воспаления, достаточная механическая прочность в соответствии с назначением, естественная биорезорбируемость [8].

Ранее в качестве матрицы для МСК ЖТ авторами данной статьи была применена амниотическая мембрана, и получены достоверные положительные результаты, позволяющие говорить об эффективности данного вида трансплантации. Тем не менее, несмотря на все достоинства использования этого материала в качестве поддерживающей матрицы для МСК, нельзя не отметить и отдельные отрицательные моменты - сложность стандартизации технологии получения трансплантата, существующий (хоть и незначительный) риск передачи трансмиссивных инфекций, зависимость от сроков возможного использования материала. Логично предположить, что избежать перечисленных выше недостатков можно путем использования синтетической матрицы, что позволило бы усовершенствовать предлагаемый вид восстановительного лечения и облегчить его более широкое применение в клинической практике.

Материалы и методы

Создание модели. Эксперимент проведен на 25 белых беспородных крысах обоего пола массой 200-225 г. Каждое животное размещали в индивидуальной клетке. Условия содержания и кормления всех животных были идентичными. Моделирование полнослойной плоскостной раны осуществляли следующим образом: под внутримышечным комбинированным наркозом (фентанил 0,005% + дроперидол 0,01% в соотношении 2:1 - 0,5 мл на 100 г массы тела животного) в стерильных условиях в лопаточной области лабораторных животных удаляли шерсть, кожу протирали 70% этанолом, иссекали кожно-подкожный лоскут до мышечного слоя. Края раны и мышцы раздавливали с использованием зажима Кохера. Площадь повреждения составляла не менее 10% от общей поверхности кожного покрова крысы. Для определения площади раневой поверхности её фотографировали с лимитированного расстояния цифровой фотокамерой (на 1-е, 10-е и 20-е сутки), изображения переносили на компьютер, калибровали и измеряли площадь раневого поражения с помощью программы Scion Image (NIH, USA).

Выделение и культивирование МСК, создание трансплантатов. Для получения аутологичных МСК как у человека, так и у лабораторных животных, в стерильных условиях производили забор жировой ткани в объеме, равном 5-7 мл и 1-2 мл, соответ-

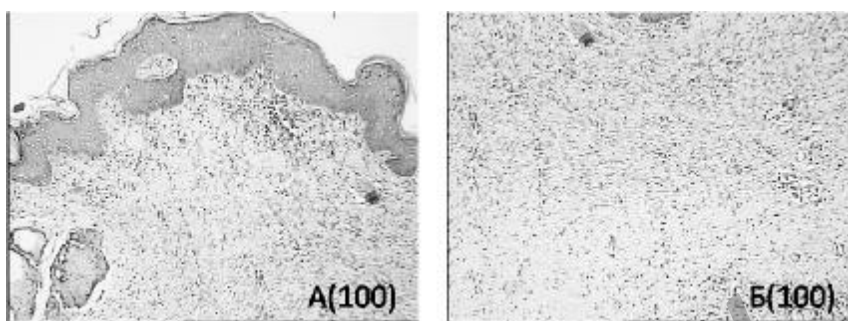


Рисунок 2 – Морфологические изменения у крыс в группе с применением трансплантата на 20 сутки. (Однородность фиброзного рубца (А), субэпителиальные отделы рубца с фибробласто-подобными клетками (Б) (Окр. - гематоксилин-эозин.)).

ственно. Образцы жировой ткани подвергали ферментативной обработке коллагеназой I типа («Sigma», Германия), в результате чего получали клеточную суспензию, из которой путем центрифугирования отделяли фракцию стромальных клеток. Количественный выход клеток определяли при их подсчете в камере Горяева. Полученный клеточный осадок ресуспендировали в полной питательной среде и засеяли в культуральные чашки диаметром 60 мм в концентрации $3-4 \times 10^5$ ядросодержащих клеток на 1 см^2 поверхности культурального пластика. Оценку жизнеспособности клеток проводили путем окраски красителем трипановым синим. Удаление не прикрепившихся клеток проводили через 24 часа заменой питательной среды. Дальнейшую смену среды производили каждые четвертые сутки. При создании трансплантатов использовали клетки 1-3-го пассажей.

Для более полной характеристики полученных клеток оценивали их пластичность. МСК ЖТ подвергали направленной дифференцировке в адипоцитарном и остеогенном направлениях. Адипогенная дифференцировочная среда состояла из полной питательной среды с добавлением 50 мкг/мл индометацина, 50 мкг/мл аскорбиновой кислоты и 10-7М дексаметазона. На 28-30-е сутки культивирования культуры клеток окрашивали Oil Red O для выявления липидов. Для индукции дифференцировки в остеогенном направлении конфлюэнтные культуры МСК ЖТ культивировали в остеогенной дифференцировочной среде, включающей полную питательную среду, с добавлением 10мМ бета - глицерофосфата, 50 мкг/мл аскорбиновой кислоты и 10-8М дексаметазона. На 28-30-е сутки культивирования культуры клеток окрашивали Alizarin Red для выявления минерализованного внеклеточного матрикса.

Для изучения экспрессии поверхностных маркеров мезенхимальными стволовыми клетками человека методом проточной цитометрии образцы клеток инкубировали с моноклональными антителами к антигенам CD31, CD105, CD34, CD45, CD44 и CD90, конъюгированными с флуорохромами (фикоэритрин [PE], изотиоцианат флуоресцеина [FITC], ало-

фиикоцианин [APC], фиикоэритрин – цианин 7(PC-7) («Beckman Coulter», США.) Измерения и анализ результатов проводили с использованием проточного цитометра FC 500 («Beckman Coulter», США) с программным обеспечением.

МСК ЖТ 1-3 пассажей, меченные РКН-26 или QD, в концентрации не менее 1×10^5 на cm^2 засеивали в культуральные чашки, содержащие плёнку гидрогеля гидрогеля на основе поливинилового спирта с добавленными природными полисахаридами необходимого размера.

Подготовленные трансплантаты переносили на рану животных и фиксировали к краям раны одиночными узловыми швами. Во всех группах на раны накладывали стерильные повязки. Животных размещали в индивидуальных клетках. Биоптаты кожи экспериментальных животных исследовали гистологически на 20-е сутки после трансплантации. После фиксации в течение трёх суток при температуре $+4^\circ\text{C}$ в 10%-ном нейтральном растворе формалина фрагменты кожи заливали в парафин по стандартной методике. Использовали серийные парафиновые срезы толщиной 5-7 мкм. В клинических условиях трансплантат размещали клеточной стороной на ране без дополнительной фиксации.

Морфологический анализ культур клеток. Культуры исследовали с использованием инвертированного микроскопа Carl Zeiss Axiovert 200 (Германия) с применением методов светлого поля, бокового освещения, фазового и Varel-контрастов, эпифлуоресценции.

Результаты и обсуждение

Морфофенотипическая характеристика и оценка дифференцировочного потенциала мезенхимальных стволовых клеток. Полученные в результате культивирования клетки, начиная с первого пассажа, были морфологически идентичными и представляли собой гомогенную культуру характерного веретеновидного фибробластоподобного вида. Культивирование МСК в адипогенной среде приводило к появлению клеток с крупными вакуолями в цитоплазме. Наличие липидных включений подтверждалось положительной окраской Oil Red O на 30-е сутки культивирования. Полученные клетки были способны дифференцироваться и в остеогенном направлении: так,

уже на первой неделе наблюдалось формирование многослойных узлов и депозитов кальция, что на 30-е сутки культивирования достоверно подтверждалась окрашиванием ализариновым красным (Alizarin Red). Проведенное фенотипирование показало, что выделенные из жировой ткани человека клеточные культуры характеризовались высоким уровнем экспрессии специфических маркеров мезенхимальных стволовых клеток (CD 90, CD 44, CD 105). При этом полученные культуры не экспрессировали маркеры эндотелиальных клеток CD31, гемопоэтических клеток CD34 и клеток миело-лимфоцитарного ряда CD45.

Использование флуоресцентных красителей позволило визуализировать МСК ЖТ на гидрогелевом покрытии. Маркировка МСК не влияла на их способность к адгезии, и клетки быстро прикреплялись к матрице. Установлено, что при нанесении комплексного трансплантата на рану клетки мигрировали с трансплантата на раневую поверхность, что было подтверждено микроскопически: после снятия подложки с раневого дефекта лабораторных животных, меченых клеток на ней обнаружено не было.

Согласно листа рандомизации были сформированы 2 экспериментальные группы: 1-я группа животных ($n=11$) - крысы с трансплантацией аутологичных МСК ЖТ на гидрогелевом покрытии; 2-я ($n=14$) - контрольная группа, у животных которой раны заживали в результате спонтанной регенерации. Животных выводили из эксперимента на 20-е сутки путем однократного введения 3%-ного тиопентала натрия (трёхкратная разовая передозировка барбитурата). Все исследования проводили в полном соответствии с современными принципами биоэтики, в том числе, Европейской конвенцией по защите прав позвоночных животных (принятой в г. Страсбурге 18 марта 1986 года) и Всемирной декларацией прав животных («Universal Declaration of Animal Rights», принятой Международной Лигой Прав Животных 23 сентября 1977 года в Лондоне и объявленной 15 октября 1978 года в штабе ЮНЕСКО в г. Париже).

Анализ результатов планиметрического и визуального осмотра ран показал наличие процесса регенерации как в контрольной группе, так и в группе с применением гидрогеля и иммобилизованных на

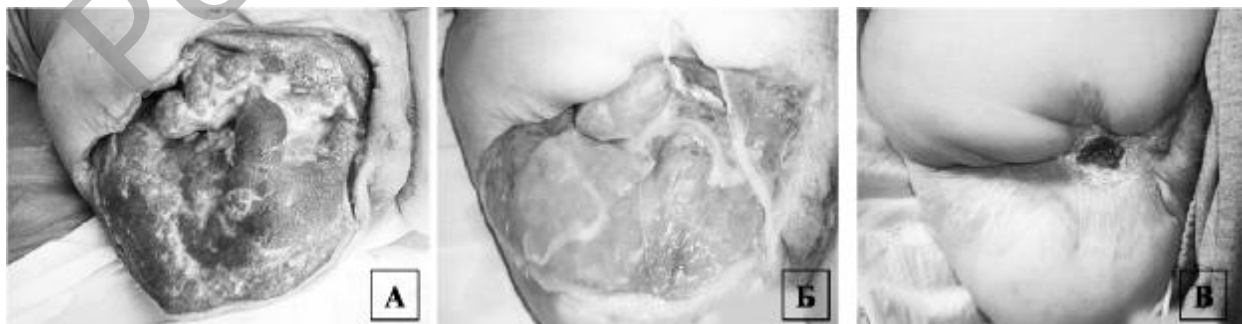

Рисунок 3. Вид раны пациентки - А - при поступлении; Б – вид раны после закрытия дефекта клеточно-гидрогелевым трансплантатом; В- спустя 2,5 месяца после трансплантации).

нем МСК ЖТ. Нужно отметить, что темп спонтанного заживления ран в контрольной группе был достоверно более низким, что отчетливо видно на рисунке 1Б. Сравнены площади раневого дефекта, составившие на 10-е сутки наблюдения 17,5 (16,4–18,5) и 5,01 (4,0–5,4) см² в контрольной и опытной группах, соответственно ($p < 0,0001$). Площадь поврежденной поверхности в группе с применением разработанного трансплантата достоверно уменьшалась в размерах по сравнению с контрольной группой, где происходила спонтанная регенерация (12,9–15,3) см² и 2,22 (1,9–2,5) см², и уже к 20-м суткам наблюдения у части крыс отмечалось полное закрытие раневого дефекта (рисунок 1В).

При сравнительном морфологическом исследовании процесса заживления ран было выявлено, что в группе контроля к 20-м суткам эпителизация раны еще отсутствовала. Дефект был прикрыт гнойно-некротическими массами, формирующаяся ткань была грануляционно-фиброзного типа с умеренно выраженным отеком и отчетливой воспалительной инфильтрацией. В это время как, в группе с использованием разработанного трансплантата была выявлена достоверно более быстрая регенерация кожного покрова, и уже к 20-м суткам определялась практически полная эпителизация раневой поверхности. Эпителизация характеризовалась формированием в подлежащих отделах преимущественно фиброзного рубца с очагами периваскулярного отека, без воспалительной инфильтрации или с минимальной периваскулярной инфильтрацией. Также отмечалось уменьшение количества кровеносных сосудов по сравнению с контрольной группой. Причем, вертикально направленные кровеносные сосуды практически отсутствовали. В основном эпителиальный покров был представлен 4-14 слоями с признаками послойной дифференцировки. Характерным было формирование в субэпителиальных отделах рубца гомогенизированной зоны, в которой определялись полигональные фибробластоподобные клетки. Данная зона напоминала гистологическую структуру субэпителиаль-

ных отделов нормальной кожи крыс (рисунок 2).

В целом, полученные результаты показывают, что применение трансплантата, состоящего из гидрогеля поливинилового спирта, содержащего добавки природных полисахаридов и аутологичные МСК ЖТ существенно ускоряют восстановление раневой поверхности в опытной группе по сравнению с контрольной.

Сокращение размеров раны идет за счет ускорения смены фаз раневого процесса. Более того, нужно отметить, что благодаря данному виду лечения у животных в опытной группе уже к 20-м суткам отмечалась гистологическая картина нормальной кожи крыс о чем свидетельствуют данные гистологического исследования.

Метод начал использоваться в клинических условиях. В качестве иллюстрации приводим следующие наблюдения.

Пациентке Р. 1976 года рождения находилась на лечении в хирургическом отделении 11-й клинической больницы г. Минска с диагнозом «Обширная обширная гранулирующая рана области правого тазобедренного сустава после экзартикуляции правого бедра» производилось закрытие раневого дефекта с использованием трансплантата. Из анамнеза известно: пациентке накануне выполнена экзартикуляция правого бедра по поводу анаэробной клостридиальной гнойно-некротической флегмоны правого бедра и голени, развившейся на фоне краш-синдрома. Пациентка отказывалась от закрытия раны с помощью хирургической пластики местными тканями, она выразила письменное информированное согласие на лечение с использованием клеточной трансплантации. Получено одобрение этического комитета лечебного учреждения. 27.09.2011 года под местной анестезией был произведен забор жировой ткани в объеме 5-7 мл из параумбиликальной области. Жировая ткань в стерильной пробирке с указанием времени забора и индивидуальным номером в течение 1,5 часов была доставлена в иммунологическую лабораторию ЦНИЛ БелМАПО для последующего выделения

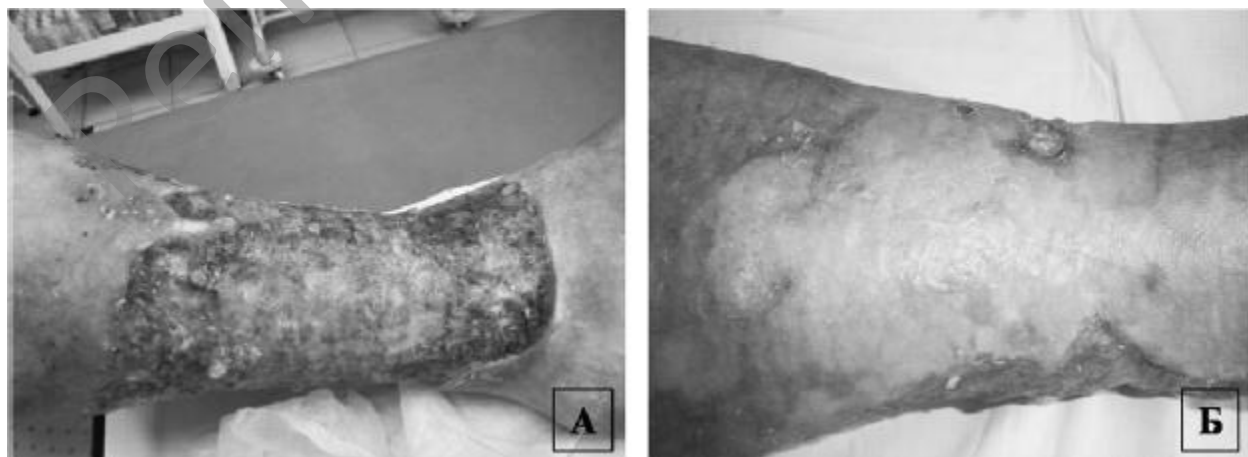


Рисунок 4. Вид раны пациентки (А-при поступлении; Б- закрытие дефекта спустя 3 месяца после трансплантации).

мезенхимальных стволовых клеток. С периодом в две недели (время необходимое для получения достаточного количества клеток) было проведено две трансплантации. Динамика заживления раны представлена на рисунке 3. Полное закрытие раневого дефекта наступило спустя 2,5 месяца.

Данный вид лечения был применен пациентке К. 1947 года рождения с диагнозом: «Варикозное расширение подкожных вен нижних конечностей, хроническая венозная недостаточность С6, обширная циркулярная трофическая язва левой голени, сахарный диабет 2 типа стадия клинко-метаболической субкомпенсации, ИБС: атеросклеротический коронарокардиосклероз Н1». Из анамнеза установлено, что в 2004 году пациентке была выполнена флебэктомия по комплексной методике слева, операция Линтона на левой голени». В послеоперационном периоде через месяц сформировалась трофическая язва на левой голени, которая, несмотря на периодические курсы консервативной терапии в амбулаторно-стационарных условиях, прогрессивно увеличивалась. К концу 2008 года язва в нижней трети голени стала циркулярной, а к концу 2010 года заняла 80% всей поверхности левой голени (рисунок 4 А). Пациентка выразила письменное информированное согласие на проведение данного вида лечения. В условиях 11 клинической больницы г. Минска 18.11.2011 года под местной анестезией ей был произведен забор жировой ткани в объеме 5 мл из параумбиликальной области брюшной стенки. Жировая ткань в стерильной пробирке с указанием времени забора и индивидуальным номером в течение 2-х часов была доставлена в ЦНИЛ БелМАПО для последующего выделения мезенхимальных стволовых клеток. 22.11.2011 г. под спинальной анестезией выполнена эндоваскулярная лазерная коагуляция несостоятельных коммуникантных вен левой голени с использованием лазерного аппарата «Медиола-компакт» (ФОТЭК, Беларусь). Применение трансплантата, состоящего из гидрогеля поливинилового спирта, содержащего природные полисахариды, и аутологичных мезенхимальных стволовых клеток, выделенных из жировой ткани, проводилось этапно, в связи со значительными размерами раневой поверхности. Первая трансплантация была выполнена на переднюю поверхность голени спустя месяц после забора жировой ткани. Спустя три месяца удалось добиться полной эпителизации передней поверхности (рисунок 4 Б).

Была начата этапная трансплантация на внутреннюю и наружную поверхность. Через две недели имела хорошая тенденция к краевой эпителизации язвы по наружной поверхности. За последующие пять месяцев достигнута эпителизация 72% поверхности кожного дефекта по всей окружности голени. Лечение продолжается.

Выводы

1. Композит гидрогеля на основе поливинилово-

го спирта с добавленными природными полисахаридами является оптимальной матрицей для создания сложного трансплантата с мезенхимальными стволовыми клетками из жировой ткани. Она служит универсальной матрицей для переноса аутологичных мезенхимальных стволовых клеток жировой ткани, обеспечивая хорошие условия для роста, дифференцировки и имплантации нанесенных на неё клеток.

2. Экспериментальная оценка использования комплексного трансплантата из гидрогеля на основе поливинилового спирта с добавленными природными полисахаридами и мезенхимальных стволовых клеток жировой ткани продемонстрировала возможность полноценного восстановления дефектов покровных тканей при его применении у лабораторных животных.

3. Первый успешный клинический опыт применения разработанной технологии восстановления дефектов покровных тканей человека, с использованием комплексного трансплантата, состоящего из гидрогеля на основе поливинилового спирта с добавленными природными полисахаридами и культуры аутологичных мезенхимальных стволовых клеток из жировой ткани, позволяет рассматривать данный метод как альтернативу аутодермопластики (особенно, в условиях дефицита аутологичного донорского материала и инфицирования раны).

4. Использование клеточных технологий для восстановления целостности кожных покровов представляет собой многообещающую стратегию лечения пациентов, в особенности с заболеваниями, резистентными к традиционной терапии.

Литература

1. Anker, P. S. Mesenchymal stem cells in human second trimester bone marrow, liver, lung and spleen exhibit a similar immunophenotype but a heterogeneous multilineage differential potential // P. S. Anker [et al.] // *Haematologica* – 2003. – Vol. 88. P. 845–852.
2. Mesenchymal Stem Cells Are Recruited into Wounded Skin and Contribute to Wound Repair by Transdifferentiation into Multiple Skin Cell Type / S. Mikako [et al.] // *Journal of Immunology* – 2008. – Vol. 180. – P. 2581–2587.
3. Characterization of freshly isolated and cultured cells derived from the fatty and fluid portions of liposuction aspirates / K. Yoshimura [et al.] // *J. Cell Physiol.* – 2006. – Vol. 208. P. 64–76.
4. Immunosuppression by mesenchymal stem cells: mechanisms and clinical applications / S. Ghannam [et al.] // *Stem Cell Res Ther.* – 2010. – Vol. 1. P. 2.
5. The immunophenotype of human adipose derived cells: temporal changes in stromal- and stem cell-associated markers / J. B. Mitchell [et al.] // *Stem Cells* – 2006. – Vol. 24. – P. 376–385.
6. Cultured epithelial autografts in extensive burn coverage of severely traumatized patients: a five year single-center experience with 30 patients / H. Carsin [et al.] // *Burns.* – 2000. – Vol. 26. – P. 379–387.
7. Differential expression and regulation of extracellular matrix-associated genes in fetal and neonatal fibroblasts / A. Gosiewska [et al.] // *Wound Repair Regen.* – 2001. – Vol. 9. – P. 213–222.
8. Chester, D. A review of keratinocyte delivery to the wound bed / D. Chester, D. Balderson, R. Papini // *Burn Care Rehab.* – 2004. – Vol. 25. – P. 266–275.

Поступила 29.06.2012