

УЧРЕЖДЕНИЕ ОБРАЗОВАНИЯ
«БЕЛОРУССКИЙ ГОСУДАРСТВЕННЫЙ МЕДИЦИНСКИЙ УНИВЕРСИТЕТ»

Объект авторского права
УДК 616.65-006.55-089:616-005.1-043.65

АДАЩИК
Вадим Григорьевич

**ХИРУРГИЧЕСКОЕ ЛЕЧЕНИЕ ДОБРОКАЧЕСТВЕННОЙ
ГИПЕРПЛАЗИИ ПРЕДСТАТЕЛЬНОЙ ЖЕЛЕЗЫ
БОЛЬШИХ РАЗМЕРОВ**

Автореферат
диссертации на соискание ученой степени
кандидата медицинских наук

по специальности 14.01.23 – урология

Минск 2024

Научная работа выполнена в учреждении образования «Белорусский государственный медицинский университет»

Научный руководитель: **Строцкий Александр Владимирович**, доктор медицинских наук, профессор, заведующий кафедрой урологии учреждения образования «Белорусский государственный медицинский университет»

Официальные оппоненты: **Гресь Аркадий Александрович**, доктор медицинских наук, профессор, профессор кафедры урологии и нефрологии Института повышения квалификации и переподготовки кадров здравоохранения учреждения образования «Белорусский государственный медицинский университет»;

Нечипоренко Николай Александрович, доктор медицинских наук, профессор, профессор 2-й кафедры хирургических болезней учреждения образования «Гродненский государственный медицинский университет»

Оппонирующая организация: учреждение образования «Витебский государственный ордена Дружбы народов медицинский университет».

Защита состоится 6 марта 2024 года в 14.00 на заседании совета по защите диссертаций Д 03.18.08 при учреждении образования «Белорусский государственный медицинский университет» по адресу: 220083, г. Минск, пр-т Дзержинского, 83; e-mail: uchsovet@bsmu.by; тел: (017) 302 16 21.

С диссертацией можно ознакомиться в библиотеке учреждения образования «Белорусский государственный медицинский университет».

Автореферат разослан _____ февраля 2024 года

Ученый секретарь совета
по защите диссертаций Д 03.18.08,
кандидат медицинских наук, доцент



В.Н. Громыко

ВВЕДЕНИЕ

Доброкачественная гиперплазия предстательной железы (ДГПЖ) является одним из самых распространенных урологических заболеваний органов мочеполовой системы у мужчин пожилого и старческого возраста. В возрасте 40-50 лет частота гиперплазии простаты составляет 11,3%, в возрасте 80 лет – 81,4% [Novara G., 2018; Строчкин А. В., 2018]. Актуальность данного заболевания возрастает, поскольку по прогнозам ВОЗ к середине двадцать первого века ожидается прирост мужского населения в возрасте более 60 лет в 2 раза [Gravas S., 2014; Lee S., 2012].

Наряду с малоинвазивными методами хирургического лечения (трансуретральная резекция простаты, лазерная энуклеация, биполярная высокочастотная энуклеация, вапоризация, применение «Green Laser», аблативные и неаблативные методики), открытая аденомэктомия рекомендуется Европейской и Российской ассоциациями урологов как операция выбора при ДГПЖ больших размеров (более 80 см³) [Gravas S., 2019; MacRae C., 2016].

В Республике Беларусь выполняется большое количество операций по поводу ДГПЖ. В последние годы возросло число трансуретральных резекций, но частота открытых операций остается высокой – 38,6-40,1% и тенденция к снижению не определяется [Ниткин Д. М., 2020].

Основной проблемой открытой чреспузырной аденомэктомии является возникновение интра- и послеоперационных кровотечений, частота которых варьирует от 0,2% до 10%, а объем кровопотери при этом может достигать 2-2,5 литров [Котов С. В., 2017], особенно при больших размерах ДГПЖ. Частота гемотрансфузий при открытой энуклеации предстательной железы составила 7-14% [Li M., 2015; Marien T., 2016].

Возникновение кровотечения во время операции и после удаления аденоматозных узлов замедляет процессы заживления тканей, часто требует переливания эритроцитарной массы, способствует декомпенсации имеющейся у пациентов сопутствующей патологии, что влияет на сроки стационарного лечения [Gratzke C., 2007].

Существующие методики интраоперационной остановки кровотечения при чреспузырной аденомэктомии не обеспечивают стойкий окончательный гемостаз.

Для улучшения результатов хирургического лечения ДГПЖ больших размеров оправданы поиск и разработка новых эффективных методов интраоперационного гемостаза, что позволит уменьшить кровопотерю и число тяжелых послеоперационных осложнений, а также сократить сроки пребывания пациентов в стационаре.

ОБЩАЯ ХАРАКТЕРИСТИКА РАБОТЫ

Связь работы с крупными научными программами и темами

Диссертационное исследование выполнено в рамках научно-исследовательских работ кафедры урологии УО «Белорусский государственный медицинский университет»: «Диагностика и малоинвазивные технологии в лечении урологических заболеваний» (№ государственной регистрации 20130871 от 10.06.2013, срок выполнения 2013-2017) и «Совершенствование диагностики и разработка новых методов лечения урологических заболеваний у детей и взрослых» (№ государственной регистрации 20180758 от 25.05.2018, срок выполнения 2018-2022).

Цель исследования – улучшить результаты хирургического лечения пациентов с доброкачественной гиперплазией предстательной железы больших размеров за счет уменьшения интра- и послеоперационной кровопотери путем использования местного гемостатического лекарственного средства Гамастат.

Задачи исследования

1. Изучить частоту открытых операций при лечении ДГПЖ, а также частоту опухоли больших размеров (более 80 см³) среди пациентов с доброкачественной гиперплазией простаты.

2. Разработать метод использования лекарственного средства Гамастата для гемостаза ложа простаты при открытых операциях по поводу ДГПЖ больших размеров и провести сравнительную оценку величины интраоперационной и послеоперационной кровопотери при использовании Гамастата и перекиси водорода.

3. Изучить морфологические изменения, возникающие в тканях ложа предстательной железы после обработки Гамастатом и перекисью водорода.

4. Исследовать ближайшие и отдаленные (через 6 и 12 месяцев) результаты лечения ДГПЖ больших размеров методом открытой чреспузырной аденомэктомии при применении различных методов интраоперационного гемостаза.

Объект исследования:

1194 пациента с ДГПЖ, оперированных в период 2016-2018 гг., 215 амбулаторных пациентов, 177 пациентов, включенных в проспективное рандомизированное клиническое исследование.

Предмет исследования:

Клинические характеристики пациентов, результаты лабораторных и инструментальных методов исследования, кровопотеря во время и после аденомэктомии, результаты хирургического лечения ДГПЖ.

Научная новизна

Впервые разработана методика использования местного гемостатического средства Гамастат для остановки кровотечения из ложа предстательной железы после открытой операции у пациентов с ДГПЖ больших размеров.

Впервые доказана эффективность и безопасность применения лекарственного средства Гамастат как местного гемостатического препарата в ложе предстательной железы при проведении открытой аденомэктомии у пациентов с ДГПЖ больших размеров. Получено статистически значимое уменьшение интра- и послеоперационной кровопотери при его использовании по сравнению с применением тампонов с перекисью водорода.

Впервые получены новые данные о гистологических изменениях в ложе простаты после удаления ДГПЖ при использовании нового местного гемостатического средства Гамастат.

Получены новые данные о частоте послеоперационных осложнений после использования местных гемостатических средств при лечении ДГПЖ больших размеров методом открытой чреспузырной аденомэктомии.

Положения, выносимые на защиту

1. Частота ДГПЖ больших размеров (более 80 см³) среди амбулаторных пациентов составляет 15,9%. Поэтому частота открытых операций при лечении ДГПЖ остается значительной, составляя в последние годы 30,4-42,2%, а кровопотеря при этом существенно выше, чем при ТУР, что в 2,7 раза чаще приводит к необходимости гемотрансфузий.

2. Разработана и внедрена методика гемостаза из ложа простаты с помощью нового лекарственного средства Гамастат, что позволило уменьшить величину интраоперационной кровопотери до 115 (74-178) мл, а послеоперационной – до 101 (50-155) мл, что статистически значимо ($p=0,001$) меньше степени кровопотери в группе без Гамастата – 210 (170-260) и 255 (190-355) мл соответственно. Общая кровопотеря в основной группе была в два раза меньше, чем в группе сравнения – 240 (124-340) мл и 500 (373-600) мл соответственно. При использовании местного гемостатического средства Гамастат у пациентов после выполнения открытой чреспузырной аденомэктомии в раннем послеоперационном периоде не отмечено нежелательных реакций, отклонений в анализах крови, что свидетельствует об отсутствии токсического действия препарата.

3. Морфологическое исследование ткани ложа удаленной предстательной железы, обработанной лекарственным средством Гамастат, выявило образование фибриновой пленки, малокровие прилежащих сосудов, отсутствие некротических изменений здоровых тканей, что способствовало

уменьшению кровопотери во время операции и в раннем послеоперационном периоде, а также отсутствию условий для усиления рубцовых процессов в ложе предстательной железы в отдаленном периоде.

4. Через 6 и 12 месяцев после аденомэктомии наблюдалось стабильное улучшение параметров мочеиспускания. Через год в основной группе сумма баллов по шкале IPSS составила 2 (2-4), в группе сравнения – 4 (4-5) ($p < 0,001$), а максимальная скорость мочеиспускания достигла 17,5 (15,6-19,8) мл/мин, что было статистически достоверно выше, чем в сравниваемой группе – 16,9 (15,3-18,3) мл/мин ($p = 0,047$). Объем остаточной мочи составил 15 (10-20) мл в обеих группах, а частота стриктур уретры и склероза шейки мочевого пузыря была одинаковой. Использование лекарственного средства Гамастата не привело к увеличению количества осложнений в виде рубцовых изменений шейки мочевого пузыря и уретры в отдаленном послеоперационном периоде (через 12 месяцев).

Личный вклад соискателя ученой степени

Научным руководителем предложена тема диссертации, ее методическое решение, оказана консультативная помощь в проведении клинических исследований, интерпретации полученных результатов. Цель и задачи сформулированы соискателем совместно с научным руководителем.

Автор диссертации лично провел патентный поиск, анализ отечественной и зарубежной литературы по теме диссертации, сформировал компьютерную базу данных, осуществил статистическую обработку, анализ полученных результатов, написал все разделы диссертации и автореферата, сформулировал выводы и практические рекомендации.

Автором проведено исследование частоты ДГПЖ больших размеров среди 215 амбулаторных пациентов на базе медико-санитарной части ОАО «МАЗ» в период с 2017 по 2018 гг. совместно с врачом-урологом Анфильцом П. В. (вклад автора 80%).

На базе урологического отделения № 1 УЗ «4-я городская клиническая больница им. Н. Е. Савченко» в период с 2016 по 2018 годы автор провел проспективное рандомизированное клиническое исследование, включающее 177 пациентов. Результаты исследований опубликованы в печатных работах [1–А–16–А] (вклад 80%).

Автором диссертации лично проводился забор ткани из ложа простаты для проведения морфологического исследования на базе УЗ «Городское клиническое патологоанатомическое бюро» (отделение детской патологии). Совместно с сотрудниками кафедры патологической анатомии УО «Белорусский государственный медицинский университет» проведена гистологическая оценка фрагментов тканевого ложа предстательной железы после открытой аденомэктомии в зависимости от метода

интраоперационного гемостаза у 101 пациента. Исследование проводилось с целью оценки воздействия использованных гемостатических средств на ткани дожа предстательной железы. Диссертант участвовал в проведении 80% из них. Результаты исследований опубликованы в статье [7–А].

Апробация диссертации и информация об использовании ее результатов

Основные результаты исследований были представлены на республиканской научно-практической конференции с международным участием «Актуальные вопросы диагностики и лечения урологических заболеваний, посвященной 50-летию кафедры урологии БГМУ» (Минск, 2017); II–VI Полесских урологических форумах (Гомель, 2018-2022); республиканской научно-практической конференции с международным участием «III съезд ОО «Белорусская ассоциация урологов» (Минск, 2018); республиканской научно-практической конференции с международным участием «Актуальные аспекты малоинвазивной урологии» (Минск, 2019); 6th Baltic meeting in conjunction with the European Association of Urology (Baltic19) (г. Таллинн, 24-25 мая 2019 г.); заседании Белорусской Ассоциации Урологов (Минск, 2019); научной сессии БГМУ, посвященной Дню белорусской науки (Минск, 2021).

На основании результатов научного исследования разработана инструкция по применению «Метод гемостаза при чреспузырной аденомэктомии» (рег. № 115-0819).

Получено 7 актов о практическом использовании результатов диссертационного исследования, из них 1 акт о внедрении в учебный процесс (УО «Белорусский государственный медицинский университет») и 6 актов о внедрении в лечебно-диагностический процесс (УЗ «4-я городская клиническая больница» г. Минска, УЗ «Гродненская университетская клиника» г. Гродно, УЗ «Слуцкая ЦРБ» г. Слуцка, УЗ «Городская клиническая больница скорой медицинской помощи г. Минска», УЗ «Минская областная клиническая больница», УЗ «Гомельская областная клиническая больница» г. Гомеля).

Опубликованность результатов диссертации

По результатам исследований опубликовано 16 научных работ, в том числе 7 статей в научных рецензируемых журналах (2,8 авторских листа), 8 публикаций в материалах республиканских и международных научных конференций, съездов (2,1 авторских листа). Министерством здравоохранения утверждена инструкция по применению.

Структура и объем диссертации

Диссертационная работа изложена на 117 страницах, состоит из введения, общей характеристики работы, 5 глав, заключения, списка

использованных источников и приложений. Список использованных источников содержит 212 наименований (75 русскоязычных, 121 иностранных и 16 публикаций соискателя) и занимает 20 страниц. Работа иллюстрирована 14 рисунками (4,5 страницы) и 36 таблицами (15 страниц). Приложения изложены на 8 страницах.

ОСНОВНАЯ ЧАСТЬ

Материал и методы исследования

В Республике Беларусь в последние годы возросло число трансуретральных резекций простаты, но частота открытых операций остается высокой – 38,6-40,1%.

Для достижения целей и выполнения поставленных задач в рамках научной работы нами проведено исследование 1586 пациентов с ДГПЖ (рисунок 1).

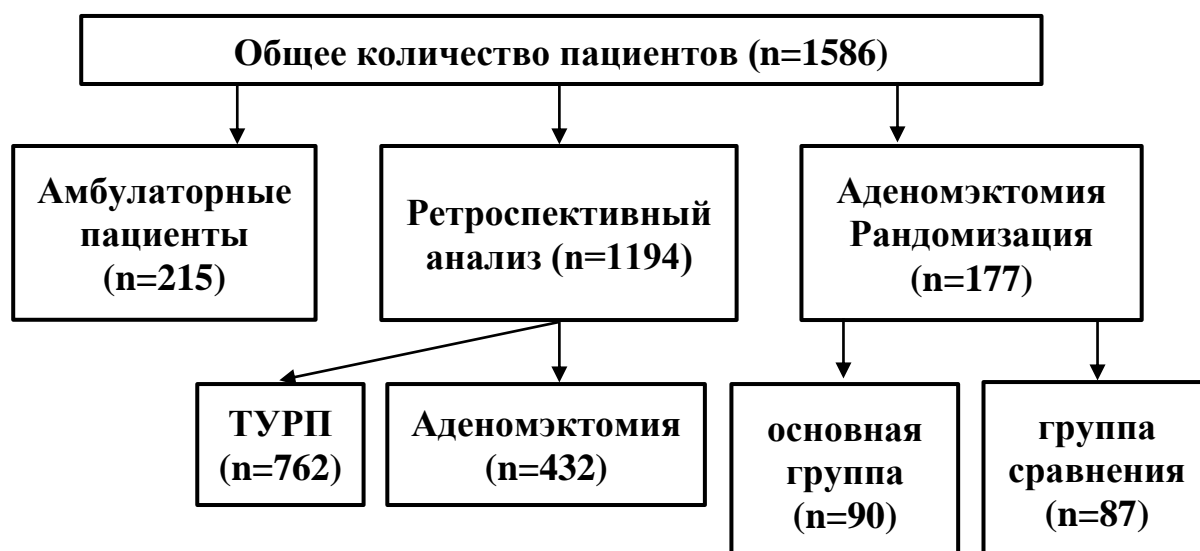


Рисунок 1 – Дизайн исследования

Для получения данных о частоте открытых и эндоскопических операций, исследования осложнений и результатов лечения в период 2016-2018 гг. нами проведен ретроспективный анализ данных 1194 историй болезней пациентов в УЗ «4-я ГКБ им. Н. Е. Савченко».

Для определения перспективы изменения частоты открытых операций в урологическом отделении в дальнейшем проведено исследование размеров предстательной железы у мужчин старше 50 лет (n=215) на базе медико-санитарной части ОАО «МАЗ» города Минска в период с 2017 по 2018 гг.

По данным проведенного исследования у 15,9% амбулаторных пациентов определялся объем простаты более 80 см³, что свидетельствует о том, что часть из них может подвергнуться открытой аденомэктомии.

Для сравнительной оценки степени кровопотери и гемостатического эффекта лекарственного средства Гамастат и стандартного метода обработки ложа простаты тампонами с перекисью водорода в период с 2016 по 2018 годы на базе урологического отделения № 1 УЗ «4-я городская клиническая больница им. Н. Е. Савченко г. Минска» было проведено проспективное рандомизированное клиническое исследование. Методом случайных чисел при помощи компьютерной программы Random Number Generator v1.3 пациенты с ДГПЖ больших размеров (объем более 80 см³) были разделены на 2 группы в зависимости от способа гемостаза во время операции. При случайном выпадении четного числа пациента включали в основную группу (n=90), нечетного – в группу сравнения (n=87). Для определения величины интра- и послеоперационной кровопотери использована методика А.А. Рагимова.

Перед оперативным вмешательством пациенты без цистостомы (n=50 в основной группе, n=53 в группе сравнения) заполняли опросник IPSS, им выполнялось УЗИ простаты с определением ООМ, оценивались показатели урофлоуметрии.

Всем пациентам из обеих групп до госпитализации выполнялся посев мочи на микрофлору и чувствительность к антибиотикам; до операции и в динамике выполнялись: общеклинический анализ крови, биохимический анализ крови, общий анализ мочи, гемостазиограмма, ПСА, группа крови и резус-фактор.

Значения IPSS, индекс качества жизни (QoL), средняя и максимальная скорости мочеиспускания, объем простаты, уровень PSA и другие клинικο-демографические характеристики у пациентов обеих групп были сопоставимы (p>0,05).

Ткани ложа предстательной железы были исследованы морфологически с целью оценки воздействия лекарственного средства Гамастат и 3% перекиси водорода.

Все пациенты подверглись открытой операции по поводу доброкачественной гиперплазии предстательной железы – чреспузырной аденомэктомии.

Методика операции и метод интраоперационного гемостаза по группам

В основной группе и группе сравнения методика выполнения основных этапов оперативного вмешательства была одинаковой:

Нижнесрединным разрезом с иссечением цистостомического свища (при его наличии) послойно выделялась передняя стенка мочевого пузыря, фиксировалась на держалки, вскрывалась продольно. Проводилась ревизия мочевого пузыря с целью оценки состояния слизистой и устьев мочеточников. Затем проводилась бимануальная аденомэктомия. Гемостаз тампонами, после чего в уретру вводился катетер Фолея № 18 или 20 СН, баллон раздувался до 40-50 см³. Двухрядный шов раны пузыря с дренированием его цистостомой (через контрапертуру или рану). Послойный шов раны с дренированием Ретциевого пространства ПХВ-дренажом. Йод. Асептическая повязка.

В основной группе перед аденомэктомией в стерильную тару помещалось содержимое двух флаконов лекарственного средства Гамастат (подогретого до 37 °С) с добавлением 10 мл 0,9% стерильного физиологического раствора хлорида натрия. После аденомэктомии при помощи окончатого зажима стерильная салфетка размером 20×30 см, пропитанная полученной смесью, устанавливалась в ложе удаленной предстательной железы на 2 минуты. Гемостаз сопровождался образованием на раневой поверхности темно-коричневой пленки и отсутствием кровотечения. У 7 пациентов (7,7%) основной группы дополнительно выполнялась коагуляция крупных сосудов на 17 и 19 часах условного циферблата.

У пациентов в группе сравнения ложе предстательной железы тампонировалось стерильной салфеткой, пропитанной 3% раствором перекиси водорода, с дополнительным прошиванием кровоточащих сосудов шейки мочевого пузыря и ложа.

В обеих группах в раннем послеоперационном периоде для достижения стойкого гемостаза использовалась тяга за счет баллона катетера Фолея, установленного интраоперационно.

Результаты собственных исследований

При проведении ретроспективного исследования данных 1194 историй болезней пациентов, оперированных по поводу ДГПЖ, установлено, что открытых аденомэктомий выполнено 762 (66,4%), а ТУРП – 432 (33,6%).

Получены новые данные о послеоперационных осложнениях. После выполнения открытой операции ранние осложнения по шкале Clavien-Dindo

возникали чаще, чем после ТУРП – у 163 пациентов (37,8%) и у 146 пациентов (19,1%) соответственно по группам ($p < 0,05$).

Статистически значимые различия между группами наблюдались по осложнениям первой и второй степени. Лихорадка после операции возникла у 49 пациентов (6,4%) после ТУРП и у 54 пациентов (12,5%) после открытой аденомэктомии ($\chi^2 = 12,8$, $p = 0,001$).

Острый орхоэпидидимит, купированный консервативно назначением антибактериальной терапии, применением полуспиртовых компрессов и нестероидных противовоспалительных средств, выявлен у 17 пациентов (2,2%) в группе ТУРП и у 24 пациентов (5,6%) в группе после аденомэктомии ($\chi^2 = 9,1$, $p = 0,002$).

Трансфузия эритроцитов с целью восполнения кислородной емкости крови чаще проводилась после аденомэктомии, чем после трансуретральной резекции простаты (33 пациента (7,6%) и 21 пациент (2,8%) соответственно по группам ($\chi^2 = 15,2$, $p = 0,001$)). Это подтверждает имеющиеся данные о послеоперационной кровопотере при открытой аденомэктомии как одного из факторов, осложняющих послеоперационный период более часто, чем после ТУРП.

Осложнения III В степени, потребовавшие проведения повторного хирургического вмешательства под общей анестезией, чаще возникали после открытой аденомэктомии – 26 пациентов (6,1%), чем после ТУРП – 28 пациентов (3,6%) ($p > 0,05$). При этом необходимость в таком вмешательстве у 5 пациентов после открытой аденомэктомии была обусловлена кровотечением, что потребовало эндоскопического гемостаза.

Осложнений IV и V степени в обеих группах не зарегистрировано.

Частота отдаленных осложнений в обеих группах не различалась – у 45 пациентов (6%) после ТУРП и у 28 пациентов (6,4%) после открытой операции аденомэктомии ($p > 0,05$). Наиболее часто формировались стриктуры уретры (после ТУР – у 13 пациентов (1,7%), после аденомэктомии – у 8 пациентов (1,8%)) и склероз шейки мочевого пузыря (у 19 пациентов (2,5%) в группе ТУРП и у 17 пациентов (3,9%) в группе аденомэктомии).

Инфекционные и геморрагические осложнения в раннем послеоперационном периоде и склеротические – в отдаленном являются основными как после ТУРП, так и после открытой аденомэктомии.

Основной проблемой открытой чреспузырной аденомэктомии является возникновение интра- и послеоперационных кровотечений, частота которых варьирует от 0,2% до 10%, а объем кровопотери при этом может достигать 2-2,5 литров. Частота гемотрансфузий при открытой аденомэктомии предстательной железы по данным литературы составила 7-14%.

Анемия вследствие кровотечения во время операции и после удаления аденоматозных узлов плохо влияет на процессы заживления тканей в послеоперационном периоде, часто требует проведения гемотрансфузий, способствует декомпенсации имеющейся сопутствующей патологии, сопровождается увеличением сроков стационарного лечения.

Многочисленные методики интраоперационной остановки кровотечения при чреспузырной аденомэктомии не всегда позволяют обеспечить надежный гемостаз, обладают рядом неблагоприятных побочных осложнений (необходимость длительной перфузии мочевого пузыря в послеоперационном периоде для отмывания фрагментов гемостатического тампона из монокарбоксилцеллюлозы, что увеличивает послеоперационный койко-день, способствует инфицированию ложа и развитию склеротических процессов).

Наложение съемных швов сопровождается сужением шейки мочевого пузыря с последующим ее склерозированием и нарушением мочеиспускания вплоть до хронической полной задержки, а выведение съемных швов через уретру может приводить к недержанию мочи в послеоперационном периоде.

Ушивание ложа простаты не всегда возможно технически вследствие кровотечения, а гипоксия хирургической капсулы за счет наложенных швов способствует развитию склеротических явлений в простатическом отделе уретры и шейке мочевого пузыря.

Поэтому поиск новых методов интраоперационного гемостаза, лишенных указанных недостатков, оправдан, а предложенный метод использования в качестве гемостатического средства лекарственного средства Гамастата обладает явными преимуществами перед существующими. Его применение в стоматологии и абдоминальной хирургии показало хороший гемостатический эффект при операциях на печени и для остановки кровотечения из язв желудка при отсутствии токсического влияния на организм.

Пациентам основной группы (n=90) гемостаз во время операции выполняли при помощи тампона, который устанавливали в ложе удаленных аденоматозных узлов, пропитанного Гамастатом. Пациентам группы сравнения (n=87) интраоперационный гемостаз осуществляли по стандартной методике (тампоны с перекисью водорода и прошивание шейки мочевого пузыря).

Разработанная методика гемостаза из ложа простаты с помощью нового лекарственного средства Гамастат позволяет уменьшить величину интраоперационной кровопотери до 115 (74-178) мл, а послеоперационной – до 101 (50-155) мл, что статистически значимо ($p < 0,05$) меньше степени кровопотери в группе без Гамастата – 210 (170-260) мл и 255 (190-355) мл

соответственно. Общая кровопотеря в основной группе была почти в два раза меньше, чем в группе сравнения – 240 (124-340) мл и 500 (373-600) мл соответственно (таблица 1).

Таблица 1 – Степень кровопотери в сравниваемых группах во время и после операции Me (25%-75%), M±m

Признак	Основная группа, n=90	Группа сравнения, n=87	Статистическая значимость различий
Кровопотеря интраоперационная, мл	115 (74-178)	210 (170-260)	U=1285,5, p=0,001
Кровопотеря послеоперационная, мл	101 (50-155)	255 (190-355)	U=874,5, p=0,001
Кровопотеря общая, мл	240 (124-340)	500 (373-600)	U=881,0, p=0,001

По результатам оценки показателей биохимического анализа крови до и после применения Гамастата мочевины и креатинин были в пределах нормы, что свидетельствует об отсутствии токсического действия препарата.

Были выявлены следующие ранние послеоперационные осложнения по шкале Clavien-Dindo. Лихорадка в послеоперационном периоде у пациентов основной группы возникала реже – 5 пациентов (5,6%), чем у пациентов группы сравнения – 17 пациентов (19,5%) ($\chi^2=7,9$, p=0,005).

Статистически значимых различий по частоте и степени возникновения острого орхоэпидидимита, пролеченного консервативным путем, между пациентами обеих групп не отмечено (F=0,1, p=0,151). В основной группе воспаление яичка после операции развилось у 3 пациентов (3,3%), в группе сравнения – у 7 пациентов (8%).

Переливание эритроцитарной массы после открытой аденомэктомии потребовалось 2 пациентам (2,2%) основной группы и 11 пациентам (12,6%) группы сравнения (F=0,199, p=0,007), что подтверждает наличие значительно большей кровопотери у пациентов группы сравнения, которым Гамастат не применялся.

Статистически значимых различий по осложнениям III В степени между группами не выявлено (p>0,05). В основной группе повторная открытая операция не выполнялась, в группе сравнения – у одного пациента (1,2%) (F=0,076, p=0,492). Эндоскопическое вмешательство (ТУР) по тем или иным причинам (кровотечение, ОЗМ) выполнено у 7 пациентов (7,8%) основной группы и у 6 пациентов (6,9%) группы сравнения ($\chi^2=0,1$, p=0,822). Из-за возникновения гнойного процесса в ткани яичка орхэктомии подвергся 1 пациент (1,1%) основной группы, а также 2 пациента (2,3%) группы

сравнения ($F=0,046$, $p=0,487$). Частота возникновения острой задержки мочеиспускания (ликвидирована путем установки троакарной цистостомы) и стриктуры уретры (выполнялась оптическая уретротомия) в обеих группах одинакова: в основной группе таких пациентов не было, в группе сравнения – 1 пациент (1%) ($F=0,076$, $p=0,492$). Исходя из анализа осложнений III В степени в обеих сравниваемых группах, следует отметить, что использование Гамастата не усугубляло состояния пациентов в послеоперационном периоде и не сопровождалось увеличением числа этих осложнений по сравнению с группой сравнения.

Осложнений IV и V степени в обеих группах выявлено не было.

Все возникшие отдаленные осложнения были оценены в сроки от одного до двенадцати месяцев. Статистически значимых различий между группами не было ($p>0,05$).

В основной группе стриктура уретры сформировалась у двух пациентов (2,2%) основной группы и у трех пациентов (3,4%) группы сравнения ($F=0,001$, $p=0,484$). При помощи внутренней оптической уретротомии произведено рассечение стриктур.

Бужирование уретры металлическими бужами проведено у 3 пациентов (3,3%) основной группы, а также у 3 пациентов (3,4%) группы сравнения ($F=0,001$, $p=0,643$).

Склероз шейки мочевого пузыря (проводилась трансуретральная инцизия) сформировался у 2 пациентов (2,2%) основной группы и у 3 пациентов (3,4%) группы сравнения ($F=0,001$, $p=0,484$).

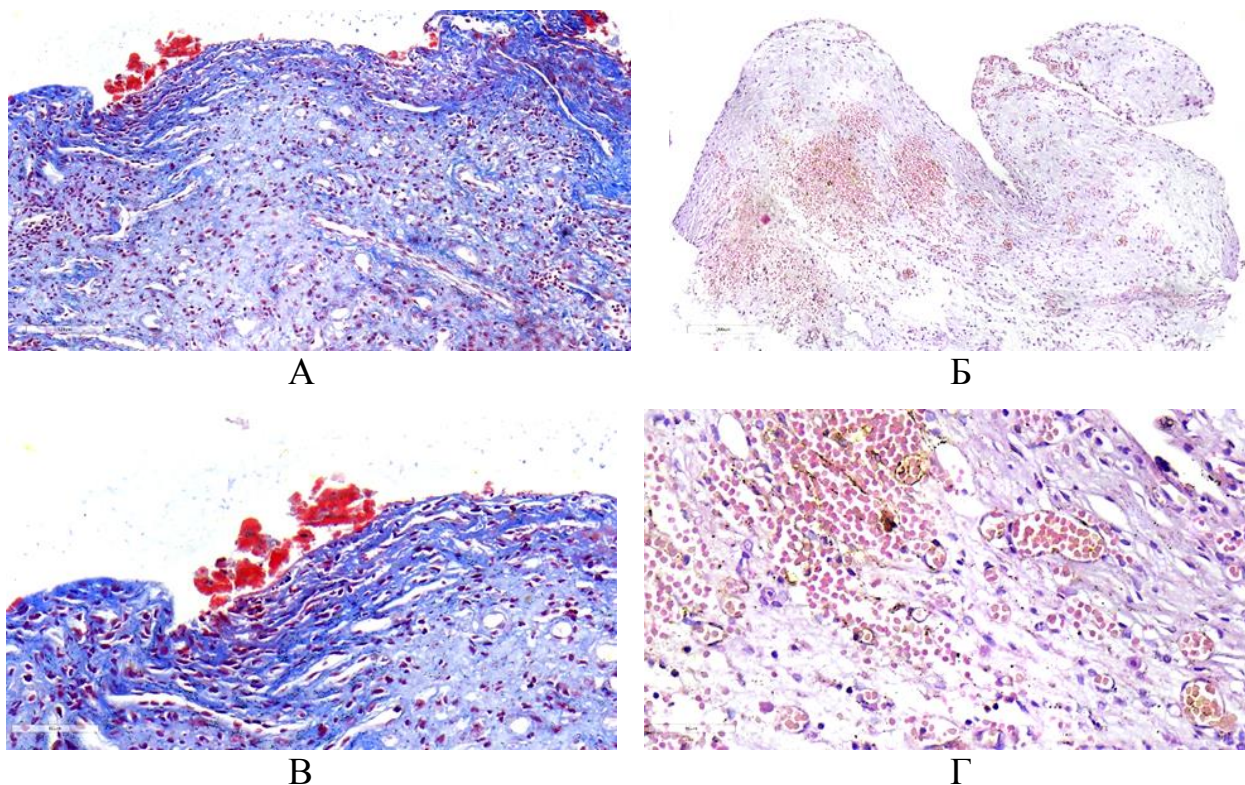
Склеротические изменения в шейке мочевого пузыря, потребовавшие выполнения трансуретральной резекции, возникли у 1 пациента (1,1%) основной группы и у 2 пациентов (2,3%) группы сравнения ($F=0,002$, $p=0,487$).

При проведении морфологического исследования установлено, что во всех случаях после обработки ложа простаты Гамастатом на всей раневой поверхности формировалась фибриновая пленка в виде плотного свертка. В более глубоких отделах кровеносные сосуды были резко малокровны.

После обработки ложа перекисью водорода отмечалось резкое полнокровие кровеносных сосудов, выраженные кровоизлияния, а также отсутствие фибриновой пленки.

Мышечные и соединительнотканые элементы, а также железистые структуры в участках, близко расположенных к местам аппликации Гамастата, гистологически не отличались от таковых структур других участков резецированной ткани. При этом некротические изменения в исследованном материале отсутствовали (рисунок 2). Это позволяет говорить об отсутствии нежелательных явлений при использовании

Гамастата на остающиеся после энуклеации ткани ложа ДППЖ и отсутствии условий для появления грубых рубцовых изменений в ложе предстательной железы при заживлении и формировании адекватного простатического отдела уретры и шейки мочевого пузыря.



А, В – рыхлые массы фибрина на поверхности ткани, сосуды малокровны.

Б, Г – резкое полнокровие сосудов и выраженные кровоизлияния.

А, В – окраска MSB, Б, Г – окраска H&E.

А – ув. $\times 210$, Б – ув. $\times 100$, В – ув. $\times 400$, Г – ув. $\times 400$

Рисунок 2 – Состояние сосудистого русла после обработки ткани лекарственным средством Гамастат (А, В) и перекисью водорода (Б, Г)

Через полгода и год после аденомэктомии наблюдалось стабильное улучшение параметров мочеиспускания.

Через 12 месяцев в основной группе сумма баллов по шкале IPSS составила 2 (2-4), в группе сравнения – 4 (4-5) ($p < 0,001$), а максимальная скорость мочеиспускания достигла 17,5 (15,6-19,8) мл/мин, что было статистически достоверно выше, чем в сравниваемой группе – 16,9 (15,3-18,3) мл/мин ($p = 0,047$). Объем остаточной мочи составил 15 (10-20) мл в обеих группах (таблицы 2, 3).

Таблица 2 – Значения основных показателей в рандомизированных группах через 6 месяцев после операции

Признак	Основная группа, n=62 Me (25%-75%)	Группа сравнения, n=58 Me (25%-75%)	Статистическая значимость различий (p)
IPSS, балл	2 (2-4)	3 (3-4)	U=1258,5, p=0,005
QoL, балл	2 (1-2)	2 (2-3)	U=1287,0, p=0,007
Q _{med} , мл/с	10,2 (9,1-11,7)	9,2 (8,8-10,1)	U=1098,0, p<0,001
Q _{max} , мл/с	18,2 (15,8-21,2)	17,0 (15,4-19,0)	U=1373,0, p=0,026
V простаты, см ³	26 (24-31)	32 (28-37)	U=897,0, p<0,001

Таблица 3 – Значения основных показателей в рандомизированных группах через 12 месяцев после операции

Признак	Основная группа, n=62 Me (25%-75%)	Группа сравнения, n=58 Me (25%-75%)	Статистическая значимость различий (p)
IPSS, балл	2 (2-4)	4 (4-5)	U=891,0, p<0,001
QoL, балл	2 (1-2)	3 (2-3)	U=892,5, p<0,001
Q _{med} , мл/с	9,8 (8,8-10,5)	8,9 (8,0-9,2)	U=885,0, p<0,001
Q _{max} , мл/с	17,5 (15,6-19,8)	16,9 (15,3-18,3)	U=1484,0, p=0,047
V простаты, см ³	27 (25-33)	35 (30-37)	U=777,0, p<0,001

ЗАКЛЮЧЕНИЕ

Основные научные результаты диссертации

1. При проведении ретроспективного исследования установлено, что количество трансуретральных резекций простаты составило 762 (66,4%), открытых аденомэктомий – 432 (33,6%) [3–А, 4–А, 11–А].

Проведенное исследование 215 амбулаторных пациентов показало, что ДГПЖ больших размеров (80 см³ и более) была у 34 (15,9%) из них. Это свидетельствует о том, что они в перспективе могут подвергнуться открытой аденомэктомии [1–А, 2–А, 10–А].

Анализ результатов хирургического лечения ДГПЖ в течение 2016-2018 гг. убедительно засвидетельствовал, что кровопотеря является

основной причиной, усугубляющей течение послеоперационного периода у пациентов после открытых операций по поводу ДГПЖ. Частота переливания эритроцитарной массы в послеоперационном периоде после удаления ДГПЖ открытым методом составила 7,6%, что в 2,7 раза больше, чем после ТУР простаты [5–А, 6–А, 8–А, 12–А].

2. Интраоперационная кровопотеря в проведенном проспективном рандомизированном клиническом исследовании составила 115 (74-178) мл в основной группе и 210 (170-260) мл в группе сравнения, кровопотеря послеоперационная – 101 (50-155) мл и 255 (190-355) мл соответственно, кровопотеря общая – 240 (124-340) мл и 500 (373-600) мл соответственно ($p < 0,05$). Переливание эритроцитарной массы потребовалось двум пациентам (2,2%) в основной группе и 11 пациентам (12,6%) в группе сравнения ($p = 0,007$) [3–А, 4–А, 5–А, 9–А]. Эти данные убедительно свидетельствуют о более выраженном гемостатическом эффекте Гамастата, что подтверждается уменьшением интра- и послеоперационной кровопотери в основной группе и уменьшением необходимости гемотрансфузий после использования Гамастата [3–А, 5–А, 6–А, 14–А].

3. При гистологическом исследовании фрагментов ткани ложа удаленной предстательной железы, обработанных лекарственным средством Гамастат, выявлено, что только под его воздействием на поверхности ложа простаты образуется фибринозная пленка, что обуславливает гемостатический эффект. На раневой поверхности фрагментов при микроскопии видны фибриновые наложения в виде рыхлых масс или плотного свертка. При окраске по MSB происходило окрашивание фибриновых нитей в красный цвет, что соответствует молодому фибрину [7–А]. Подобного отложения фибрина на раневой поверхности не наблюдалось при использовании в качестве гемостатического средства перекиси водорода. Малокровие прилежащих сосудов под фибриновой пленкой дополняет гемостатический эффект Гамастата. Развития некротических изменений здоровых тканей при использовании Гамастата не отмечалось, что позволяет судить об отсутствии условий для усиления рубцовых изменений в ложе предстательной железы при заживлении. В участках, близко расположенных к местам аппликации лекарственного средства Гамастат, уротелий, железистые структуры, а также все мышечные и соединительнотканые элементы полностью сохранены [7–А, 13–А].

4. Через полгода и год после аденомэктомии проведено обследование 62 пациентов из основной группы и 58 пациентов из группы сравнения. В обеих группах через 6 и 12 месяцев степень расстройств мочеиспускания значительно уменьшилась в сравнении с дооперационным периодом, но между группами статистически значимого различия не было ($p > 0,05$) [5–А, 6–А].

Через 6 и 12 месяцев после аденомэктомии наблюдалось стабильное улучшение параметров мочеиспускания в обеих группах. Через год в основной группе сумма баллов по шкале IPSS составила 2 (2-4), в группе сравнения – 4 (4-5) ($p < 0,001$), а максимальная скорость мочеиспускания достигла 17,5 (15,6-19,8) мл/мин, что было статистически достоверно выше, чем в сравниваемой группе – 16,9 (15,3-18,3) мл/мин ($p = 0,047$). Объем остаточной мочи составил 15 (10-20) мл в обеих группах, а частота стриктур уретры и склероза шейки мочевого пузыря была одинаковой. Использование лекарственного средства Гамастата не привело к увеличению количества осложнений в виде рубцовых изменений шейки мочевого пузыря и уретры в отдаленном послеоперационном периоде (через 12 месяцев) [5–А, 6–А, 15–А].

Рекомендации по практическому использованию результатов

Лекарственное средство Гамастат рекомендуется в качестве местного эффективного гемостатического средства во время выполнения открытой операции при ДГПЖ больших размеров.

Перед выполнением аденомэктомии для остановки диффузного кровотечения из ложа предстательной железы необходимо выполнить следующие процедуры [16–А]:

1. В стерильную тару поместить содержимое двух флаконов лекарственного средства Гамастат (20 мл), подогретого до 37 °С, добавить 10 мл 0,9% стерильного физиологического раствора хлорида натрия и тщательно перемешать;

2. Пропитать в полученной смеси стерильную салфетку 20×30 см;

3. При помощи окончатого зажима под визуальным контролем затампонировать ложе удаленной предстательной железы;

4. Плотно прижать тупфером тампон на 2 минуты.

Гемостаз сопровождается формированием на раневой поверхности черно-коричневого сгустка.

В случае неполного достижения гемостаза после удаления салфетки вышеперечисленные процедуры необходимо повторить [16–А].

Применение лекарственного средства Гамастата позволяет в 2,1 раза снизить величину общей кровопотери при выполнении открытой чреспузырной аденомэктомии [2–А, 4–А, 8–А, 10–А, 16–А].

Метод, изложенный в инструкции по применению, предназначен для врачей-хирургов, врачей-урологов, иных врачей-специалистов организаций здравоохранения, оказывающих медицинскую помощь в стационарных условиях пациентам, страдающим доброкачественной гиперплазией предстательной железы.

СПИСОК ПУБЛИКАЦИЙ СОИСКАТЕЛЯ УЧЕНОЙ СТЕПЕНИ

Статьи в научных журналах

1–А. Адащик, В. Г. Методы гемостаза при открытой аденомэктомии / В. Г. Адащик, А. В. Строчкий // Медицинские новости. – 2018. – № 7. – С. 3–6.

2–А. Адащик, В. Г. Методы оценки степени кровопотери после аденомэктомии / В. Г. Адащик // Репродуктивное здоровье. Восточная Европа. – 2019. – № 5. – С. 622–627.

3–А. Адащик, В. Г. Интраоперационная кровопотеря при хирургическом лечении доброкачественной гиперплазии предстательной железы / В. Г. Адащик // Рецепт. – 2020. – Т. 23, № 4. – С. 493–501.

4–А. Адащик, В. Г. Использование отечественного лекарственного средства «Гамастат» в хирургическом лечении доброкачественной гиперплазии предстательной железы / В. Г. Адащик // Медицинские новости. – 2020. – № 11. – С. 51–54.

5–А. Адащик, В. Г. Осложнения чреспузырной аденомэктомии при использовании различных методов гемостаза ложа железы / В. Г. Адащик, А. В. Строчкий // Здравоохранение. – 2020. – № 8. – С. 5–11.

6–А. Осложнения различных видов хирургического лечения доброкачественной гиперплазии простаты / В. Г. Адащик, А. В. Строчкий, Р. Ж. Султумов, Н. С. Ткачук // Медицинский журнал. – 2020. – № 4. – С. 4–9.

7–А. Адащик, В. Г. Морфологическая характеристика тканевого ложа после открытой аденомэктомии в зависимости от метода гемостаза / В. Г. Адащик, Т. А. Летковская, А. В. Строчкий // Медицинские новости. – 2022. – № 1. – С. 82–88.

Материалы съездов, конгрессов, конференций, тезисы докладов

8–А. Адащик, В. Г. Кровопотеря при хирургическом лечении доброкачественной гиперплазии предстательной железы больших размеров / В. Г. Адащик, А. В. Строчкий, Ю. Т. Булдык // Актуальные вопросы диагностики и лечения урологических заболеваний : материалы Респ. науч.-практ. конф. с междунар. участием, посвященной 50-летию кафедры урологии БГМУ, Минск, 27 окт. 2017 г. / Белорус. гос. мед. ун-т. – [Опубл. в журн.] Рецепт. – 2017. – № 5. – С. 580–582.

9–А. Адащик, В. Г. Осложнения чреспузырной аденомэктомии / В. Г. Адащик // Материалы II Полесского урологического форума, Гомель, 7–8 июня 2018 г. – [Опубл. в журн.] Репродуктивное здоровье. Восточная Европа. – 2018. – Т. 8, № 3. – С. 402–403.

10–А. Размеры предстательной железы у мужчин старше 50 лет / В. Г. Адащик, А. В. Строчкий, Ю. Т. Булдык, П. В. Анфилец // III съезд

ОО «Белорусская ассоциация урологов» : сб. науч. тр. Респ. науч.-практ. конф. с междунар. участием, Минск, 26 окт. 2018 г. – [Опубл. в журн.] Рецепт. – 2018. – Т. 21, прил. – С. 33–34.

11–А. Адащик В. Г. Осложнения трансуретральной резекции предстательной железы / В. Г. Адащик, А. В. Строчкий, Ю. Т. Булдык // Актуальные аспекты малоинвазивной урологии : материалы респ. науч.-практ. конф., Минск, 1 нояб. 2019 г. – [Опубл. в журн.] Репродуктивное здоровье. Восточная Европа. – 2019. – Т. 9, № 5. – С. 659–661.

12–А. Адащик, В. Г. Частота послеоперационных осложнения после аденомэктомии / В. Г. Адащик // Тезисы III Полесского урологического форума, Гомель, 6–7 июня 2019 г. – [Опубл. в журн.] Репродуктивное здоровье. Восточная Европа. – 2019. – Т. 9, № 3. – С. 342–343.

13–А. Ткачук, Н. С. Инцидентальный рак предстательной железы / Н. С. Ткачук, В. Г. Адащик // Актуальные проблемы современной медицины и фармации 2020 : сб. материалов междунар. науч.-практ. конф. студентов и молодых ученых, Минск, 3–5 мая 2020 г. / Белорус. гос. мед. ун-т. – Минск, 2020. – С. 1730–1732.

14–А. Адащик, В. Г. Использование местных гемостатических средств при аденомэктомии / В. Г. Адащик // V Полесский урологический форум : сб. материалов, Гомель, 10–11 июня 2021 г. / М-во здравоохранения Респ. Беларусь, Гомел. гос. мед. ун-т ; редкол. : Н. И. Симченко, А. С. Князюк, Э. А. Повелица. – Гомель, 2021. – С. 5–7.

15–А. Адащик, В. Г. Оценка отдаленных результатов открытой аденомэктомии при доброкачественной гиперплазии предстательной железы больших размеров / В. Г. Адащик // VI Полесский урологический форум : сб. материалов, Гомель, 9–10 июня 2022 г. / М-во здравоохранения Респ. Беларусь, Гомел. гос. мед. ун-т ; редкол. : Н. И. Симченко, А. С. Князюк, Э. А. Повелица. – Гомель, 2022. – С. 5–7.

Инструкция по применению

16–А. Метод гемостаза при чреспузырной аденомэктомии [Электронный ресурс] : инструкция по применению : утв. М-вом здравоохранения Респ. Беларусь 06.09.2019 рег. № 115-0819 / УО «Белорусский государственный медицинский университет», УЗ «4-я городская клиническая больница им. М. Е. Савченко» ; В. Г. Адащик, А. В. Строчкий, В. Н. Гапанович. – Минск, 2019. – Режим доступа: <http://med.by/methods/pdf/115-0819.pdf>. – Дата доступа: 12.04.2023.

РЭЗІЮМЭ

Адашчык Вадзім Рыгоровіч Хірургічнае лячэнне дабраякаснай гіперплазіі прастаты вялікіх памераў

Ключавыя словы: дабраякасная гіперплазія прастаты (ДГП), адэномэктамія, гемастаз, Гамастат, страта крыві, ускладненні

Мэта даследавання: палепшыць вынікі хірургічнага лячэння пацыентаў з ДГП вялікіх памераў за кошт памяншэння інтра- і пасляоперацыйнай страты крыві шляхам выкарыстання мясцовага гемастатычнага лекавага сродку Гамастат.

Метады даследавання: клінічны, лабараторны, ультрагукавы, статыстычны, гісталагічны.

Атрыманья вынікі і іх навуковая навізна. Агульная страта крыві пасля адкрытай адэномэктаміі ў пацыентаў з групы параўнання, дзе гемастаз ажыццяўляўся тампанаваннем ложа тампонамі з перакісам вадароду, аказалася ў 2,1 разы большай, чым у пацыентаў з асноўнай групы, у якой у якасці гемастатычнага сродку выкарыстоўваўся Гамастат, – 500 (373-600) мл і 240 (124-340) мл адпаведна ($p=0,001$).

Упершыню распрацавана метадыка выкарыстання мясцовага гемастатычнага сродку Гамастат для спынення крывацёку з ложа прадстаты пасля адкрытай аперацыі ў пацыентаў з ДГП вялікіх памераў. Даказана эфектыўнасць і бяспека прымянення лекавага сродку Гамастат у якасці мясцовага гемастатычнага прэпарата ў ложы прадстаты пры правядзенні адкрытай адэномэктаміі ў пацыентаў з ДГП вялікіх памераў. Упершыню атрыманы новыя даныя аб гісталагічных зменах ў ложы прастаты пасля выдалення ДГП пры выкарыстанні новага мясцовага гемастатычнага сродку Гамастат.

Рэкамендацыі па выкарыстанні: распрацаваная метадыка можа быць выкарыстана для лячэння пацыентаў з ДГП вялікіх памераў з мэтай паляпшэння вынікаў хірургічнага лячэння за кошт памяншэння інтра- і пасляоперацыйнай страты крыві, тым самым зніжаючы частату пасляоперацыйных ускладненняў.

Галіна прымянення: уралогія.

РЕЗЮМЕ

Адащик Вадим Григорьевич Хирургическое лечение доброкачественной гиперплазии предстательной железы больших размеров

Ключевые слова: доброкачественная гиперплазия предстательной железы (ДГПЖ), аденомэктомия, гемостаз, Гамастат, кровопотеря, осложнения

Цель исследования: улучшить результаты хирургического лечения пациентов с ДГПЖ больших размеров за счет уменьшения интра- и послеоперационной кровопотери путем использования местного гемостатического лекарственного средства Гамастат.

Методы исследования: клинический, лабораторный, ультразвуковой, статистический, гистологический.

Полученные результаты и их научная новизна. Общая кровопотеря после открытой аденомэктомии у пациентов из группы сравнения, где гемостаз осуществлялся тампонированием ложа тампонами с перекисью водорода, оказалась в 2,1 раза больше, чем у пациентов из основной группы, в которой в качестве гемостатического средства использовался Гамастат, – 500 (373-600) мл и 240 (124-340) мл соответственно ($p=0,001$).

Впервые разработана методика использования местного гемостатического средства Гамастат для остановки кровотечения из ложа предстательной железы после открытой операции у пациентов с ДГПЖ больших размеров. Доказана эффективность и безопасность применения лекарственного средства Гамастат как местного гемостатического препарата в ложе предстательной железы при проведении открытой аденомэктомии у пациентов с ДГПЖ больших размеров. Впервые получены новые данные о гистологических изменениях в ложе простаты после удаления ДГПЖ при использовании нового местного гемостатического средства Гамастат.

Рекомендации по использованию: разработанная методика может быть использована для лечения пациентов с ДГПЖ больших размеров с целью улучшения результатов хирургического лечения за счет уменьшения интра- и послеоперационной кровопотери, тем самым снижая частоту послеоперационных осложнений.

Область применения: урология.

SUMMARY

Adashchyk Vadzim

Surgical treatment of large benign prostatic hyperplasia

Keywords: benign prostatic hyperplasia (BPH), open prostatectomy, hemostasis, Gamastat, blood loss, complications

Objective of the study: to improve the results of surgical treatment of patients with large benign prostatic hyperplasia by reducing intra- and postoperative blood loss by using the local hemostatic medicine Gamastat.

Methods of the study: clinical, laboratory, ultrasound, statistical, histological.

Obtained results and their novelty. The total blood loss after open prostatectomy in patients from the comparison group, where hemostasis was carried out by tamponing the prostatic hyperplasia bed with hydrogen peroxide tampons, was 2.1 times greater – 500 (373-600) ml than in patients from the main group, in which Gamastat was used as a hemostatic agent – 240 (124-340) ml ($p=0.001$).

For the first time, a method of using the local hemostatic agent Gamastat to stop bleeding from the prostatic hyperplasia bed after open surgery in patients with large BPH has been developed. The efficacy and safety of the Gamastat as a local hemostatic agent in the prostatic hyperplasia bed during open prostatectomy in patients with large BPH has been proven. For the first time, new data were obtained on histological changes in the prostatic hyperplasia bed after removal of BPH using a new local hemostatic agent Gamastat.

Recommendations for practice: the obtained data can be used to treat patients with large BPH in order to improve the results of surgical treatment by reducing intra- and postoperative blood loss, thereby reducing the frequency of postoperative complications.

Area of application: urology.

Подписано в печать 30.01.24. Формат 60×84/16. Бумага писчая «Хероx office».
Ризография. Гарнитура «Times».
Усл. печ. л. 1,16. Уч.-изд. л. 1,2. Тираж 60 экз. Заказ 47.

Издатель и полиграфическое исполнение: учреждение образования
«Белорусский государственный медицинский университет».
Свидетельство о государственной регистрации издателя, изготовителя,
распространителя печатных изданий № 1/187 от 24.11.2023.
Ул. Ленинградская, 6, 220006, Минск.