

*Е.С. Тимофейчик*  
**РЕКОНСТРУКТИВНО-ПЛАСТИЧЕСКИЕ ОПЕРАЦИИ  
ПОСЛЕ МАСТЭКТОМИИ У ПАЦИЕНТОК  
С РАКОМ МОЛОЧНОЙ ЖЕЛЕЗЫ**

*Научные руководители: канд. мед. наук, доц. Е.Г. Мороз*

*Кафедра онкологии*

*Белорусский государственный медицинский университет, г. Минск*

*E.S. Tsimafeichyk*  
**BREAST RECONSTRUCTION SURGERY AFTER MASTECTOMY  
IN PATIENTS WITH BREAST CANCER**  
*Tutor: PhD, associate professor E.G. Moroz*  
*Department of Oncology*  
*Belarusian State Medical University, Minsk*

**Резюме.** На фоне многообразия существующих методик восстановления молочной железы наибольшую популярность среди хирургов к настоящему времени приобрели: использование собственных тканей, силиконовых эндопротезов и их комбинация. Окончательный выбор варианта реконструкции молочной железы зависит от объёма онкологической операции, пластических возможностей тканей, соматического состояния больной и её желания.

**Ключевые слова:** рак молочной железы, реконструкция молочной железы, кожно-жировые лоскуты, экспандер, эндопротез.

**Resume.** Against the background of a huge number of existing methods of breast reconstruction, the most popular among surgeons at the moment: the use of own tissues, silicone endoprosthesis and their combination. The final choice of the option of breast reconstruction depends on the volume of cancer surgery, plastic tissue, somatic condition of the patient and her desire.

**Keywords:** breast cancer, breast reconstruction, autologous tissue flap, tissue expander, synthetic meshes.

**Актуальность.** Рак молочной железы (РМЖ) является одной из наиболее распространенных форм злокачественных новообразований и занимает первое место в структуре онкологической заболеваемости и смертности среди женского населения. В 2020 г. в Республике Беларусь было выявлено 4745 случаев рака молочной железы, что составило 11,7 % от общего количества злокачественных новообразований. Заболеваемость раком молочной железы в Республике Беларусь за 2020 составляет 52,0, смертность – 12,8 на 100.000 населения [1].

Несмотря на увеличение частоты органосохраняющих операций, модифицированная радикальная мастэктомия (РМЭ) остается основным видом хирургического вмешательства при наличии противопоказаний к радикальной резекции. Реконструктивно-пластические операции занимают главное место в реабилитации пациенток с РМЖ. Методы реконструкции молочной железы можно разделить на три группы: реконструкция с использованием синтетических материалов, собственных тканей и их комбинации.

**Цель:** оценить структуру реконструктивно-пластических операций у пациенток с РМЖ и частоту развития ранних послеоперационных осложнений при выполнении данных оперативных вмешательств.

### Задачи:

1. Определить варианты реконструктивно-пластических операций у пациенток с РМЖ, выполняемых в 1-ом онкологическом хирургическом отделении (ОХО-1) УЗ «Минский городской клинический онкологический центр».

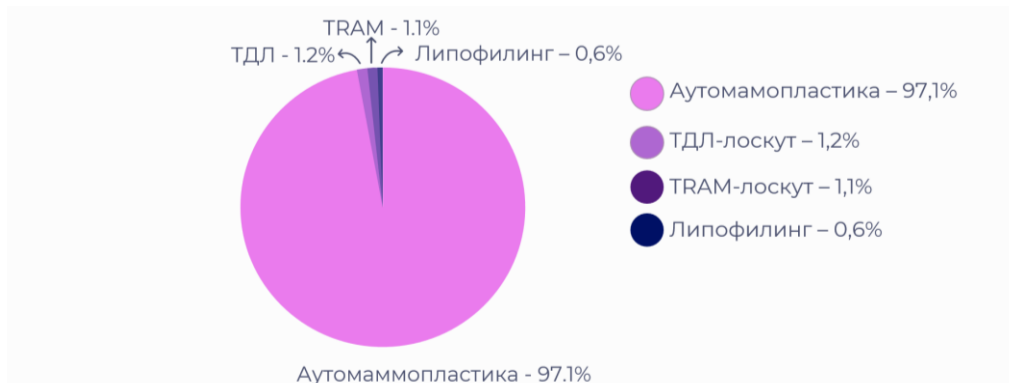2. Изучить частоту развития ранних послеоперационных осложнений при выполнении данных оперативных вмешательств.

**Материалы и методы.** Был проведен ретроспективный анализ медицинских карт пациенток, находившихся на стационарном лечении в 1-ом онкологическом хирургическом отделении (ОХО-1) УЗ «Минский городской клинический онкологический центр» в период январь 2013 – декабрь 2022 гг. Из них были выбраны пациентки, которым проводились те или иные варианты реконструктивно-пластических хирургических операций после мастэктомии в составе комплексного лечения рака молочной железы.

Обработка результатов с использованием методов описательной статистики проводилась при помощи Microsoft Excel 2019.

**Результаты и их обсуждение.** С 2013 по 2022 г. в 1-ом онкологическом хирургическом отделении (ОХО-1) УЗ «Минский городской клинический онкологический центр» проведены 1471 реконструктивная операция по поводу РМЖ, после мастэктомии - 1302 операции у 937 пациенток с РМЖ. Средний возраст данных пациенток составил  $46 \pm 9,4$  лет.

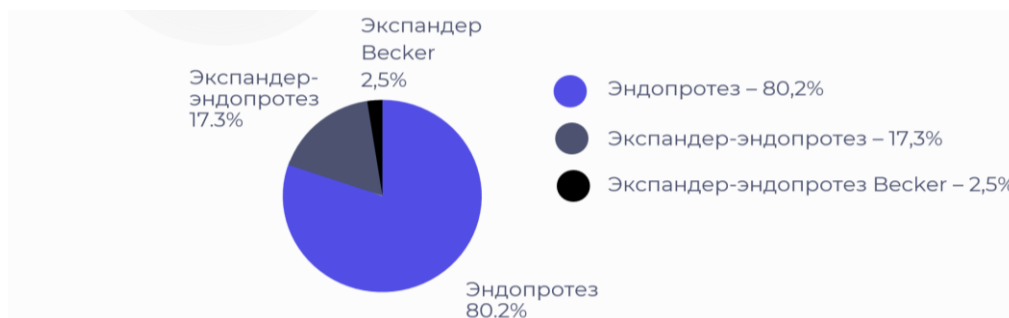Все реконструктивно-пластические вмешательства после мастэктомии можно разделить на три группы: реконструкция с использованием собственных тканей (59,4%), искусственных материалов (36,6%) и их комбинации (7,0%). К первой группе относились операции с использованием аутотрансплантатов в виде кожно-жировых лоскутов из самой железы, которые формируют 97,1% случаев реконструкций с использованием только собственных тканей. Кроме того, в эту группу входили случаи применения торакодорсального лоскута (ТДЛ) (1,2%), перемещенного лоскута на прямых мышцах живота (TRAM-лоскута) (1,1%) и использование свободной аутотрансплантации жировых клеток, взятых из других анатомических областей – липофилинг (0,6%) (диаграмма 1).



Диagr. 1 – Реконструкции с использованием собственных тканей

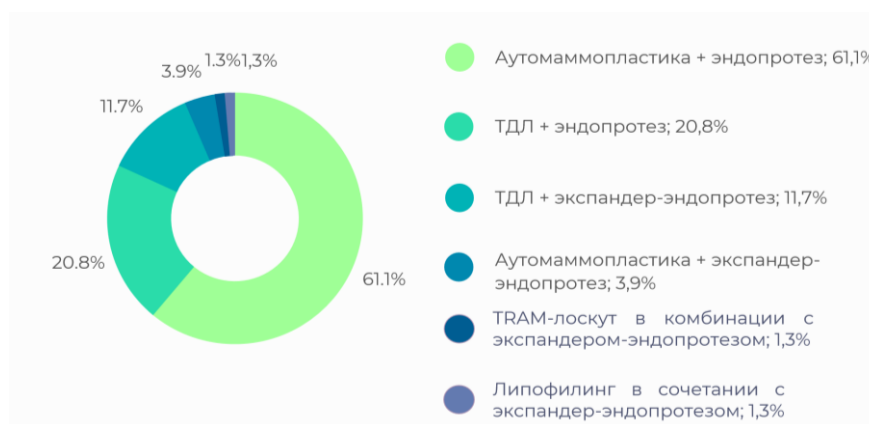
Ко второй группе относятся изолированные реконструкции эндопротезами, которые составили 80,2% от реконструкций искусственными материалами, и

двухэтапные операции с первичной дермотензией экспандером и последующей заменой на эндопротез, которые составили 17,3%. Экспандер-имплант типа Becker использовался в 2,5 % случаев (диаграмма 2).



Диагр. 2 – Реконструкции с использованием искусственных материалов

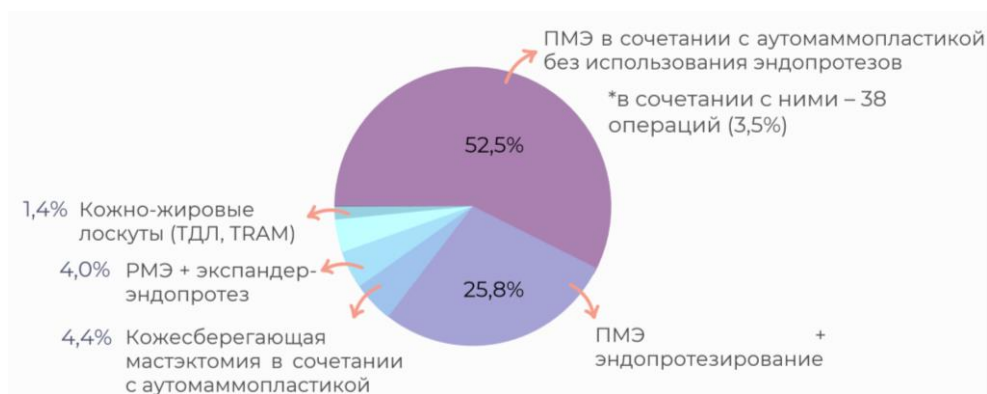К третьей группе относились сочетания вышеперечисленных методик, когда в дополнение к собственным тканям применялись имплантаты: аутомаммопластика в комбинации с эндопротезом составила 61,1% и в сочетании с экспандер-эндопротезом – 3,9%, ТДЛ в сочетании с эндопротезированием – 20,8% и в сочетании с экспандером-эндопротезом – 11,7%, TRAM-лоскут в комбинации с экспандером-эндопротезом – 1,3%, липофилинг в сочетании с экспандер-эндопротезом – 1,3% (диаграмма 3).



Диагр. 3 – Комбинированные реконструкции

На ранних стадиях РМЖ оптимальным методом являлось проведение органосохраняющих операций в виде радикальной резекции с одномоментной реконструкцией собственными тканями железы – 169 операций (11,3%). При наличии противопоказаний к органосохраняющей операции в 1302 (88,5%) случаях проводилась мастэктомия. Среди разновидностей мастэктомии чаще всего применялась подкожная мастэктомия (ПМЭ) с сохранением кожи железы и сосково-ареолярного комплекса (САК) – 899 операций (82,4%) у 641 пациентки (78,5%). Одним из самых распространенных методов реконструкции МЖ после мастэктомии явилось проведение ПМЭ в сочетании с первичной маммопластикой кожно-жировыми лоскутами из самой железы без использования имплантов – 573 операции (52,5%) или в сочетании с ними – 38 операций (3,5%). Кроме того, часто применялась

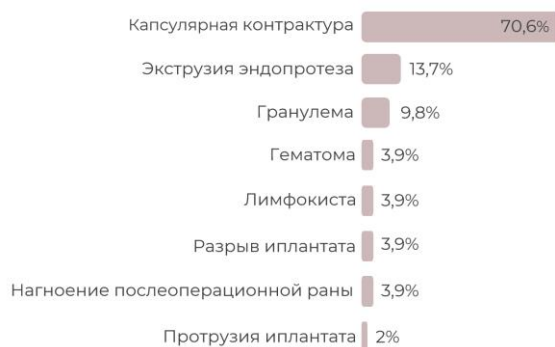изолированная реконструкция только силиконовым имплантатом после выполненной ПМЭ – 281 операция (25,8%). Менее приоритетным методом оказалась кожесберегающая мастэктомия с удалением САК в сочетании с аутомаммопластикой – 48 операций (4,4%). Следующее место по частоте занял двухэтапный метод реконструктивно-пластических операций после РМЭ с использованием экспандера-импланта – 44 операции (4,0%). Реже проводились изолированные реконструкции с помощью только лишь кожно-жировых лоскутов (ТДЛ, TRAM) (1,4%) (диаграмма 4).



Диagr. 4 – Методы реконструкции молочной железы после мастэктомии

Общая частота ранних послеоперационных осложнений составила 7,2% (79 операций), при этом при РМЭ осложнения наблюдались в 16,5% случаев, при кожесохраняющей мастэктомии – в 8,9% и при ПМЭ – в 6,1%. Наиболее часто осложнения возникали при реконструкции TRAM- и ТДЛ-лоскутами после выполненной РМЭ – в 28,6 и 25,0% случаев, соответственно. При данных реконструкциях осложнением являлся краевой некроз, в связи с чем выполнялось иссечение краев раны с пластикой местными тканями.

Ранние послеоперационные осложнения при изолированном эндопротезировании после ПМЭ или кожесохраняющей мастэктомии отмечены в 15,9% случаев (51), среди них: капсулярная контрактура – 70,6%, расхождение краев послеоперационной раны и экструзия эндопротеза – 13,7%, возникновение гранулемы – 9,8%, гематомы – 3,9%, лимфокисты – 3,9%, нагноение послеоперационной раны – 3,9%, протрузия эндопротеза – 2%, а также осложнения, связанные с самими имплантатами, такие как разрывы импланта – 3,9% (диаграмма 5).



Диagr. 5 – Структура ранних послеоперационных осложнений при эндопротезировании

При комбинированной реконструкции, включающей в себя эндопротезирование и аутомаммопластику, осложнения встречались реже – в 14,9% случаев, а при использовании эндопротеза и ТДЛ– 6,3% (1), что возможно связано с тем, что использование мышечной порции лоскута для укрытия импланта защищает от осложнений лучевой терапии [2]. При реконструкции с применением экспандера-эндопротеза осложнения наблюдались в 14,5% случаев, экспандера-эндопротеза Беккера – в 10,0%. Наименьшая частота осложнений наблюдалась при изолированной аутомаммопластике после ПМЭ – 2,1%.

#### **Выводы:**

1. Структура реконструктивно-пластических операций после мастэктомии, проведенных в 1-ом онкологическом хирургическом отделении (ОХО-1) УЗ «Минский городской клинический онкологический центр» за период с 2013 по 2022 г., включала в себя три группы: реконструкция с использованием собственных тканей (59,4%), искусственных материалов (36,6%) и их комбинации (7,0%).

2. Самым распространенным методом реконструкции молочной железы после мастэктомии явилось проведение ПМЭ в сочетании с первичной маммопластикой кожно-жировыми лоскутами из самой железы – 573 операции (52,5%). Кроме того, часто применялась изолированная реконструкция силиконовым имплантатом после выполненной подкожной мастэктомии – 281 операция (25,8%).

3. Наиболее часто ранние послеоперационные осложнения возникали при реконструкции TRAM- и ТДЛ-лоскутами после радикальной мастэктомии – в 28,6 и 25,0% случаев. При изолированном эндопротезировании осложнения отмечены в 15,9% случаев. При комбинированной реконструкции, включающей в себя эндопротезирование и аутомаммопластику, осложнения встречались реже – 14,9%, а при использовании эндопротеза и ТДЛ значительно реже – 6,3%. При реконструкции с применением экспандера-эндопротеза осложнения наблюдались в 14,5% случаев, экспандера-эндопротеза Беккера – 10,0%. Наименьшая частота осложнений наблюдалась при изолированной аутомаммопластике после ПМЭ – 2,1%.

#### **Литература**

1. Global Cancer Observatory [Электронный ресурс]. – Электрон. дан. – Graph production: IARC, 2020. – Режим доступа: <http://gco.iarc.fr/today>. (дата обращения: 12.03.2022).
2. Соболевский, В. А. Реконструктивно-пластические операции при раке молочной железы / В. А. Соболевский // Практическая онкология. – 2017. – № 3. – С. 246-255.